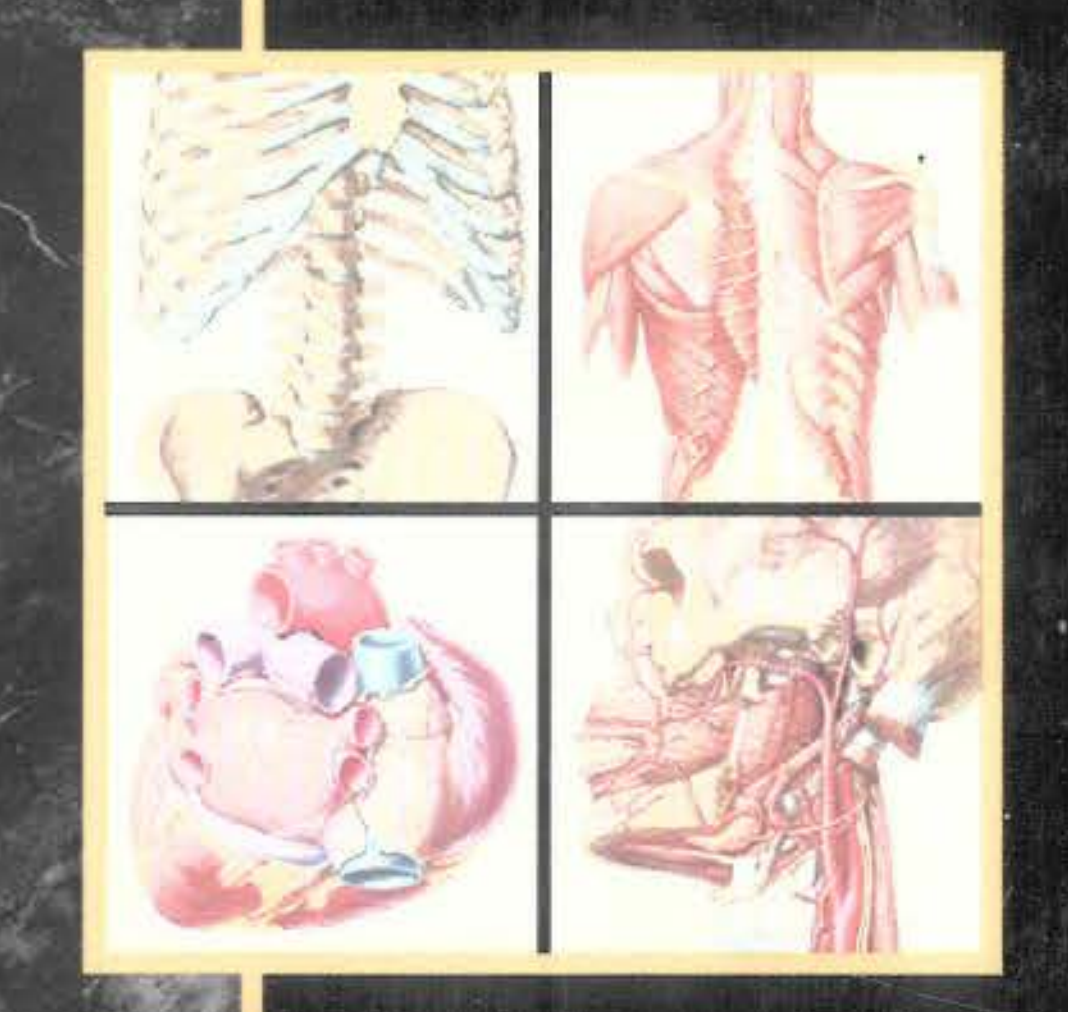
NOVARTIS

Atlas d'anatomie humaine

Deuxième édition



FRANK H. NETTER, M.D.

ATLAS D'ANATOMIE



Section I
TÊTE ET COU

ORBITE ET SON CONTENU
Planches 76 – 86

OREILLE
Planches 87 – 93

MÉNINGES ET ENCÉPHALE
Planches 94 – 109

NERFS CRÂNIENS ET CERVICAUX
Planches 110 – 129

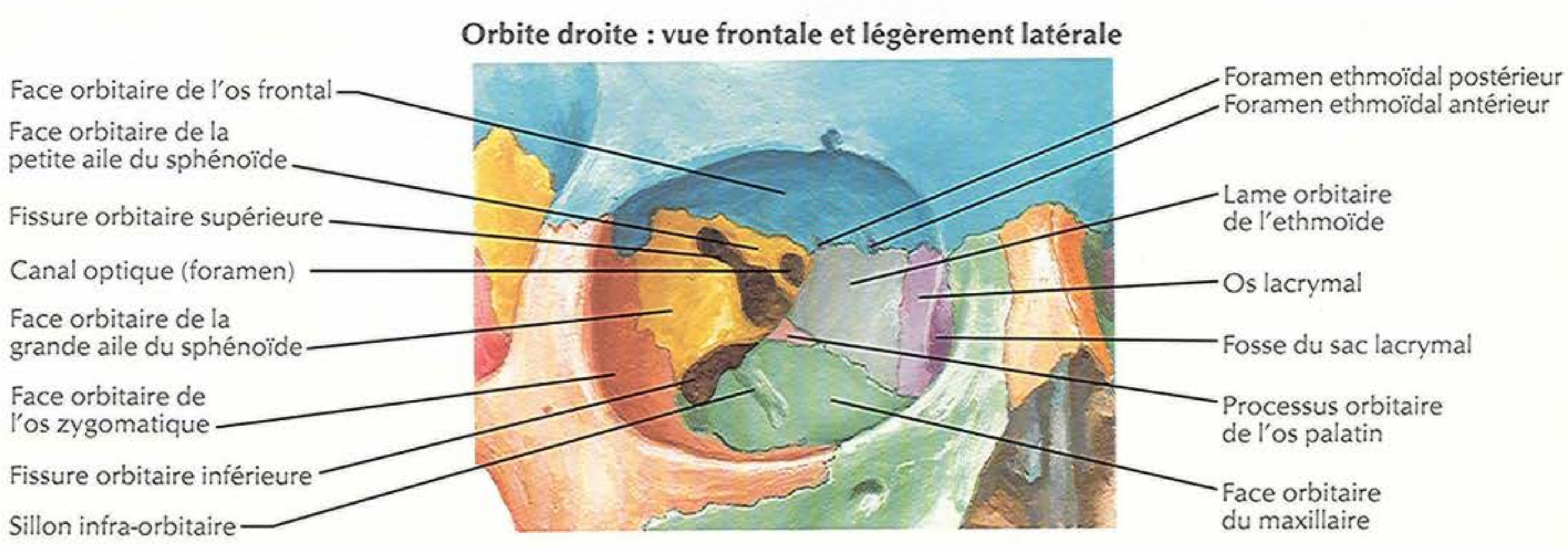
VASCULARISATION CÉRÉBRALE
Planches 130 – 141

Os frontal
Glabelle
Incisure supra-orbitaire (foramen)
Face orbitaire
Os nasal
Os lacrymal
Os zygomatique
Processus frontal
Face orbitaire
Processus temporal
Foramen zygomatico-facial
Maxillaire
Processus zygomatique
Face orbitaire
Foramen infra-orbitaire
Processus frontal
Processus alvéolaire
Épine nasale antérieure

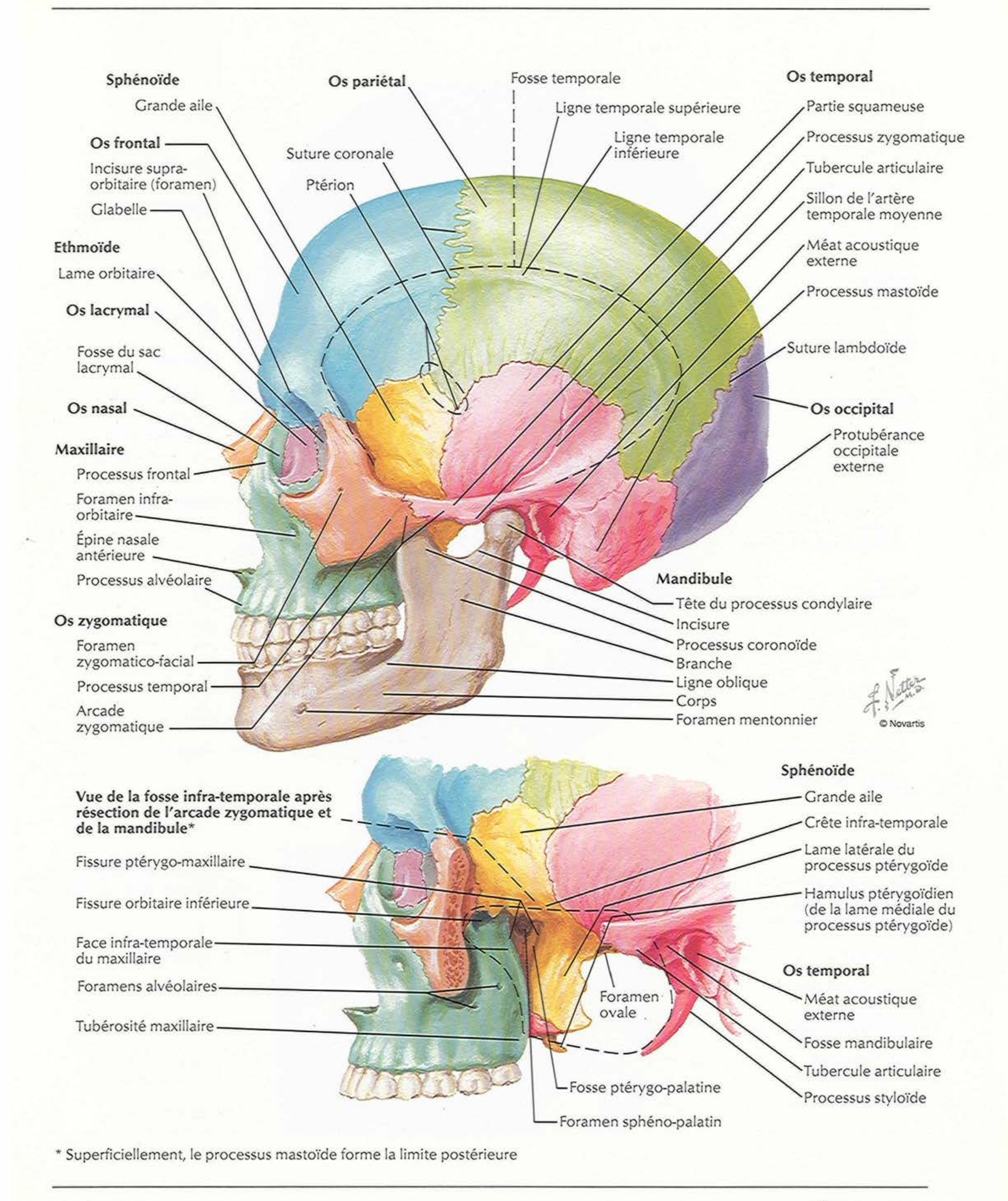
Suture coronale
Os pariétal
Sphénoïde
Petite aile
Grande aile
Os temporal
Ethmoïde
Lame orbitaire
Lame perpendiculaire
Cornet nasal moyen
Cornet nasal inférieur
Vomer
Mandibule
Branche
Corps
Foramen mentonnier
Tubercule mentonnier
Protubérance mentonnière

F. Netter M.D.

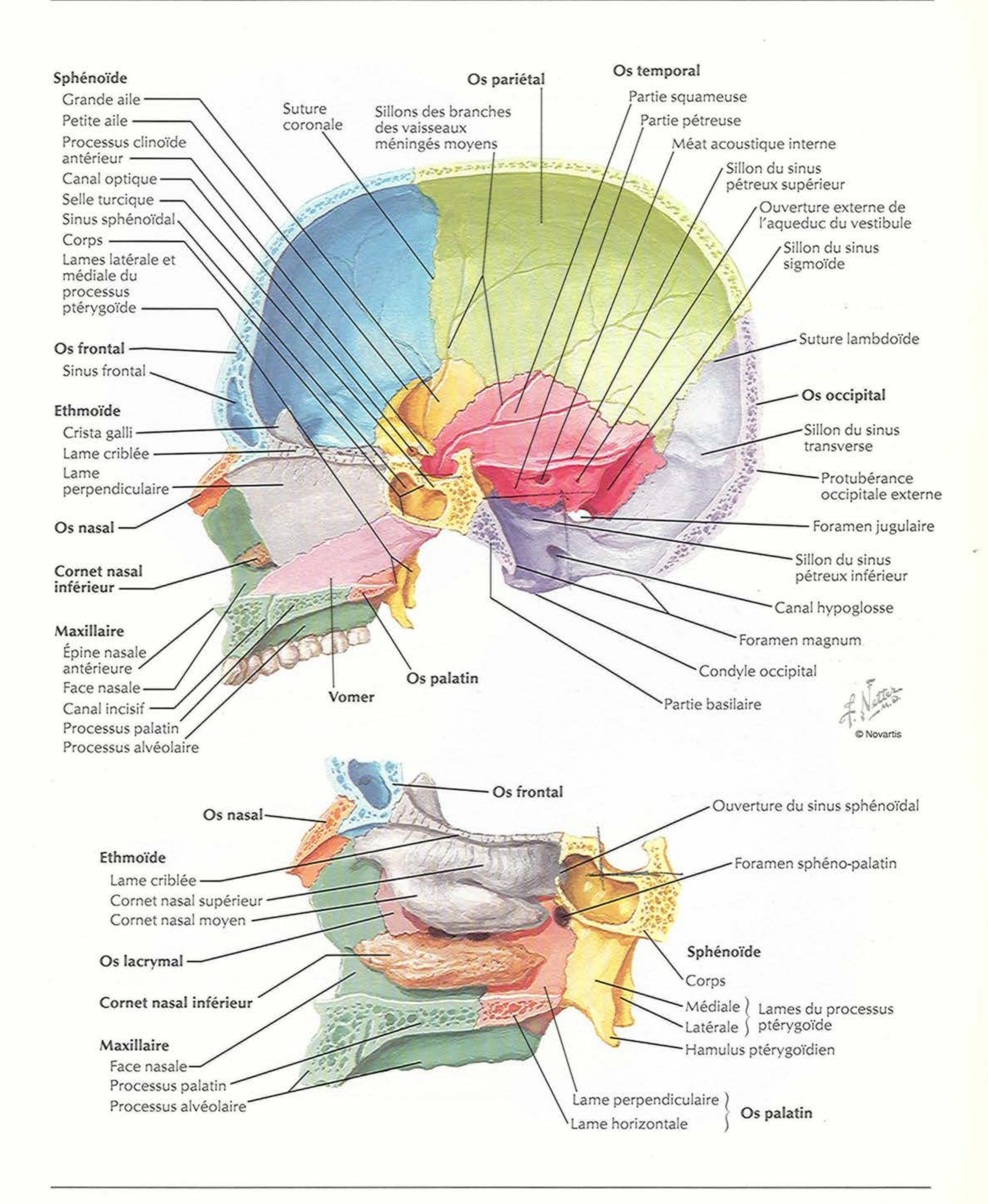
Orbite droite : vue frontale et légèrement latérale

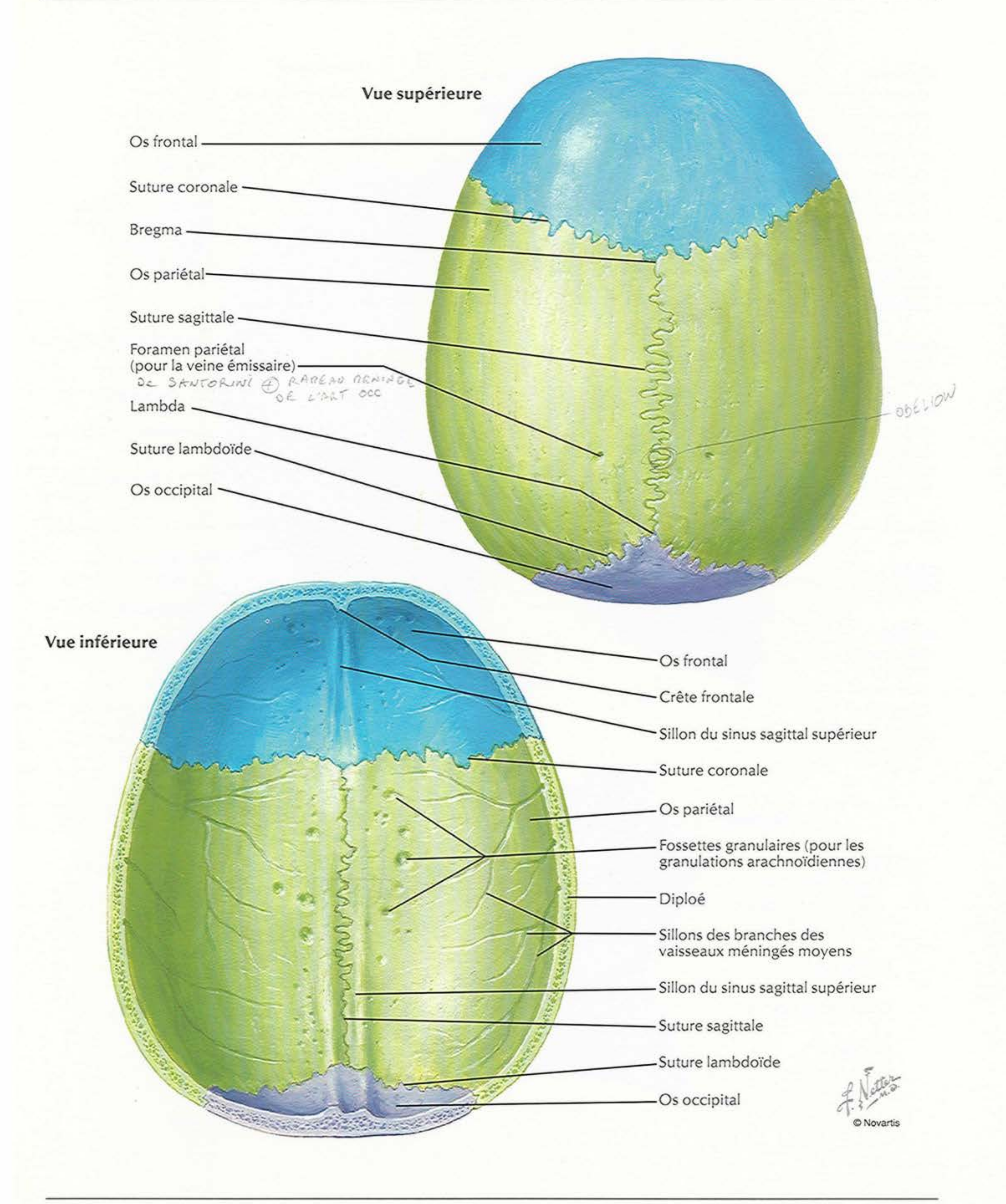


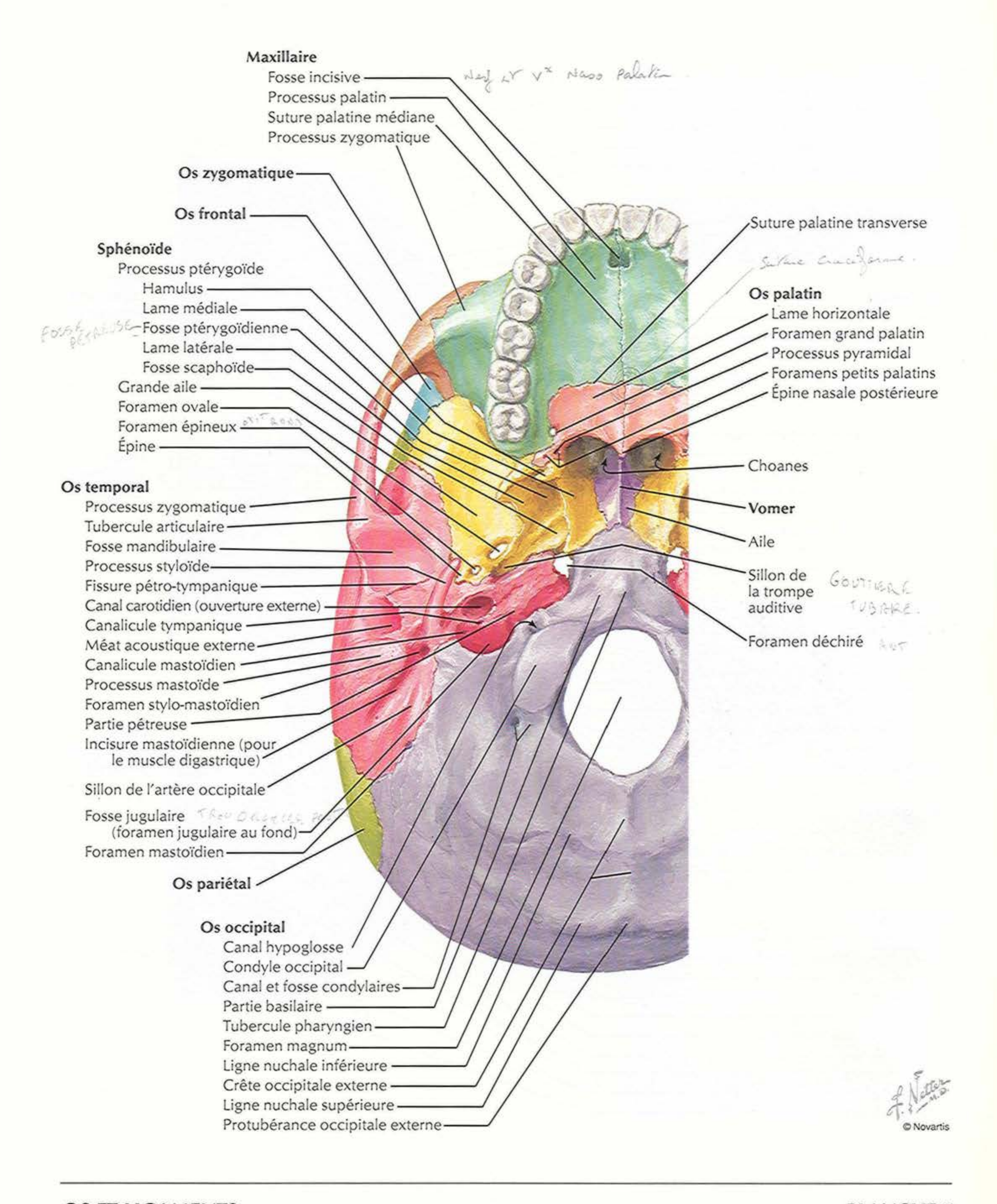
Tête osseuse : vue latérale



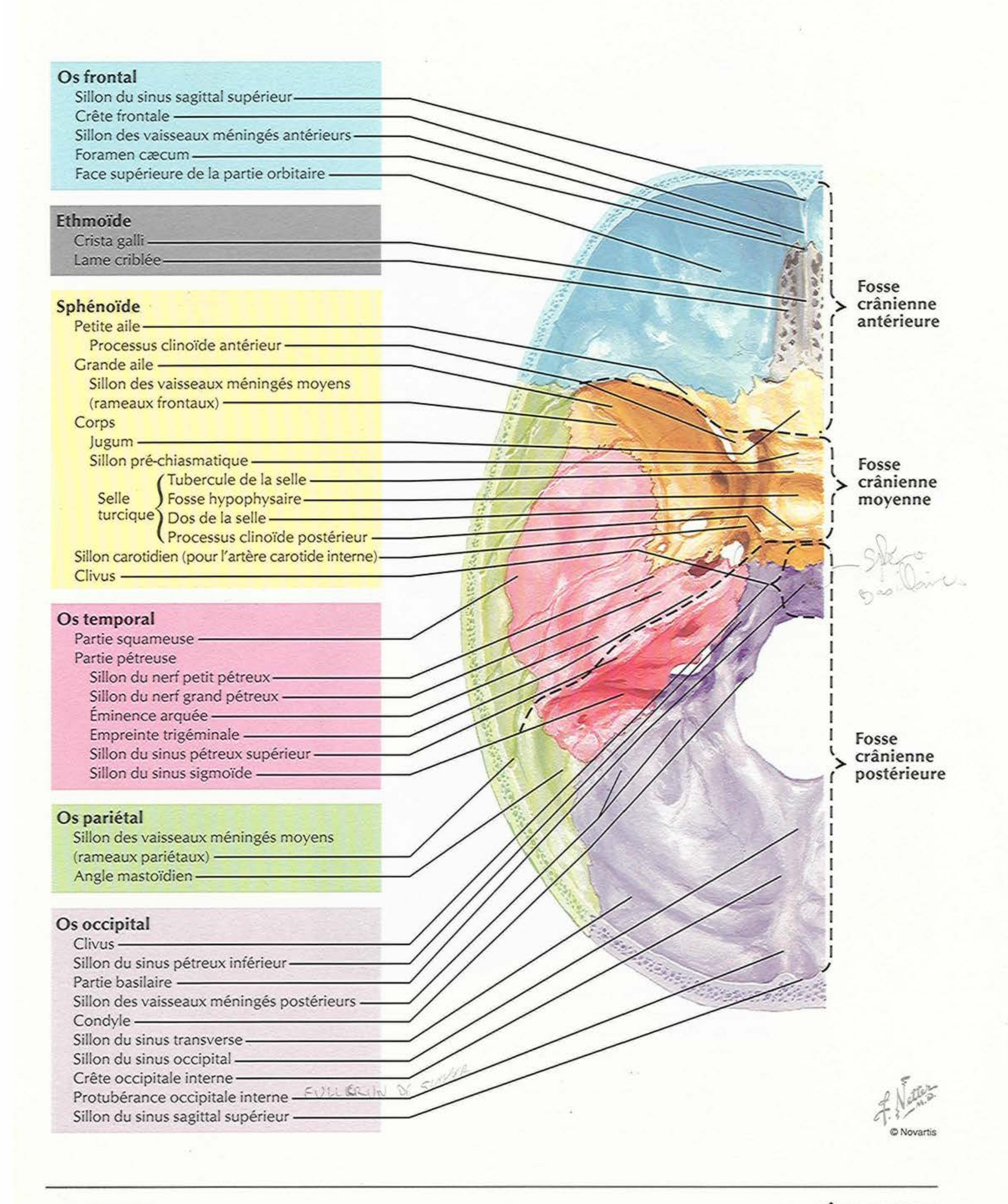
* Superficiellement, le processus mastoïde forme la limite postérieure

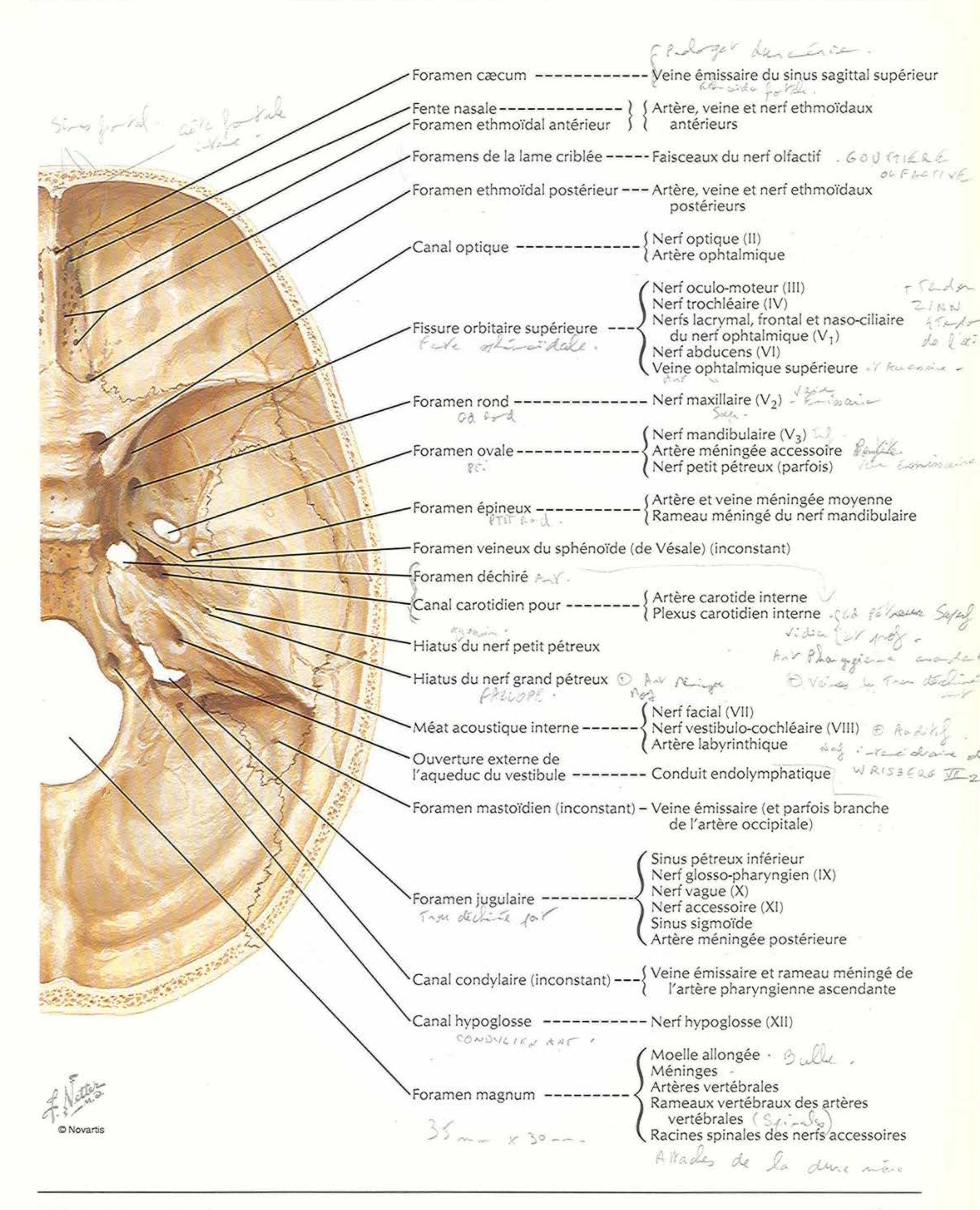

Sphénoïde
Grande aile
Petite aile
Processus clinoïde antérieur
Canal optique
Selle turcique
Sinus sphénoïdal
Corps
Lames latérale et médiale du processus ptérygoïde
Os frontal
Sinus frontal
Ethmoïde
Crista galli
Lame criblée
Lame perpendiculaire
Os nasal
Cornet nasal inférieur
Maxillaire
Épine nasale antérieure
Face nasale
Canal incisif
Processus palatin
Processus alvéolaire
Vomer
Os palatin
Suture coronale
Sillons des branches des vaisseaux méningés moyens
Os pariétal
Os temporal
Partie squameuse
Partie pétreuse
Méat acoustique interne
Sillon du sinus pétreux supérieur
Ouverture externe de l'aqueduc du vestibule
Sillon du sinus sigmoïde
Suture lambdoïde
Os occipital
Sillon du sinus transverse
Protubérance occipitale externe
Foramen jugulaire
Sillon du sinus pétreux inférieur
Canal hypoglosse
Foramen magnum
Condyle occipital
Partie basilaire
F. Netter M.D.
© Novartis
Os frontal
Os nasal
Ouverture du sinus sphénoïdal
Ethmoïde
Lame criblée
Cornet nasal supérieur
Cornet nasal moyen
Foramen sphéno-palatin
Os lacrymal
Cornet nasal inférieur
Maxillaire
Face nasale
Processus palatin
Processus alvéolaire
Sphénoïde
Corps
Médiale
Latérale
Lames du processus ptérygoïde
Hamulus ptérygoïdien
Lame perpendiculaire
Lame horizontale
Os palatin


Vue supérieure
Os frontal
Suture coronale
Bregma
Os pariétal
Suture sagittale
Foramen pariétal
(pour la veine émissaire)
DE SANTORINI + RAMEAU MENINGE DE L'ART OCC
Lambda
Suture lambdoïde
Os occipital
OBELION
Vue inférieure
Os frontal
Crête frontale
Sillon du sinus sagittal supérieur
Suture coronale
Os pariétal
Fossettes granulaires (pour les granulations arachnoïdiennes)
Diploé
Sillons des branches des vaisseaux méningés moyens
Sillon du sinus sagittal supérieur
Suture sagittale
Suture lambdoïde
Os occipital
F. Netter M.D.

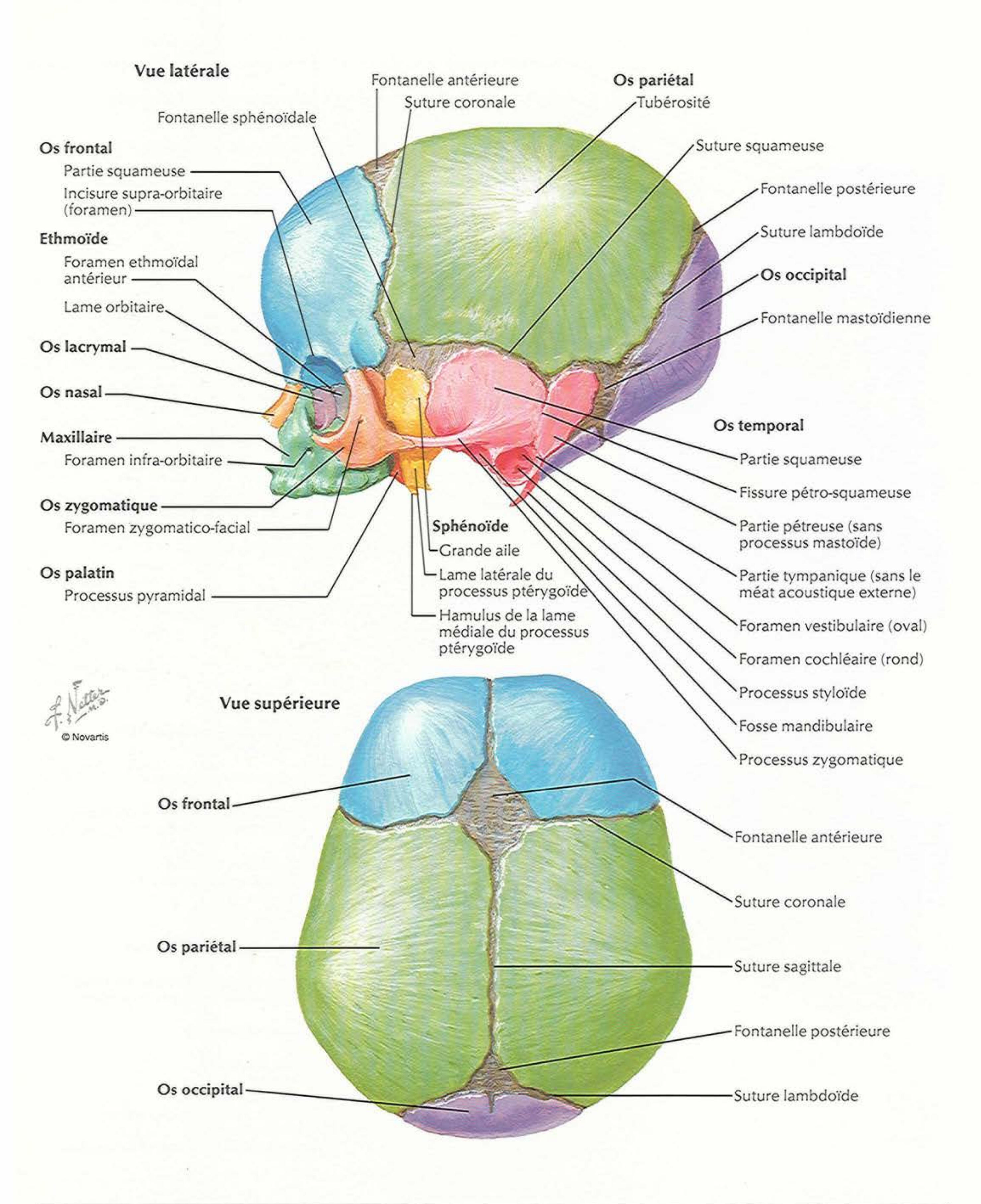

Maxillaire
Fosse incisive
Processus palatin
Suture palatine médiane
Processus zygomatique
Os zygomatique
Os frontal
Sphénoïde
Processus ptérygoïde
Hamulus
Lame médiale
Fosse ptérygoïdienne
Lame latérale
Fosse scaphoïde
Grande aile
Foramen ovale
Foramen épineux
Épine
Os temporal
Processus zygomatique
Tubercule articulaire
Fosse mandibulaire
Processus styloïde
Fissure pétro-tympanique
Canal carotidien (ouverture externe)
Canalicule tympanique
Méat acoustique externe
Canalicule mastoïdien
Processus mastoïde
Foramen stylo-mastoïdien
Partie pétreuse
Incisure mastoïdienne (pour le muscle digastrique)
Sillon de l'artère occipitale
Fosse jugulaire (foramen jugulaire au fond)
Foramen mastoïdien
Os pariétal
Os occipital
Canal hypoglosse
Condyle occipital
Canal et fosse condylaires
Partie basilaire
Tubercule pharyngien
Foramen magnum
Ligne nuchale inférieure
Crête occipitale externe
Ligne nuchale supérieure
Protubérance occipitale externe
Suture palatine transverse
Os palatin
Lame horizontale
Foramen grand palatin
Processus pyramidal
Foramens petits palatins
Épine nasale postérieure
Choanes
Vomer
Aile
Sillon de la trompe auditive
Foramen déchiré
GOUTTIERE TUBAIRE
© Novartis

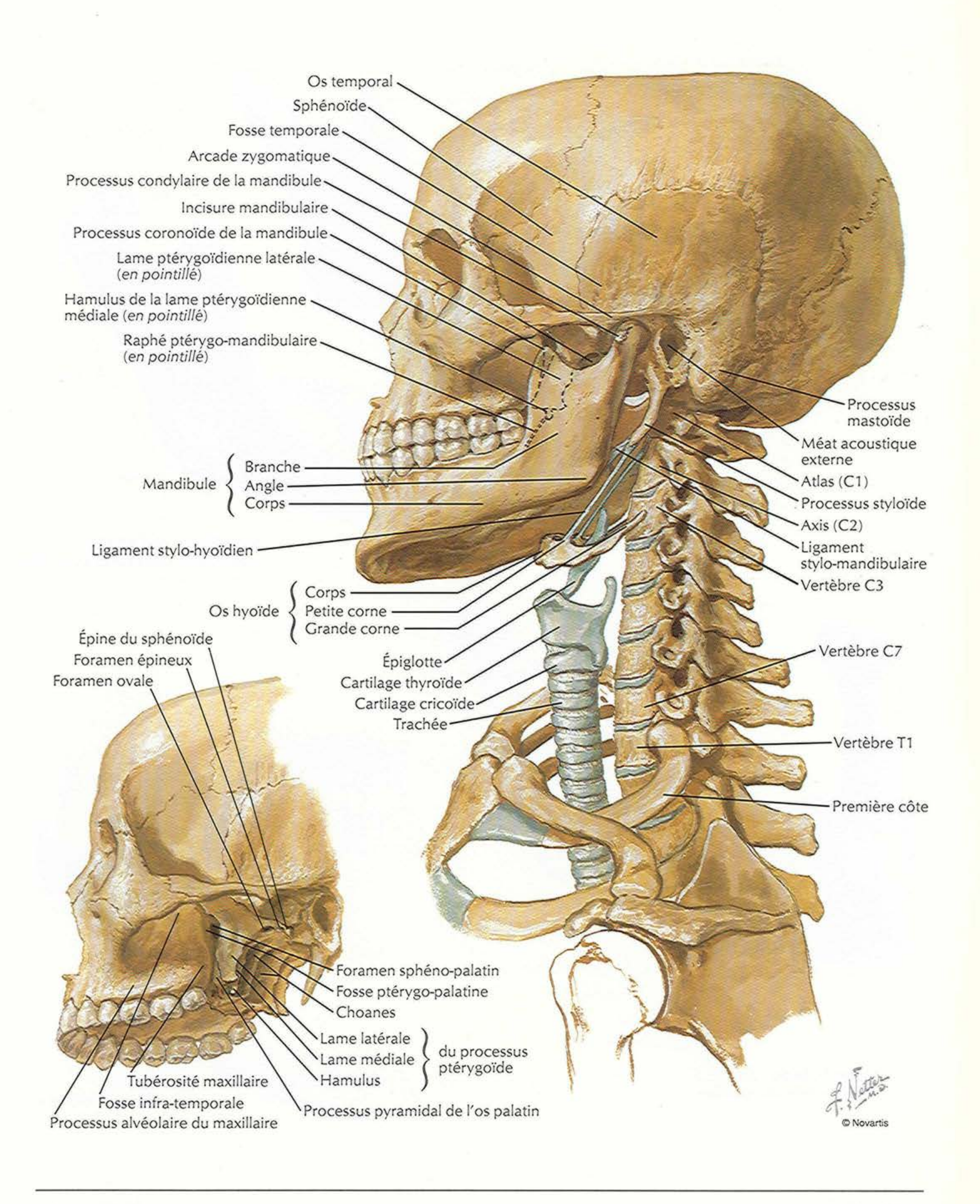
Base interne du crâne



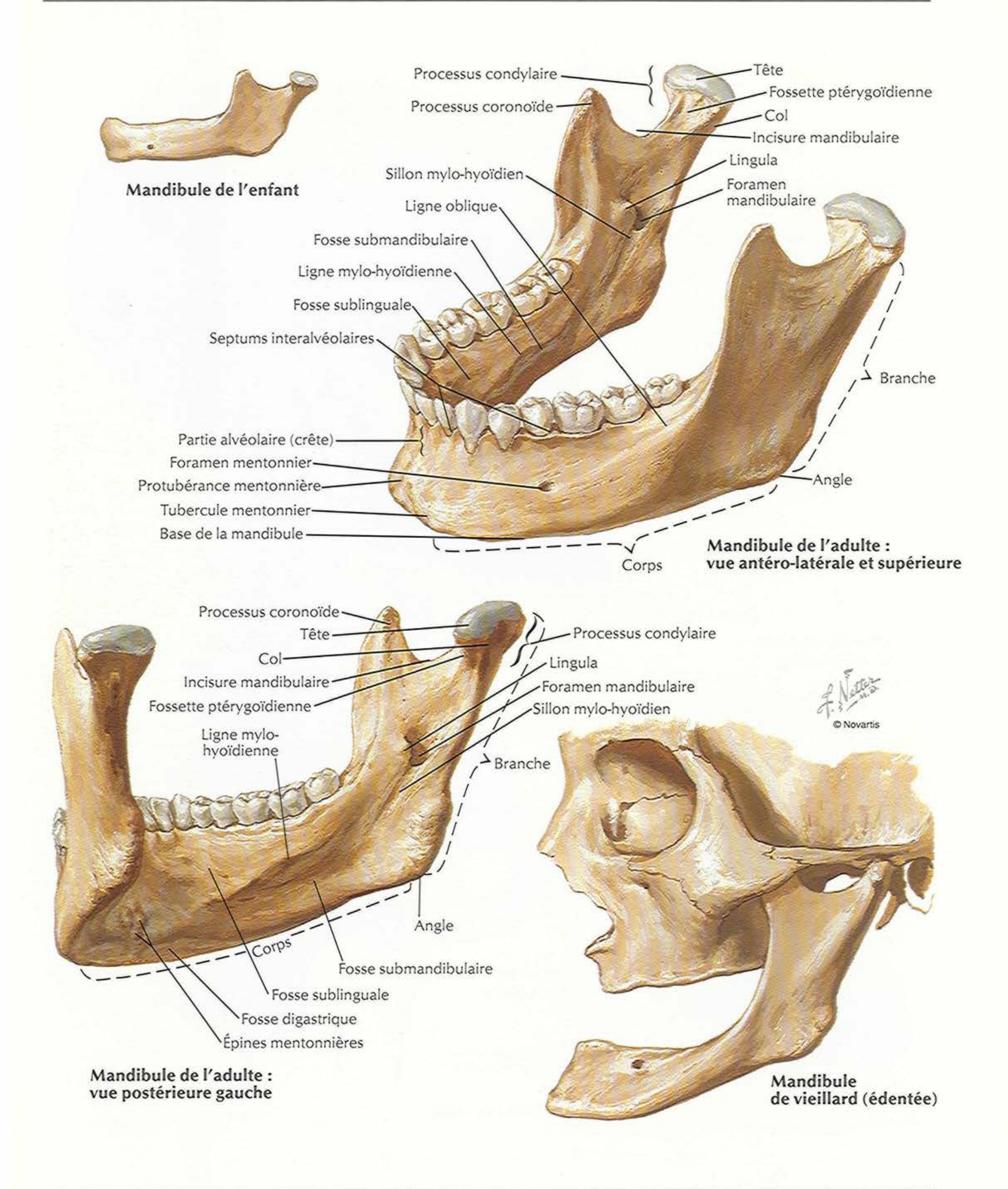

Foramen cæcum — Veine émissaire du sinus sagittal supérieur
Fente nasale / Foramen ethmoïdal antérieur — Artère, veine et nerf ethmoïdaux antérieurs
Foramens de la lame criblée — Faisceaux du nerf olfactif
Foramen ethmoïdal postérieur — Artère, veine et nerf ethmoïdaux postérieurs
Canal optique — Nerf optique (II); Artère ophtalmique
Fissure orbitaire supérieure — Nerf oculo-moteur (III); Nerf trochléaire (IV); Nerfs lacrymal, frontal et naso-ciliaire du nerf ophtalmique (V_1); Nerf abducens (VI); Veine ophtalmique supérieure
Foramen rond — Nerf maxillaire (V_2)
Foramen ovale — Nerf mandibulaire (V_3); Artère méningée accessoire; Nerf petit pétreux (parfois)
Foramen épineux — Artère et veine méningée moyenne; Rameau méningé du nerf mandibulaire
Foramen veineux du sphénoïde (de Vésale) (inconstant)
Foramen déchiré
Canal carotidien pour — Artère carotide interne; Plexus carotidien interne
Hiatus du nerf petit pétreux
Hiatus du nerf grand pétreux
Méat acoustique interne — Nerf facial (VII); Nerf vestibulo-cochléaire (VIII); Artère labyrinthique
Ouverture externe de l'aqueduc du vestibule — Conduit endolymphatique
Foramen mastoïdien (inconstant) — Veine émissaire (et parfois branche de l'artère occipitale)
Foramen jugulaire — Sinus pétreux inférieur; Nerf glosso-pharyngien (IX); Nerf vague (X); Nerf accessoire (XI); Sinus sigmoïde; Artère méningée postérieure
Canal condylaire (inconstant) — Veine émissaire et rameau méningé de l'artère pharyngienne ascendante
Canal hypoglosse — Nerf hypoglosse (XII)
Foramen magnum — Moelle allongée; Méninges; Artères vertébrales; Rameaux vertébraux des artères vertébrales; Racines spinales des nerfs accessoires
F. Netter M.D.
© Novartis

Crâne du nouveau-né

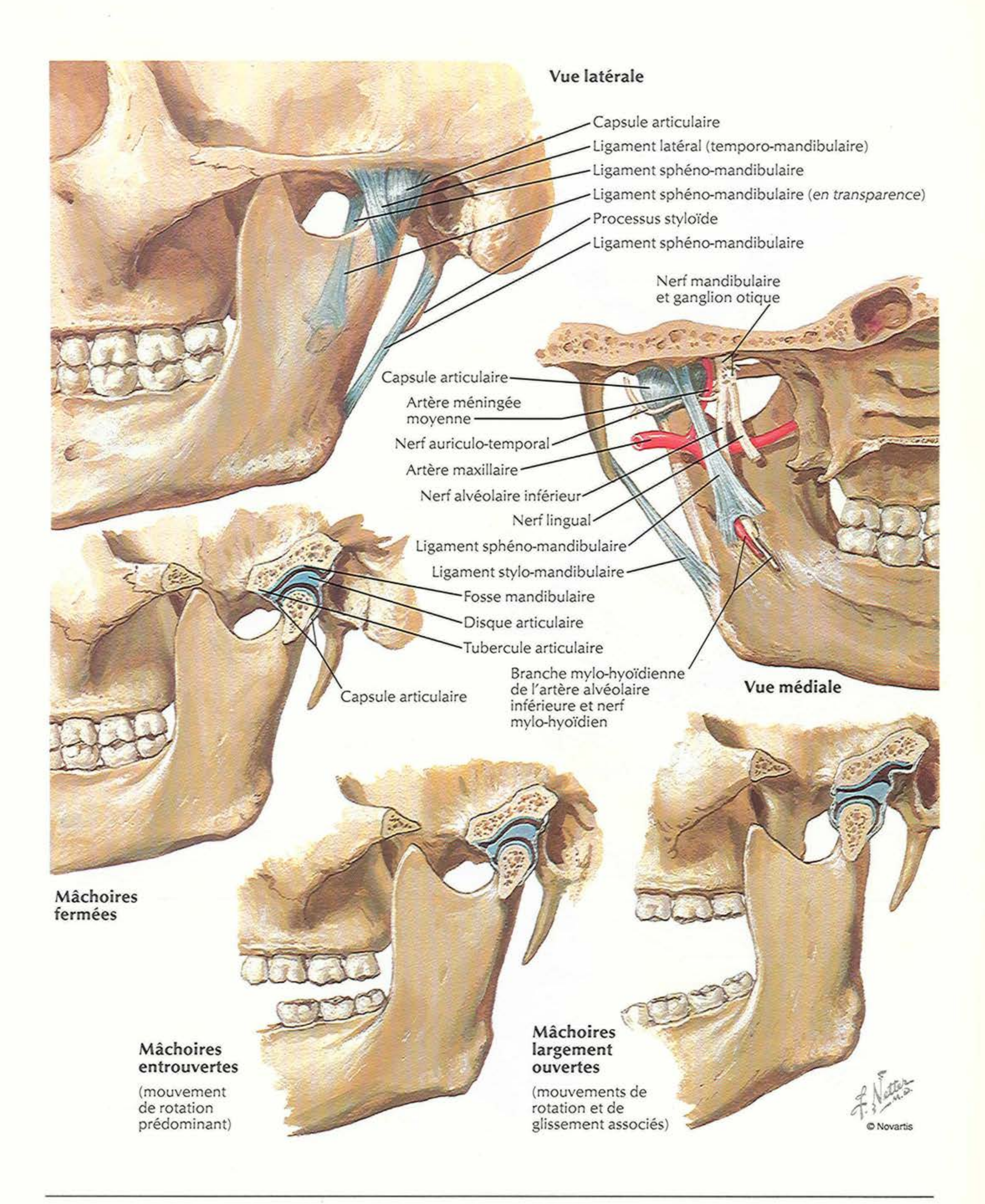



Os temporal
Sphénoïde
Fosse temporale
Arcade zygomatique
Processus condylaire de la mandibule
Incisure mandibulaire
Processus coronoïde de la mandibule
Lame ptérygoïdienne latérale (en pointillé)
Hamulus de la lame ptérygoïdienne médiale (en pointillé)
Raphé ptérygo-mandibulaire (en pointillé)
Mandibule
Branche
Angle
Corps
Ligament stylo-hyoïdien
Os hyoïde
Corps
Petite corne
Grande corne
Épiglotte
Cartilage thyroïde
Cartilage cricoïde
Trachée
Processus mastoïde
Méat acoustique externe
Atlas (C1)
Processus styloïde
Axis (C2)
Ligament stylo-mandibulaire
Vertèbre C3
Vertèbre C7
Vertèbre T1
Première côte
Épine du sphénoïde
Foramen épineux
Foramen ovale
Foramen sphéno-palatin
Fosse ptérygo-palatine
Choanes
Lame latérale
Lame médiale
Hamulus
du processus ptérygoïde
Tubérosité maxillaire
Fosse infra-temporale
Processus alvéolaire du maxillaire
Processus pyramidal de l'os palatin
F. Netter M.D.

Mandibule

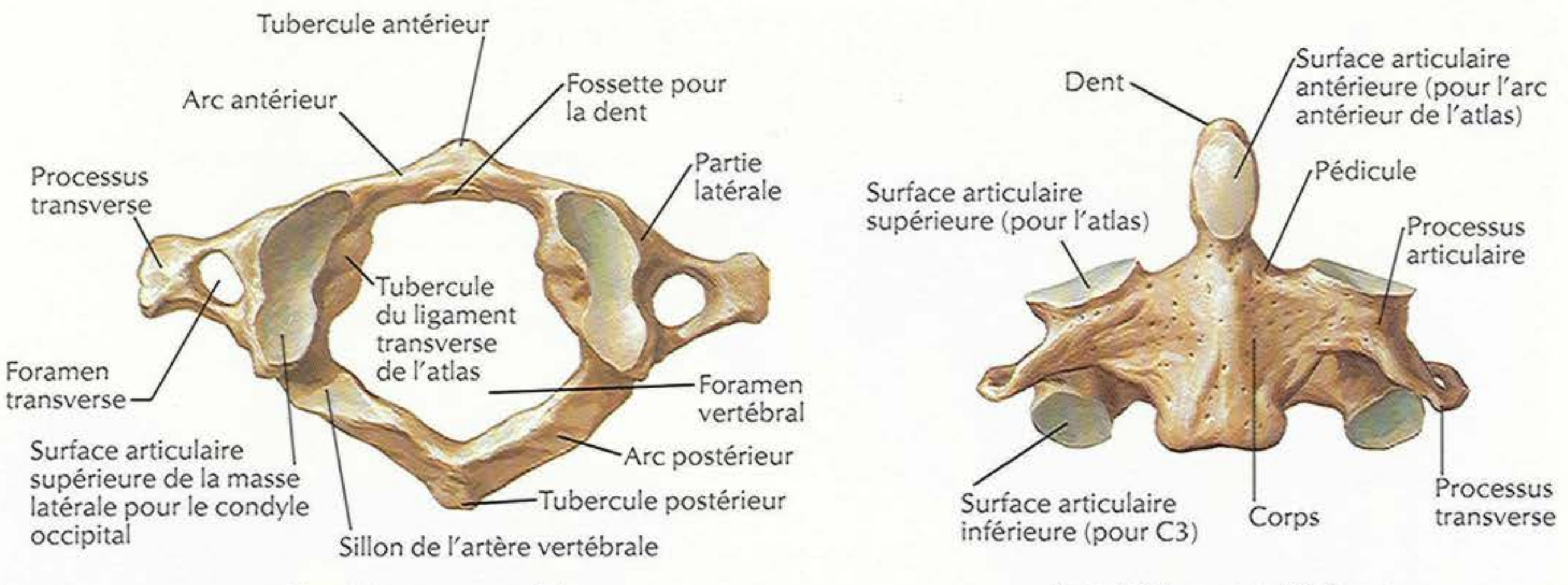


Mandibule de l'enfant
Processus condylaire
Processus coronoïde
Tête
Fossette ptérygoïdienne
Col
Incisure mandibulaire
Lingula
Foramen mandibulaire
Sillon mylo-hyoïdien
Ligne oblique
Fosse submandibulaire
Ligne mylo-hyoïdienne
Fosse sublinguale
Septums interalvéolaires
Branche
Partie alvéolaire (crête)
Foramen mentonnier
Protubérance mentonnière
Tubercule mentonnier
Base de la mandibule
Angle
Corps
Mandibule de l'adulte : vue antéro-latérale et supérieure
Processus coronoïde
Tête
Col
Incisure mandibulaire
Fossette ptérygoïdienne
Ligne mylo-hyoïdienne
Processus condylaire
Lingula
Foramen mandibulaire
Sillon mylo-hyoïdien
Branche
Angle
Corps
Fosse submandibulaire
Fosse sublinguale
Fosse digastrique
Épines mentonnières
Mandibule de l'adulte : vue postérieure gauche
© Novartis
Mandibule de vieillard (édentée)


Vue latérale
Capsule articulaire
Ligament latéral (temporo-mandibulaire)
Ligament sphéno-mandibulaire
Ligament sphéno-mandibulaire (en transparence)
Processus styloïde
Ligament sphéno-mandibulaire
Nerf mandibulaire et ganglion otique
Capsule articulaire
Artère méningée moyenne
Nerf auriculo-temporal
Artère maxillaire
Nerf alvéolaire inférieur
Nerf lingual
Ligament sphéno-mandibulaire
Ligament stylo-mandibulaire
Fosse mandibulaire
Disque articulaire
Tubercule articulaire
Capsule articulaire
Branche mylo-hyoïdienne de l'artère alvéolaire inférieure et nerf mylo-hyoïdien
Vue médiale
Mâchoires fermées
Mâchoires entrouvertes
(mouvement de rotation prédominant)
Mâchoires largement ouvertes
(mouvements de rotation et de glissement associés)
F. Netter M.D.
© Novartis

Vertèbres cervicales : atlas et axis

VOIR AUSSI LES PLANCHES 9, 142



Atlas (C1) : vue supérieure

Axis (C2) : vue antérieure

Tubercule postérieur
Arc postérieur
Processus transverse
Foramen vertébral
Foramen transverse
Fossette articulaire pour la dent
Surface articulaire inférieure de la masse latérale pour l'axis
Arc antérieur
Tubercule antérieur

Atlas (C1) : vue inférieure

Dent
Surface articulaire postérieure (pour le ligament transverse de l'atlas)
Surface articulaire supérieure (pour l'atlas)
Processus articulaire
Processus transverse
Processus articulaire inférieur
Processus épineux

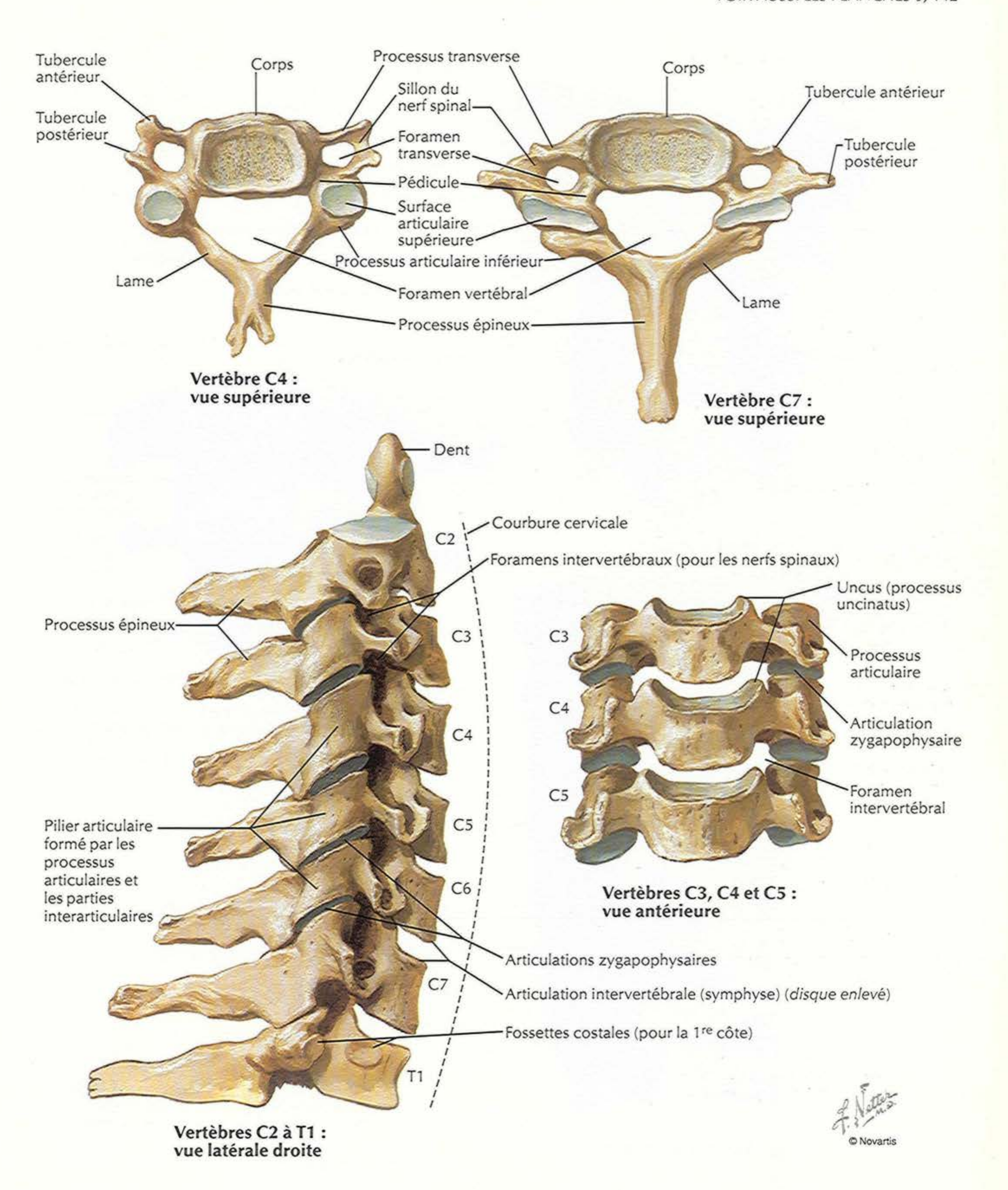
Axis (C2) : vue postéro-supérieure

Dent
Surface articulaire supérieure pour le condyle occipital
Atlas (C1)
Surface articulaire postérieure (pour le ligament transverse de l'atlas)
Axis (C2)
C3
C4

Vertèbres cervicales supérieures articulées : vue postéro-supérieure

F. Netter M.D.

VOIR AUSSI LES PLANCHES 9, 142



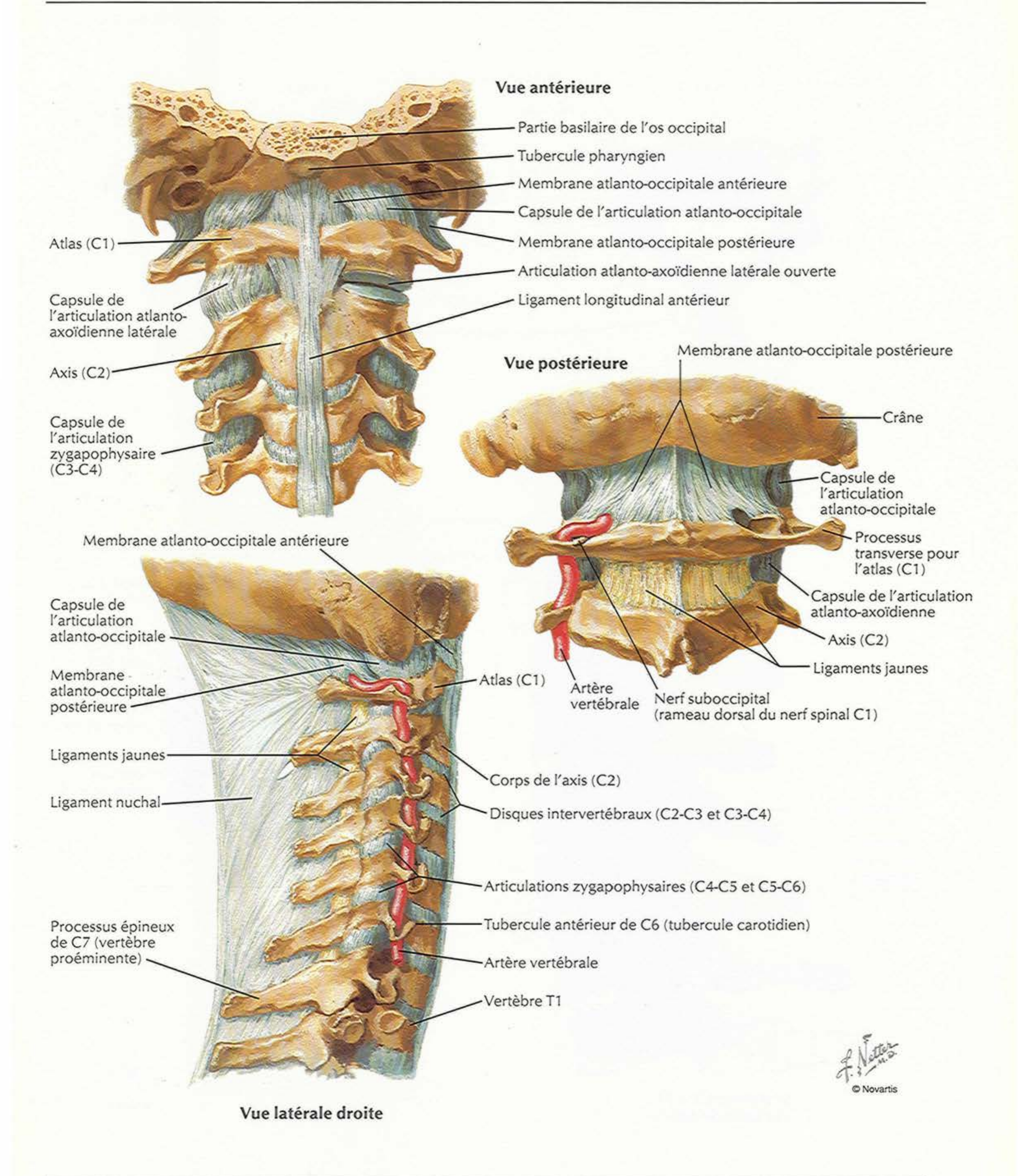
Vertèbre C4 : vue supérieure

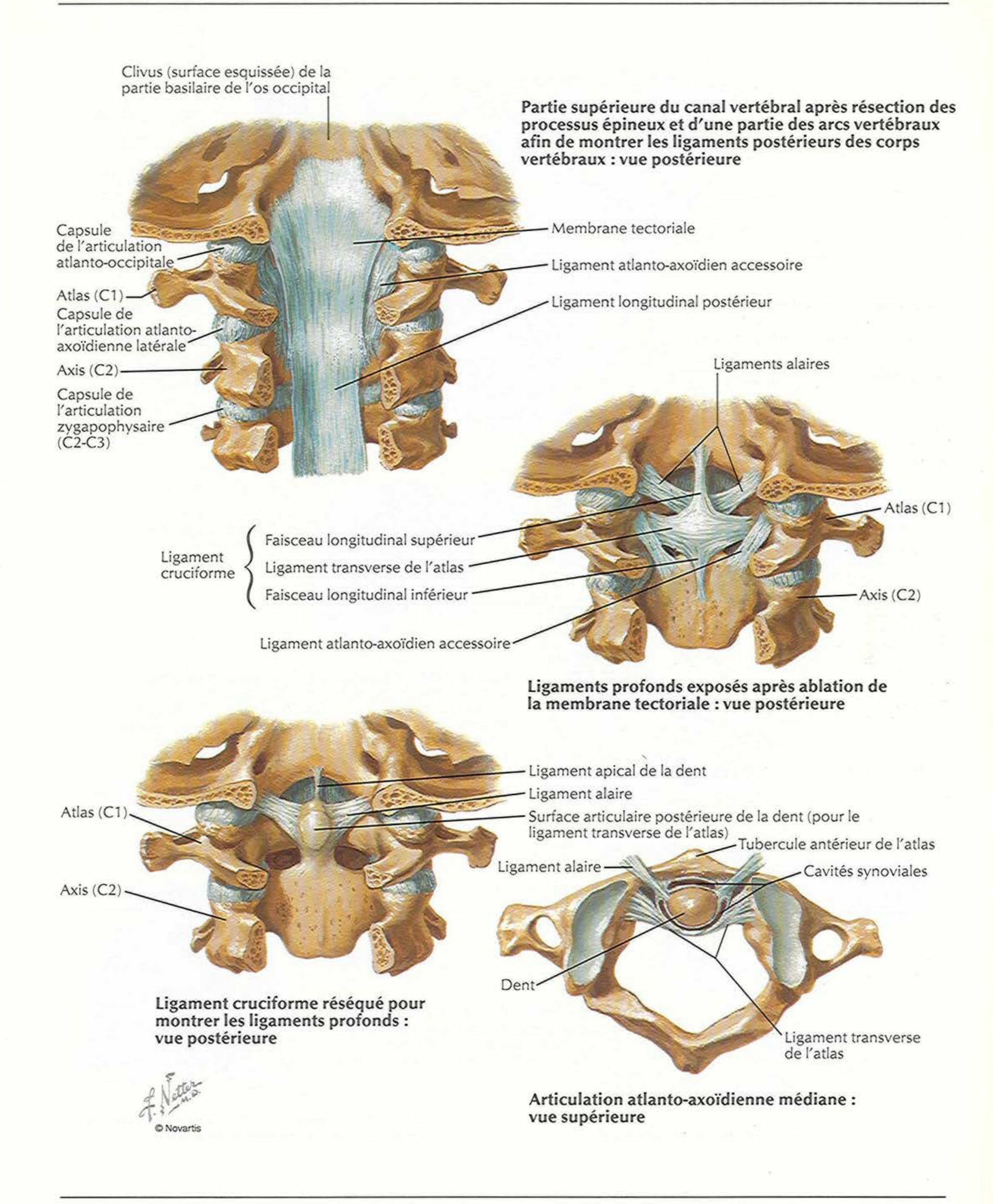
Vertèbre C7 : vue supérieure

Vertèbres C3, C4 et C5 : vue antérieure

Vertèbres C2 à T1 : vue latérale droite

Ligaments cranio-vertébraux externes



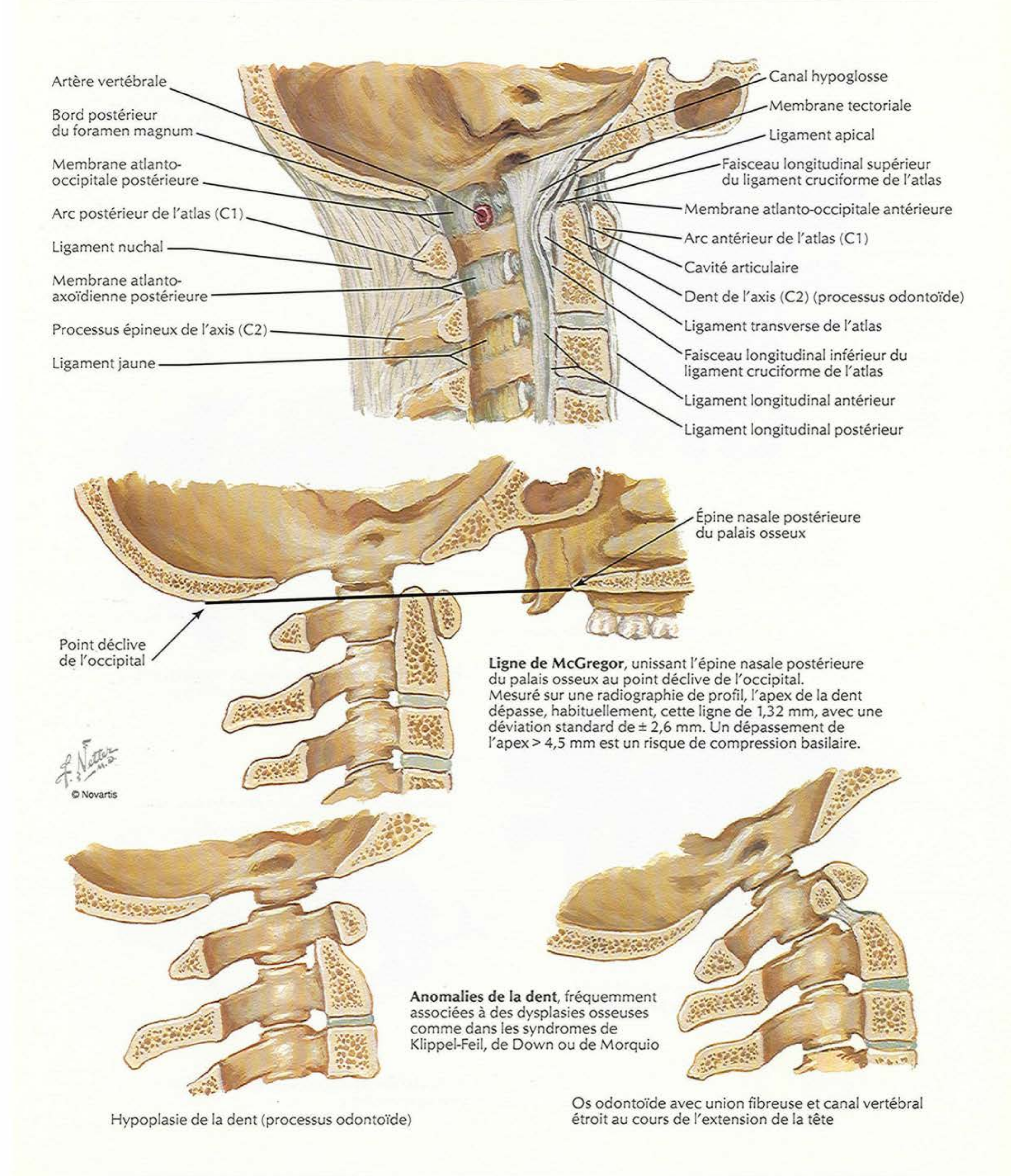


Partie supérieure du canal vertébral après résection des processus épineux et d'une partie des arcs vertébraux afin de montrer les ligaments postérieurs des corps vertébraux : vue postérieure

Ligaments profonds exposés après ablation de la membrane tectoriale : vue postérieure

Ligament cruciforme réséqué pour montrer les ligaments profonds : vue postérieure

Articulation atlanto-axoïdienne médiane : vue supérieure



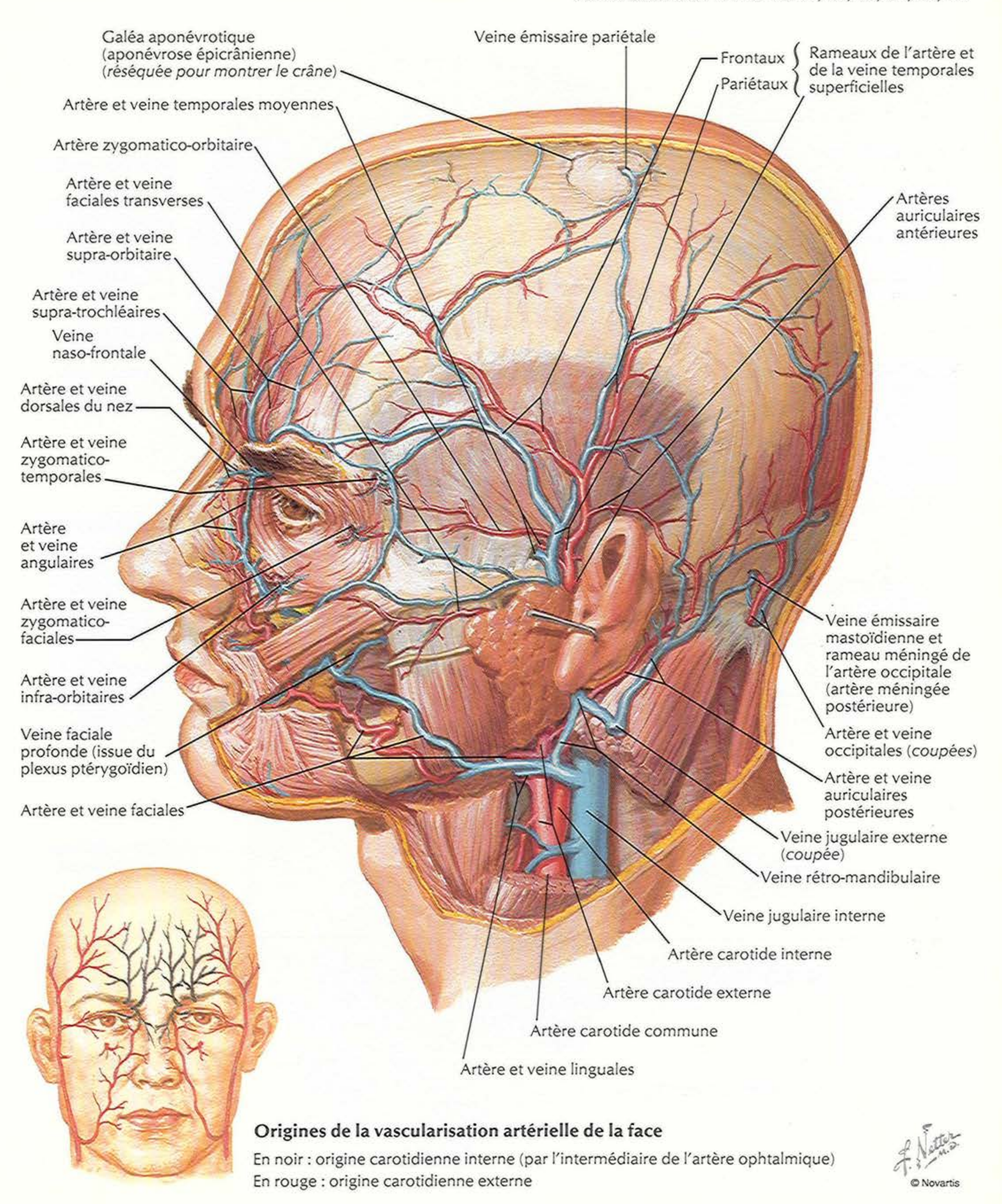
Ligne de McGregor, unissant l'épine nasale postérieure du palais osseux au point déclive de l'occipital. Mesuré sur une radiographie de profil, l'apex de la dent dépasse, habituellement, cette ligne de 1,32 mm, avec une déviation standard de ± 2,6 mm. Un dépassement de l'apex > 4,5 mm est un risque de compression basilaire.

Anomalies de la dent, fréquemment associées à des dysplasies osseuses comme dans les syndromes de Klippel-Feil, de Down ou de Morquio

Hypoplasie de la dent (processus odontoïde)

Os odontoïde avec union fibreuse et canal vertébral étroit au cours de l'extension de la tête

VOIR AUSSI LES PLANCHES 29, 35, 63, 64, 80, 98

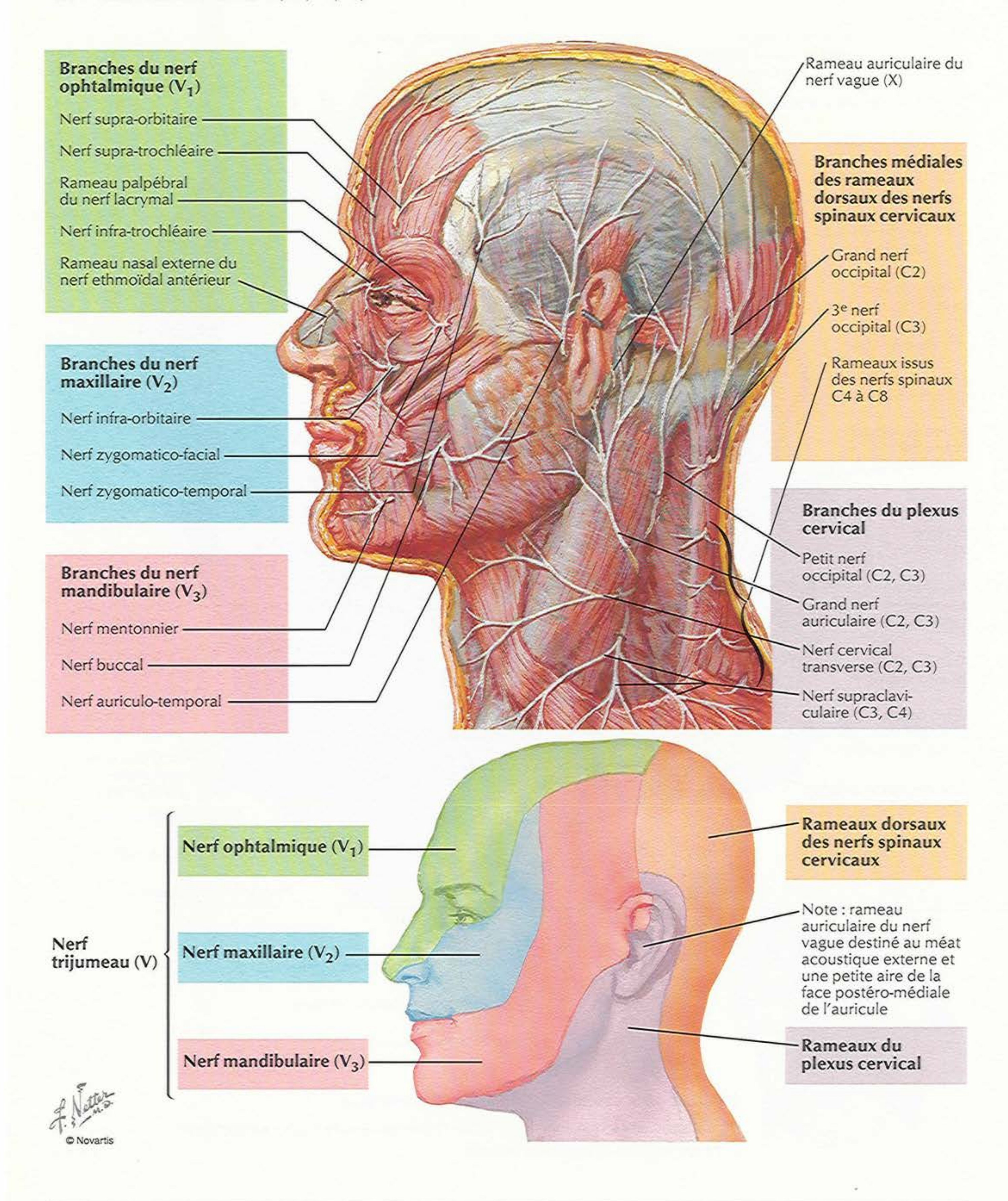


Origines de la vascularisation artérielle de la face

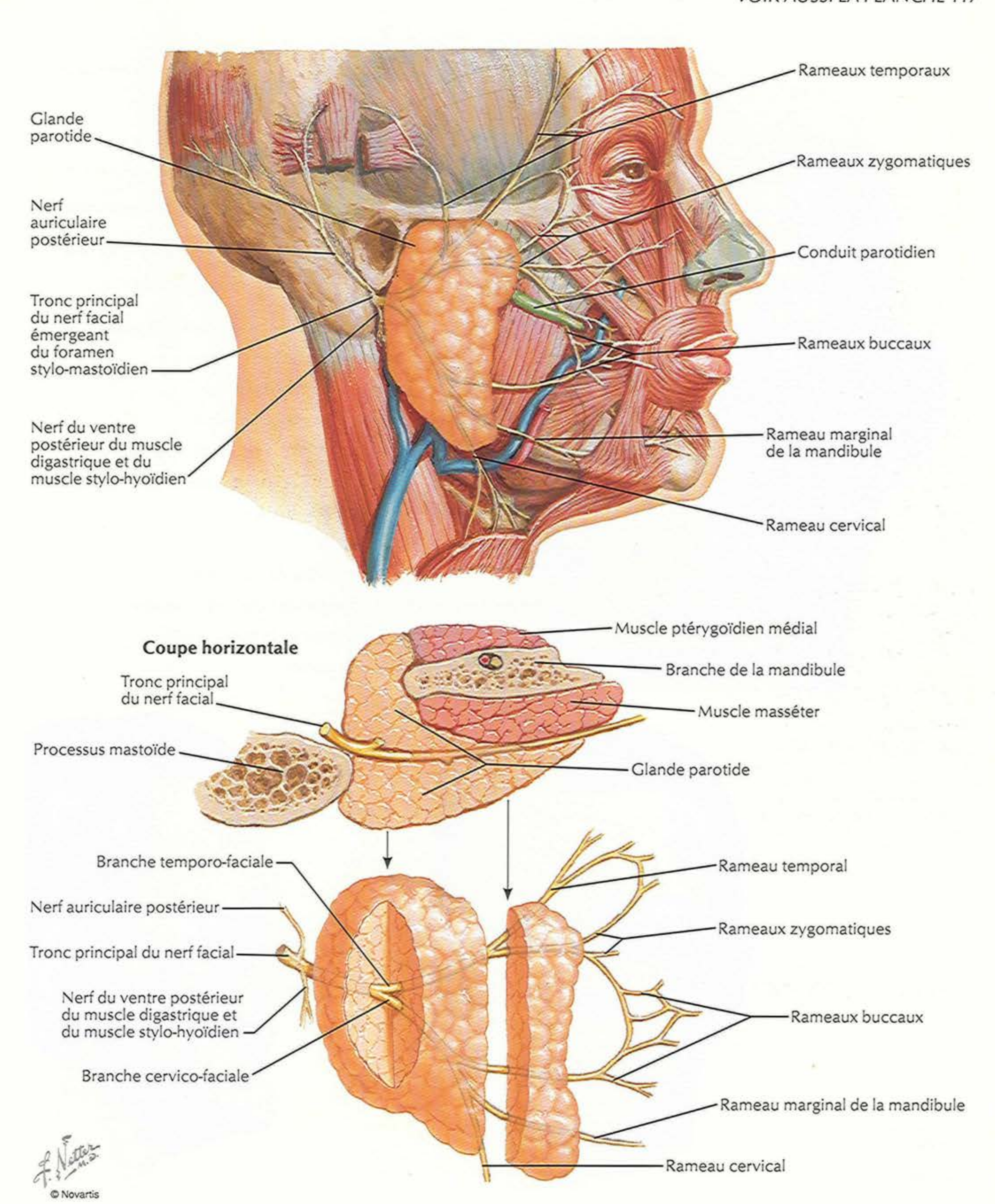
En noir : origine carotidienne interne (par l'intermédiaire de l'artère ophtalmique)
En rouge : origine carotidienne externe

Nerfs cutanés de la tête et du cou

VOIR AUSSI LES PLANCHES 27, 31, 40, 41, 116

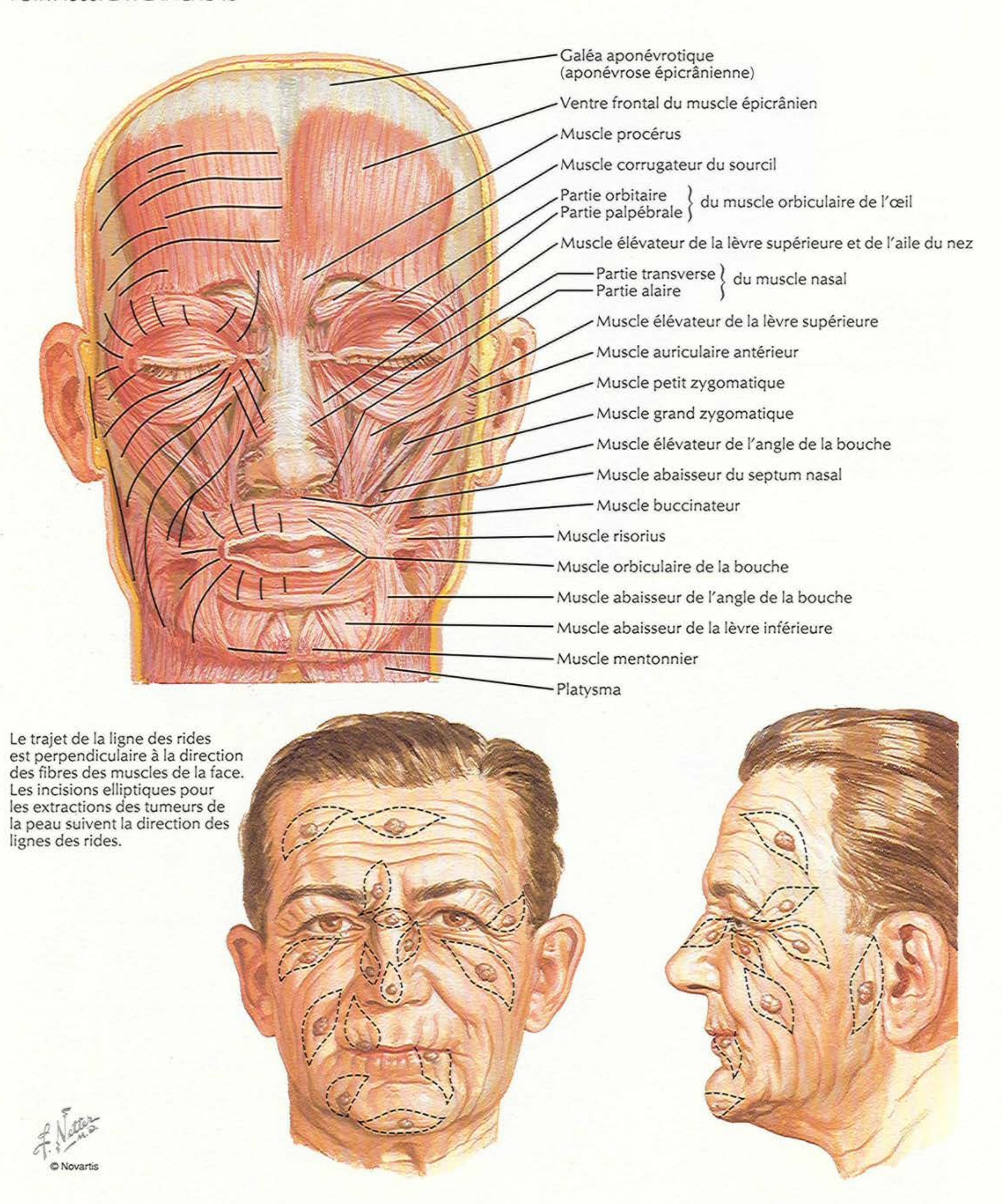


VOIR AUSSI LA PLANCHE 117

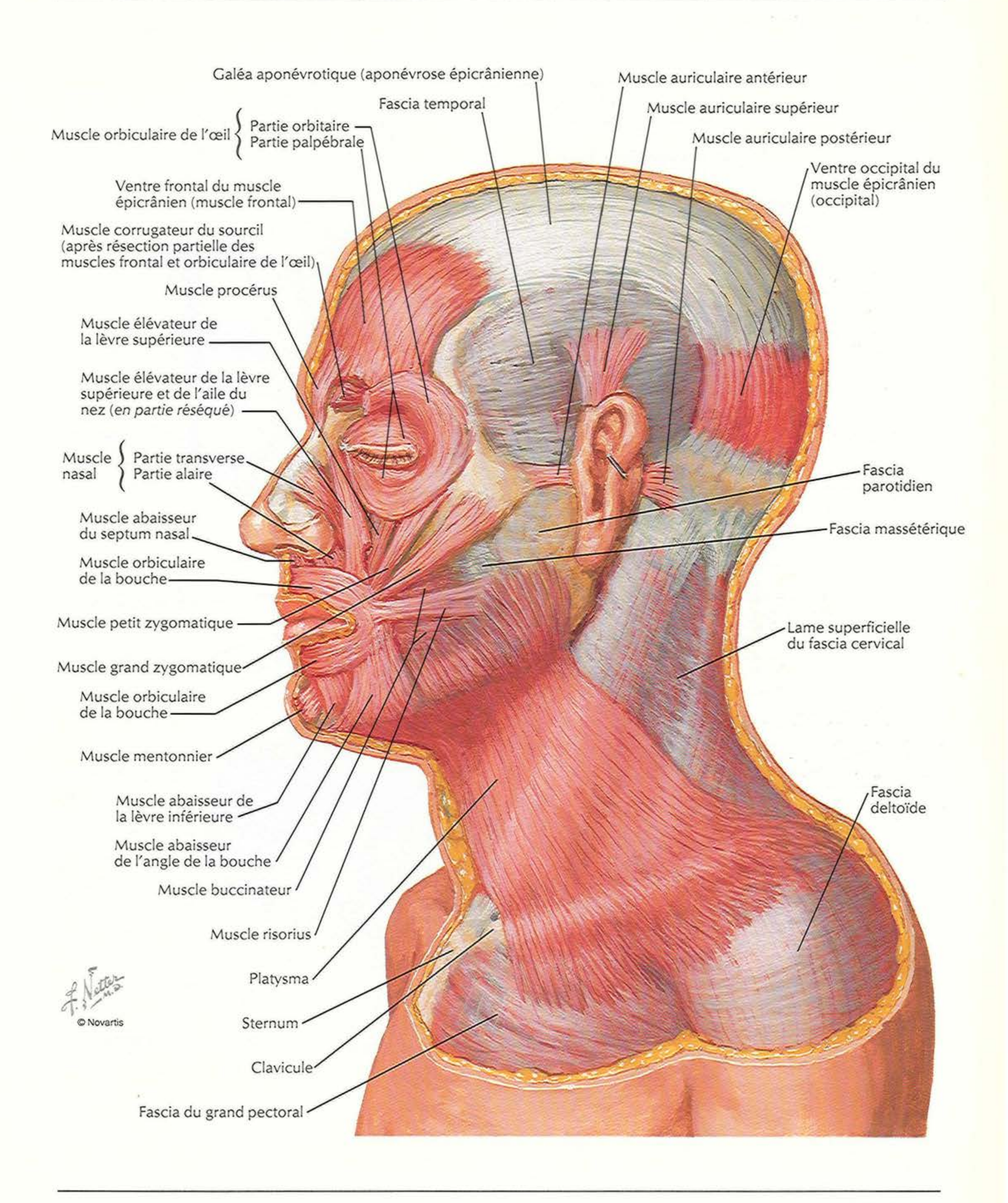


Muscles de la mimique : vue antérieure

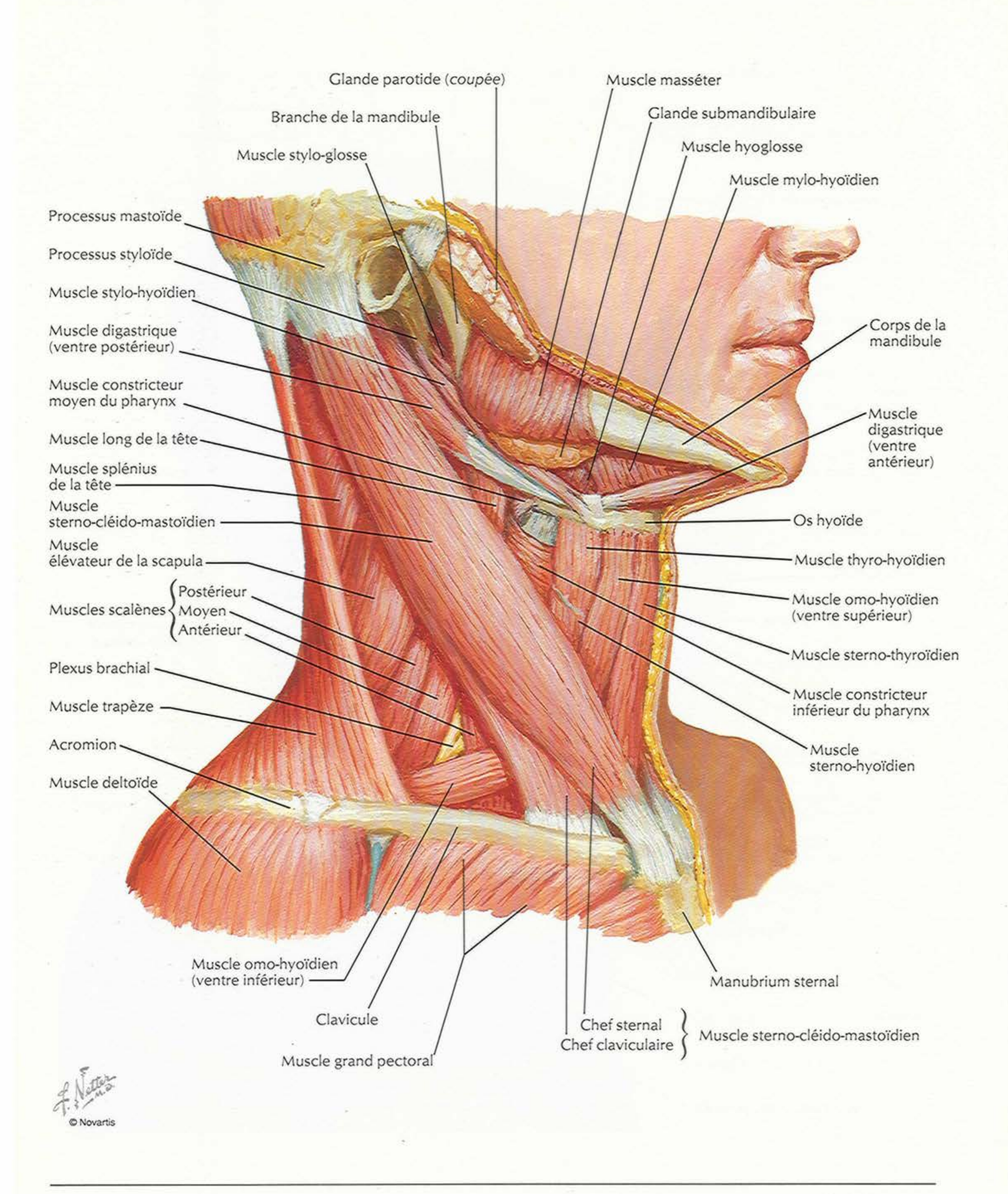
VOIR AUSSI LA PLANCHE 48

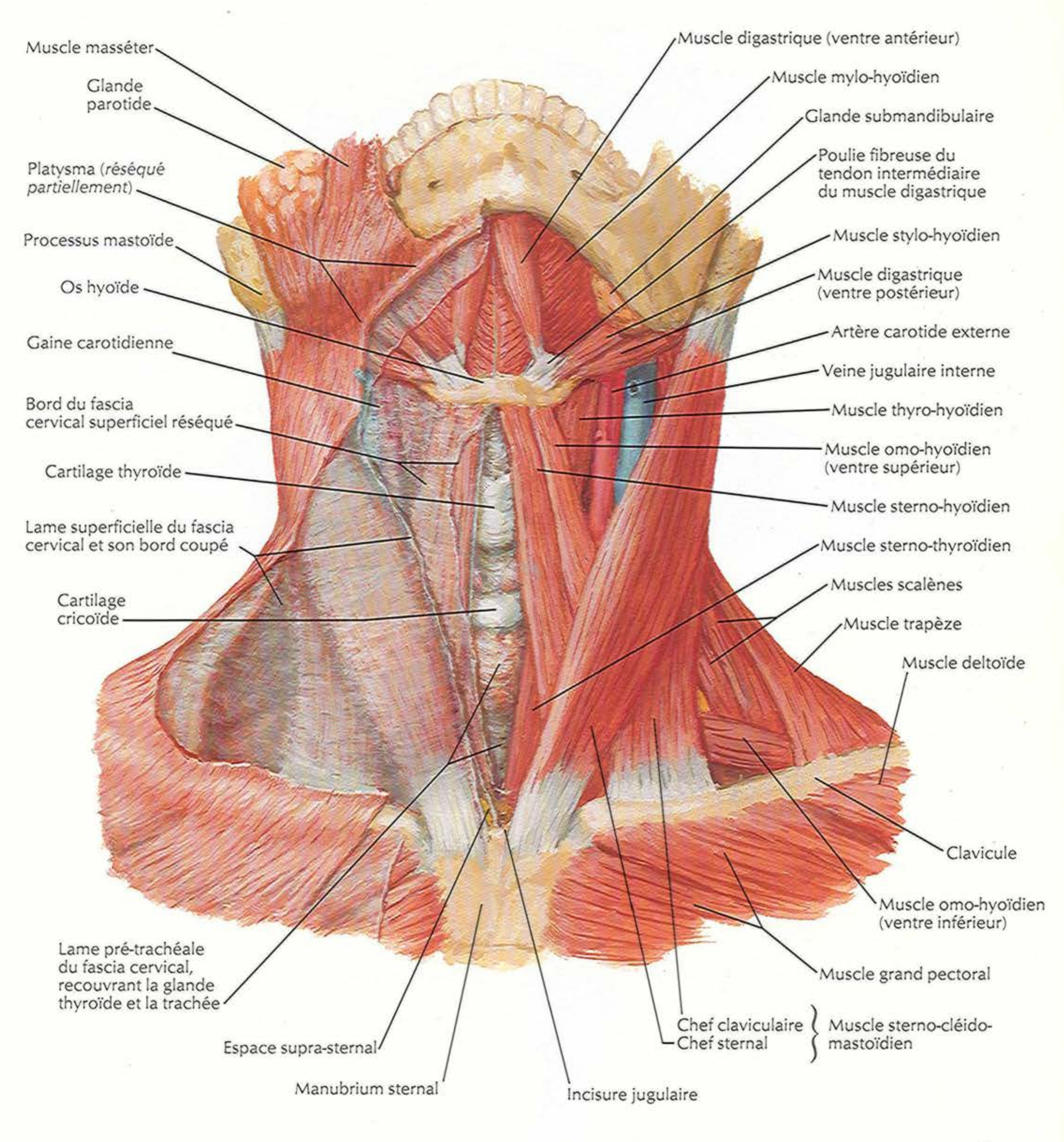


Le trajet de la ligne des rides est perpendiculaire à la direction des fibres des muscles de la face. Les incisions elliptiques pour les extractions des tumeurs de la peau suivent la direction des lignes des rides.


Galéa aponévrotique (aponévrose épicrânienne)
Muscle auriculaire antérieur
Fascia temporal
Muscle auriculaire supérieur
Muscle orbiculaire de l'œil { Partie orbitaire
Partie palpébrale
Muscle auriculaire postérieur
Ventre occipital du muscle épicrânien (occipital)
Ventre frontal du muscle épicrânien (muscle frontal)
Muscle corrugateur du sourcil (après résection partielle des muscles frontal et orbiculaire de l'œil)
Muscle procérus
Muscle élévateur de la lèvre supérieure
Muscle élévateur de la lèvre supérieure et de l'aile du nez (*en partie réséqué*)
Muscle nasal { Partie transverse
Partie alaire
Fascia parotidien
Muscle abaisseur du septum nasal
Fascia massétérique
Muscle orbiculaire de la bouche
Muscle petit zygomatique
Lame superficielle du fascia cervical
Muscle grand zygomatique
Muscle orbiculaire de la bouche
Muscle mentonnier
Fascia deltoïde
Muscle abaisseur de la lèvre inférieure
Muscle abaisseur de l'angle de la bouche
Muscle buccinateur
Muscle risorius
Platysma
Sternum
Clavicule
Fascia du grand pectoral
F. Netter M.D.
© Novartis

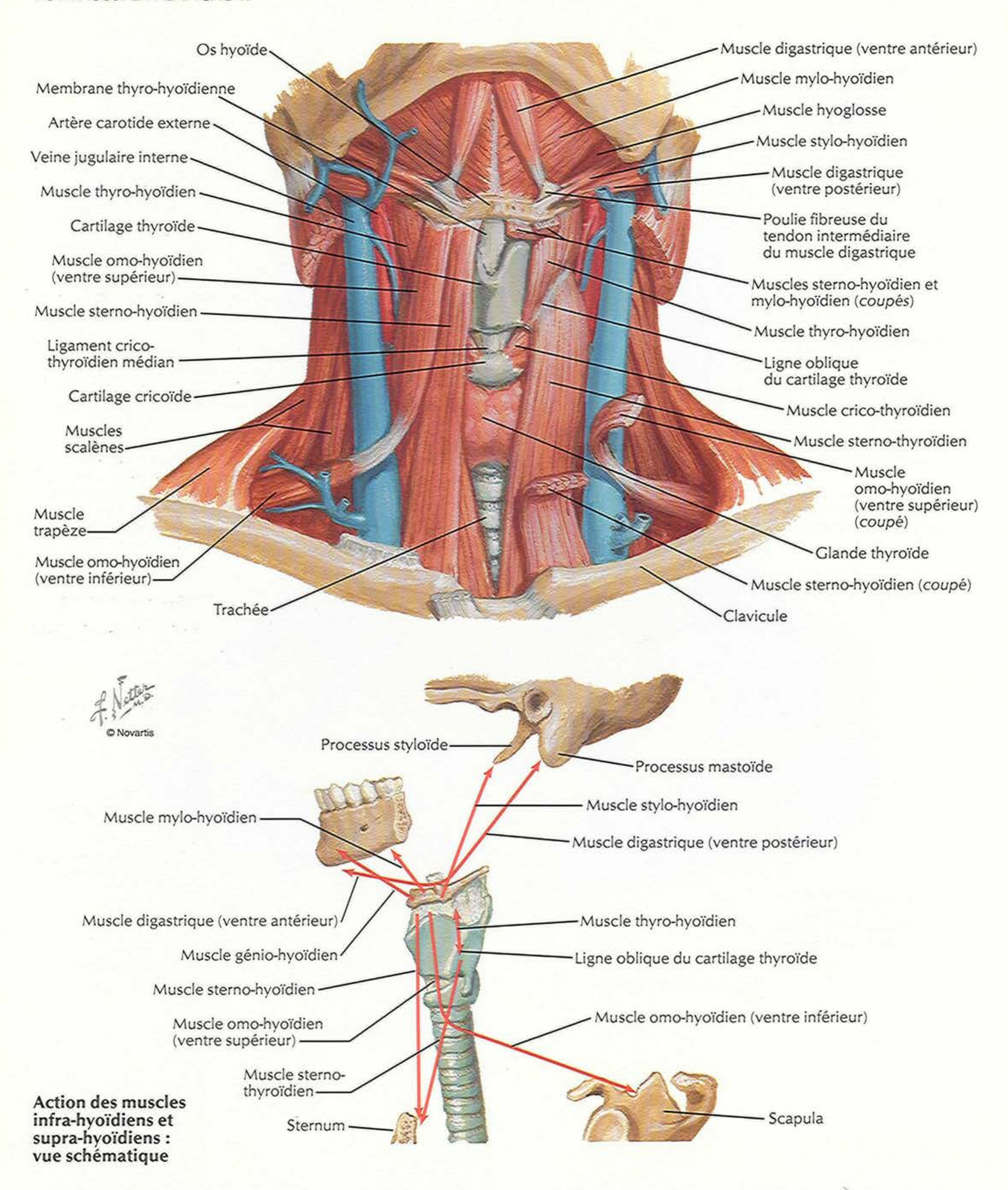
Muscles du cou : vue latérale



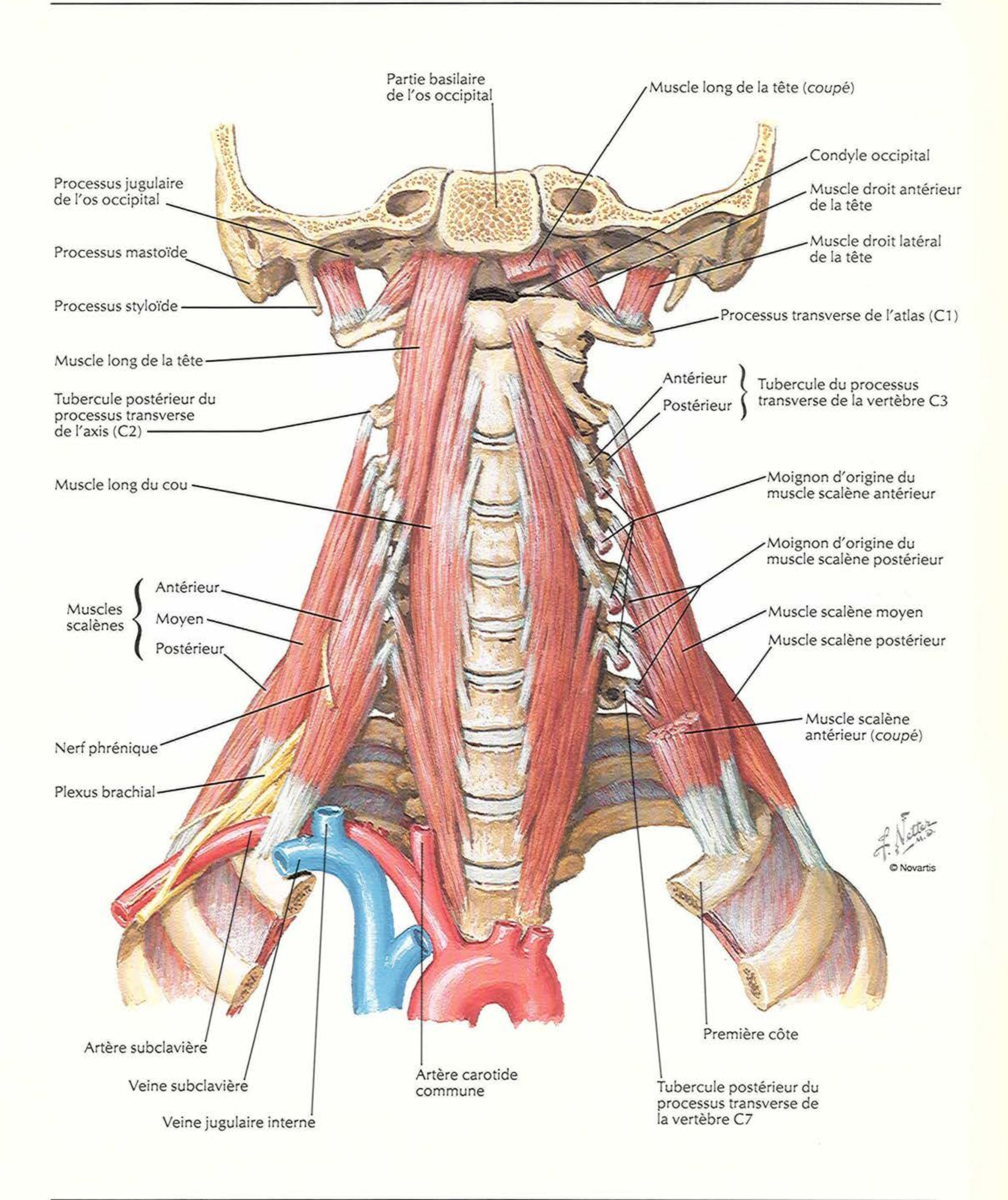

Muscle masséter
Glande parotide
Platysma (*réséqué partiellement*)
Processus mastoïde
Os hyoïde
Gaine carotidienne
Bord du fascia cervical superficiel réséqué
Cartilage thyroïde
Lame superficielle du fascia cervical et son bord coupé
Cartilage cricoïde
Lame pré-trachéale du fascia cervical, recouvrant la glande thyroïde et la trachée
Espace supra-sternal
Manubrium sternal
Incisure jugulaire
Muscle digastrique (ventre antérieur)
Muscle mylo-hyoïdien
Glande submandibulaire
Poulie fibreuse du tendon intermédiaire du muscle digastrique
Muscle stylo-hyoïdien
Muscle digastrique (ventre postérieur)
Artère carotide externe
Veine jugulaire interne
Muscle thyro-hyoïdien
Muscle omo-hyoïdien (ventre supérieur)
Muscle sterno-hyoïdien
Muscle sterno-thyroïdien
Muscles scalènes
Muscle trapèze
Muscle deltoïde
Clavicule
Muscle omo-hyoïdien (ventre inférieur)
Muscle grand pectoral
Chef claviculaire
Chef sternal
Muscle sterno-cléido-mastoïdien
F. Netter M.D.

Muscles infra-hyoïdiens et supra-hyoïdiens

VOIR AUSSI LA PLANCHE 47



Action des muscles infra-hyoïdiens et supra-hyoïdiens : vue schématique



Partie basilaire de l'os occipital
Muscle long de la tête (*coupé*)
Condyle occipital
Muscle droit antérieur de la tête
Muscle droit latéral de la tête
Processus transverse de l'atlas (C1)
Antérieur
Postérieur
Tubercule du processus transverse de la vertèbre C3
Moignon d'origine du muscle scalène antérieur
Moignon d'origine du muscle scalène postérieur
Muscle scalène moyen
Muscle scalène postérieur
Muscle scalène antérieur (*coupé*)
Première côte
Tubercule postérieur du processus transverse de la vertèbre C7
Artère carotide commune
Veine jugulaire interne
Veine subclavière
Artère subclavière
Plexus brachial
Nerf phrénique
Muscles scalènes
Antérieur
Moyen
Postérieur
Muscle long du cou
Tubercule postérieur du processus transverse de l'axis (C2)
Muscle long de la tête
Processus styloïde
Processus mastoïde
Processus jugulaire de l'os occipital
F. Netter M.D.
© Novartis

Veines superficielles et nerfs cutanés du cou

POUR LES VEINES PROFONDES DU COU, VOIR LA PLANCHE 64

Artère et veine faciales
Rameau marginal de la mandibule du nerf facial
Os hyoïde
Veine rétro-mandibulaire
Veine jugulaire interne
Veine jugulaire externe
Veine jugulaire antérieure
Anastomose veineuse
Nerf grand auriculaire
Cartilage thyroïde
Nerfs cervicaux transverses
Glande thyroïde

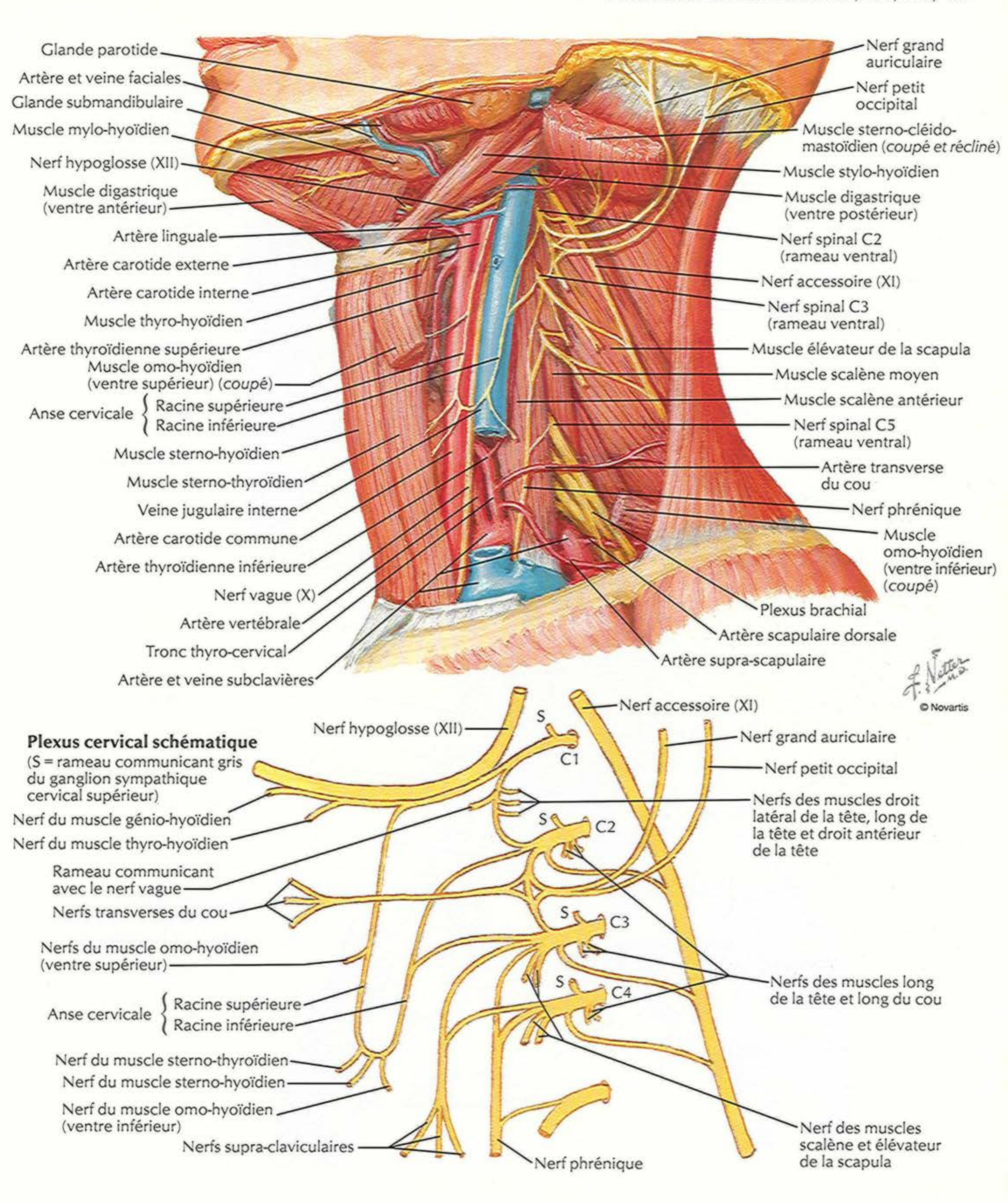
Platysma (*coupé*)
Muscle digastrique (ventre antérieur)
Glande submandibulaire
Muscle mylo-hyoïdien
Glande parotide
Muscle omo-hyoïdien (*coupé*)
Artère carotide externe
Muscle thyro-hyoïdien
Muscle sterno-cléido-mastoïdien (*coupé*)
Artère et veine thyroïdiennes supérieures
Veine jugulaire interne
Artère carotide commune
Muscle sterno-hyoïdien
Muscle sterno-thyroïdien
Anse cervicale
Muscle omo-hyoïdien (ventre supérieur) (*coupé*)

Muscle trapèze
Platysma (*coupé*)
Nerfs supra-claviculaires
Muscle sterno-cléido-mastoïdien

Muscle omo-hyoïdien (ventre inférieur)
Plexus brachial
Muscle grand pectoral
Clavicule
Muscle sterno-cléido-mastoïdien (*coupé*)
Muscle sterno-thyroïdien

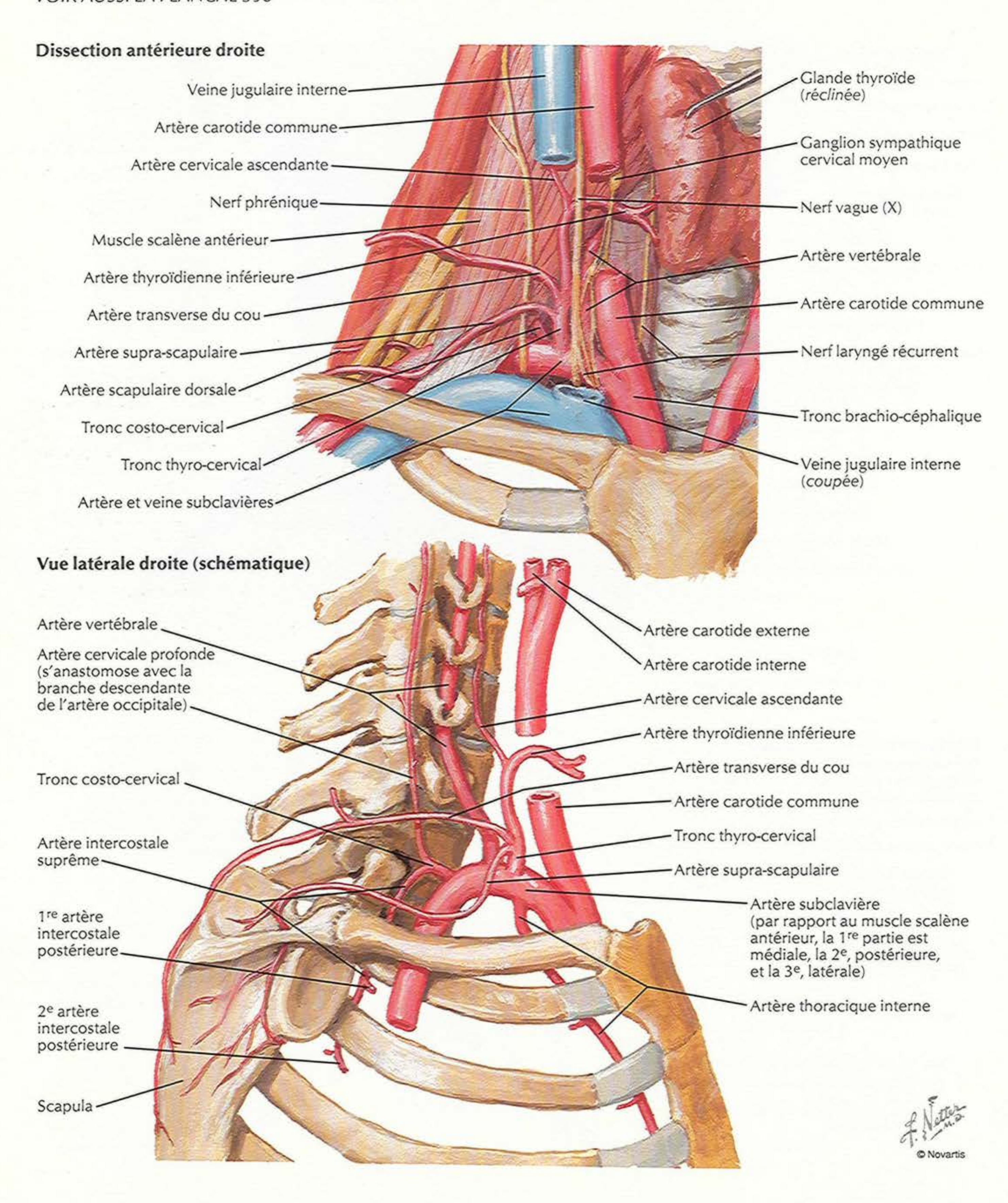


VOIR AUSSI LES PLANCHES 121, 122, 123, 182

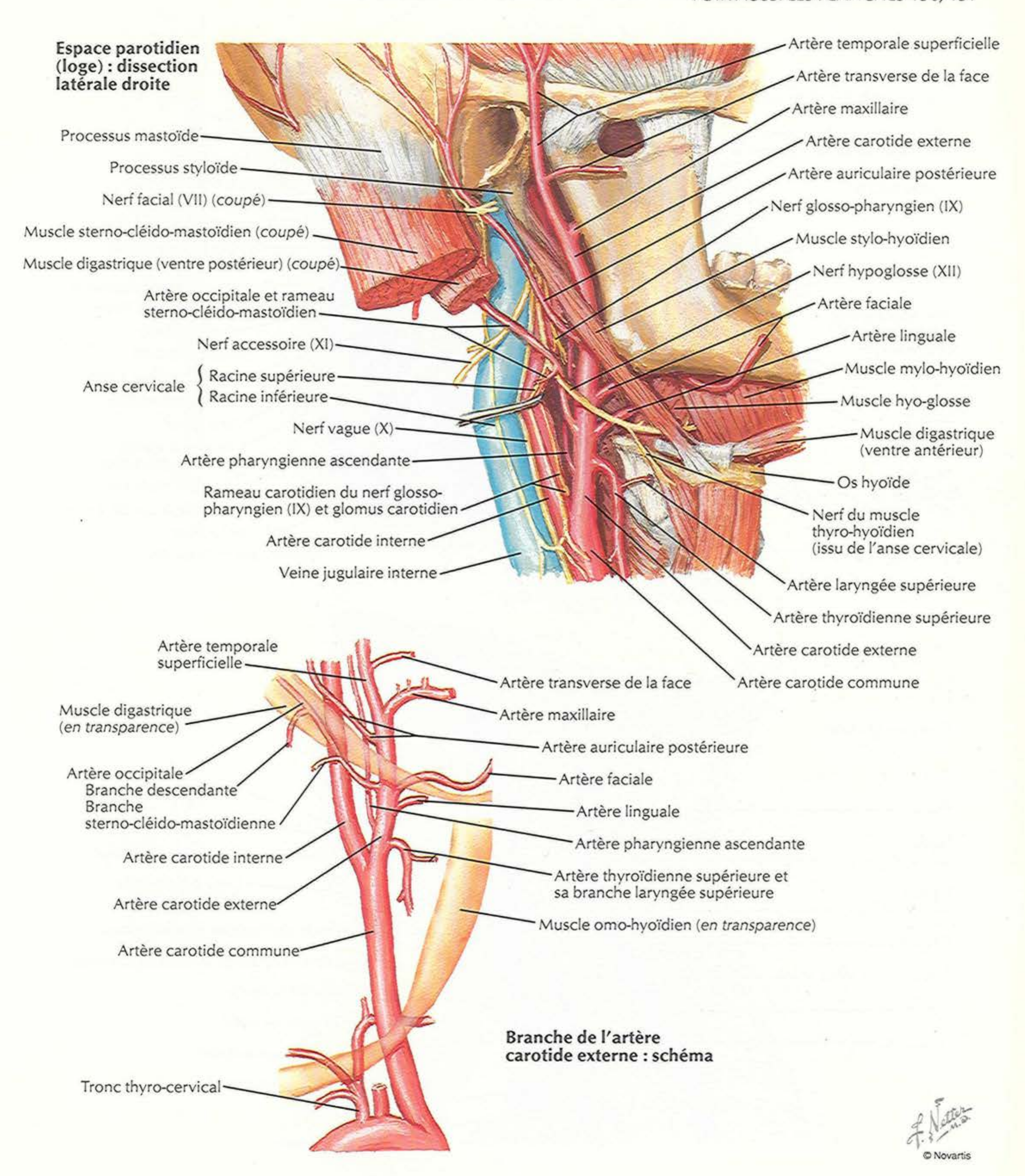


Artère subclavière

VOIR AUSSI LA PLANCHE 398

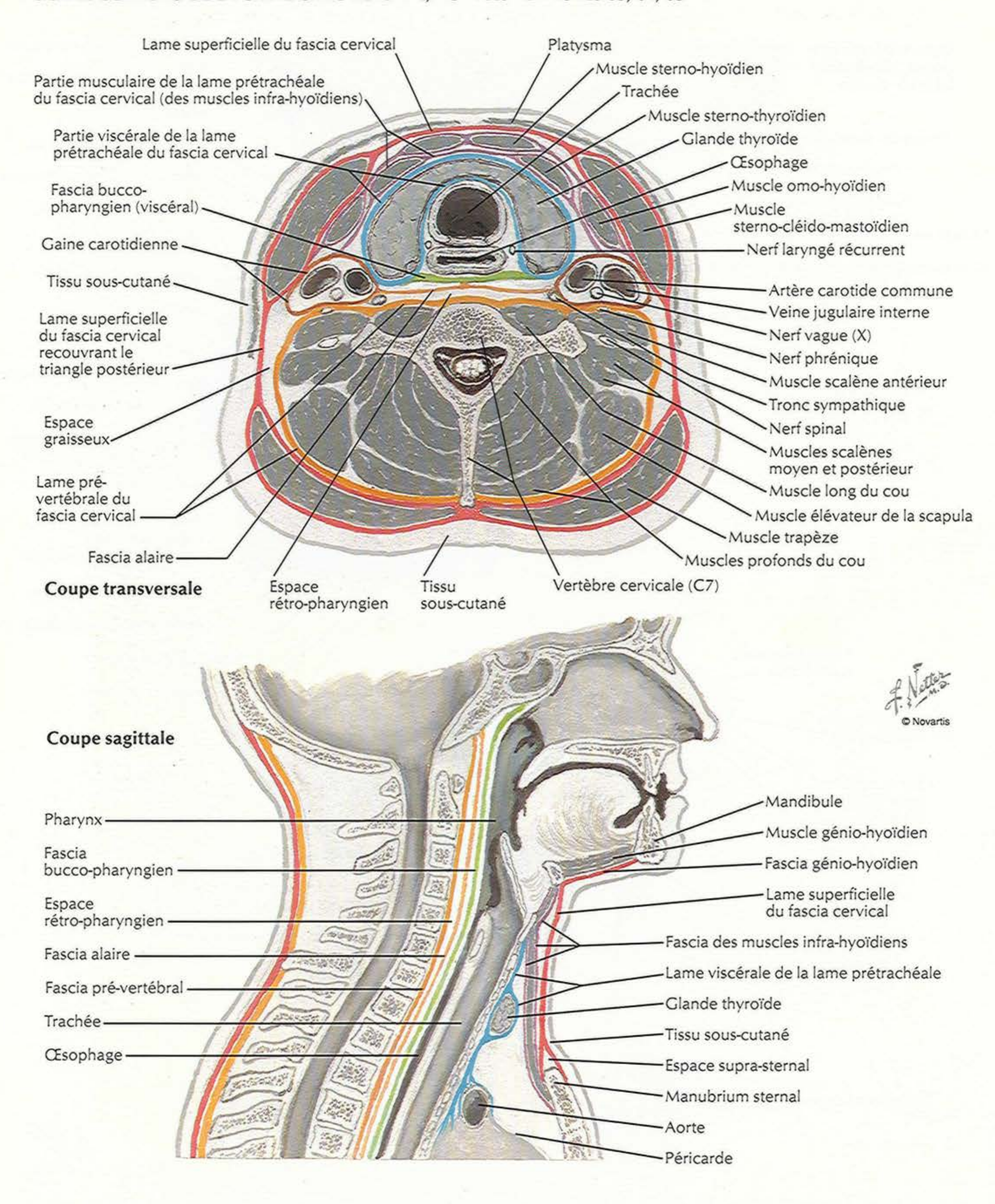


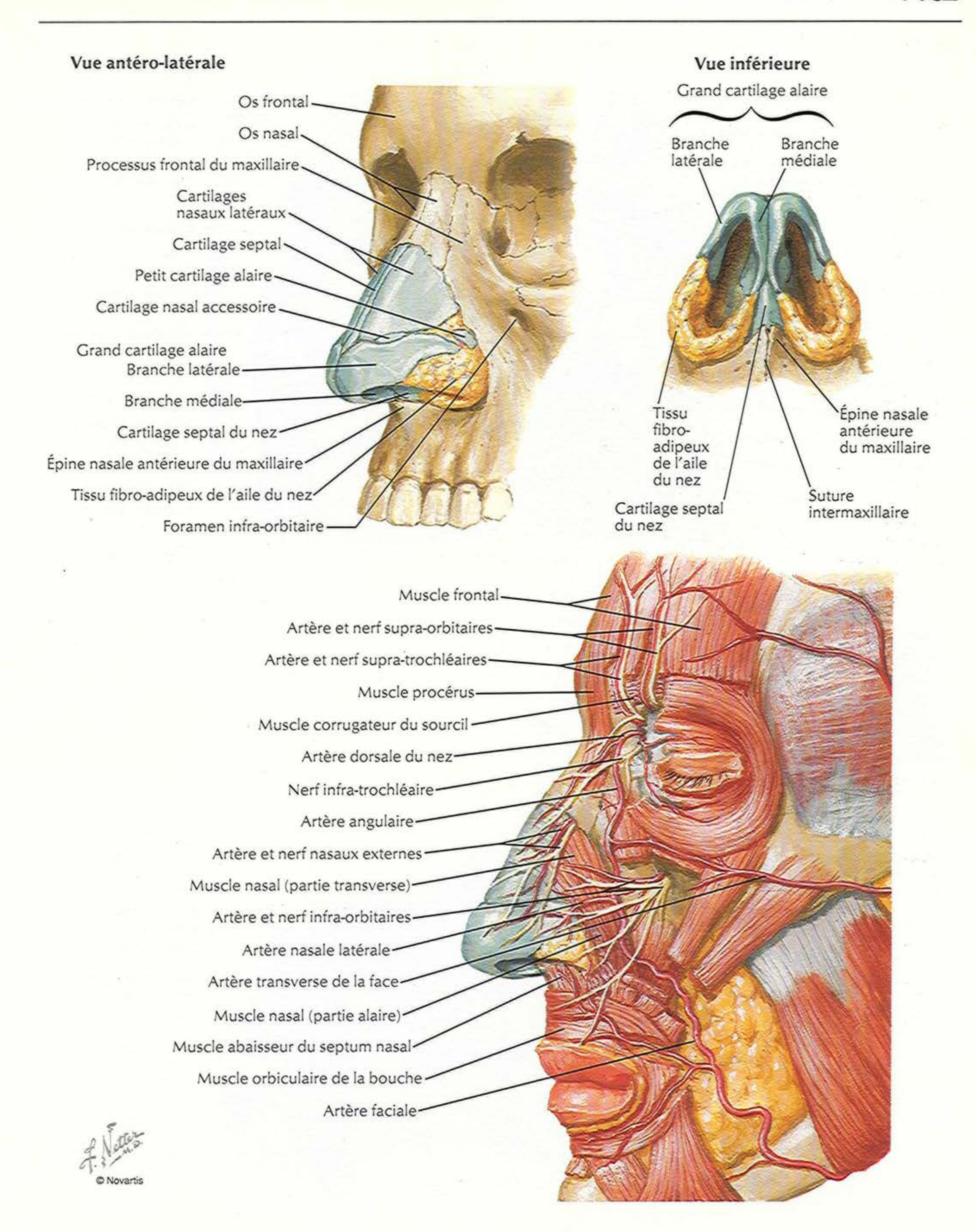
VOIR AUSSI LES PLANCHES 130, 131



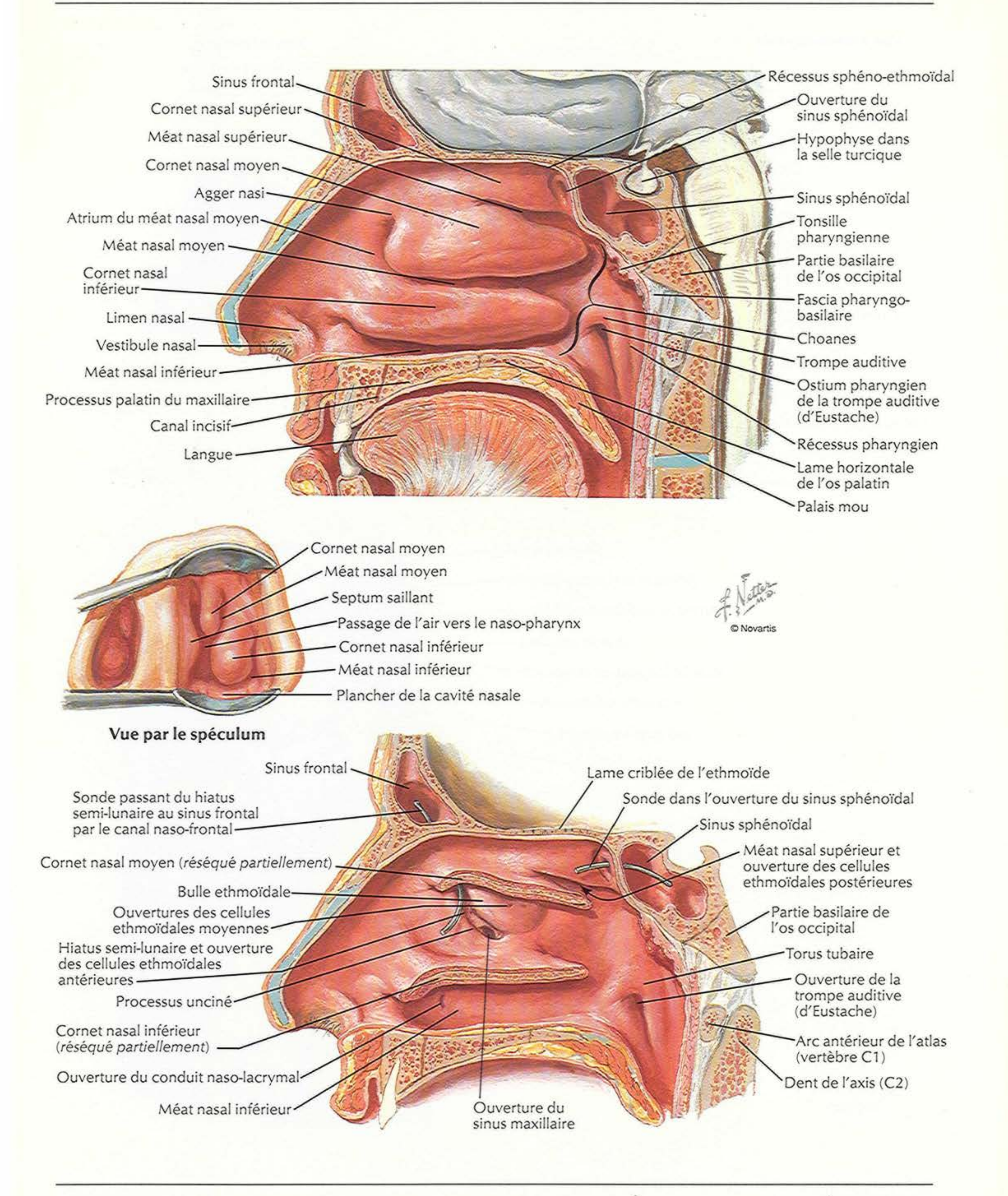
Fascias du cou

POUR LE CONTENU DE LA GAINE CAROTIDIENNE, VOIR LES PLANCHES 63, 64, 65

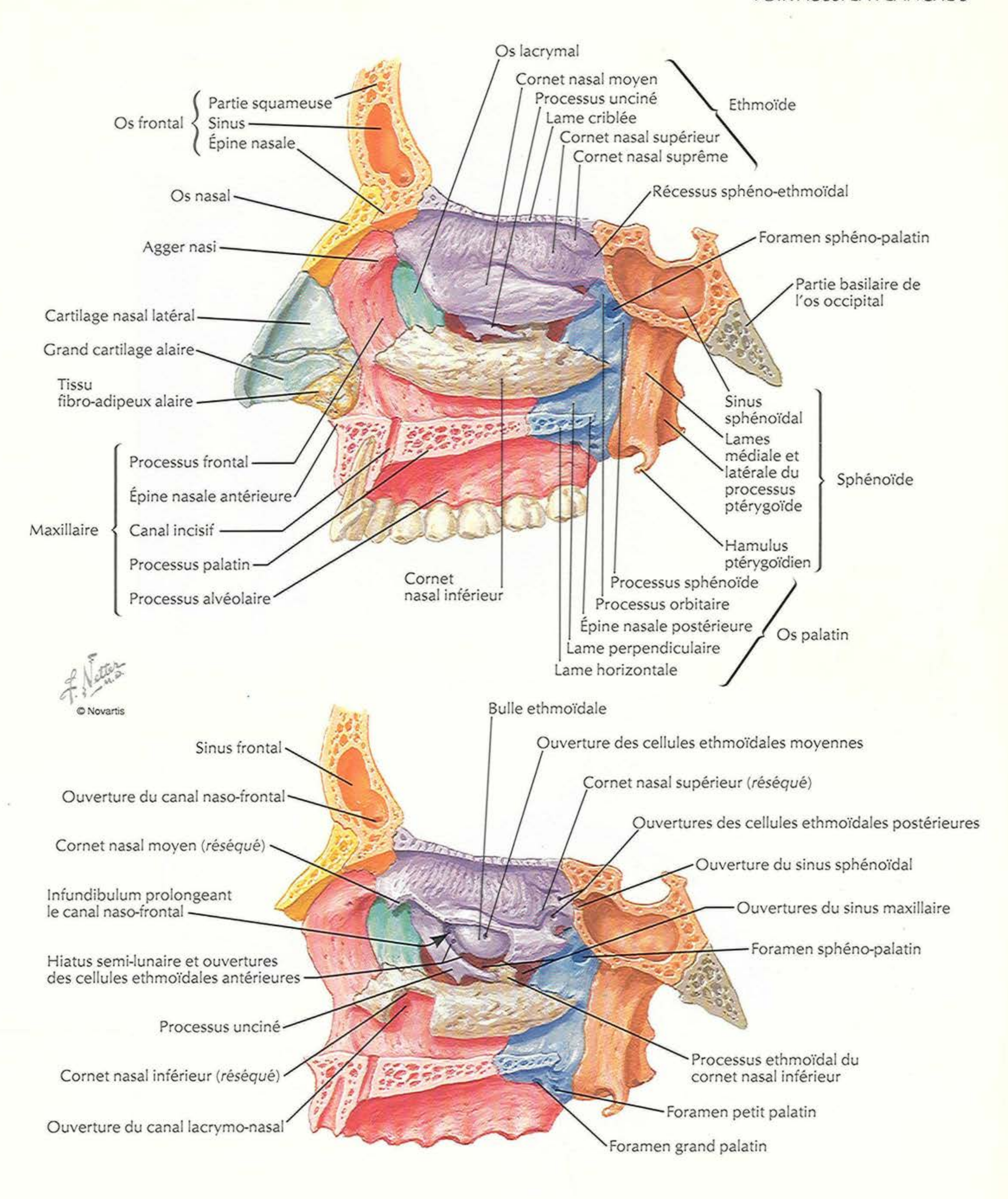



Vue antéro-latérale
Os frontal
Os nasal
Processus frontal du maxillaire
Cartilages nasaux latéraux
Cartilage septal
Petit cartilage alaire
Cartilage nasal accessoire
Grand cartilage alaire
Branche latérale
Branche médiale
Cartilage septal du nez
Épine nasale antérieure du maxillaire
Tissu fibro-adipeux de l'aile du nez
Foramen infra-orbitaire
Vue inférieure
Grand cartilage alaire
Branche latérale
Branche médiale
Tissu fibro-adipeux de l'aile du nez
Cartilage septal du nez
Épine nasale antérieure du maxillaire
Suture intermaxillaire
Muscle frontal
Artère et nerf supra-orbitaires
Artère et nerf supra-trochléaires
Muscle procérus
Muscle corrugateur du sourcil
Artère dorsale du nez
Nerf infra-trochléaire
Artère angulaire
Artère et nerf nasaux externes
Muscle nasal (partie transverse)
Artère et nerf infra-orbitaires
Artère nasale latérale
Artère transverse de la face
Muscle nasal (partie alaire)
Muscle abaisseur du septum nasal
Muscle orbiculaire de la bouche
Artère faciale
F. Netter M.D.

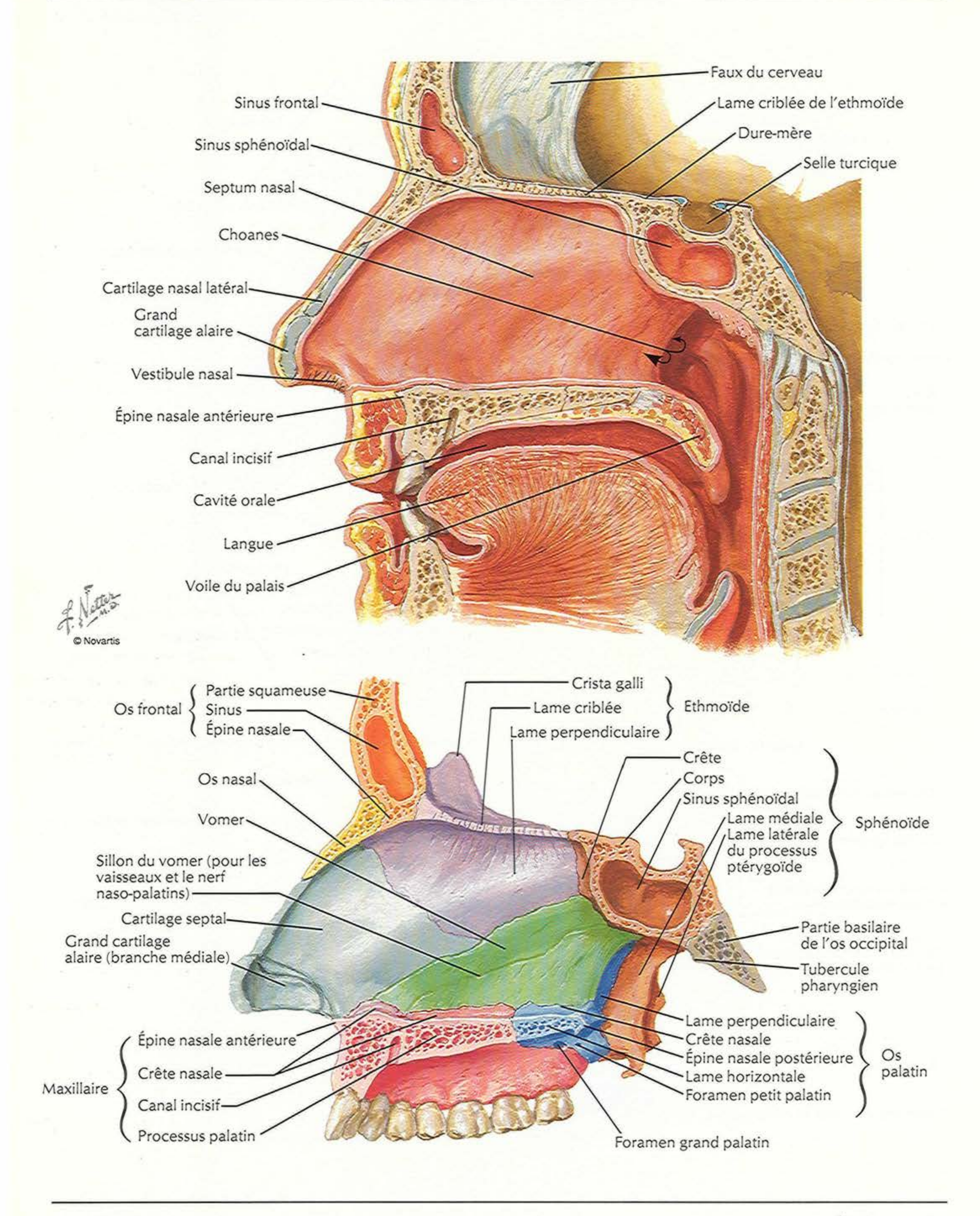
Paroi latérale de la cavité nasale



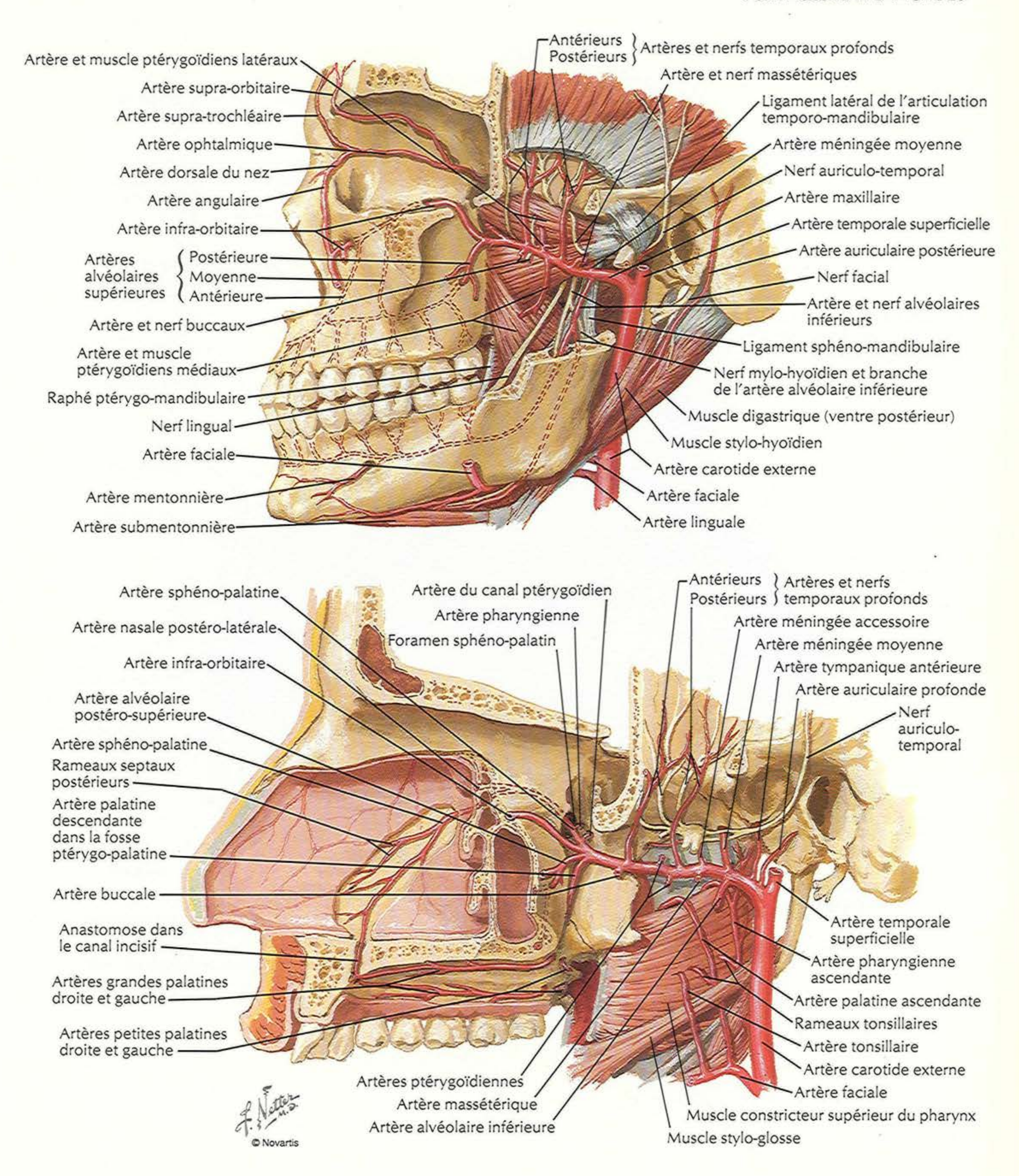
VOIR AUSSI LA PLANCHE 3



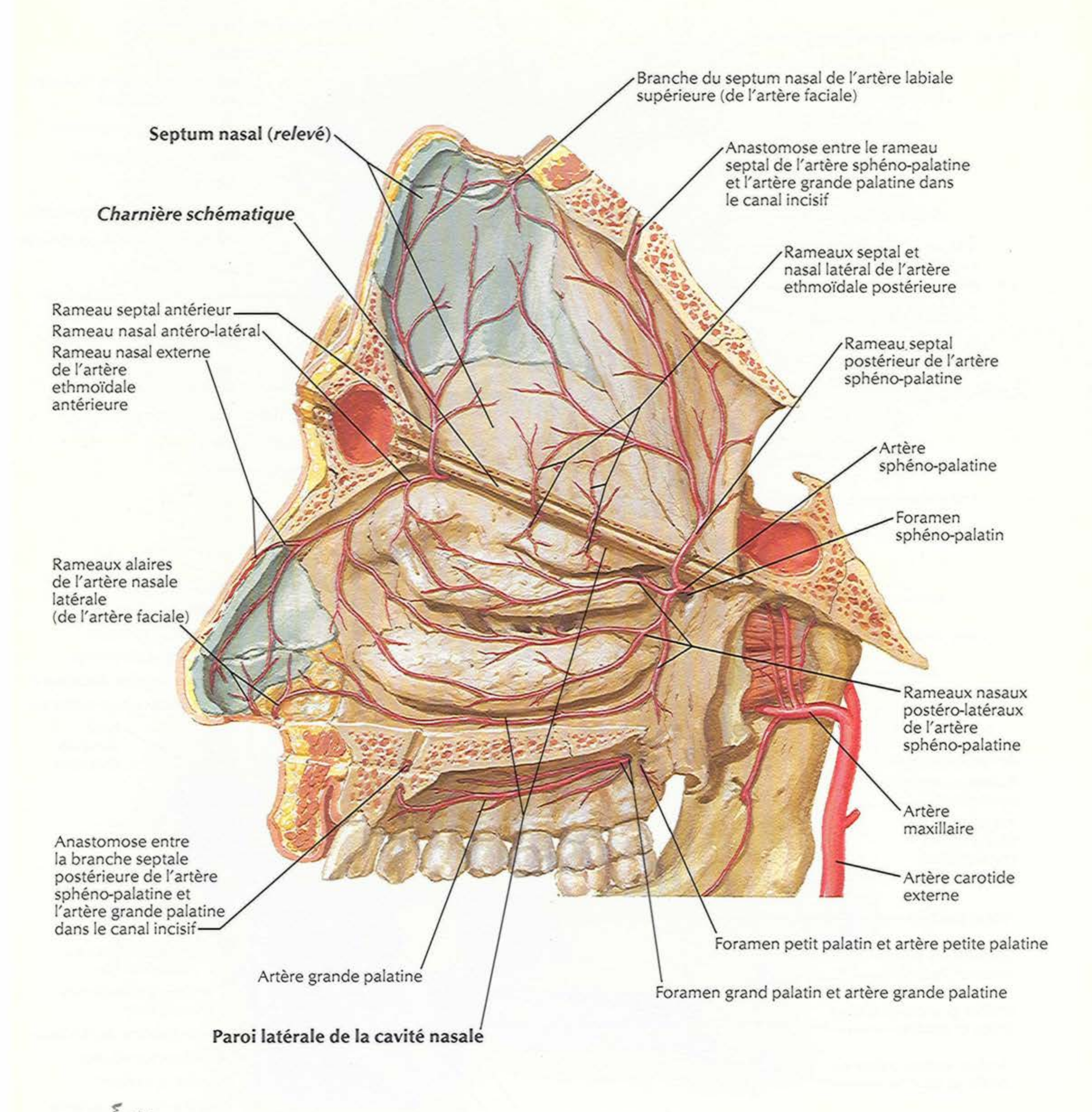
Paroi médiale de la cavité nasale (septum nasal)



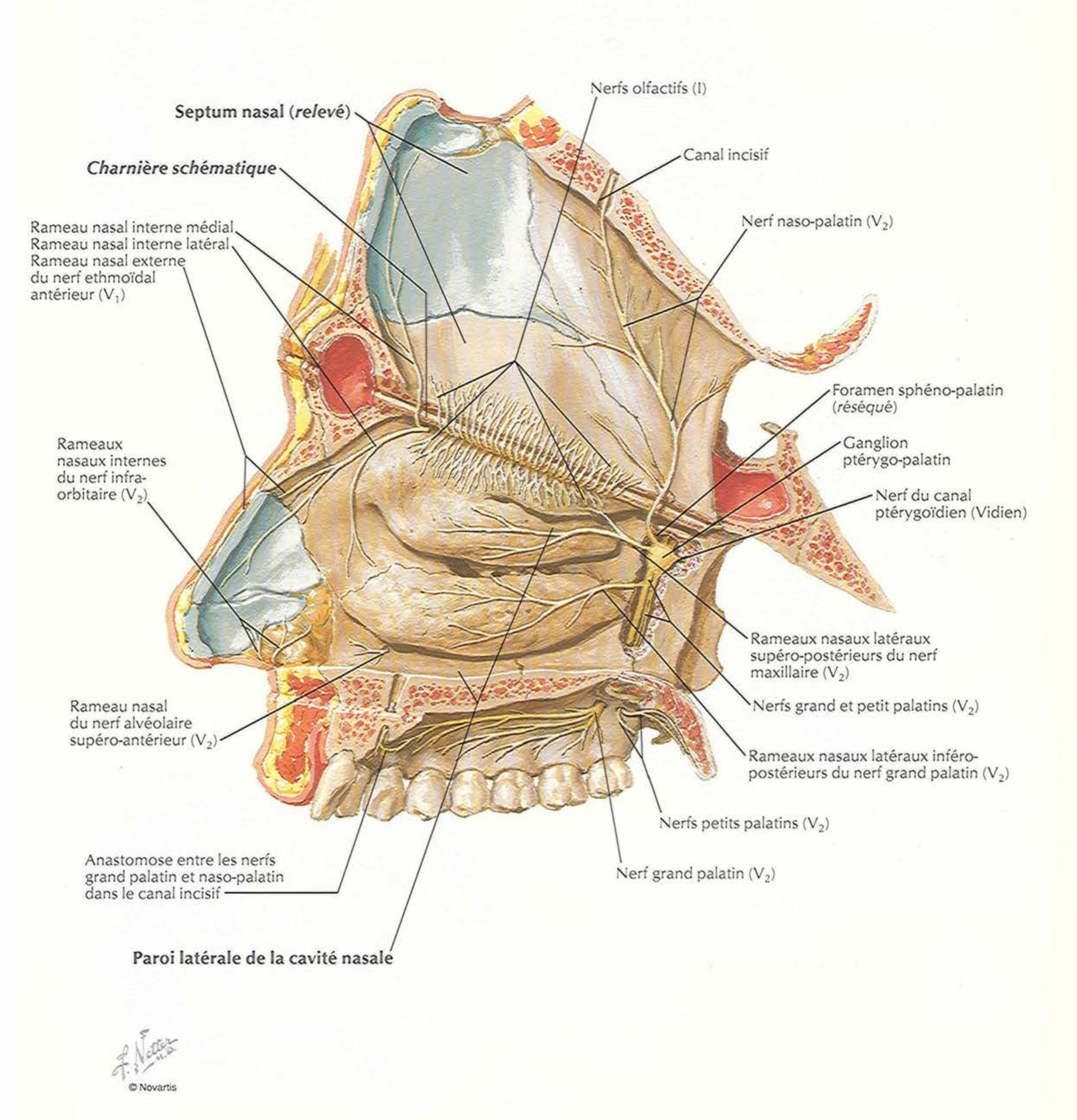
VOIR AUSSI LA PLANCHE 29



Artères de la cavité nasale

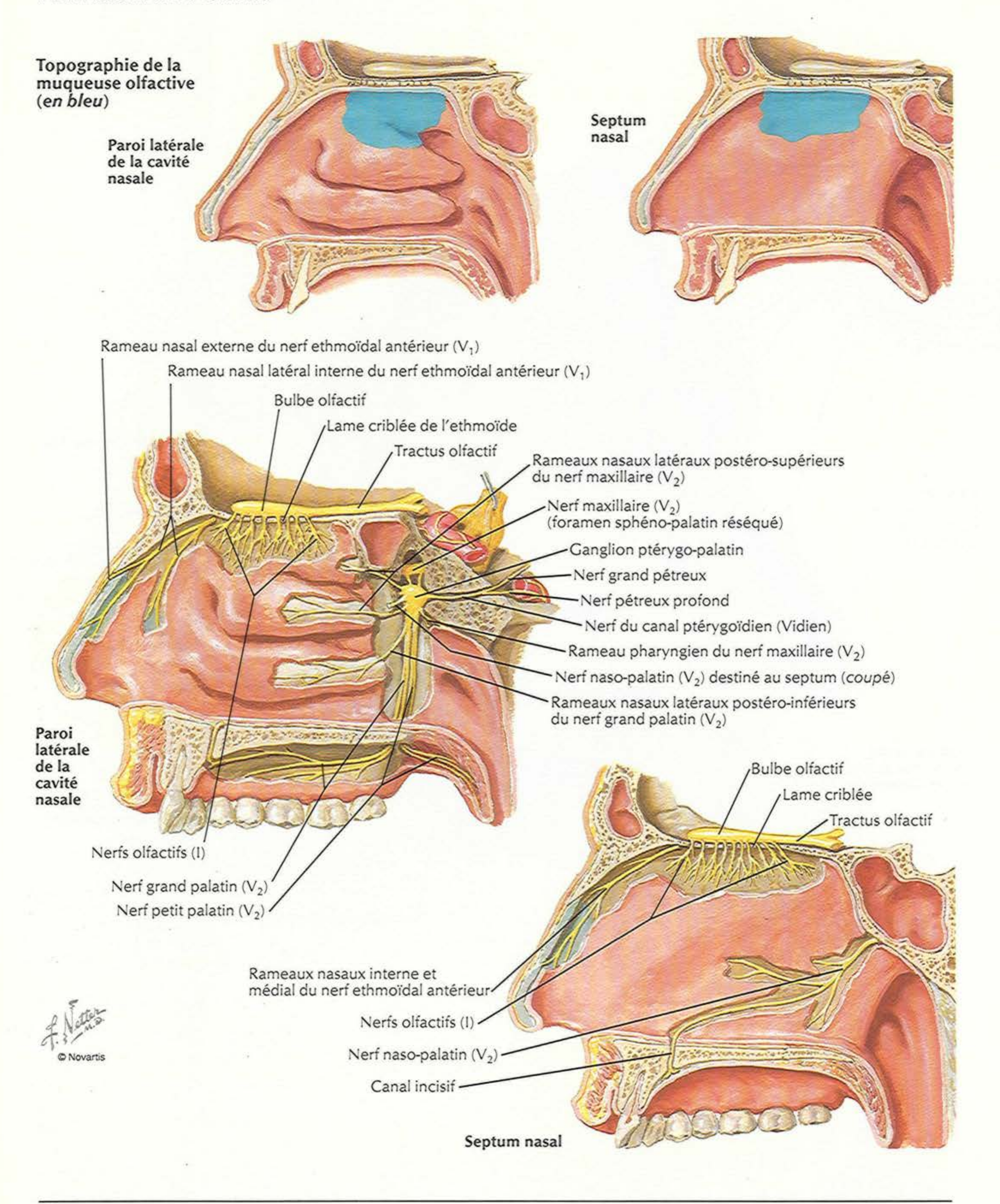


VOIR AUSSI LES PLANCHES 39, 40, 113

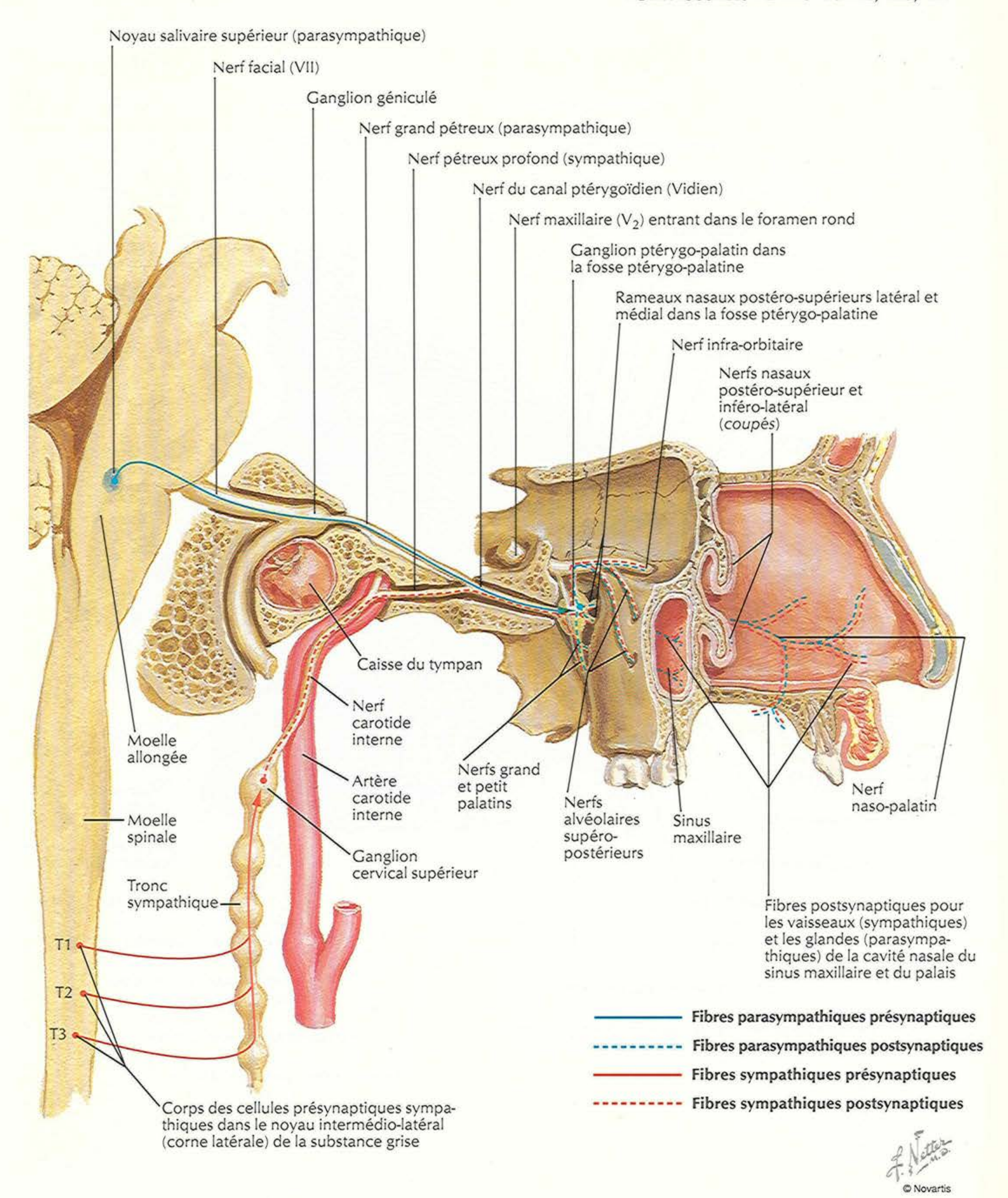


Nerfs de la cavité nasale (suite)

VOIR AUSSI LA PLANCHE 113

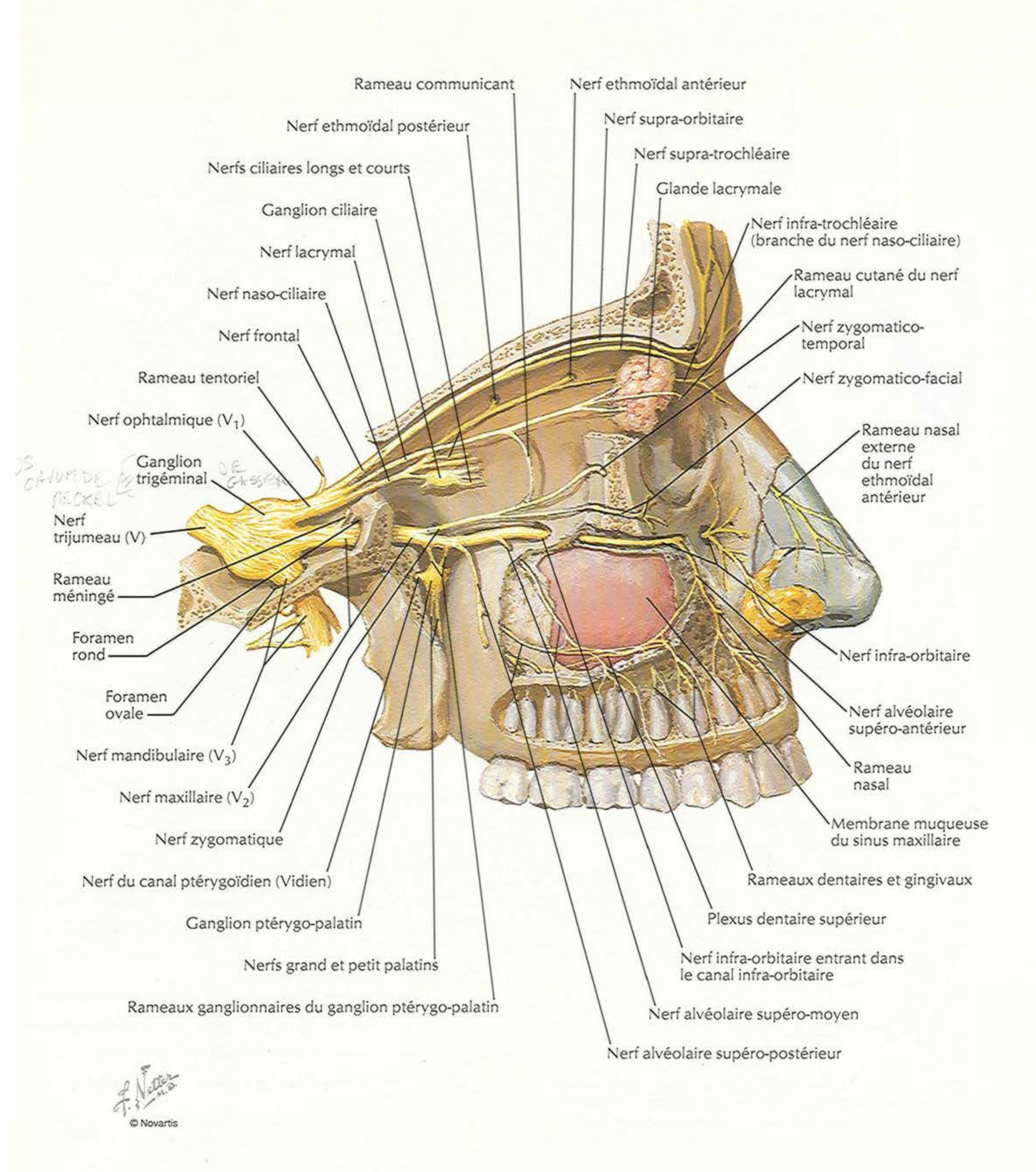


VOIR AUSSI LES PLANCHES 116, 125, 127



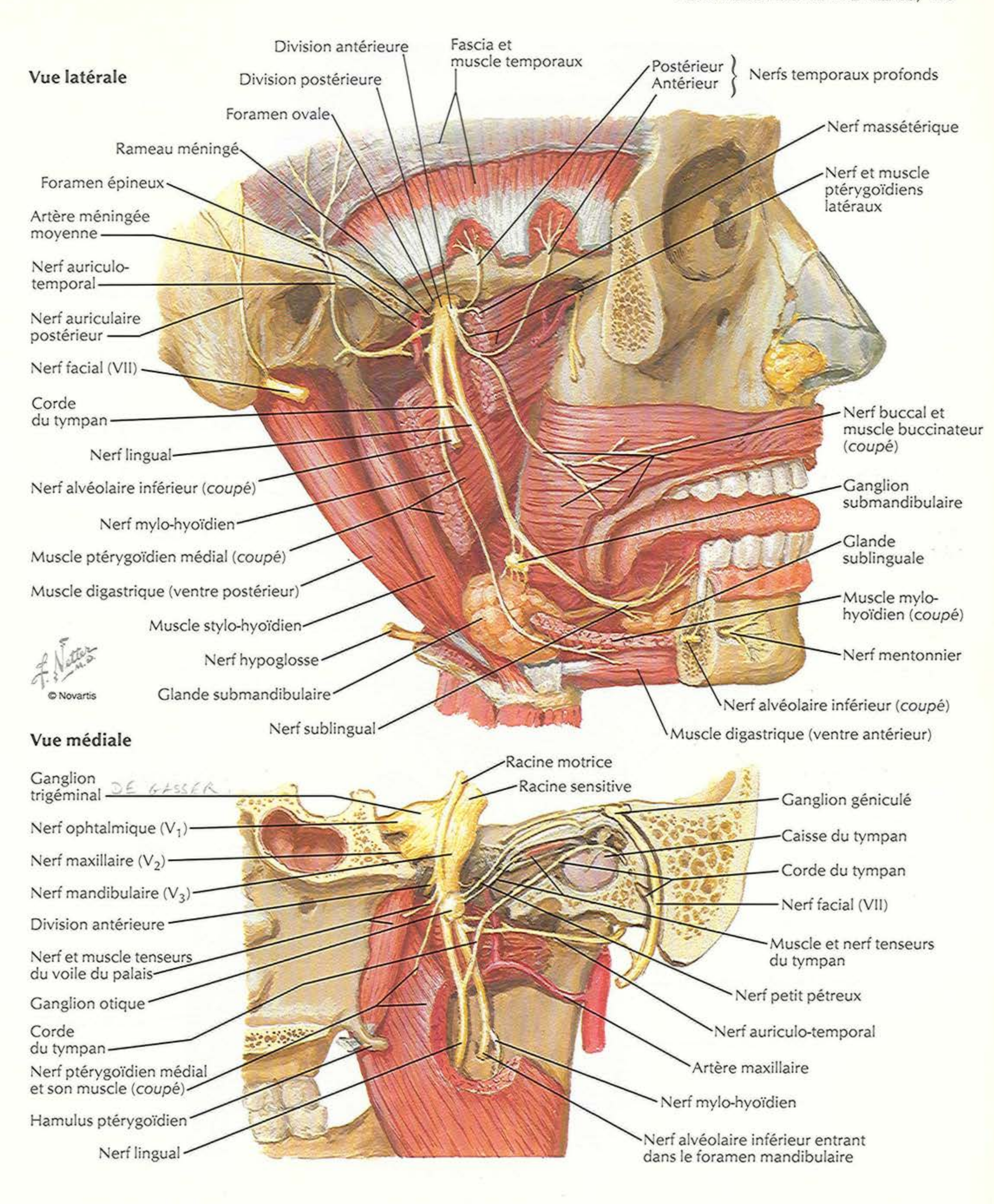
Nerfs ophtalmique (V_1) et maxillaire (V_2)

VOIR AUSSI LA PLANCHE 116

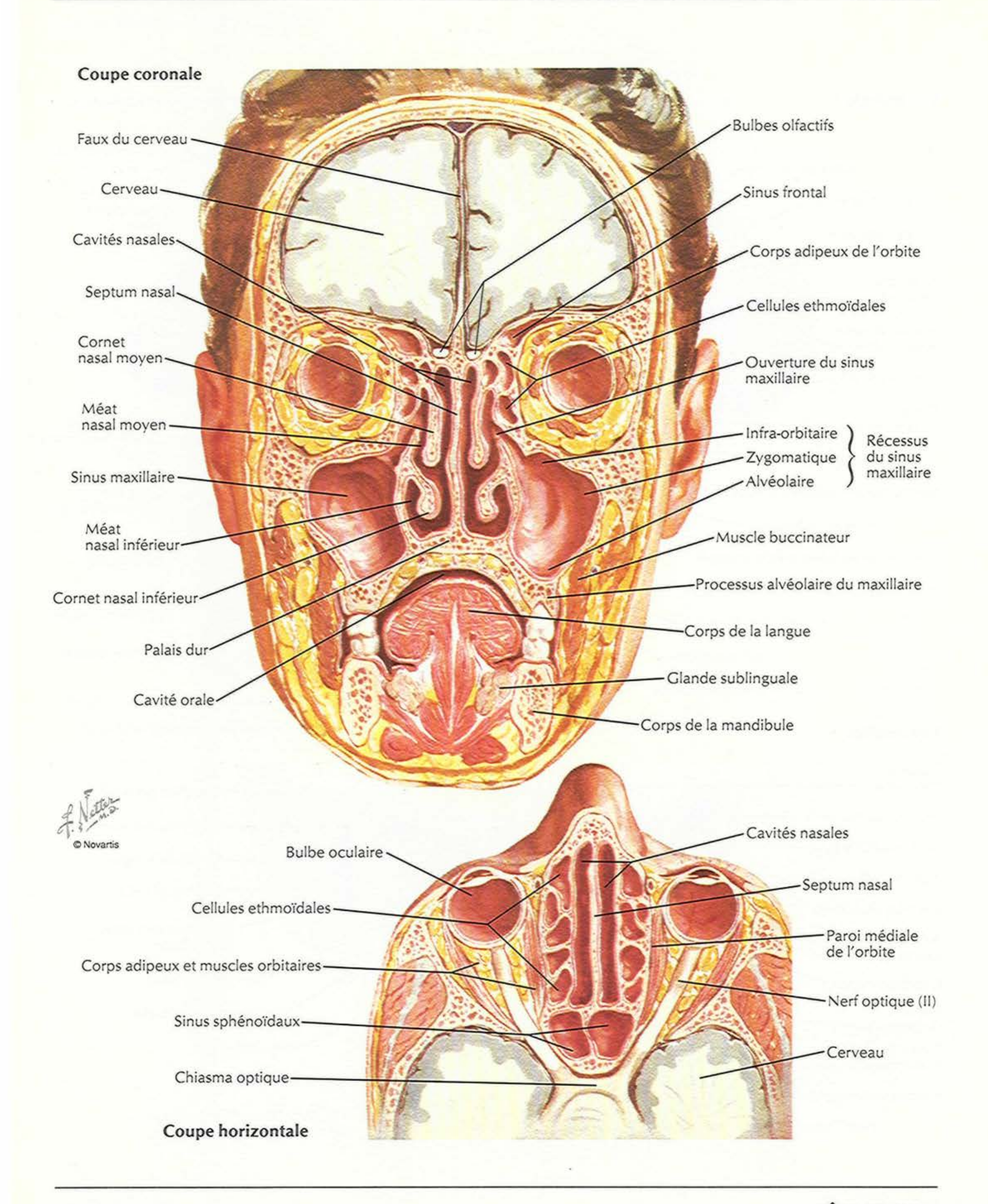


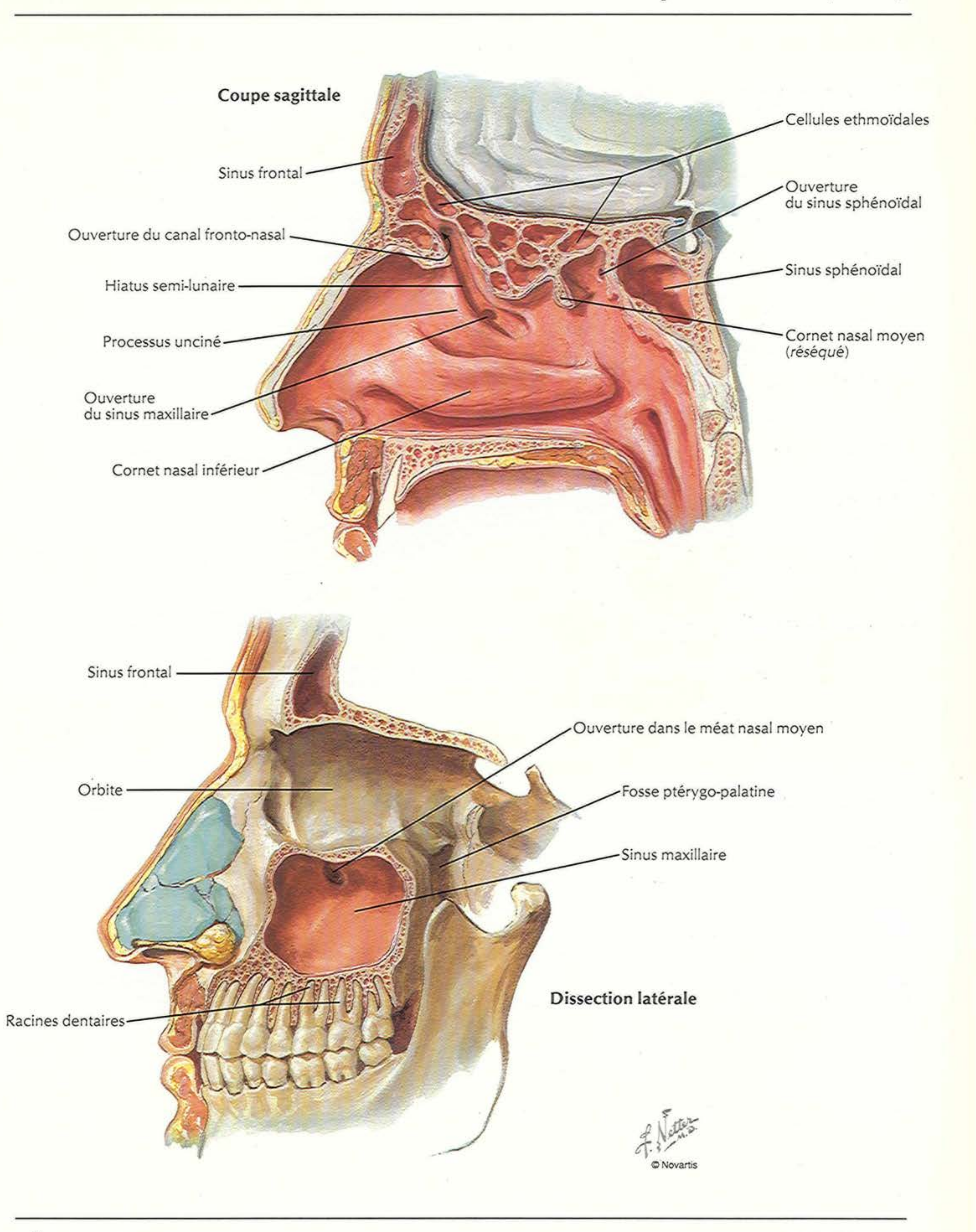
Nerf mandibulaire (V_3)

VOIR AUSSI LES PLANCHES 65, 116



Sinus paranasaux




Coupe sagittale
Sinus frontal
Ouverture du canal fronto-nasal
Hiatus semi-lunaire
Processus unciné
Ouverture
du sinus maxillaire
Cornet nasal inférieur
Cellules ethmoïdales
Ouverture
du sinus sphénoïdal
Sinus sphénoïdal
Cornet nasal moyen
(réséqué)
Sinus frontal
Orbite
Racines dentaires
Ouverture dans le méat nasal moyen
Fosse ptérygo-palatine
Sinus maxillaire
Dissection latérale
F. Netter M.D.
© Novartis

Sinus paranasaux : variations avec l'âge

Os de la cavité nasale et sinus paranasaux à la naissance

Le sinus représente une ou plusieurs cellules ethmoïdales antérieures s'ouvrant dans le hiatus semi-lunaire du méat nasal moyen

Le sinus représente une ou plusieurs cellules ethmoïdales moyennes s'ouvrant dans le méat nasal moyen

Partie du conduit lacrymo-nasal dérivée de la partie profonde du sillon naso-optique

Les sinus représentent deux ou plusieurs cellules ethmoïdales postérieures s'ouvrant dans le méat nasal supérieur

Sinus sphénoïdal (avec résection du cornet sphénoïdal) situé dans la partie antérieure et latérale du corps du sphénoïde (le pointillé indique le sinus latéral)

Os nasal

Os lacrymal

Corps du sphénoïde

Fosse hypophysaire

Reliquat vestigial du saccule hypophysaire (poche de Rathke)

Foramen lacrymo-nasal (devient canal osseux)

Lame médiale du processus ptérygoïde

Partie du conduit lacrymo-nasal dans la cavité nasale avec son ouverture dans le méat nasal inférieur

Bord inférieur du cornet nasal suprême

Bord inférieur du cornet nasal supérieur

Maxillaire

Os palatin

Méat nasal supérieur

Processus unciné de l'ethmoïde

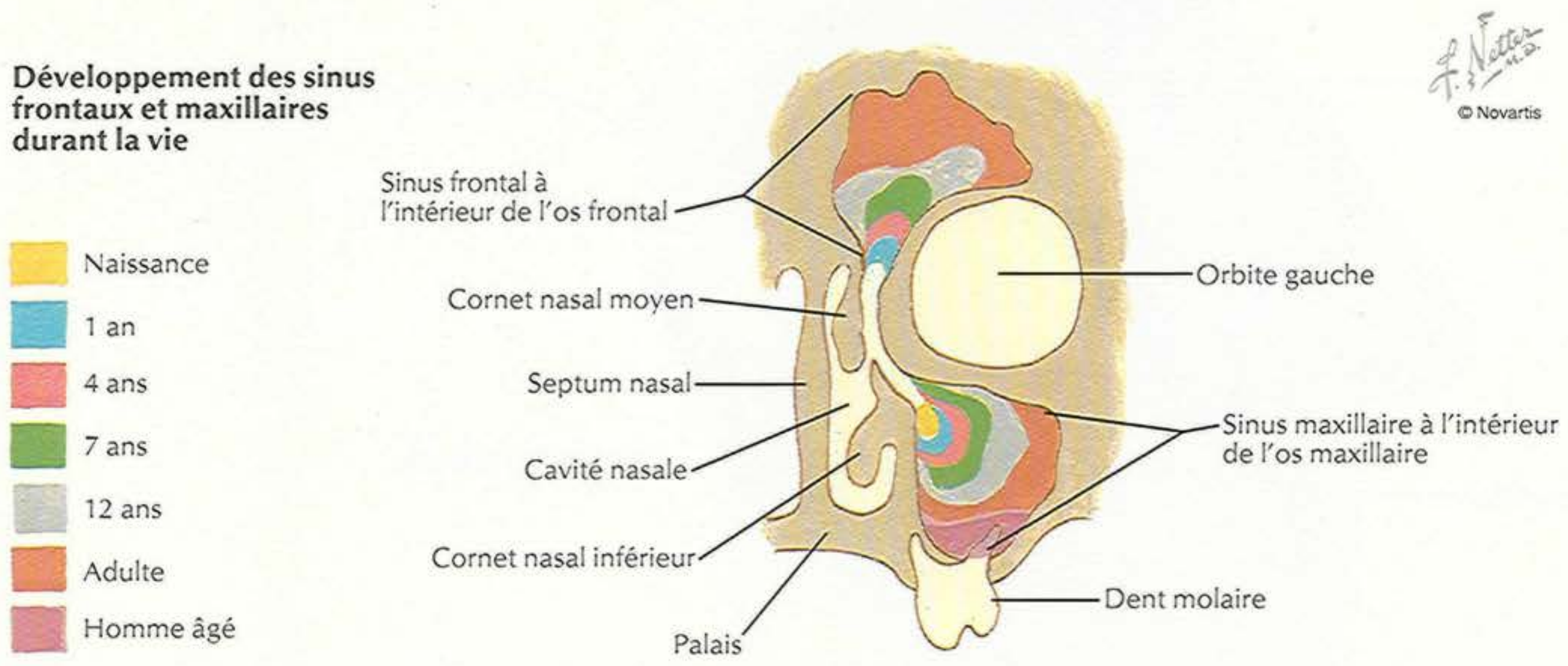
Hamulus ptérygoïdien

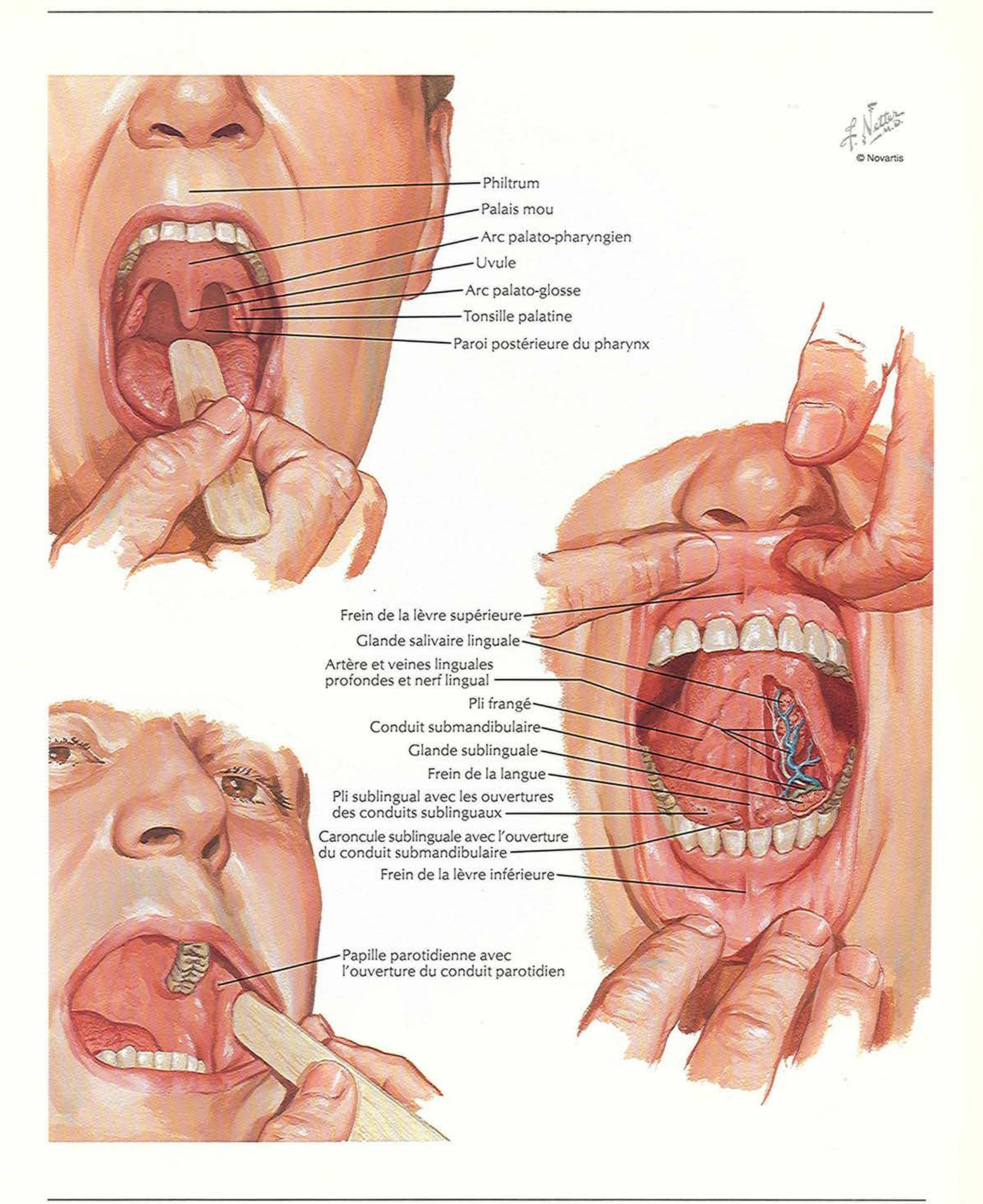
Cornet nasal moyen (*réséqué*) (le cornet nasal inférieur étant entièrement réséqué)

Hiatus semi-lunaire

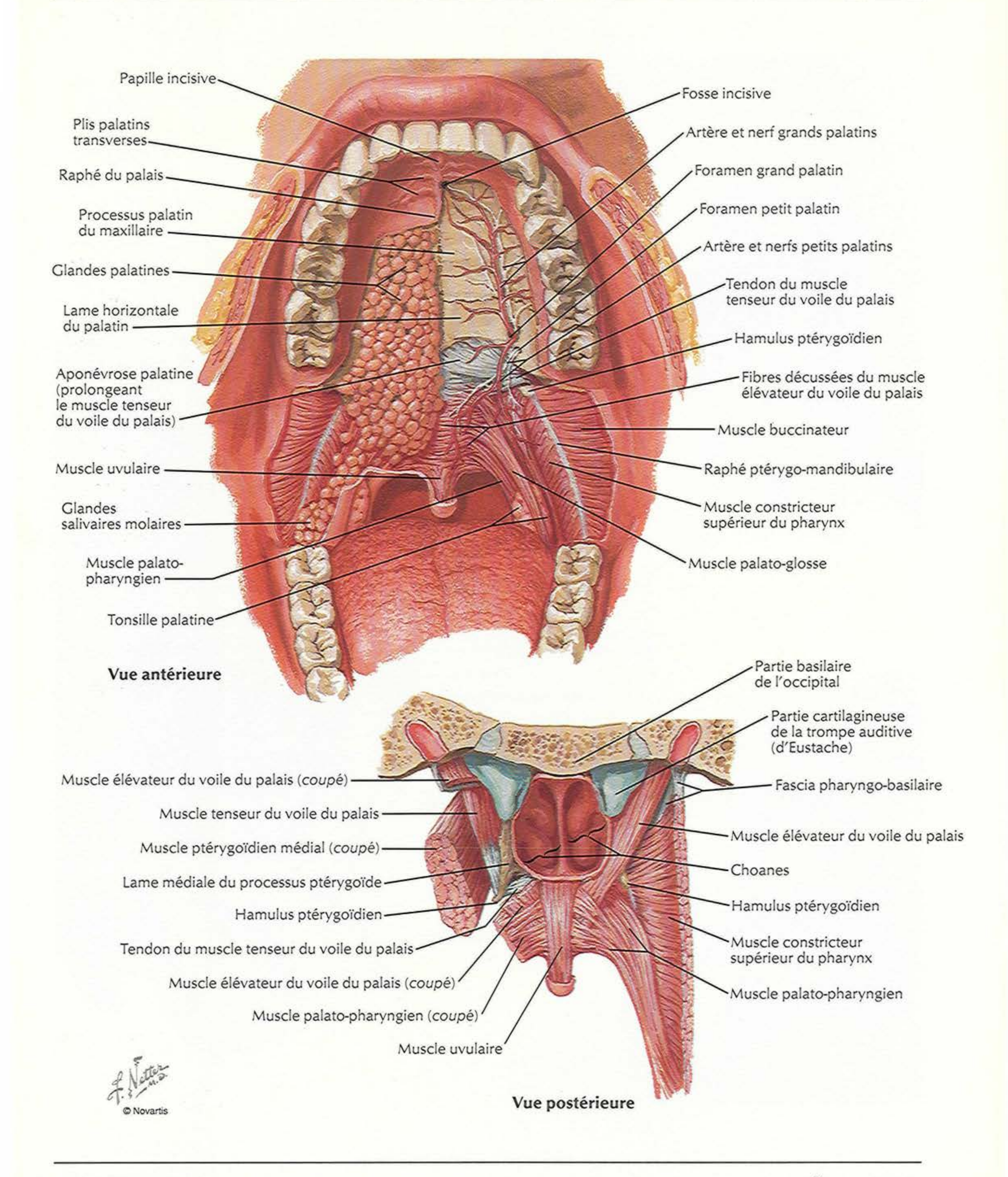
Sinus maxillaire avec une ouverture dans le hiatus semi-lunaire (l'aire découverte représente la membrane qui forme l'essentiel de la paroi médiale du sinus)

Développement des sinus frontaux et maxillaires durant la vie



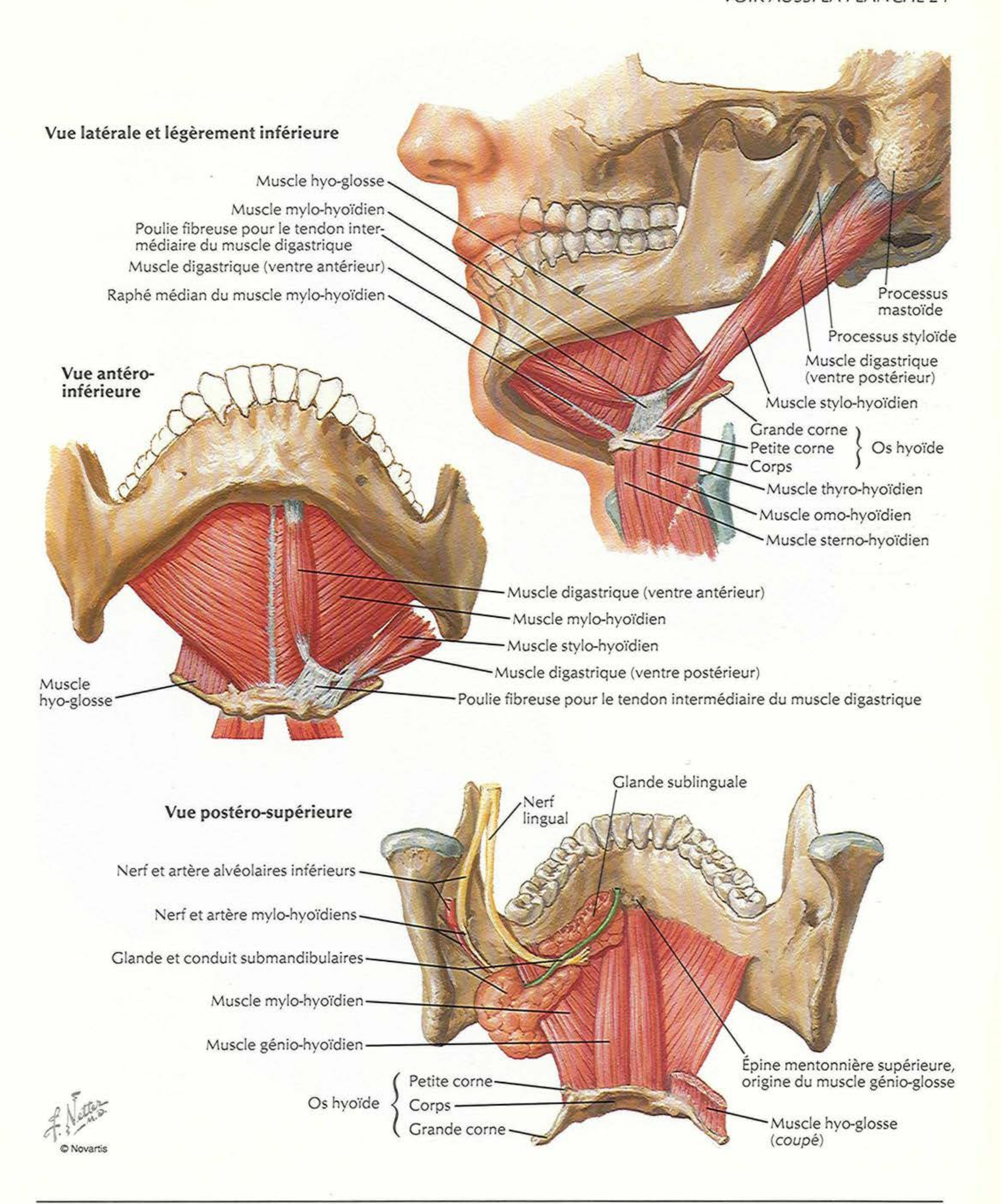

F. Netter M.D.
© Novartis
Philtrum
Palais mou
Arc palato-pharyngien
Uvule
Arc palato-glosse
Tonsille palatine
Paroi postérieure du pharynx
Frein de la lèvre supérieure
Glande salivaire linguale
Artère et veines linguales profondes et nerf lingual
Pli frangé
Conduit submandibulaire
Glande sublinguale
Frein de la langue
Pli sublingual avec les ouvertures des conduits sublinguaux
Caroncule sublinguale avec l'ouverture du conduit submandibulaire
Frein de la lèvre inférieure
Papille parotidienne avec l'ouverture du conduit parotidien

Palais

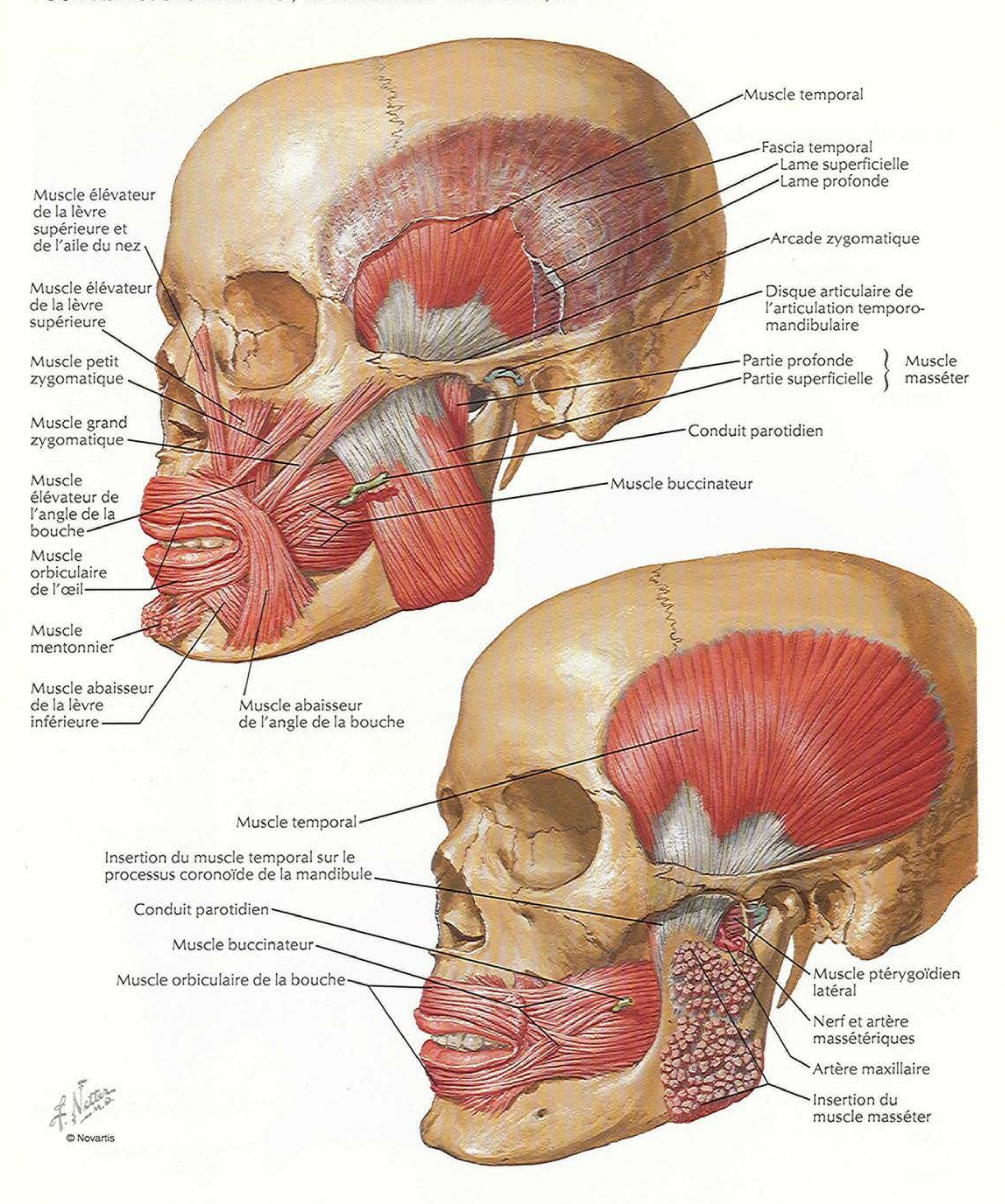


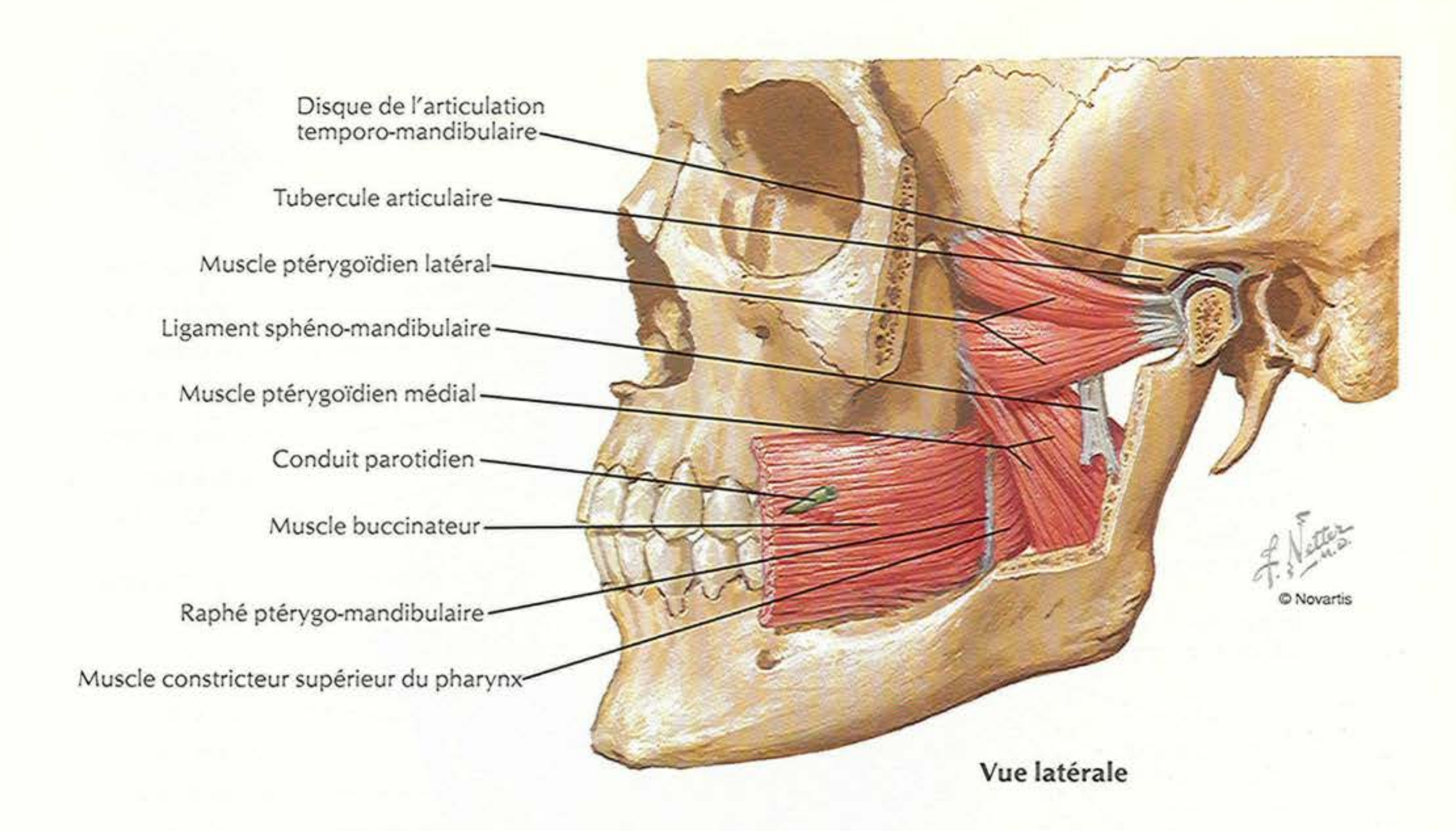
Papille incisive
Plis palatins transverses
Raphé du palais
Processus palatin du maxillaire
Glandes palatines
Lame horizontale du palatin
Aponévrose palatine (prolongeant le muscle tenseur du voile du palais)
Muscle uvulaire
Glandes salivaires molaires
Muscle palato-pharyngien
Tonsille palatine
Fosse incisive
Artère et nerf grands palatins
Foramen grand palatin
Foramen petit palatin
Artère et nerfs petits palatins
Tendon du muscle tenseur du voile du palais
Hamulus ptérygoïdien
Fibres décussées du muscle élévateur du voile du palais
Muscle buccinateur
Raphé ptérygo-mandibulaire
Muscle constricteur supérieur du pharynx
Muscle palato-glosse
Vue antérieure
Partie basilaire de l'occipital
Partie cartilagineuse de la trompe auditive (d'Eustache)
Fascia pharyngo-basilaire
Muscle élévateur du voile du palais
Choanes
Hamulus ptérygoïdien
Muscle constricteur supérieur du pharynx
Muscle palato-pharyngien
Muscle élévateur du voile du palais (coupé)
Muscle tenseur du voile du palais
Muscle ptérygoïdien médial (coupé)
Lame médiale du processus ptérygoïde
Hamulus ptérygoïdien
Tendon du muscle tenseur du voile du palais
Muscle élévateur du voile du palais (coupé)
Muscle palato-pharyngien (coupé)
Muscle uvulaire
Vue postérieure
F. Netter M.D.
© Novartis

VOIR AUSSI LA PLANCHE 24



POUR LES MUSCLES DE LA FACE, VOIR AUSSI LES PLANCHES 20, 21

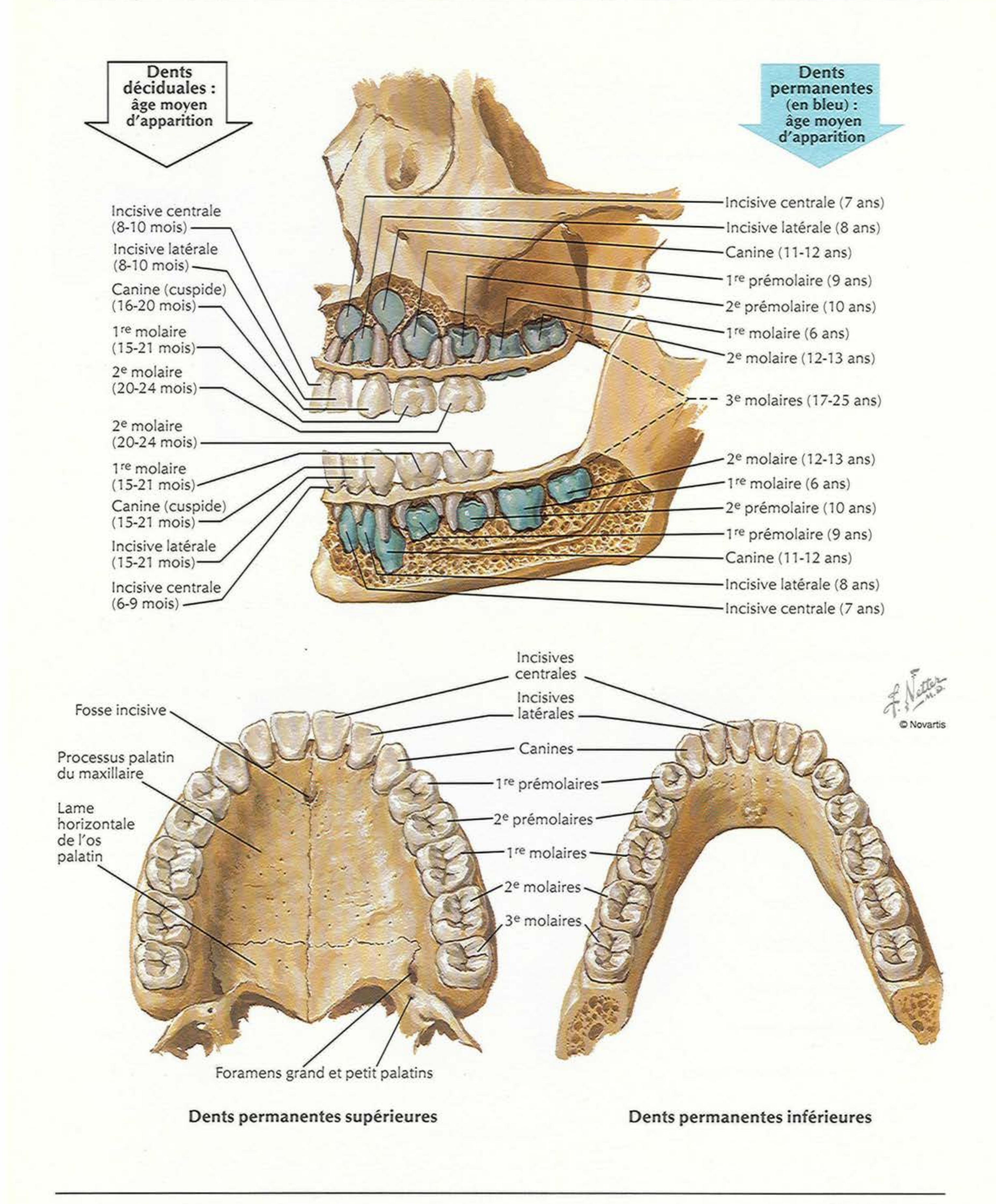




Vue latérale

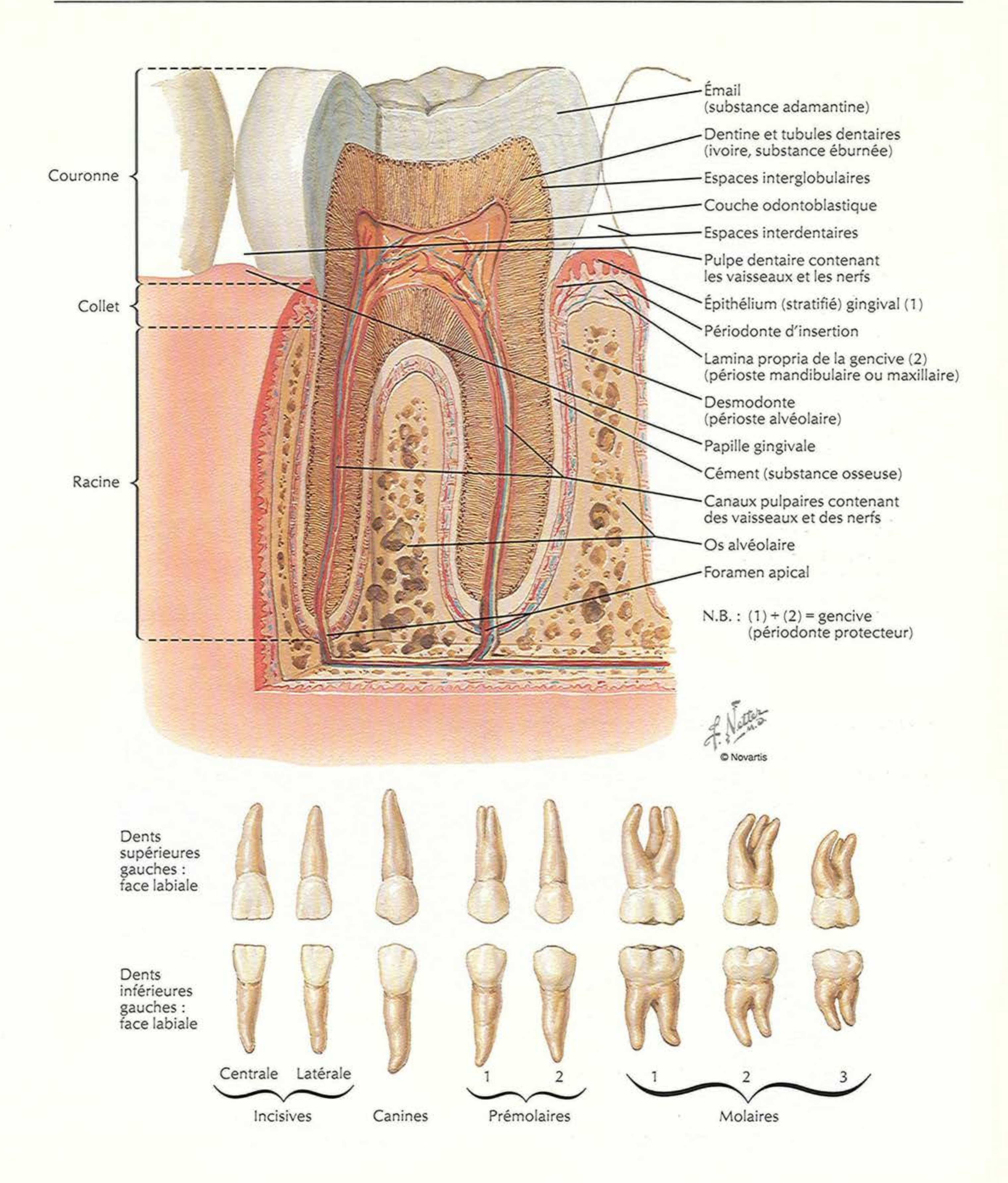
Ligament sphéno-mandibulaire
Ganglion otique
Choanes
Partie cartilagineuse de la trompe auditive (d'Eustache)
Nerf massétérique
Artère méningée moyenne
Nerf auriculo-temporal
Artère massétérique
Artère maxillaire
Nerf alvéolaire inférieur
Nerf lingual
Muscle ptérygoïdien médial
Lame ptérygoïdienne médiale
Hamulus ptérygoïdien
Nerf mylo-hyoïdien
Lame latérale du processus ptérygoïde
Articulation temporo-mandibulaire
Muscle ptérygoïdien latéral
Muscle ptérygoïdien médial
Muscle tenseur du voile du palais
Muscle élévateur du voile du palais
Hamulus ptérygoïdien

Vue postérieure

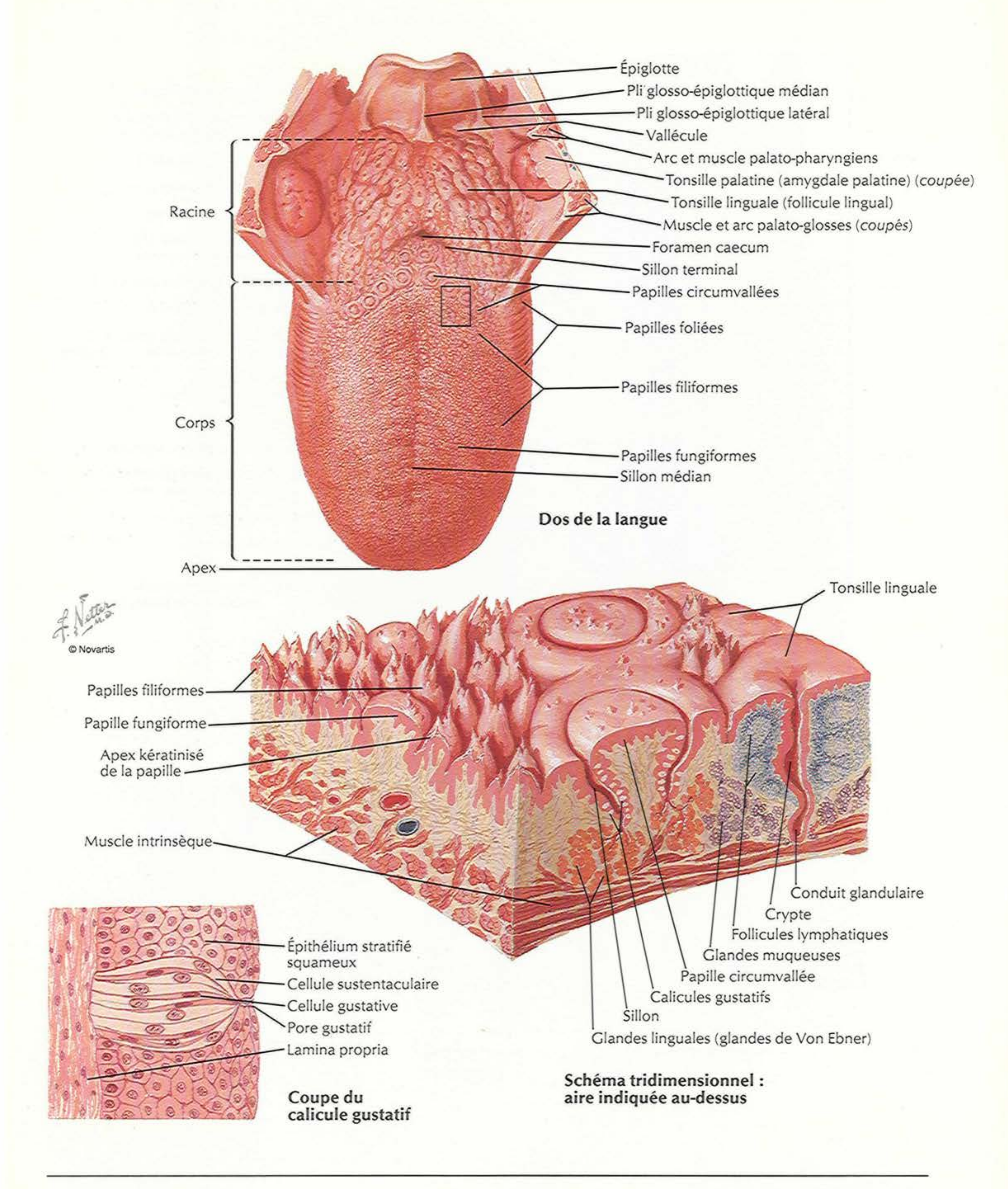


Dents permanentes supérieures

Dents permanentes inférieures

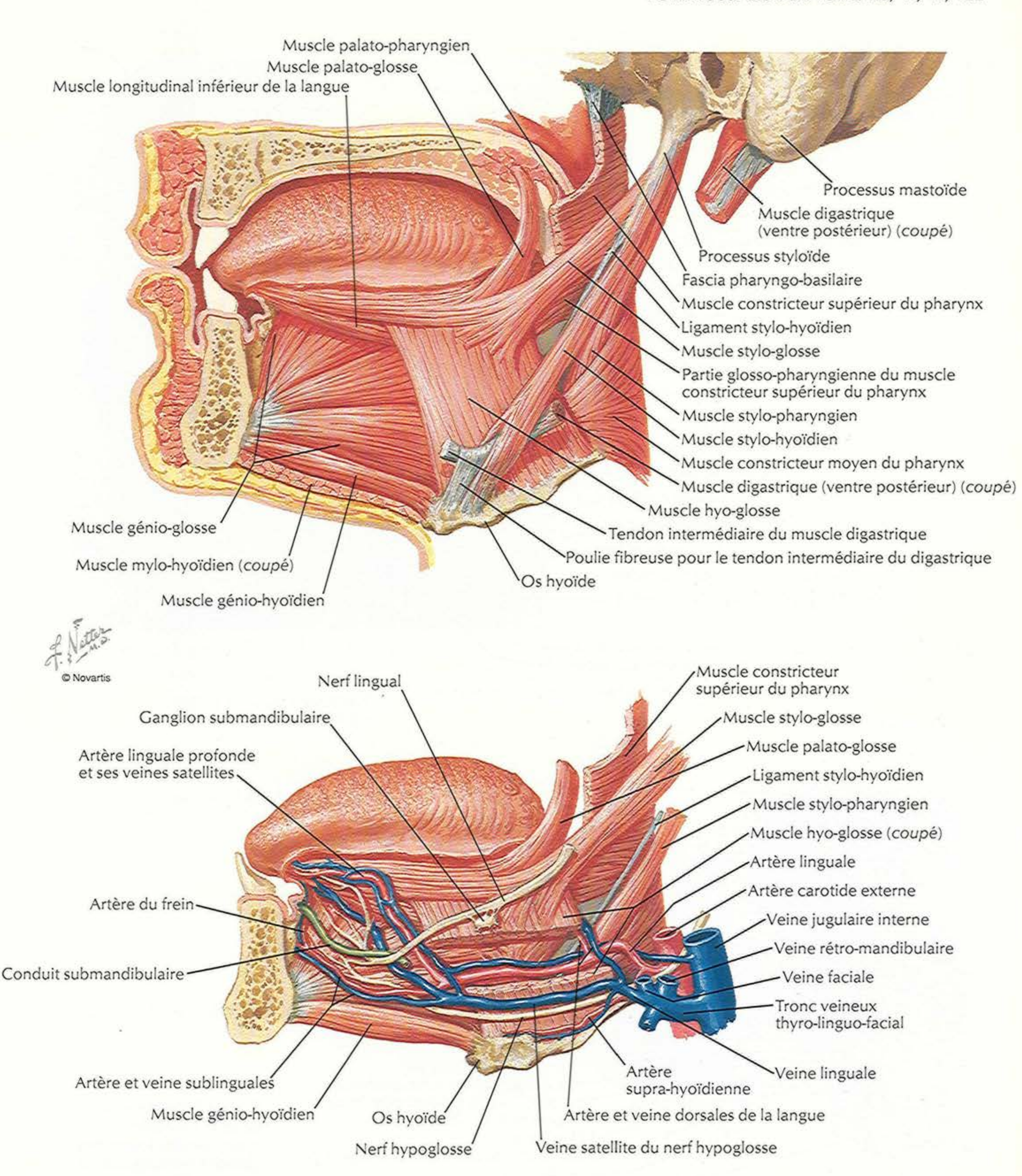

Couronne
Collet
Racine
Émail
(substance adamantine)
Dentine et tubules dentaires
(ivoire, substance éburnée)
Espaces interglobulaires
Couche odontoblastique
Espaces interdentaires
Pulpe dentaire contenant
les vaisseaux et les nerfs
Épithélium (stratifié) gingival (1)
Périodonte d'insertion
Lamina propria de la gencive (2)
(périoste mandibulaire ou maxillaire)
Desmodonte
(périoste alvéolaire)
Papille gingivale
Cément (substance osseuse)
Canaux pulpaires contenant
des vaisseaux et des nerfs
Os alvéolaire
Foramen apical
N.B. : (1) + (2) = gencive
(périodonte protecteur)
F. Netter M.D.
© Novartis
Dents
supérieures
gauches :
face labiale
Dents
inférieures
gauches :
face labiale
Centrale
Latérale
Incisives
Canines
1
2
Prémolaires
1
2
3
Molaires

Langue



Épiglotte
Pli glosso-épiglottique médian
Pli glosso-épiglottique latéral
Vallécule
Arc et muscle palato-pharyngiens
Tonsille palatine (amygdale palatine) (coupée)
Tonsille linguale (follicule lingual)
Muscle et arc palato-glosses (coupés)
Foramen caecum
Sillon terminal
Papilles circumvallées
Papilles foliées
Papilles filiformes
Papilles fungiformes
Sillon médian
Racine
Corps
Apex
Dos de la langue
F. Netter M.D.
© Novartis
Tonsille linguale
Papilles filiformes
Papille fungiforme
Apex kératinisé de la papille
Muscle intrinsèque
Conduit glandulaire
Crypte
Follicules lymphatiques
Glandes muqueuses
Papille circumvallée
Calicules gustatifs
Sillon
Glandes linguales (glandes de Von Ebner)
Schéma tridimensionnel : aire indiquée au-dessus
Épithélium stratifié squameux
Cellule sustentaculaire
Cellule gustative
Pore gustatif
Lamina propria
Coupe du calicule gustatif

VOIR AUSSI LES PLANCHES 29, 41, 47, 122

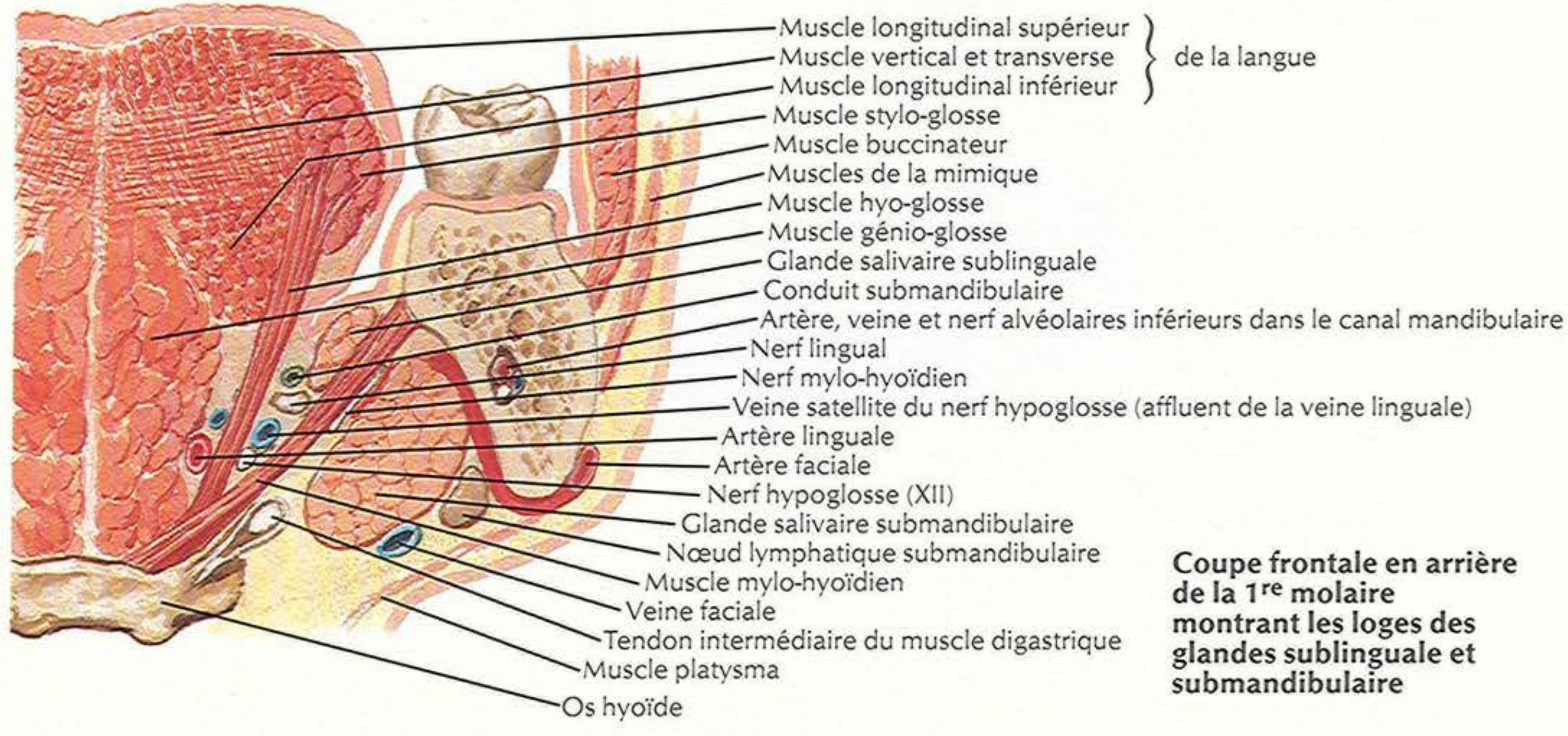


Langue et glandes salivaires : coupes

Coupe horizontale de la mandibule au niveau de la langue montrant la loge de la glande parotide

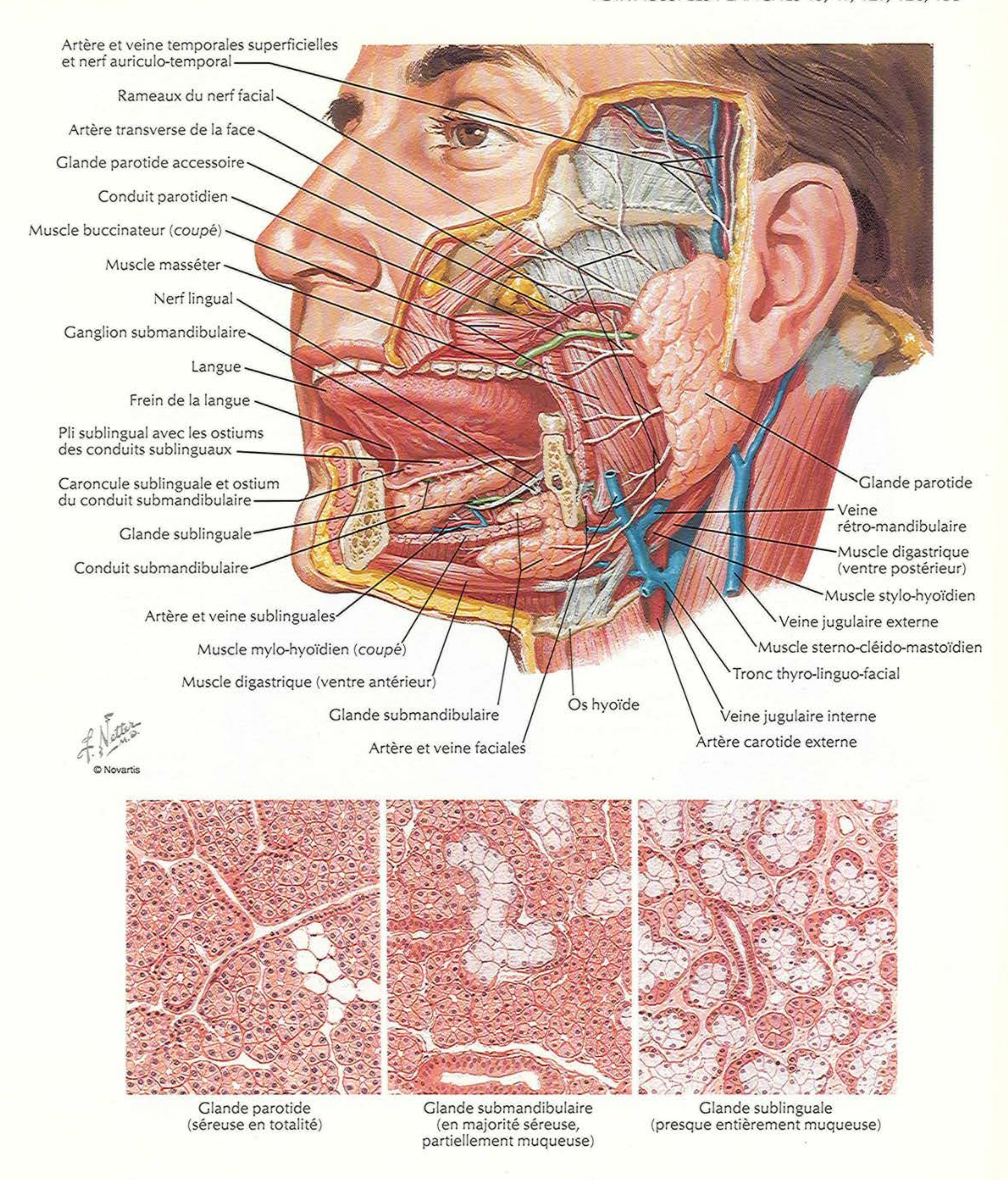
Muscle orbiculaire de la bouche
Muscle buccinateur
Fascia bucco-pharyngien
Artère et veine faciales
Raphé ptérygo-mandibulaire
Nerf lingual et muscle constricteur supérieur du pharynx
Muscle masséter
Muscle palato-glosse dans l'arc palato-glosse
Tonsille palatine
Muscle palato-pharyngien dans l'arc palato-pharyngien
Branche de la mandibule
Artère, veine et nerf alvéolaires inférieurs
Muscle ptérygoïdien médial
Muscle stylo-glosse
Nerf facial
Veine rétro-mandibulaire
Artère carotide externe
Glande parotide
Muscle stylo-pharyngien
Muscle styloïde
Muscle sterno-cléido mastoïdien
Muscle digastrique (ventre postérieur)
Axis (C2)
Veine jugulaire interne, artère carotide interne et nerfs IX, X et XII dans la gaine carotidienne
Ganglion sympathique cervical supérieur
Muscle long de la tête
Fascia pré-vertébral
Fascia bucco-pharyngien et espace rétro-pharyngien

F. Netter M.D.



Coupe frontale en arrière de la 1re molaire montrant les loges des glandes sublinguale et submandibulaire

VOIR AUSSI LES PLANCHES 19, 47, 127, 128, 153



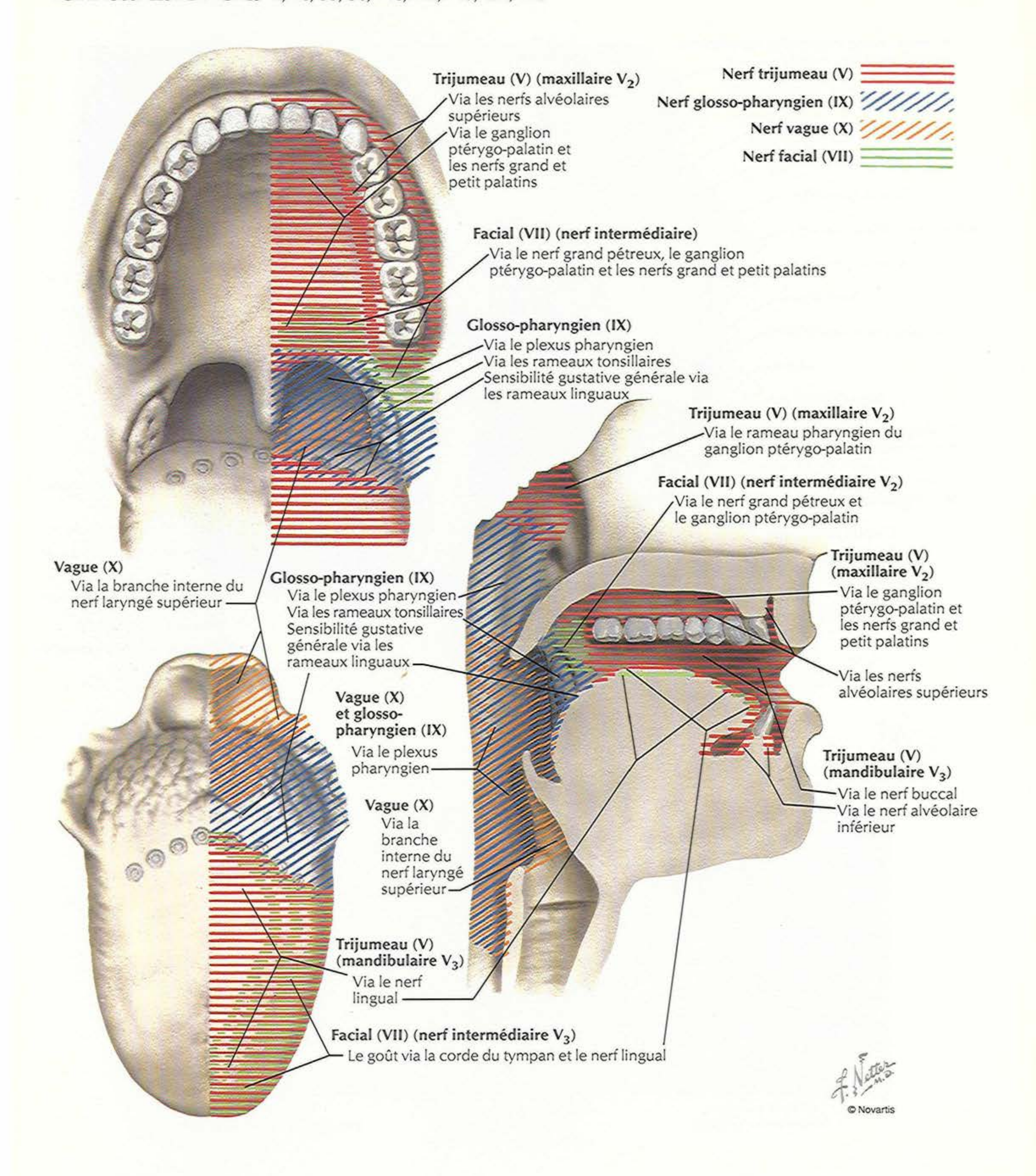
Glande parotide (séreuse en totalité)

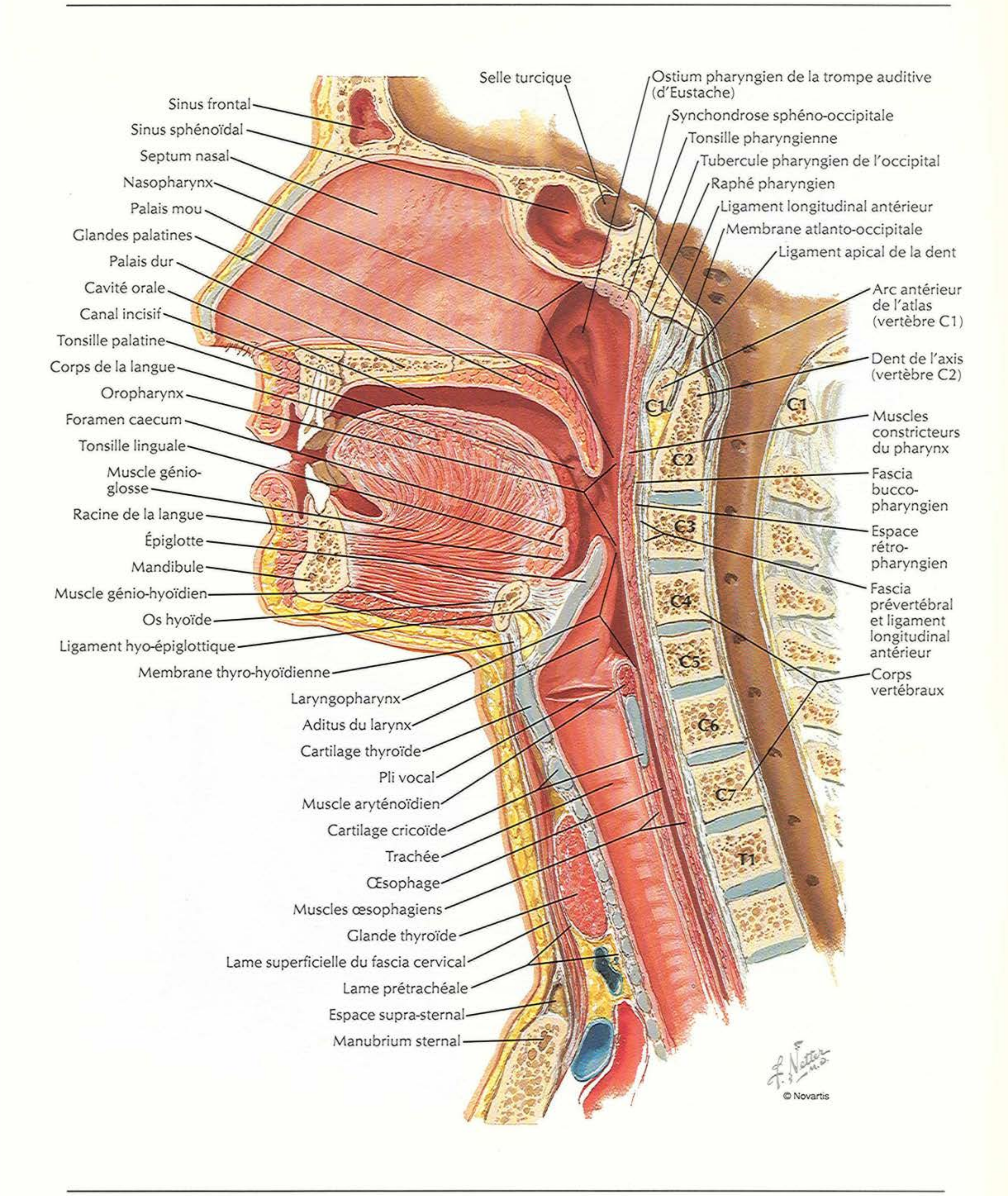
Glande submandibulaire (en majorité séreuse, partiellement muqueuse)

Glande sublinguale (presque entièrement muqueuse)

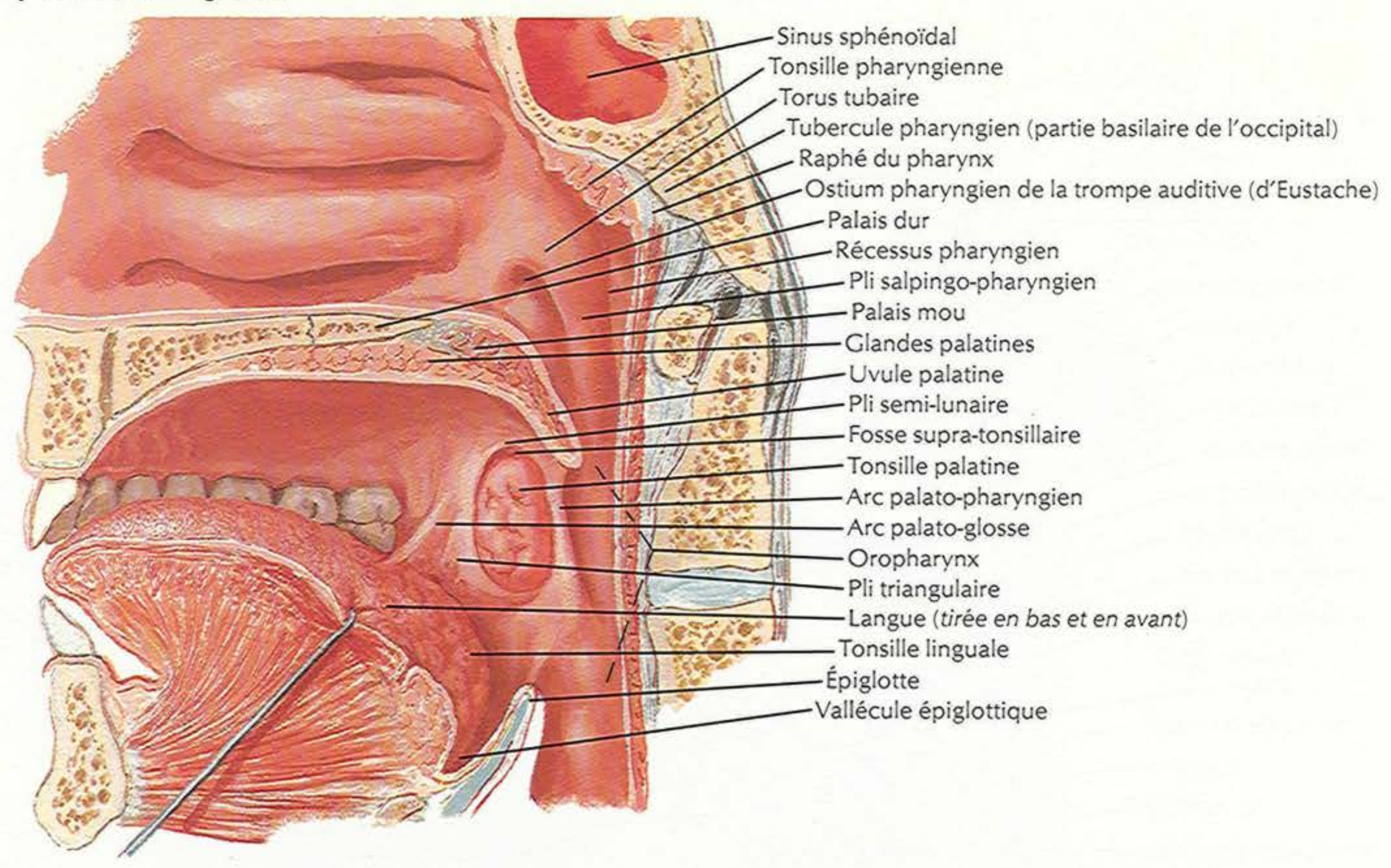
Innervation afférente de la bouche et du pharynx

VOIR AUSSI LES PLANCHES 41, 46, 53, 58, 116, 117, 119, 127, 129

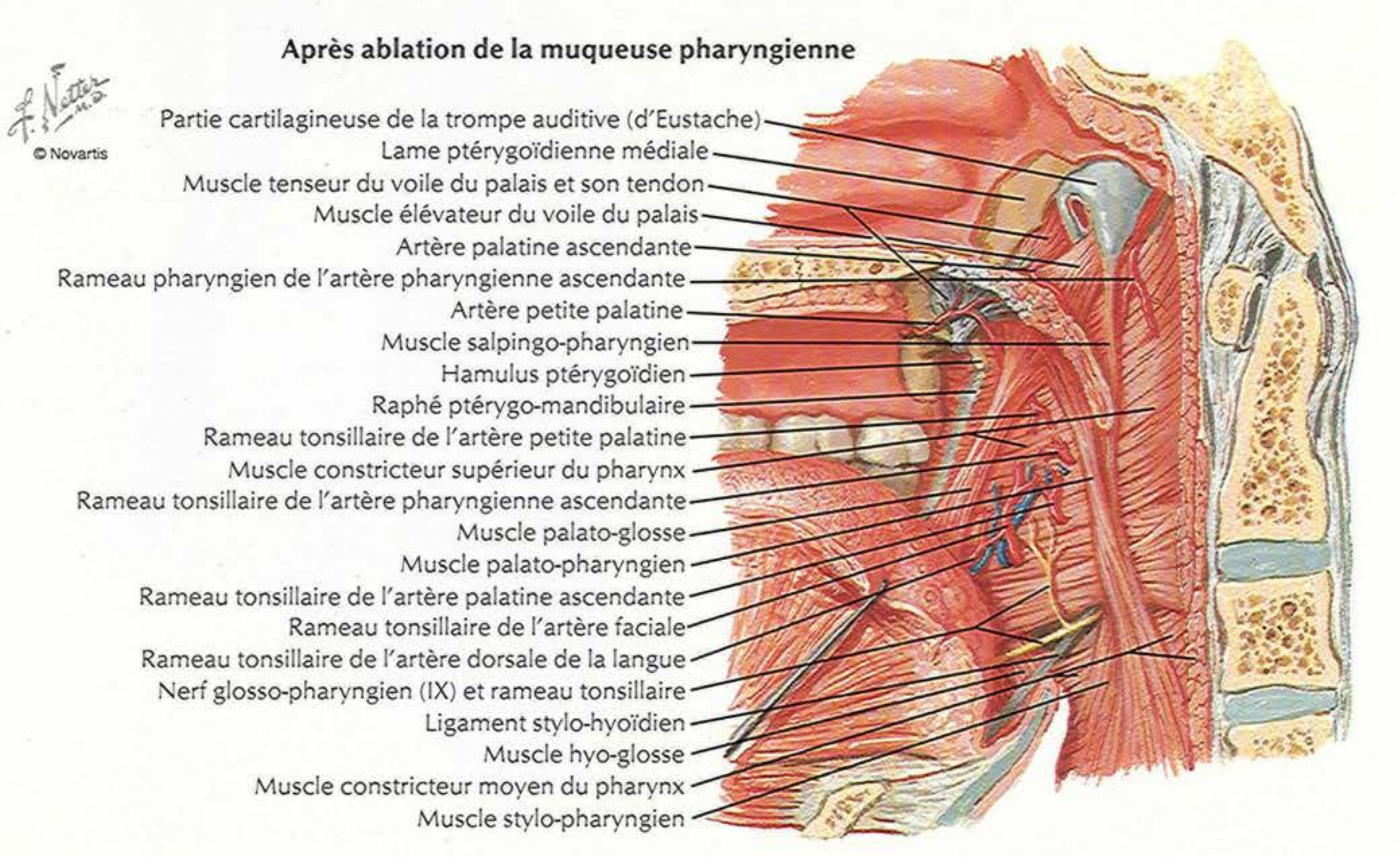


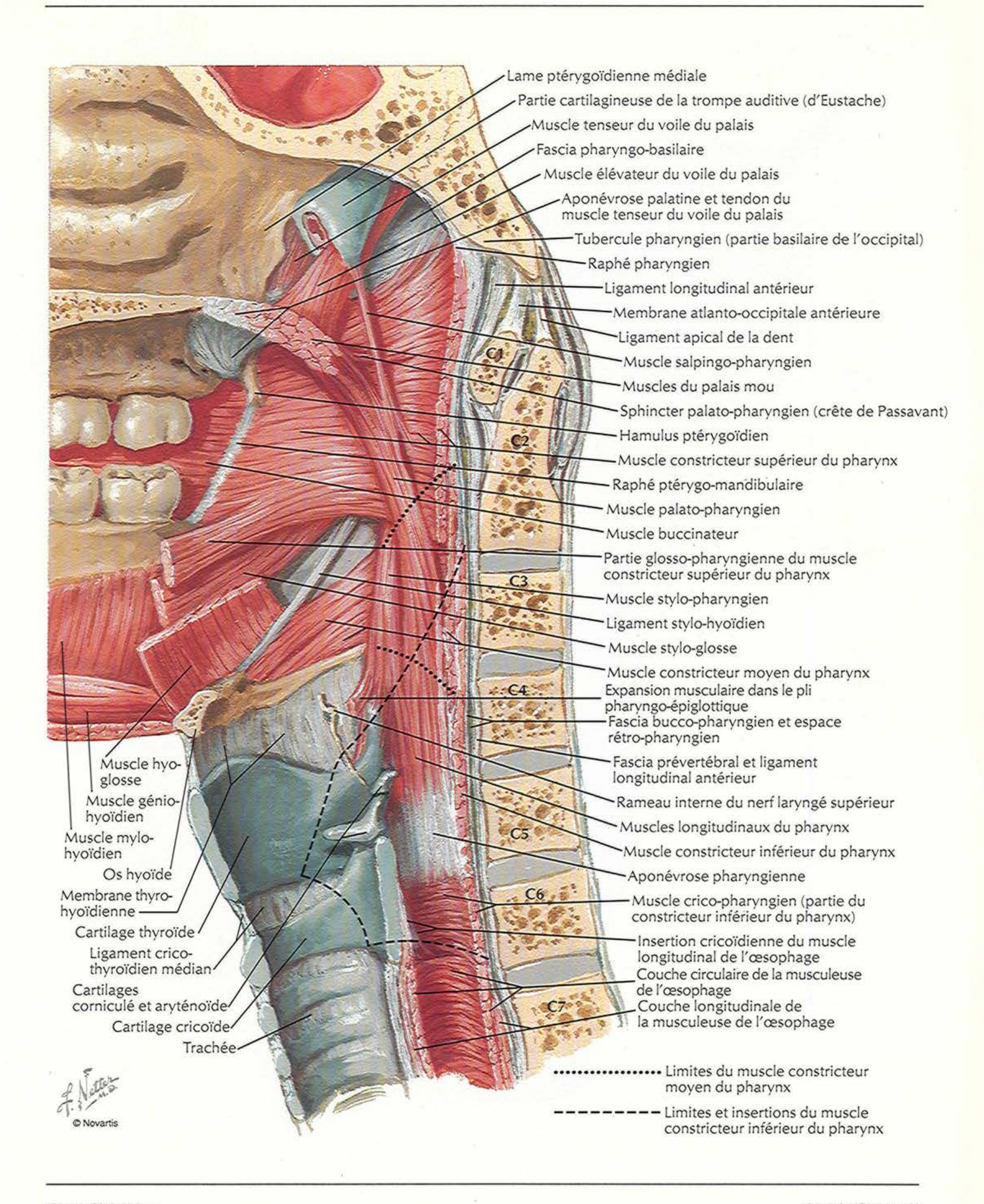

Selle turcique
Ostium pharyngien de la trompe auditive (d'Eustache)
Synchondrose sphéno-occipitale
Tonsille pharyngienne
Tubercule pharyngien de l'occipital
Raphé pharyngien
Ligament longitudinal antérieur
Membrane atlanto-occipitale
Ligament apical de la dent
Arc antérieur de l'atlas (vertèbre C1)
Dent de l'axis (vertèbre C2)
Muscles constricteurs du pharynx
Fascia bucco-pharyngien
Espace rétro-pharyngien
Fascia prévertébral et ligament longitudinal antérieur
Corps vertébraux
Sinus frontal
Sinus sphénoïdal
Septum nasal
Nasopharynx
Palais mou
Glandes palatines
Palais dur
Cavité orale
Canal incisif
Tonsille palatine
Corps de la langue
Oropharynx
Foramen caecum
Tonsille linguale
Muscle génio-glosse
Racine de la langue
Épiglotte
Mandibule
Muscle génio-hyoïdien
Os hyoïde
Ligament hyo-épiglottique
Membrane thyro-hyoïdienne
Laryngopharynx
Aditus du larynx
Cartilage thyroïde
Pli vocal
Muscle aryténoïdien
Cartilage cricoïde
Trachée
Œsophage
Muscles œsophagiens
Glande thyroïde
Lame superficielle du fascia cervical
Lame prétrachéale
Espace supra-sternal
Manubrium sternal
C1
C2
C3
C4
C5
C6
C7
T1
C1
F. Netter M.D.

Vue médiale
Coupe médiane (sagittale)

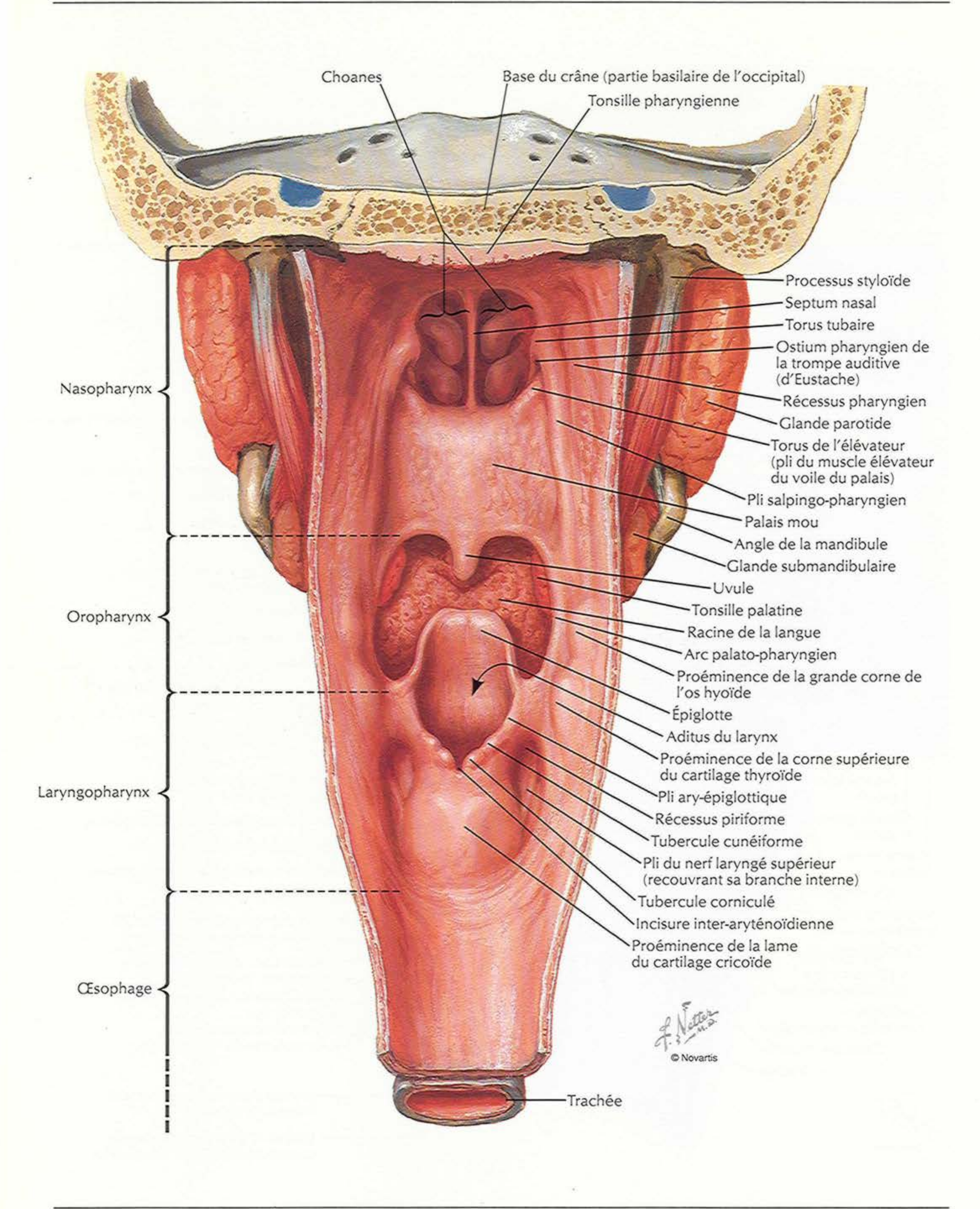


Après ablation de la muqueuse pharyngienne



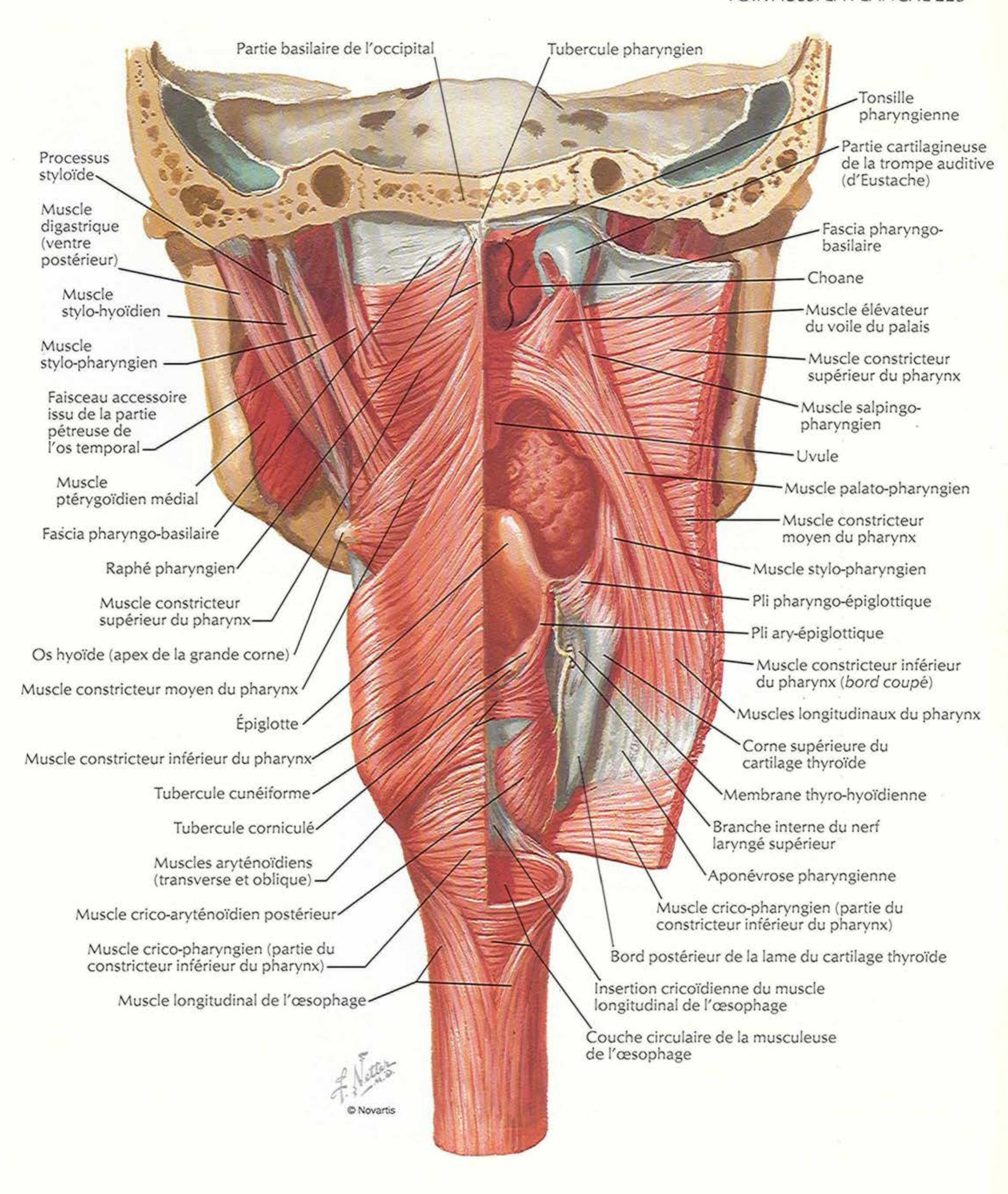

Lame ptérygoïdienne médiale
Partie cartilagineuse de la trompe auditive (d'Eustache)
Muscle tenseur du voile du palais
Fascia pharyngo-basilaire
Muscle élévateur du voile du palais
Aponévrose palatine et tendon du muscle tenseur du voile du palais
Tubercule pharyngien (partie basilaire de l'occipital)
Raphé pharyngien
Ligament longitudinal antérieur
Membrane atlanto-occipitale antérieure
Ligament apical de la dent
Muscle salpingo-pharyngien
Muscles du palais mou
Sphincter palato-pharyngien (crête de Passavant)
Hamulus ptérygoïdien
Muscle constricteur supérieur du pharynx
Raphé ptérygo-mandibulaire
Muscle palato-pharyngien
Muscle buccinateur
Partie glosso-pharyngienne du muscle constricteur supérieur du pharynx
Muscle stylo-pharyngien
Ligament stylo-hyoïdien
Muscle stylo-glosse
Muscle constricteur moyen du pharynx
Expansion musculaire dans le pli pharyngo-épiglottique
Fascia bucco-pharyngien et espace rétro-pharyngien
Fascia prévertébral et ligament longitudinal antérieur
Rameau interne du nerf laryngé supérieur
Muscles longitudinaux du pharynx
Muscle constricteur inférieur du pharynx
Aponévrose pharyngienne
Muscle crico-pharyngien (partie du constricteur inférieur du pharynx)
Insertion cricoïdienne du muscle longitudinal de l'œsophage
Couche circulaire de la musculeuse de l'œsophage
Couche longitudinale de la musculeuse de l'œsophage
C1
C2
C3
C4
C5
C6
C7
Muscle hyo-glosse
Muscle génio-hyoïdien
Muscle mylo-hyoïdien
Os hyoïde
Membrane thyro-hyoïdienne
Cartilage thyroïde
Ligament crico-thyroïdien médian
Cartilages corniculé et aryténoïde
Cartilage cricoïde
Trachée
Limites du muscle constricteur moyen du pharynx
Limites et insertions du muscle constricteur inférieur du pharynx
F. Netter M.D.
© Novartis

Pharynx ouvert : vue postérieure

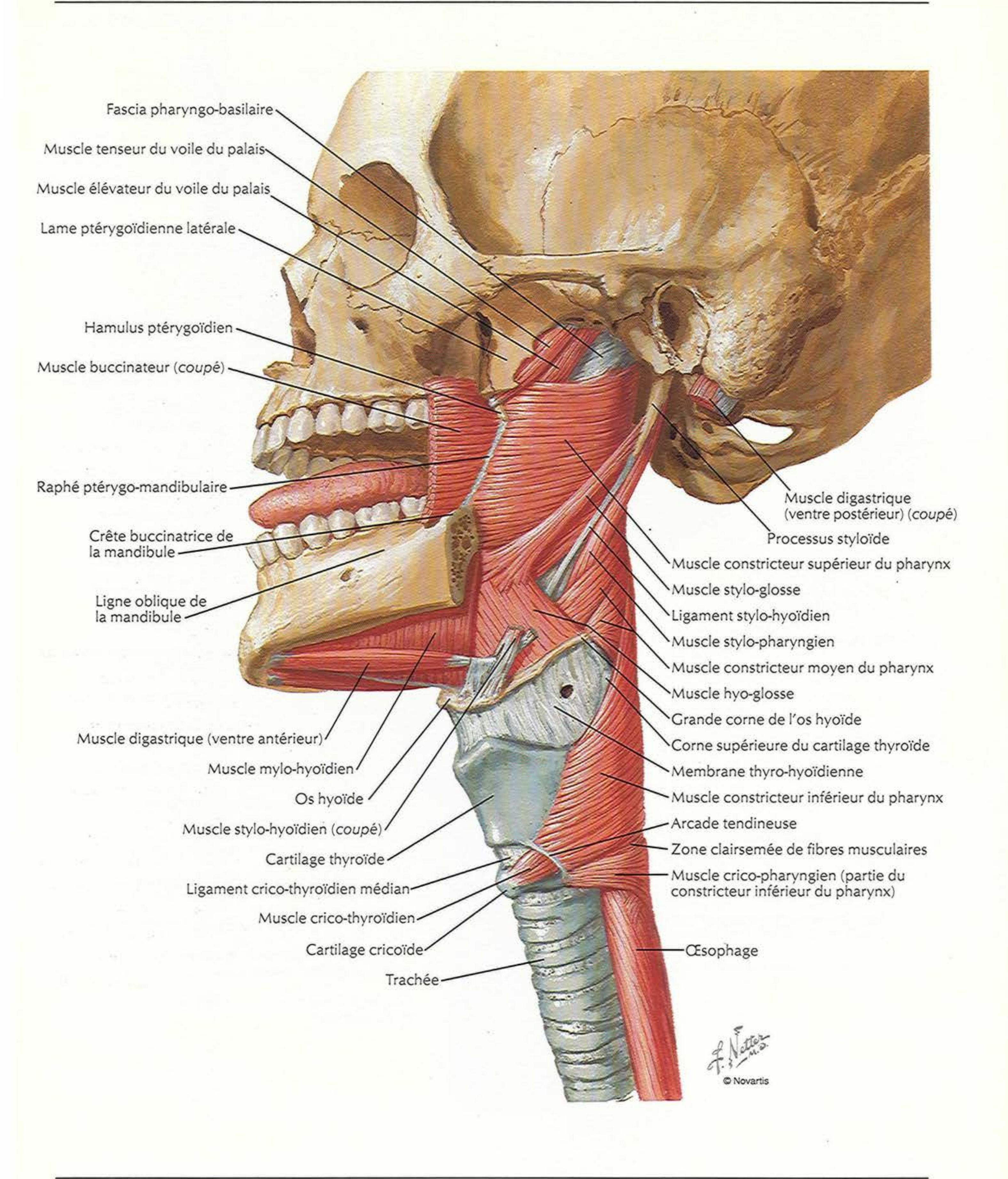


Muscles du pharynx ouvert partiellement : vue postérieure

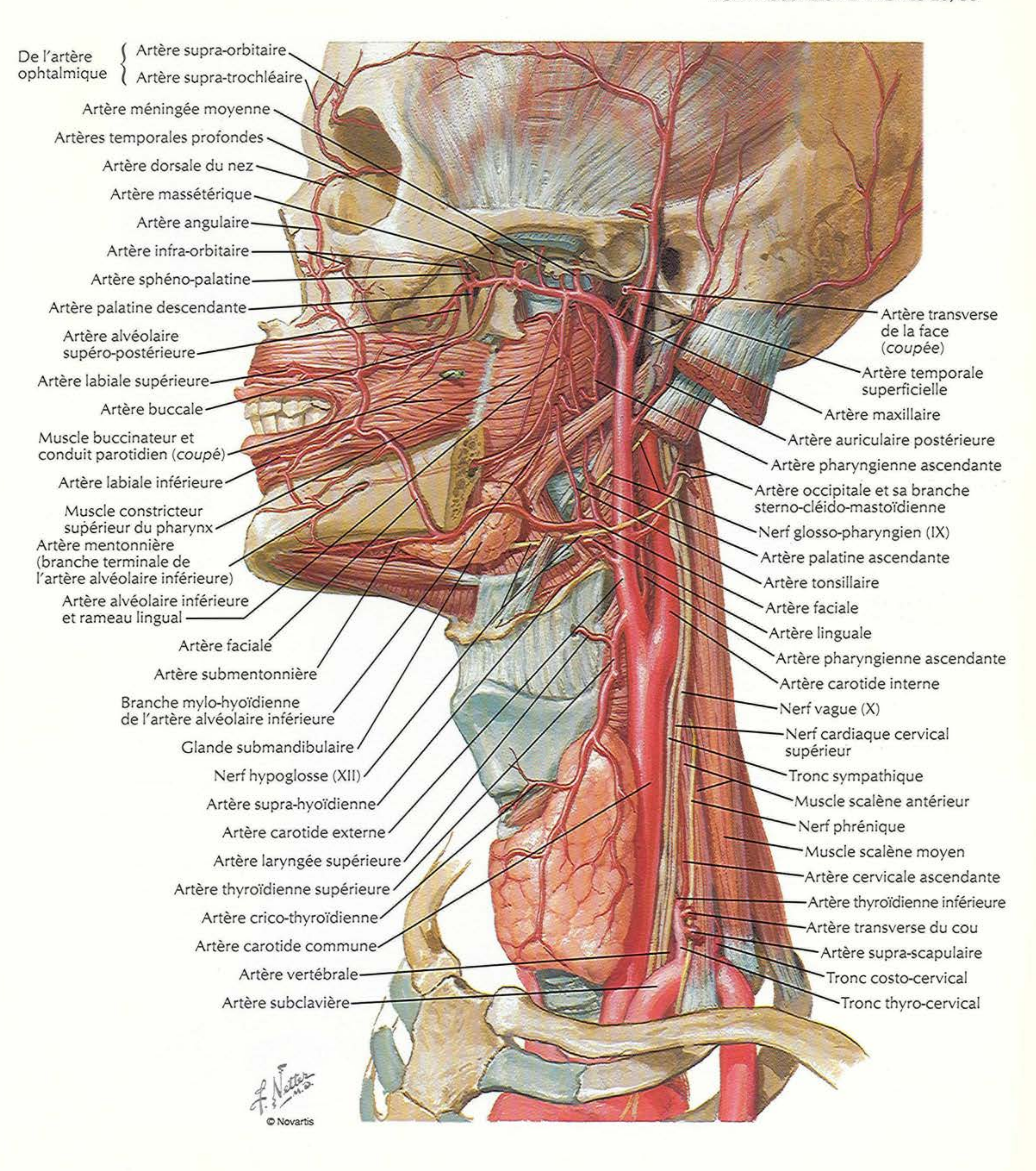
VOIR AUSSI LA PLANCHE 223



Muscles du pharynx : vue latérale

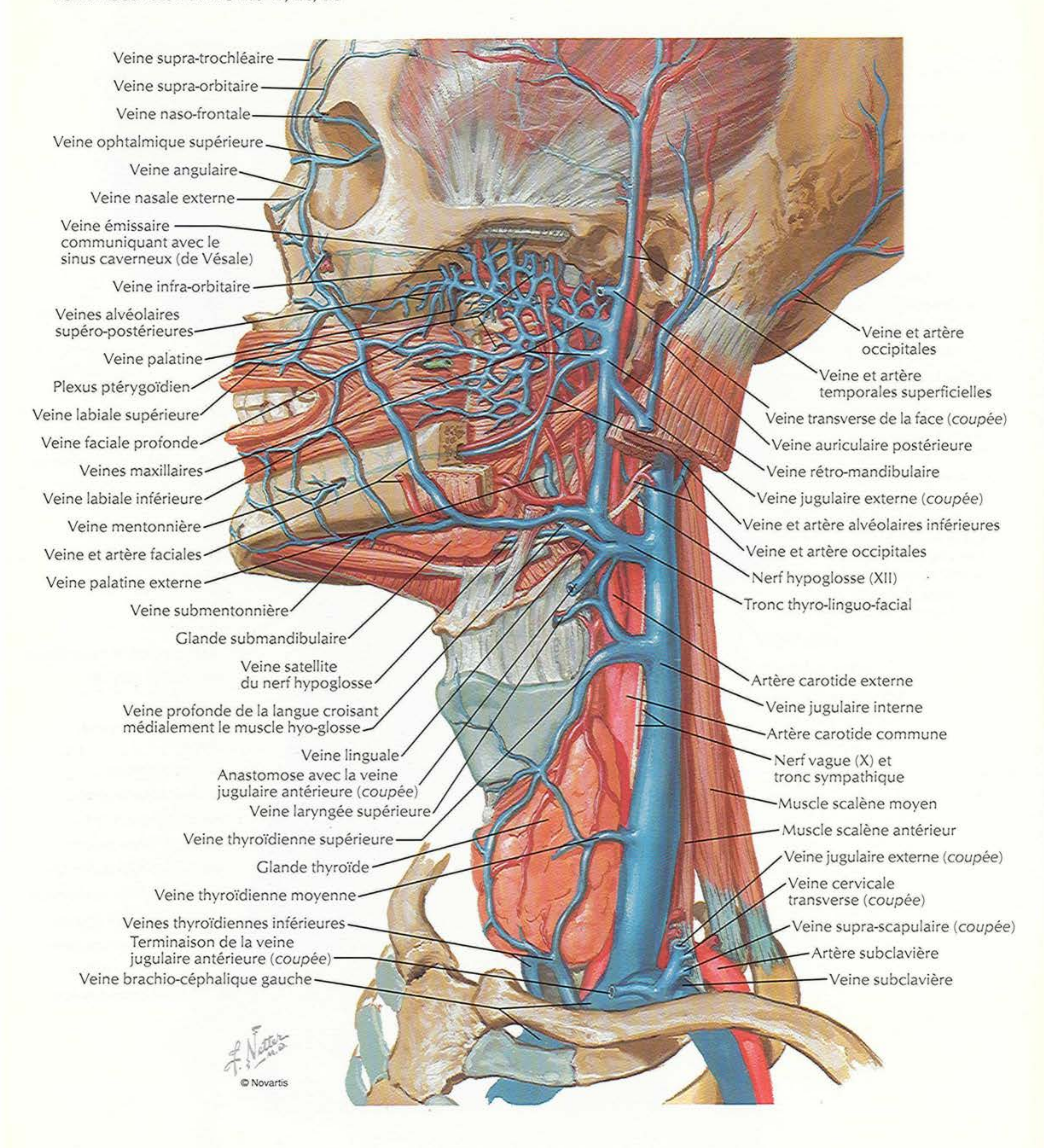


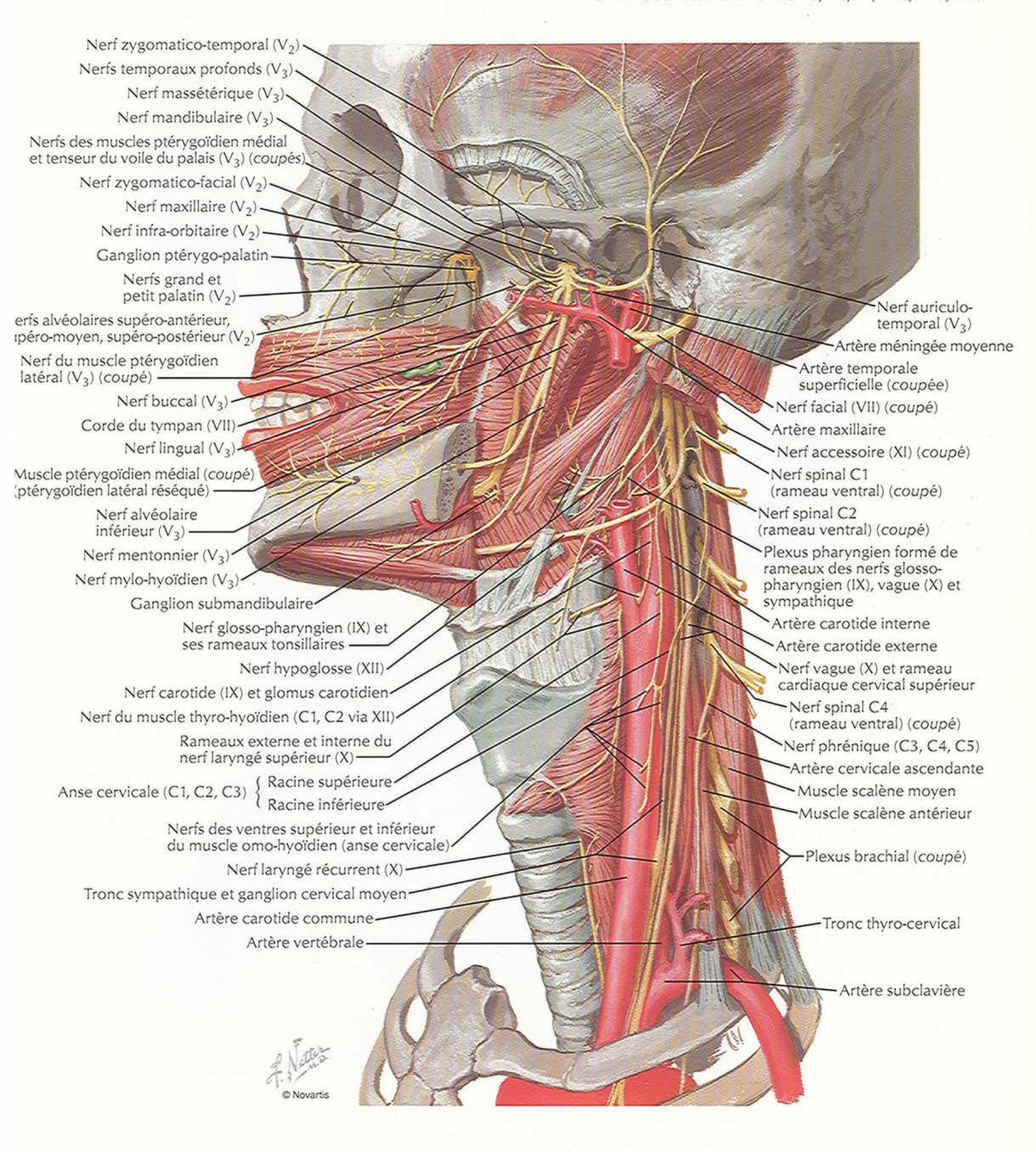
VOIR AUSSI LES PLANCHES 29, 35



Veines des régions orale et pharyngienne

VOIR AUSSI LES PLANCHES 17, 26, 98

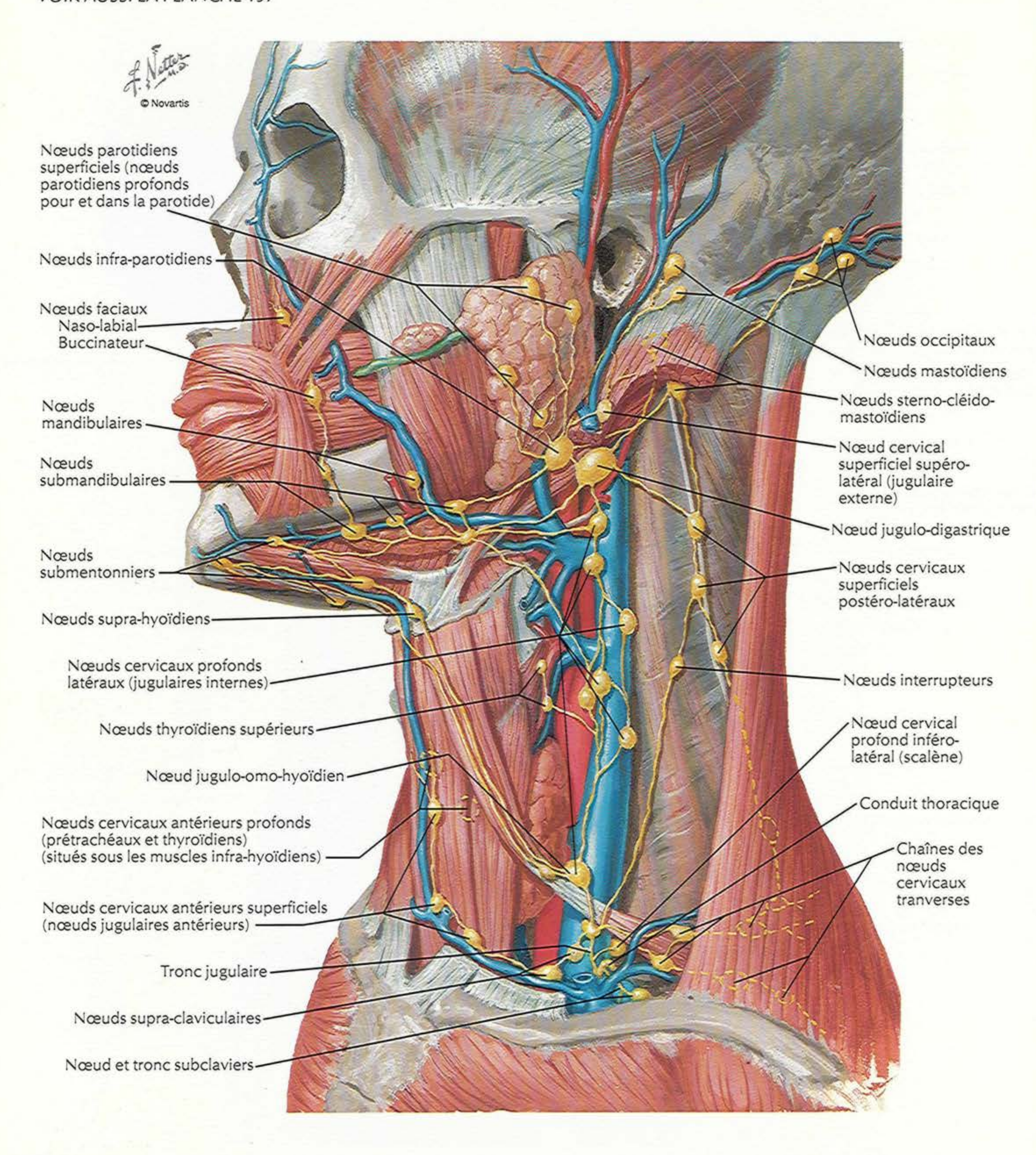


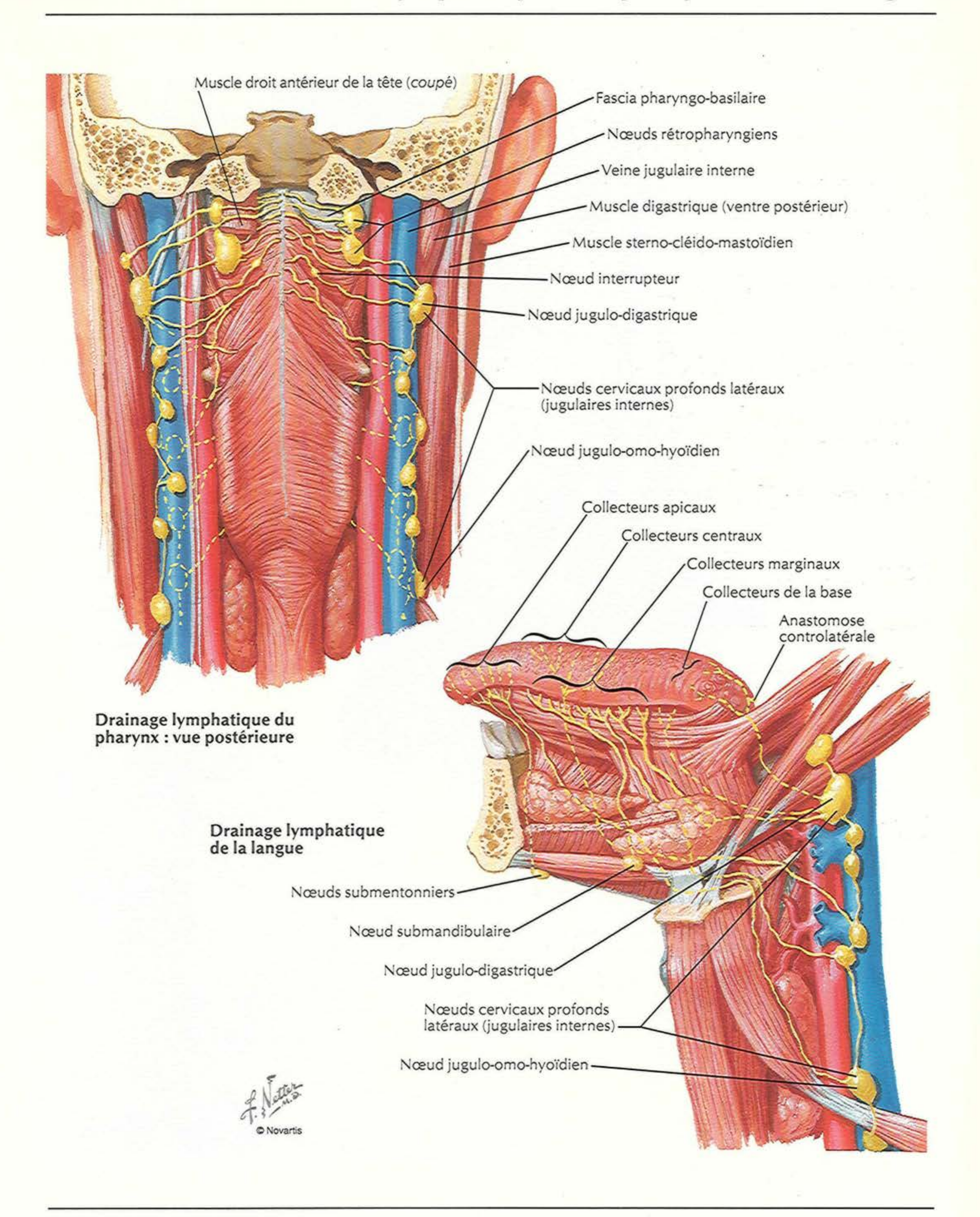


Nerf zygomatico-temporal (V2)
Nerfs temporaux profonds (V3)
Nerf massétérique (V3)
Nerf mandibulaire (V3)
Nerfs des muscles ptérygoïdien médial et tenseur du voile du palais (V3) (coupés)
Nerf zygomatico-facial (V2)
Nerf maxillaire (V2)
Nerf infra-orbitaire (V2)
Ganglion ptérygo-palatin
Nerfs grand et petit palatin (V2)
erfs alvéolaires supéro-antérieur, ıpéro-moyen, supéro-postérieur (V2)
Nerf du muscle ptérygoïdien latéral (V3) (coupé)
Nerf buccal (V3)
Corde du tympan (VII)
Nerf lingual (V3)
Muscle ptérygoïdien médial (coupé) (ptérygoïdien latéral réséqué)
Nerf alvéolaire inférieur (V3)
Nerf mentonnier (V3)
Nerf mylo-hyoïdien (V3)
Ganglion submandibulaire
Nerf glosso-pharyngien (IX) et ses rameaux tonsillaires
Nerf hypoglosse (XII)
Nerf carotide (IX) et glomus carotidien
Nerf du muscle thyro-hyoïdien (C1, C2 via XII)
Rameaux externe et interne du nerf laryngé supérieur (X)
Anse cervicale (C1, C2, C3) Racine supérieure
Racine inférieure
Nerfs des ventres supérieur et inférieur du muscle omo-hyoïdien (anse cervicale)
Nerf laryngé récurrent (X)
Tronc sympathique et ganglion cervical moyen
Artère carotide commune
Artère vertébrale
Nerf auriculo-temporal (V3)
Artère méningée moyenne
Artère temporale superficielle (coupée)
Nerf facial (VII) (coupé)
Artère maxillaire
Nerf accessoire (XI) (coupé)
Nerf spinal C1 (rameau ventral) (coupé)
Nerf spinal C2 (rameau ventral) (coupé)
Plexus pharyngien formé de rameaux des nerfs glosso-pharyngien (IX), vague (X) et sympathique
Artère carotide interne
Artère carotide externe
Nerf vague (X) et rameau cardiaque cervical supérieur
Nerf spinal C4 (rameau ventral) (coupé)
Nerf phrénique (C3, C4, C5)
Artère cervicale ascendante
Muscle scalène moyen
Muscle scalène antérieur
Plexus brachial (coupé)
Tronc thyro-cervical
Artère subclavière
© Novartis

Vaisseaux et nœuds lymphatiques de la tête et du cou

VOIR AUSSI LA PLANCHE 197

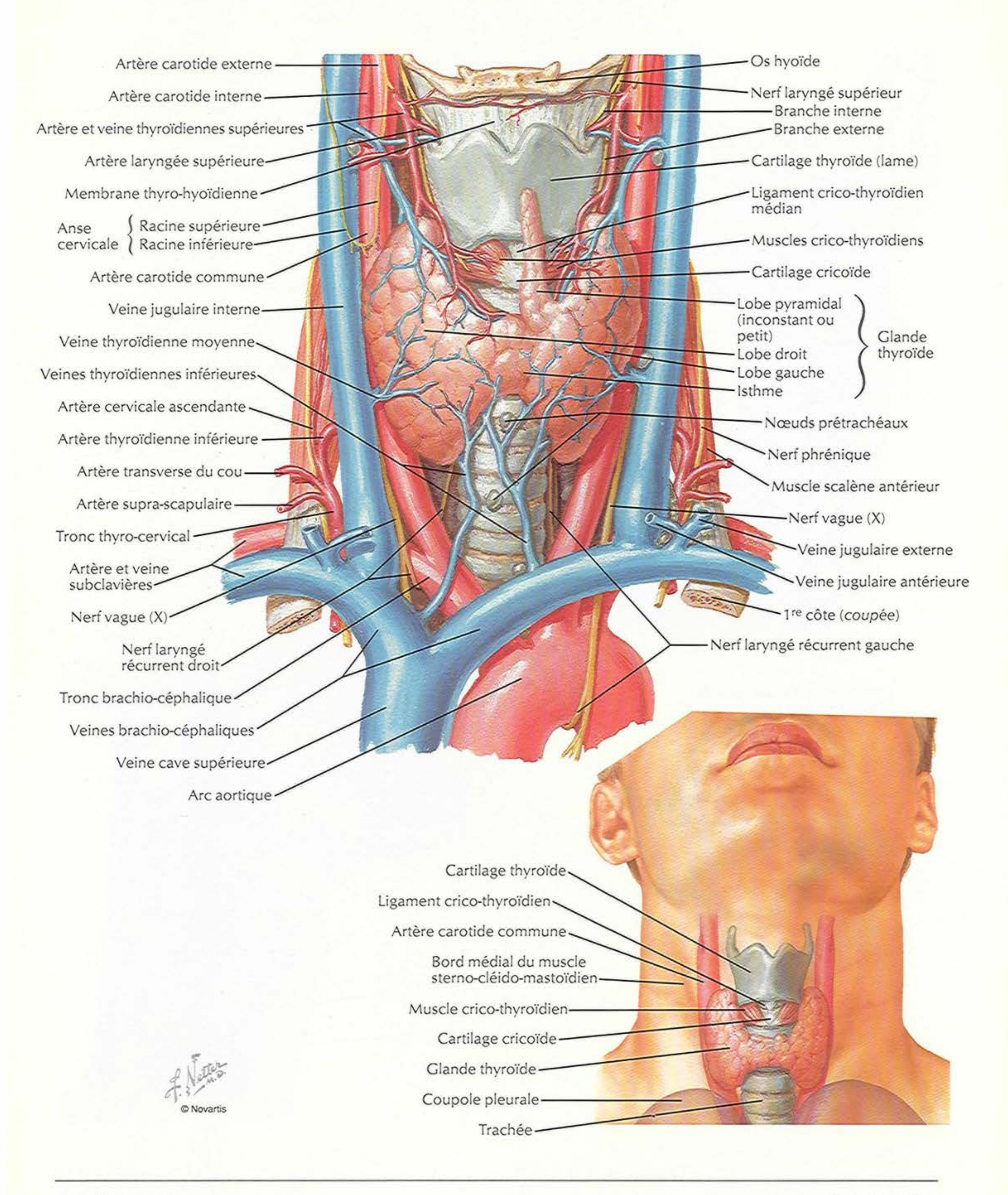


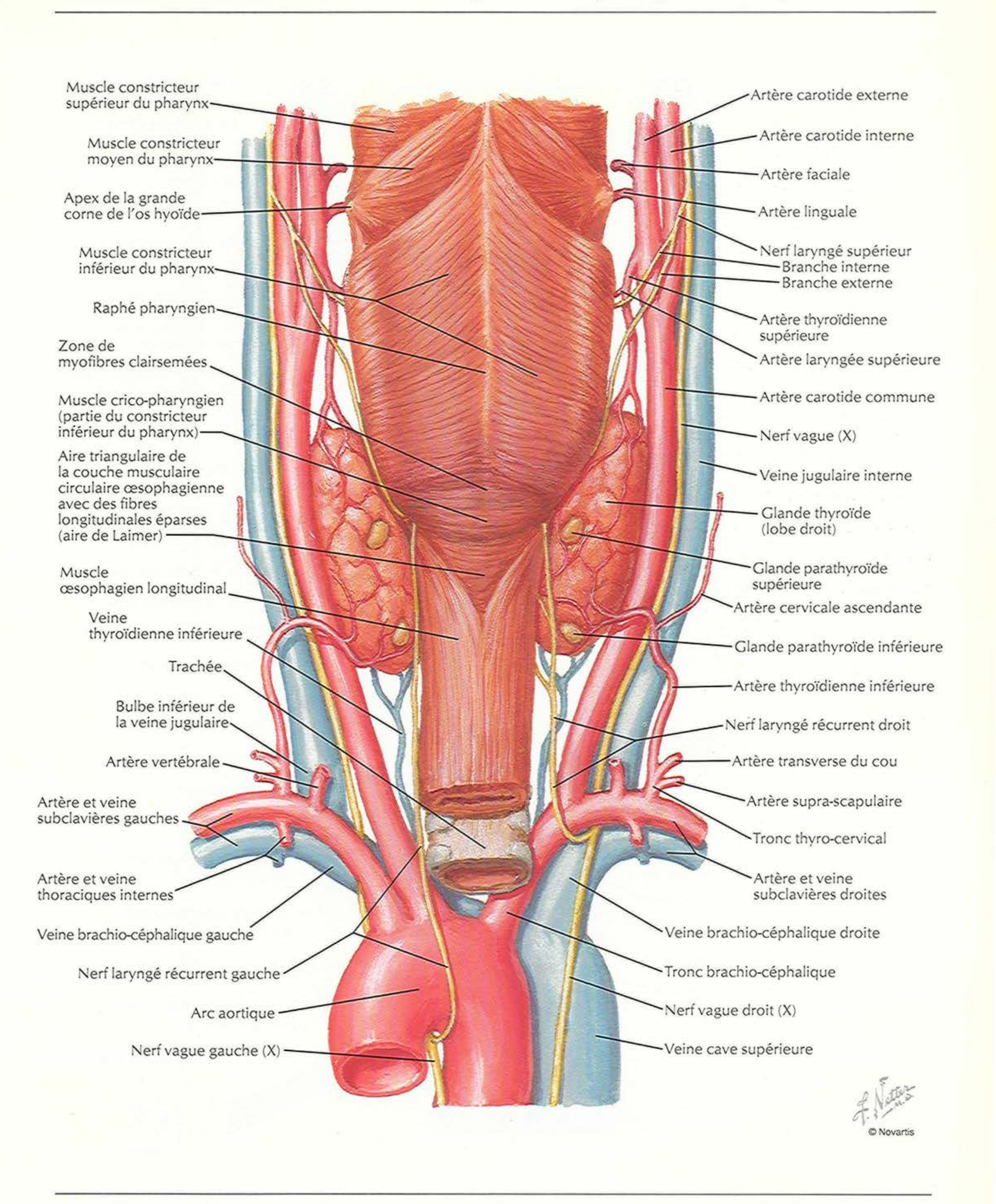


Drainage lymphatique du pharynx : vue postérieure

Drainage lymphatique de la langue

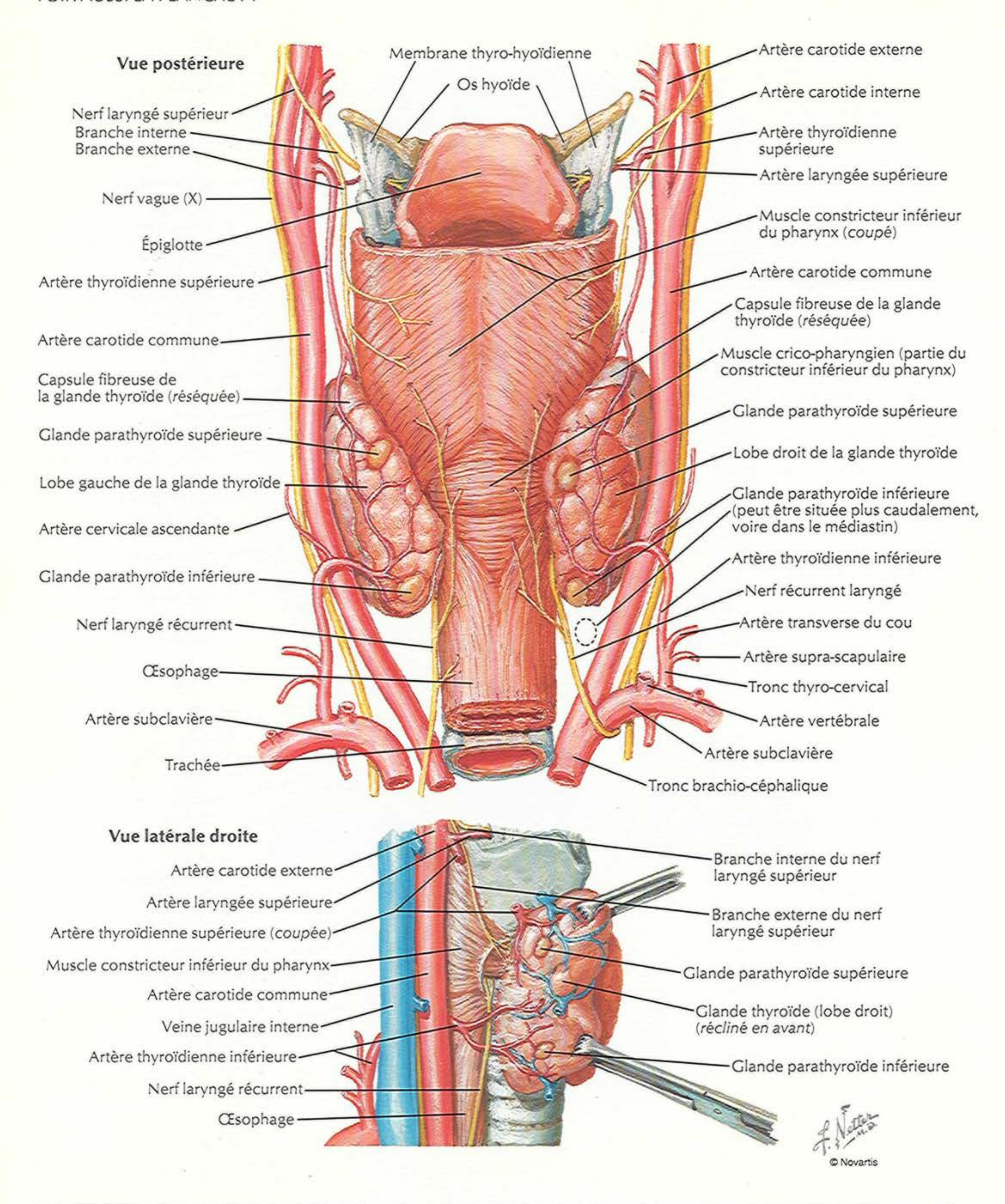
Glande thyroïde : vue antérieure

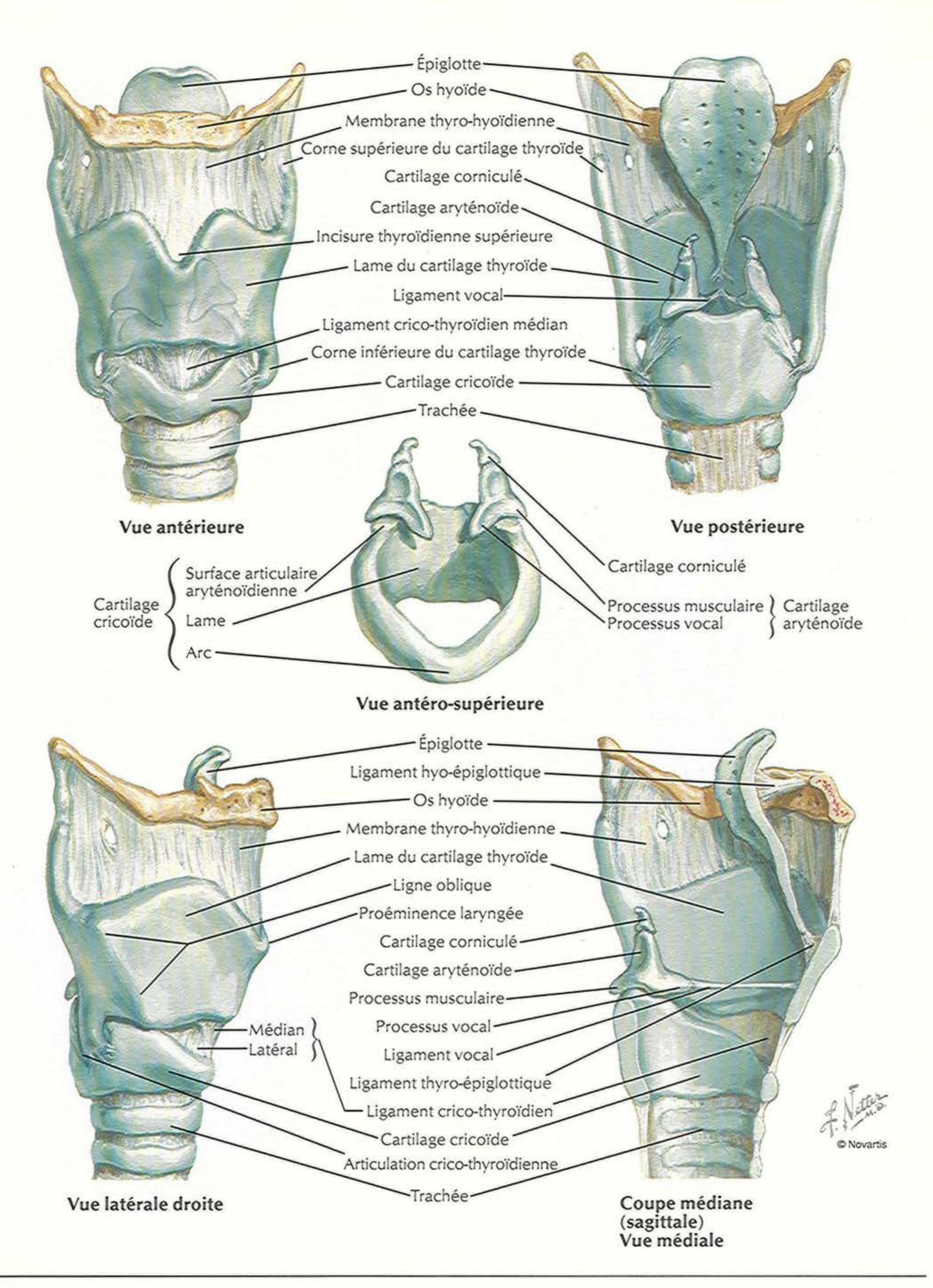



Muscle constricteur supérieur du pharynx
Muscle constricteur moyen du pharynx
Apex de la grande corne de l'os hyoïde
Muscle constricteur inférieur du pharynx
Raphé pharyngien
Zone de myofibres clairsemées
Muscle crico-pharyngien (partie du constricteur inférieur du pharynx)
Aire triangulaire de la couche musculaire circulaire œsophagienne avec des fibres longitudinales éparses (aire de Laimer)
Muscle œsophagien longitudinal
Veine thyroïdienne inférieure
Trachée
Bulbe inférieur de la veine jugulaire
Artère vertébrale
Artère et veine subclavières gauches
Artère et veine thoraciques internes
Veine brachio-céphalique gauche
Nerf laryngé récurrent gauche
Arc aortique
Nerf vague gauche (X)
Artère carotide externe
Artère carotide interne
Artère faciale
Artère linguale
Nerf laryngé supérieur
Branche interne
Branche externe
Artère thyroïdienne supérieure
Artère laryngée supérieure
Artère carotide commune
Nerf vague (X)
Veine jugulaire interne
Glande thyroïde (lobe droit)
Glande parathyroïde supérieure
Artère cervicale ascendante
Glande parathyroïde inférieure
Artère thyroïdienne inférieure
Nerf laryngé récurrent droit
Artère transverse du cou
Artère supra-scapulaire
Tronc thyro-cervical
Artère et veine subclavières droites
Veine brachio-céphalique droite
Tronc brachio-céphalique
Nerf vague droit (X)
Veine cave supérieure
F. Netter M.D.
© Novartis

Glandes parathyroïdes

VOIR AUSSI LA PLANCHE 74





Vue antérieure

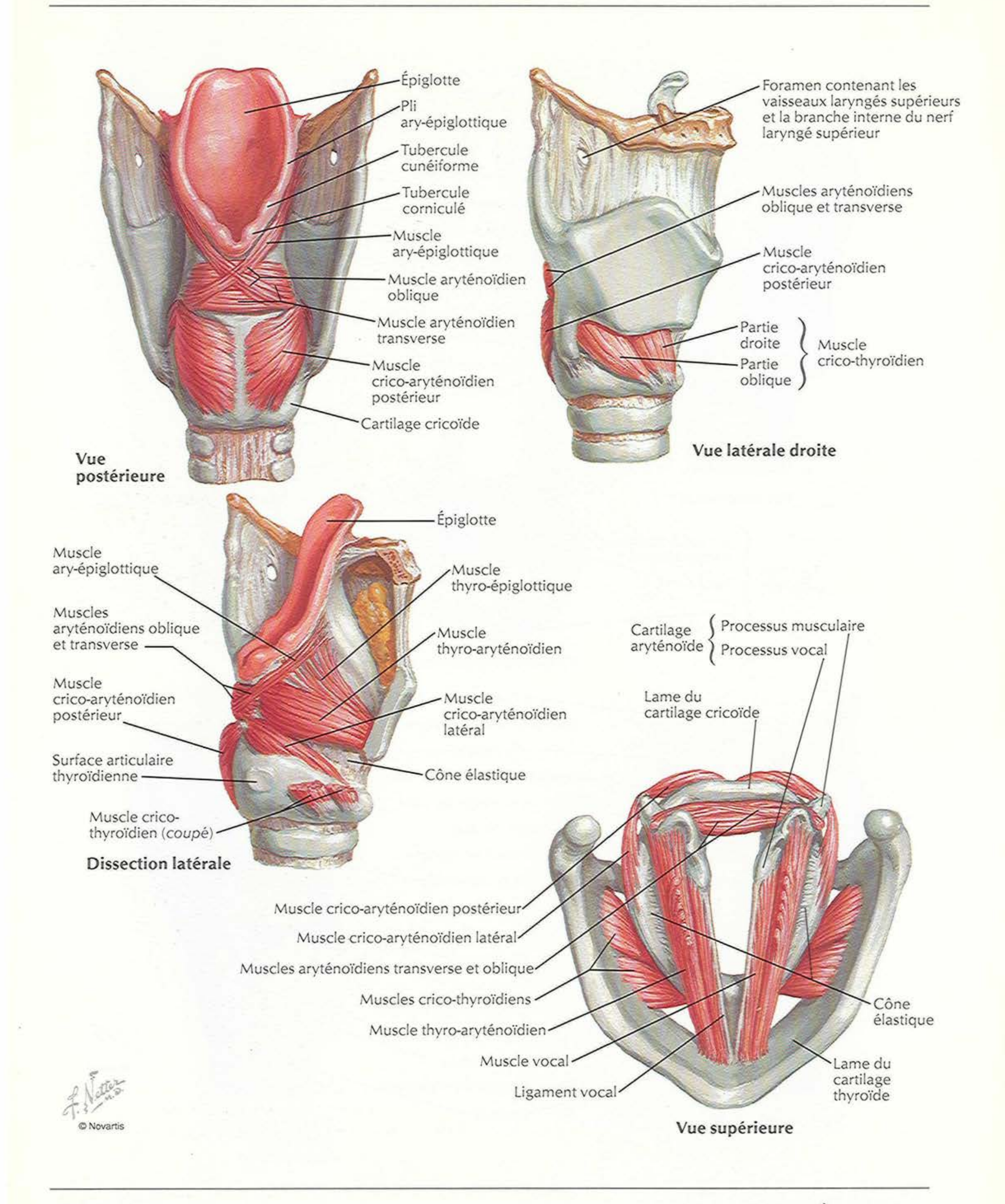
Vue postérieure

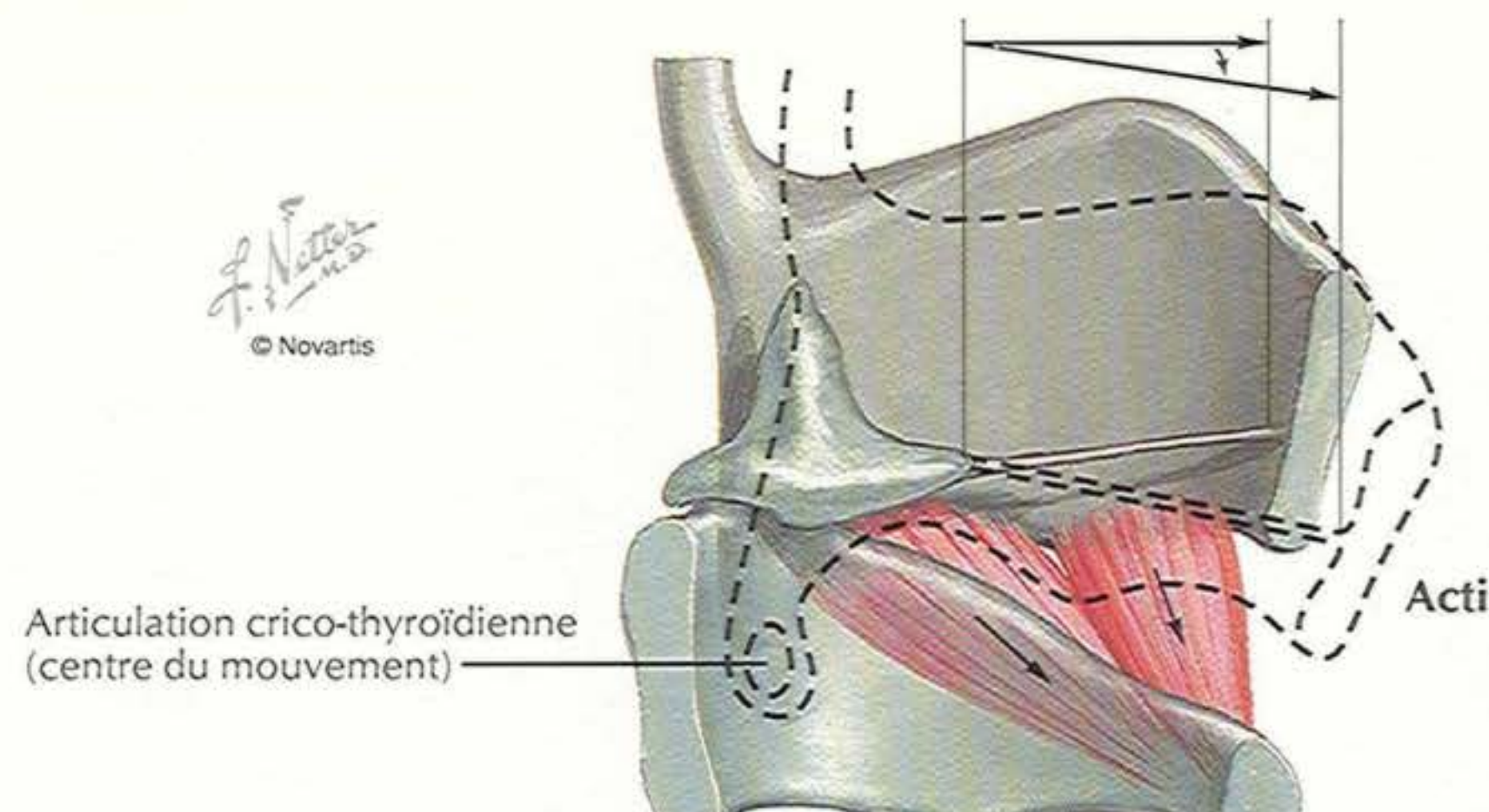
Vue antéro-supérieure

Vue latérale droite

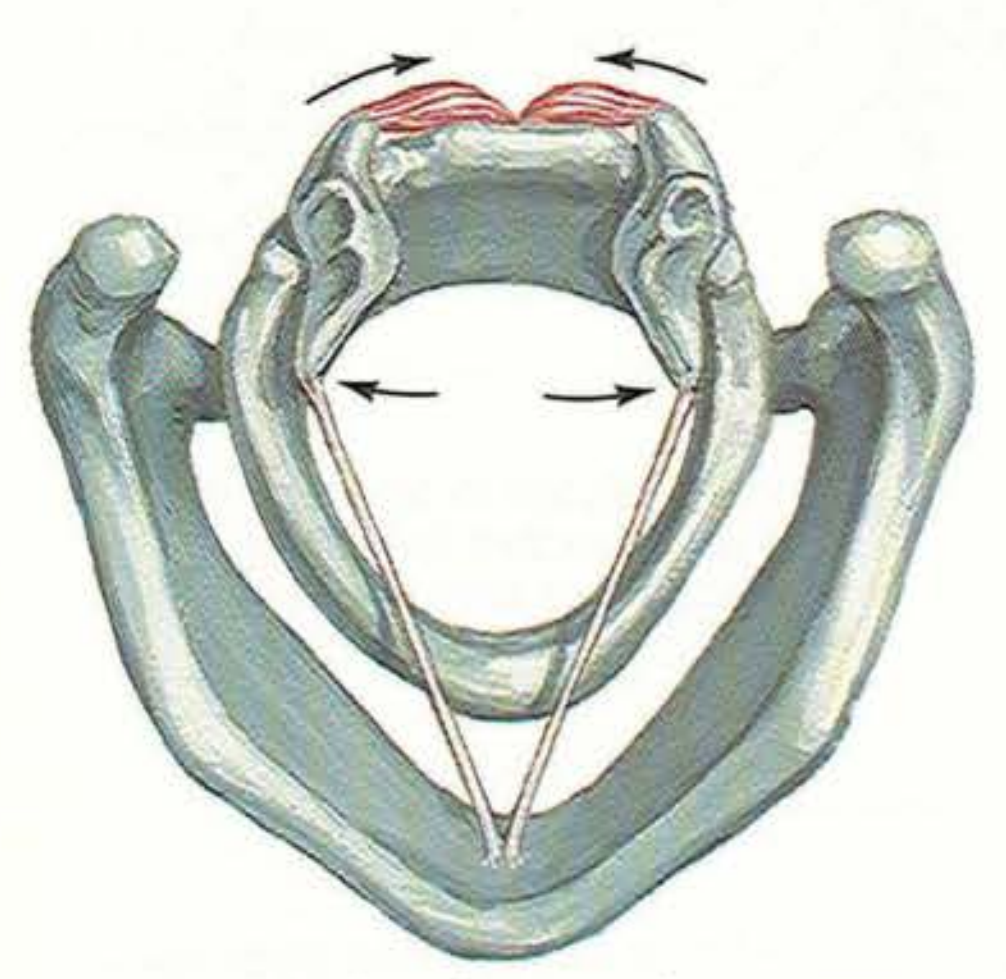
Coupe médiane (sagittale) Vue médiale

Muscles intrinsèques du larynx

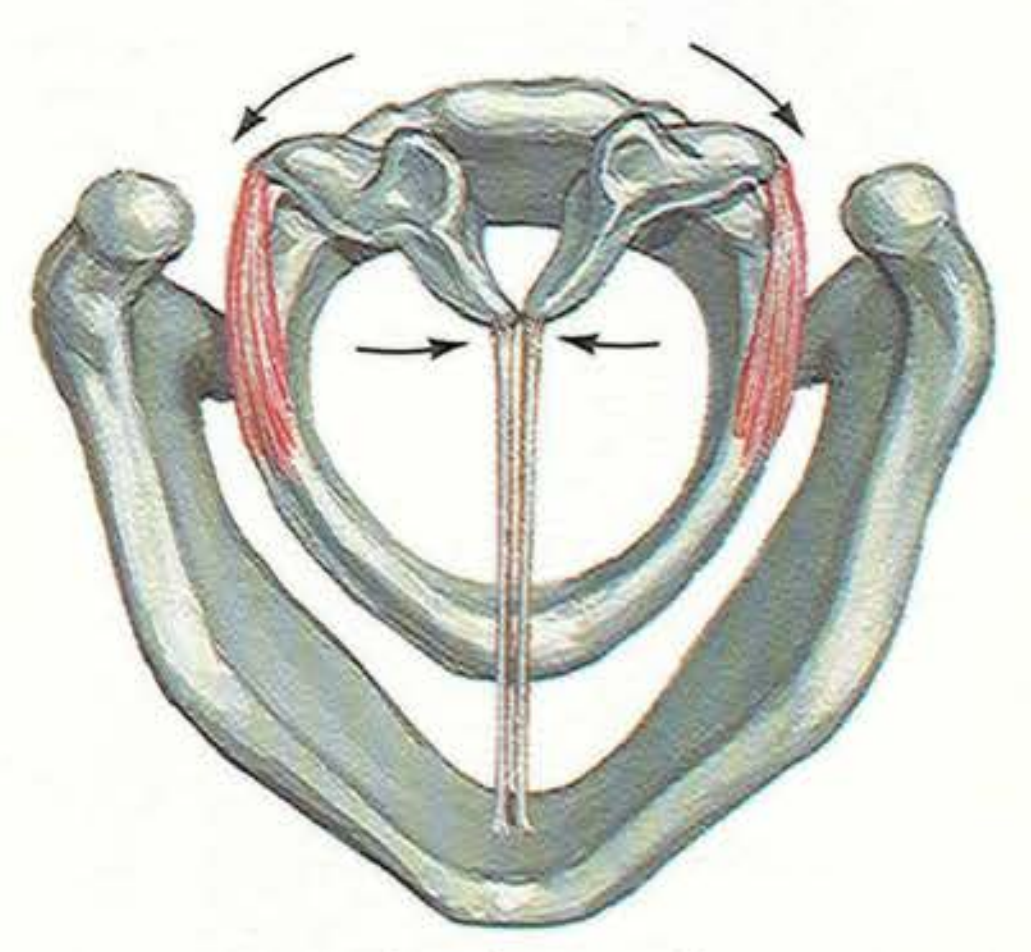




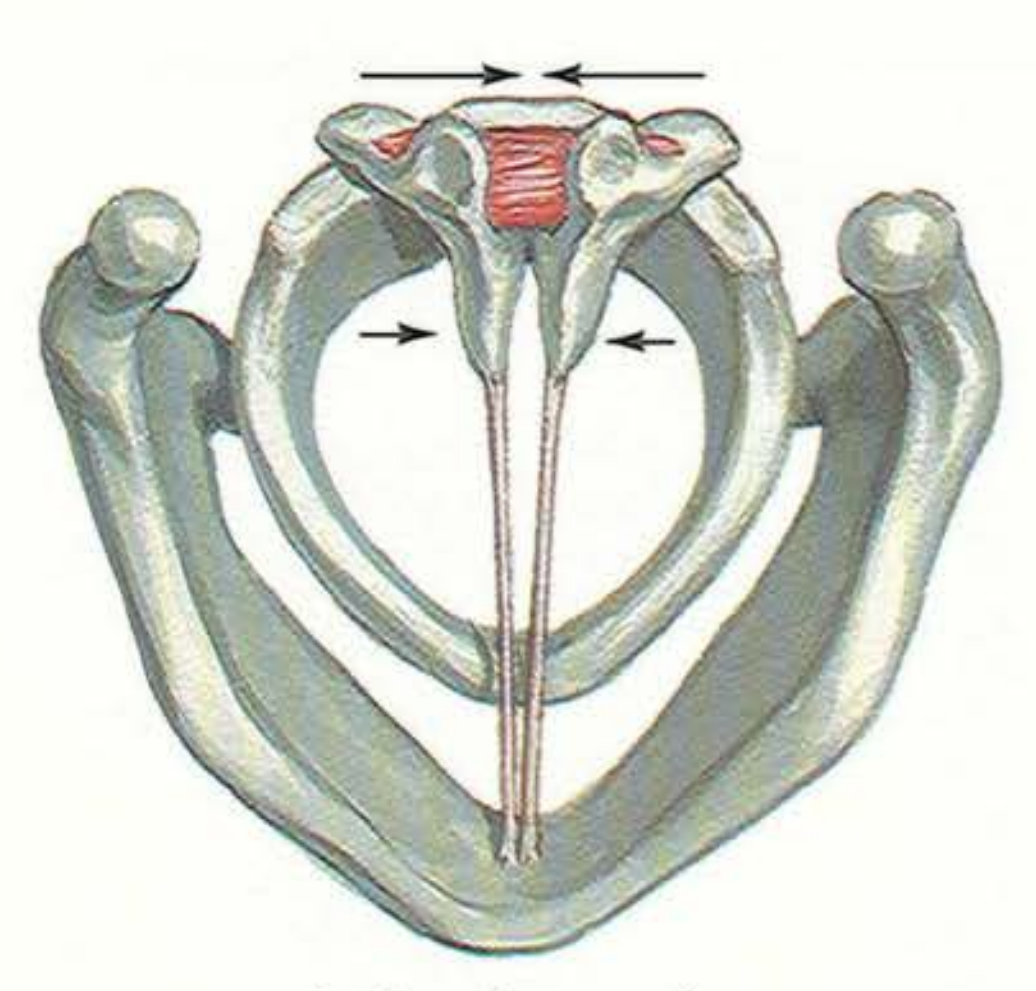
Action des muscles crico-thyroïdiens
Allongement (tension accrue) des ligaments vocaux



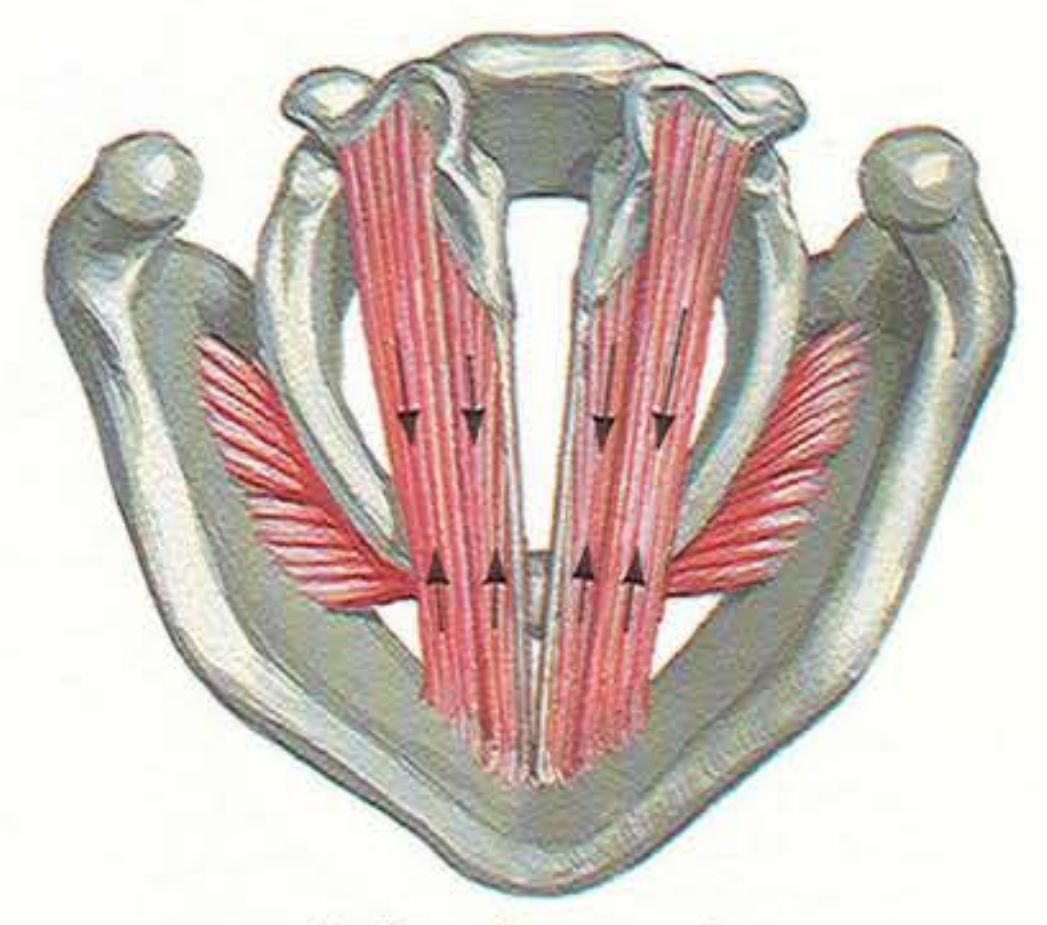
Action des muscles crico-aryténoïdiens postérieurs
Abduction des ligaments vocaux



Action des muscles crico-aryténoïdiens latéraux
Adduction des ligaments vocaux



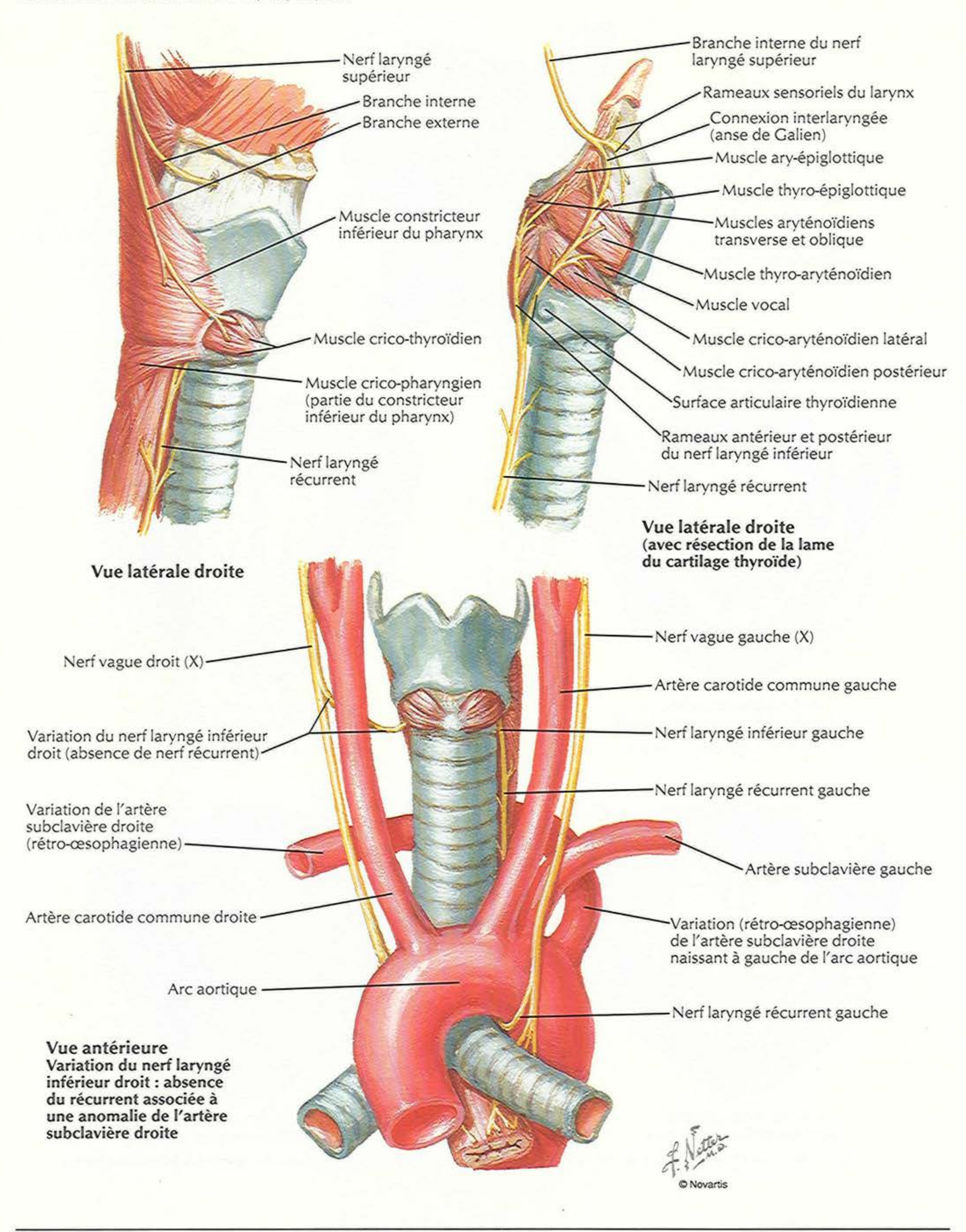
Action du muscle aryténoïdien transverse
Adduction des ligaments vocaux



Action des muscles vocaux et thyro-aryténoïdiens
Raccourcissement (relâchement) des ligaments vocaux

Nerfs du larynx

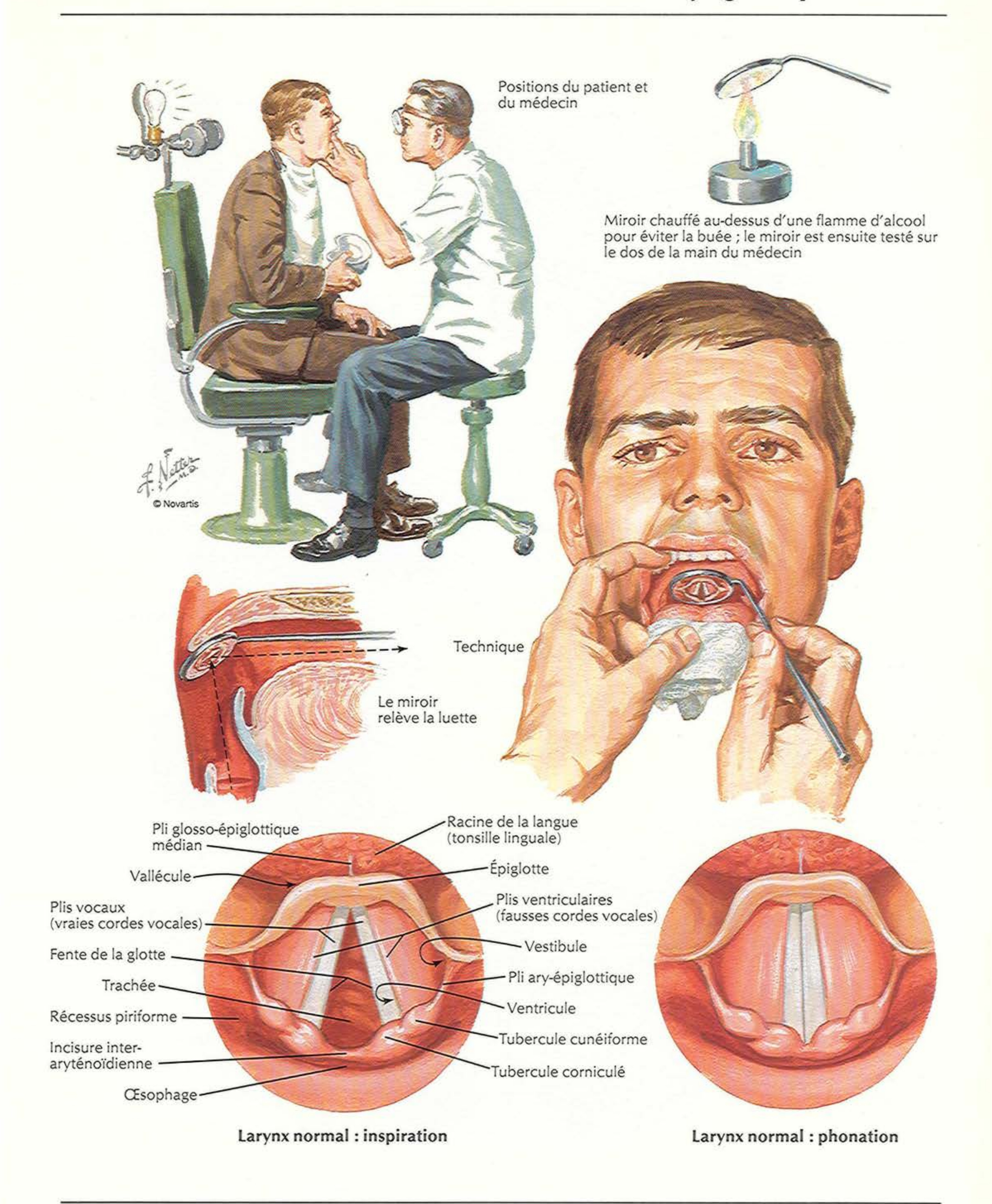
VOIR AUSSI LES PLANCHES 68, 69, 70, 223



Vue latérale droite

Vue latérale droite (avec résection de la lame du cartilage thyroïde)

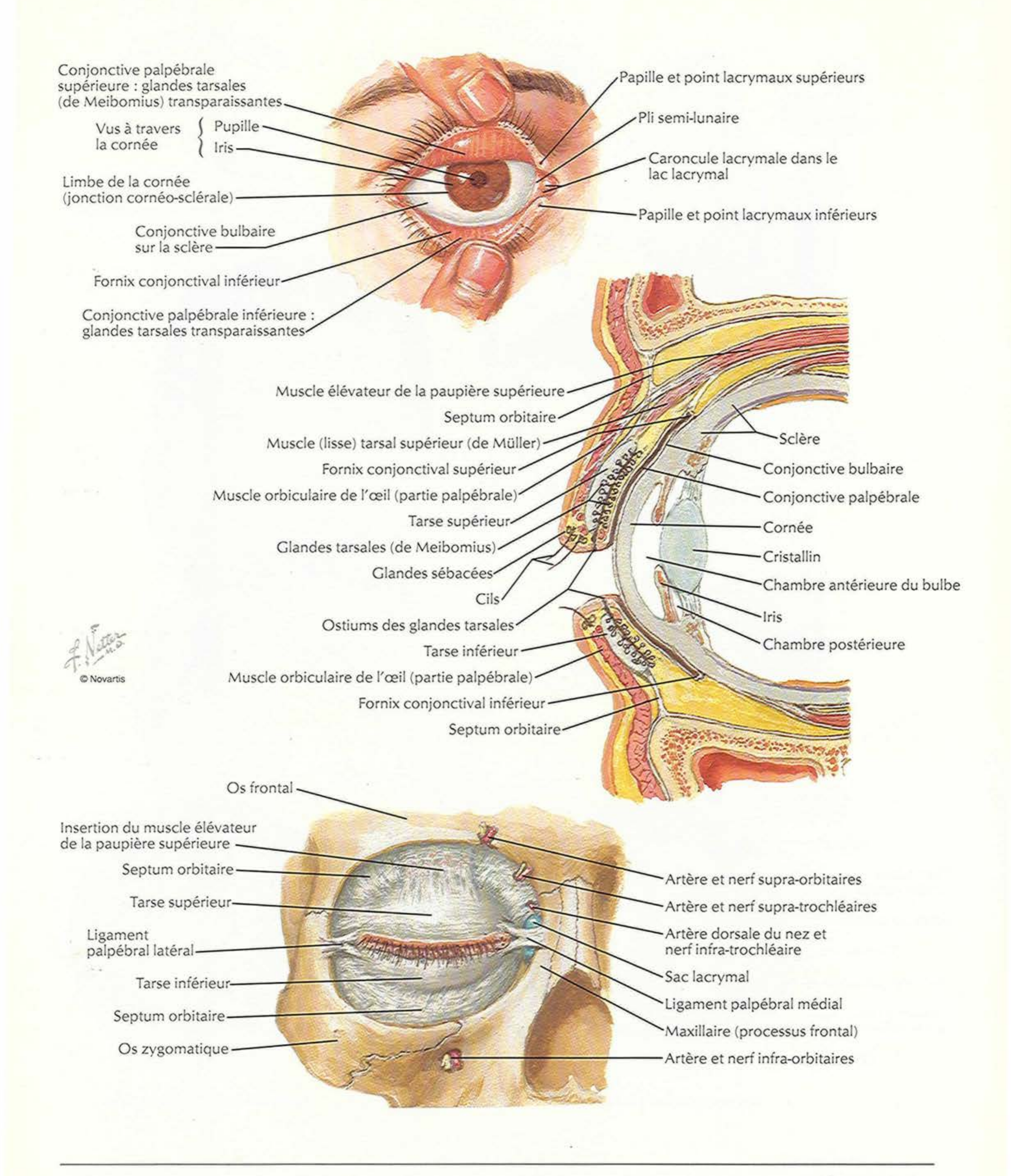
Vue antérieure
Variation du nerf laryngé inférieur droit : absence du récurrent associée à une anomalie de l'artère subclavière droite



Larynx normal : inspiration

Larynx normal : phonation

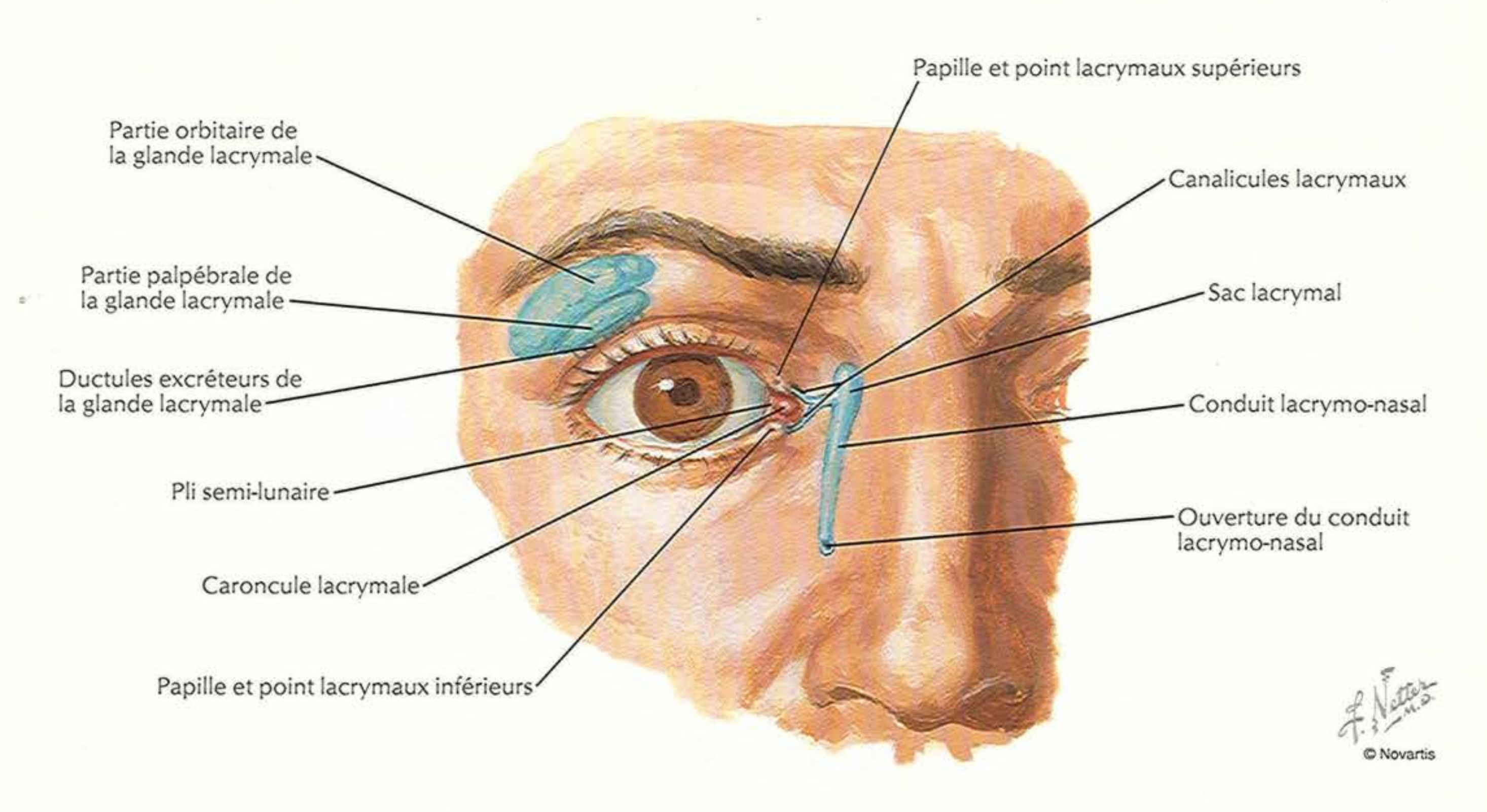
Paupières



Conjonctive palpébrale supérieure : glandes tarsales (de Meibomius) transparaissantes
Vus à travers la cornée
Pupille
Iris
Limbe de la cornée (jonction cornéo-sclérale)
Conjonctive bulbaire sur la sclère
Fornix conjonctival inférieur
Conjonctive palpébrale inférieure : glandes tarsales transparaissantes
Papille et point lacrymaux supérieurs
Pli semi-lunaire
Caroncule lacrymale dans le lac lacrymal
Papille et point lacrymaux inférieurs
Muscle élévateur de la paupière supérieure
Septum orbitaire
Muscle (lisse) tarsal supérieur (de Müller)
Fornix conjonctival supérieur
Muscle orbiculaire de l'œil (partie palpébrale)
Tarse supérieur
Glandes tarsales (de Meibomius)
Glandes sébacées
Cils
Ostiums des glandes tarsales
Tarse inférieur
Muscle orbiculaire de l'œil (partie palpébrale)
Fornix conjonctival inférieur
Septum orbitaire
Sclère
Conjonctive bulbaire
Conjonctive palpébrale
Cornée
Cristallin
Chambre antérieure du bulbe
Iris
Chambre postérieure
© Novartis
Os frontal
Insertion du muscle élévateur de la paupière supérieure
Septum orbitaire
Tarse supérieur
Ligament palpébral latéral
Tarse inférieur
Septum orbitaire
Os zygomatique
Artère et nerf supra-orbitaires
Artère et nerf supra-trochléaires
Artère dorsale du nez et nerf infra-trochléaire
Sac lacrymal
Ligament palpébral médial
Maxillaire (processus frontal)
Artère et nerf infra-orbitaires

Appareil lacrymal

VOIR AUSSI LES PLANCHES 40, 127



Papille et point lacrymaux supérieurs

Os frontal (*réséqué*)

Canalicules lacrymaux

Partie orbitaire de la glande lacrymale

Sac lacrymal

Partie palpébrale de la glande lacrymale

Conduit lacrymo-nasal

Ductules excréteurs de la glande lacrymale

Cornet nasal moyen

Pli semi-lunaire et lac lacrymal

Cavité nasale

Caroncule lacrymale

Cornet nasal inférieur (*coupé*)

Papille et point lacrymaux inférieurs

Méat nasal inférieur

Ouverture du conduit lacrymo-nasal

Fascias orbitaires

Coupe horizontale

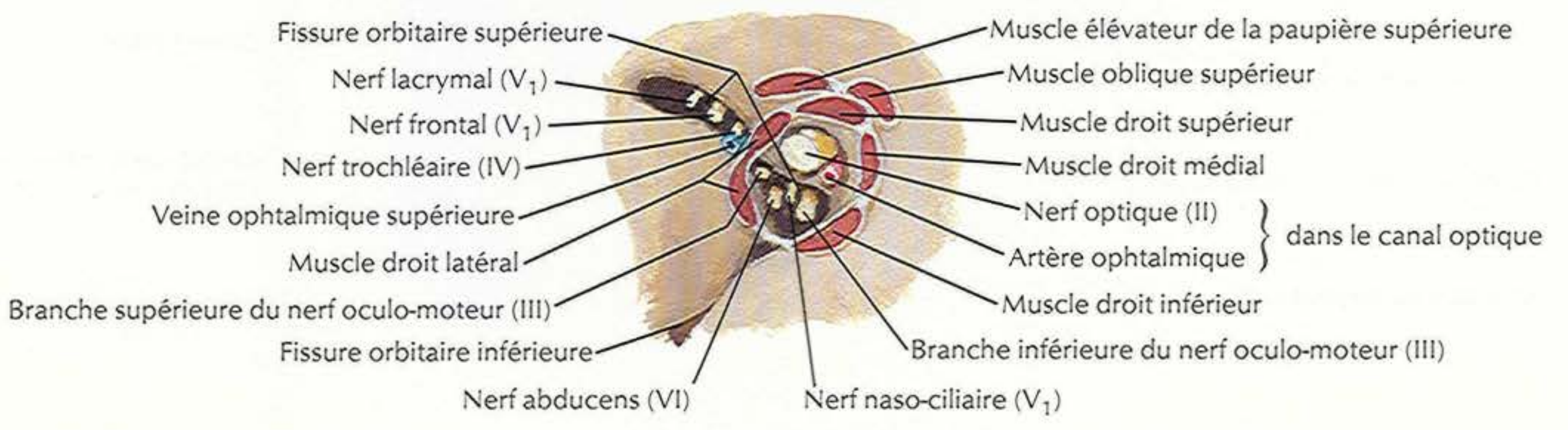
Tarse de la paupière
Conjonctive palpébrale
Conjonctive bulbaire
Cornée
Ligament palpébral médial
Cavité nasale
Expansion ligamentaire du muscle droit médial
Cellules ethmoïdales
Périorbite
Muscle droit médial et son fascia
Gaine du bulbe de l'œil (capsule de Tenon)
Sclère
Espace épiscléral
Nerf optique (II) et sa gaine
Sinus sphénoïdal
Ligament palpébral latéral
Expansion ligamentaire du muscle droit latéral
Périorbite
Sclère
Gaine du bulbe de l'œil (capsule de Tenon)
Espace épiscléral
Muscle droit latéral et son fascia
Corps adipeux de l'orbite
Anneau tendineux commun

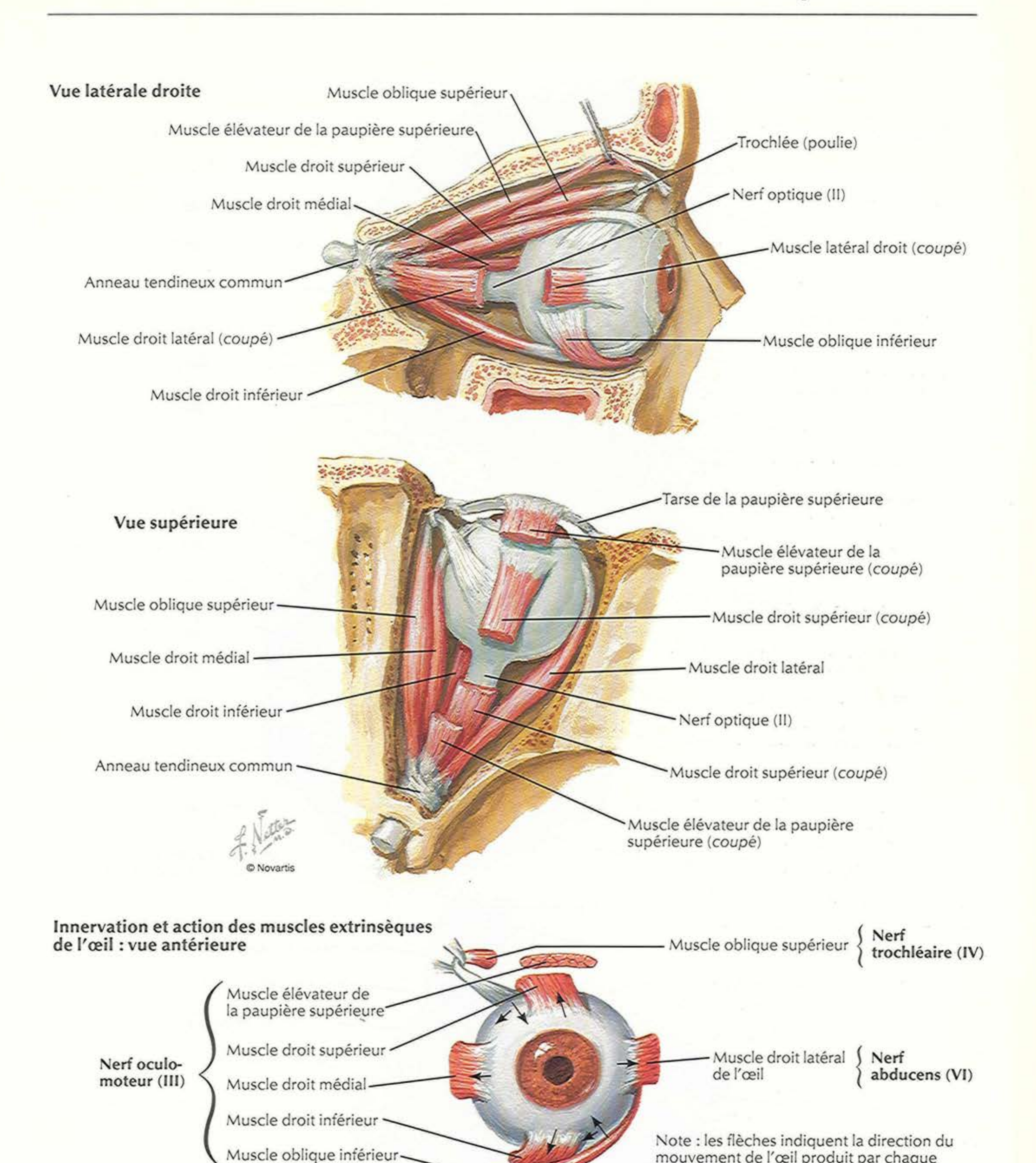
F. Netter M.D.

Coupe frontale

Muscle élévateur de la paupière supérieure et son fascia
Muscle oblique supérieur et son fascia
Muscle droit médial et son fascia
Muscle droit supérieur et son fascia
Glande lacrymale
Muscle droit latéral et son fascia
Périorbite
Sclère
Gaine du bulbe de l'œil (capsule de Tenon)
Espace épiscléral
Corps adipeux de l'orbite
Périorbite
Cellule ethmoïdale
Sclère
Gaine du bulbe de l'œil (capsule de Tenon)
Muscle droit inférieur et son fascia
Muscle oblique inférieur et son fascia
Nerf infra-orbitaire (V_2)

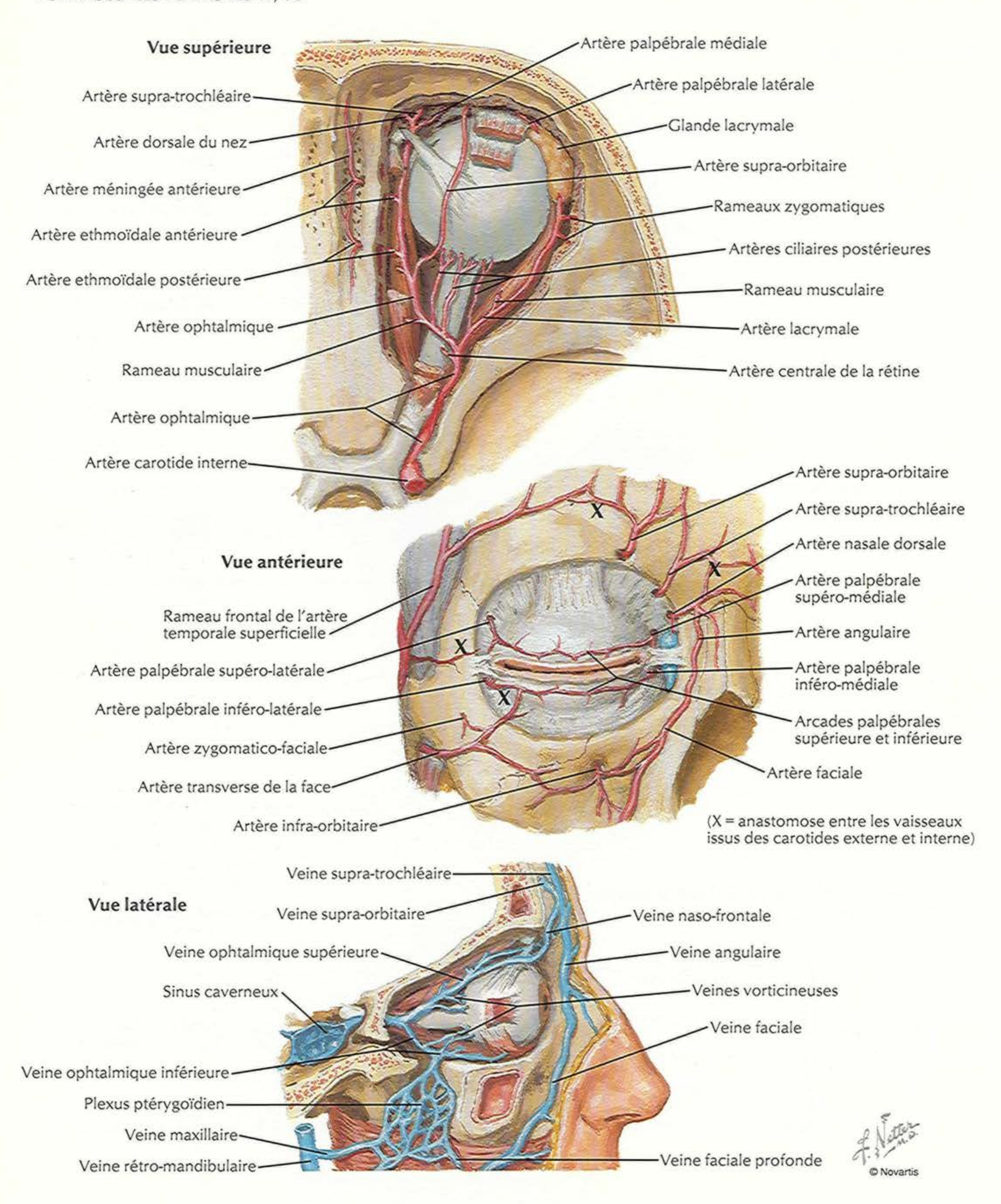
Insertions musculaires et nerfs et vaisseaux pénétrant dans l'orbite



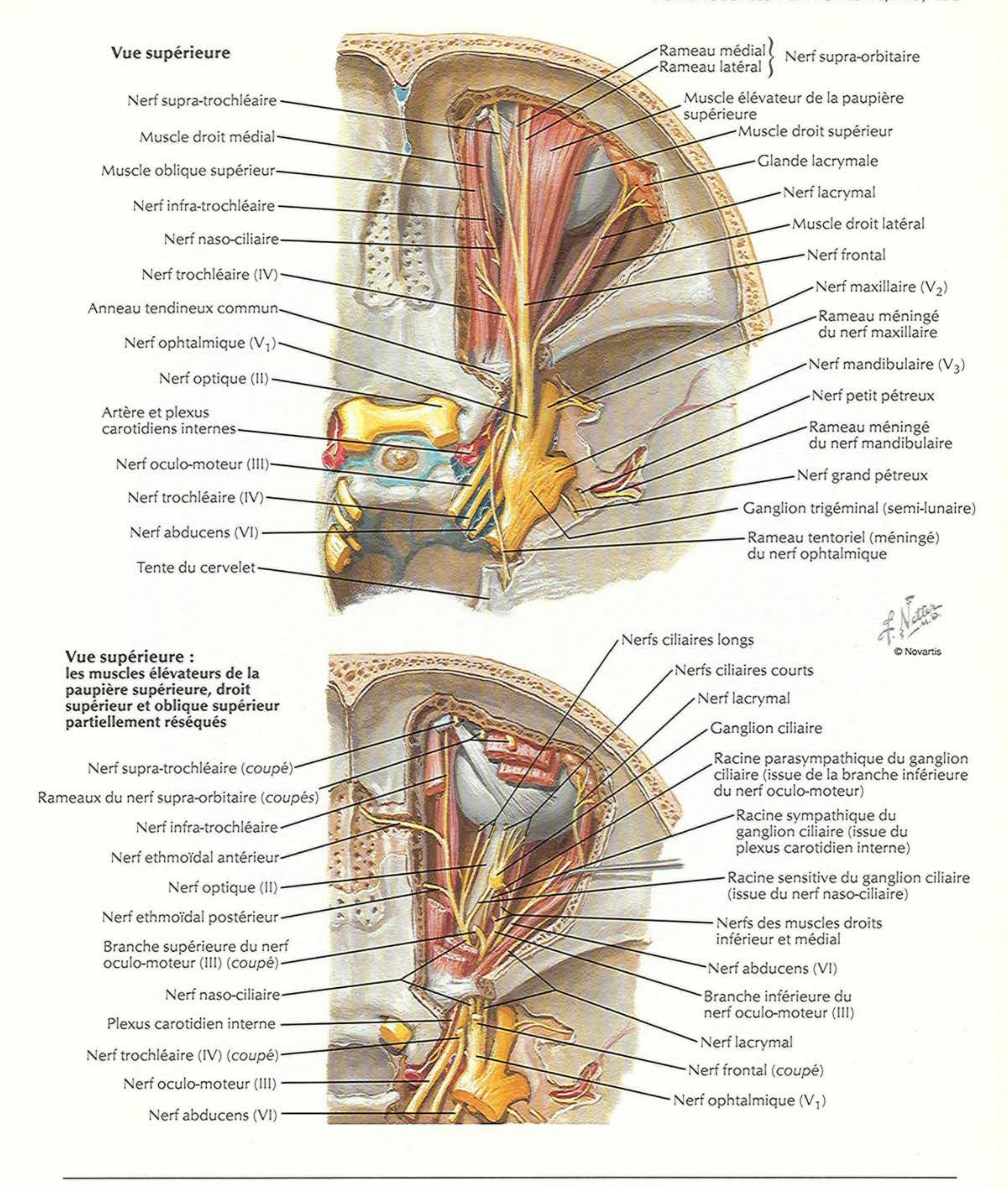

Vue latérale droite
Muscle oblique supérieur
Muscle élévateur de la paupière supérieure
Muscle droit supérieur
Muscle droit médial
Anneau tendineux commun
Muscle droit latéral (coupé)
Muscle droit inférieur
Trochlée (poulie)
Nerf optique (II)
Muscle latéral droit (coupé)
Muscle oblique inférieur
Vue supérieure
Tarse de la paupière supérieure
Muscle élévateur de la paupière supérieure (coupé)
Muscle oblique supérieur
Muscle droit supérieur (coupé)
Muscle droit médial
Muscle droit latéral
Muscle droit inférieur
Nerf optique (II)
Anneau tendineux commun
Muscle droit supérieur (coupé)
Muscle élévateur de la paupière supérieure (coupé)
© Novartis
Innervation et action des muscles extrinsèques de l'œil : vue antérieure
Muscle oblique supérieur
Nerf trochléaire (IV)
Muscle élévateur de la paupière supérieure
Muscle droit supérieur
Nerf oculo-moteur (III)
Muscle droit médial
Muscle droit inférieur
Muscle oblique inférieur
Muscle droit latéral de l'œil
Nerf abducens (VI)
Note : les flèches indiquent la direction du mouvement de l'œil produit par chaque muscle

Artères et veines de l'orbite et des paupières

VOIR AUSSI LES PLANCHES 17, 98

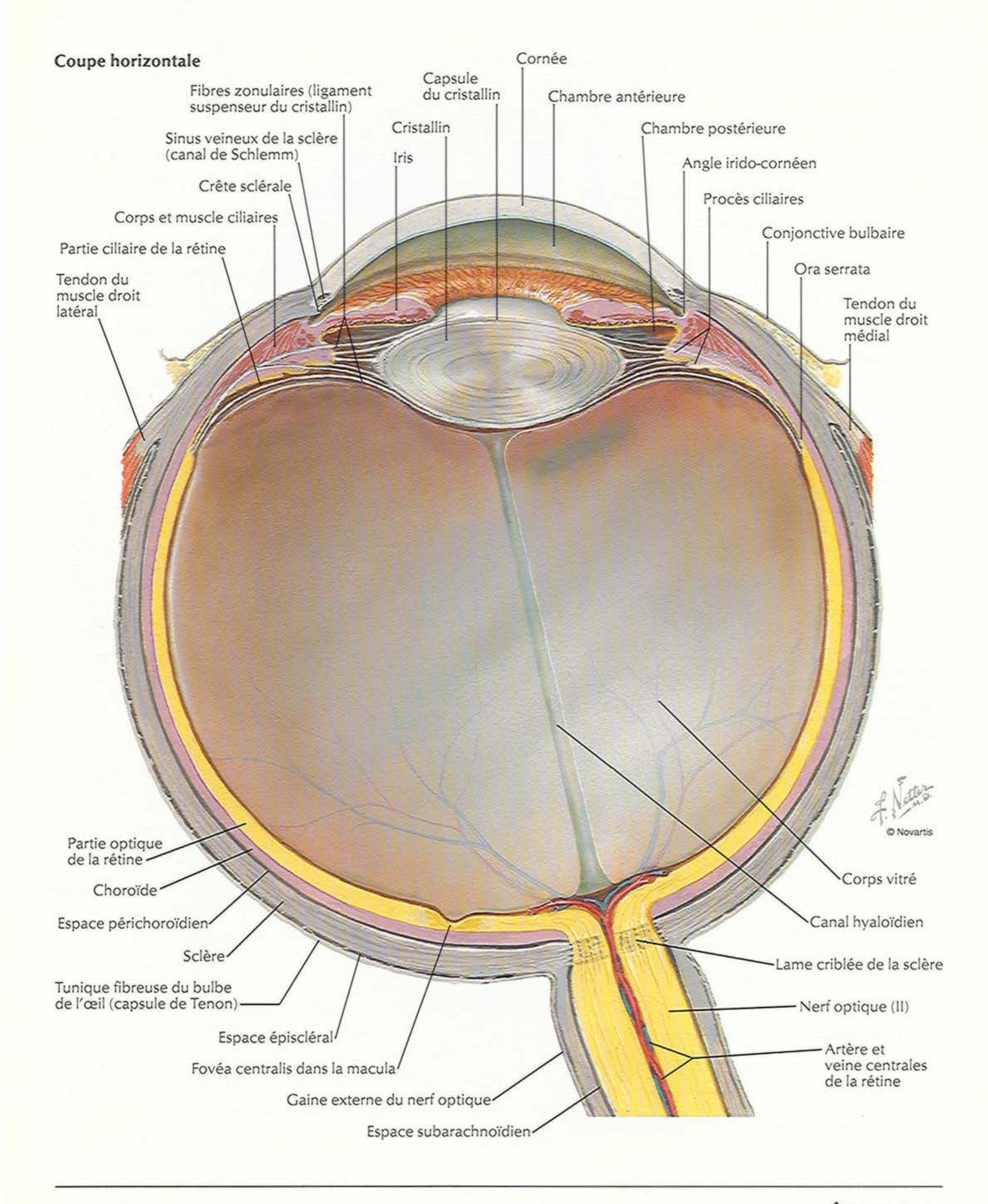


VOIR AUSSI LES PLANCHES 40, 115, 126



Bulbe oculaire

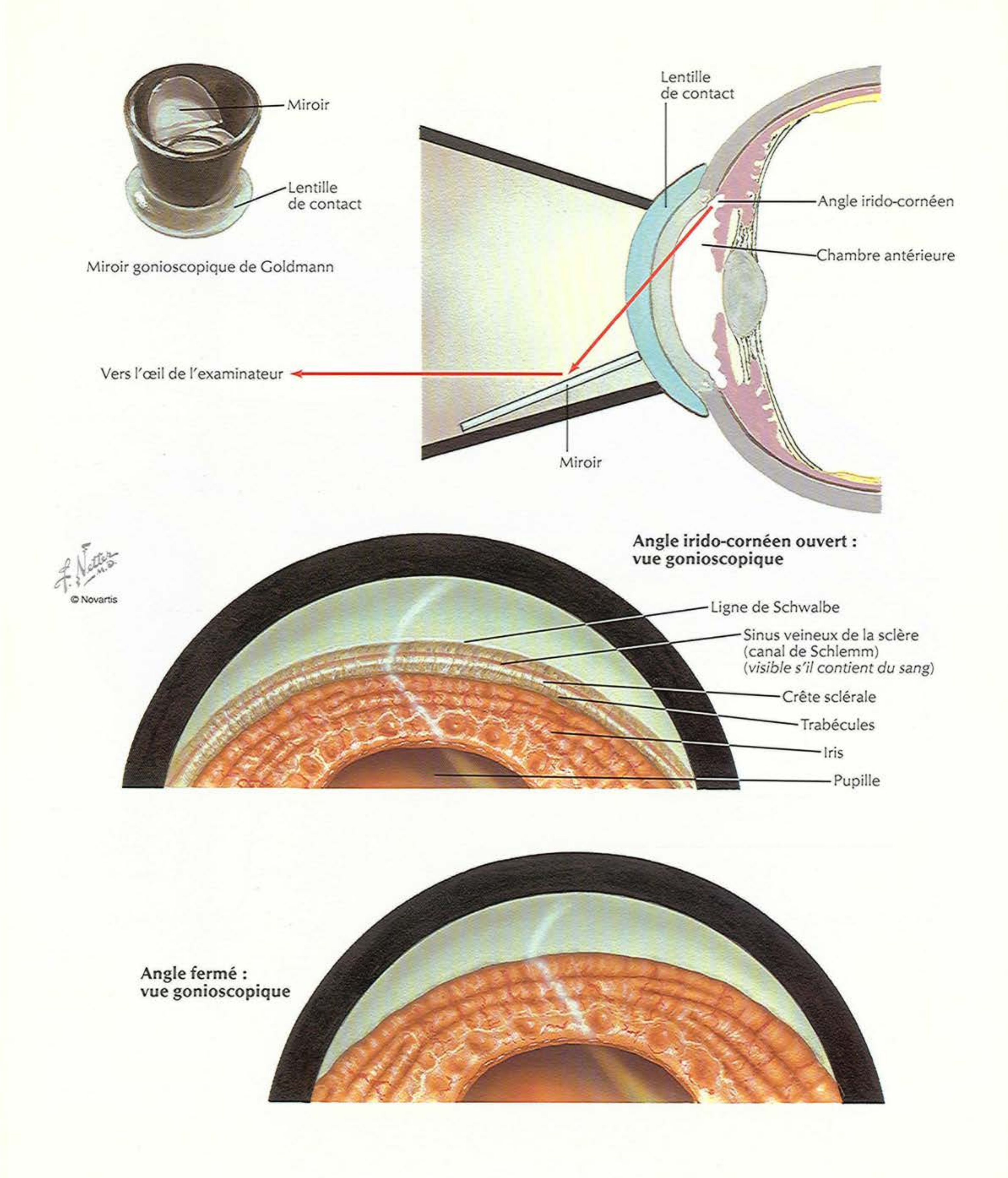
Coupe horizontale

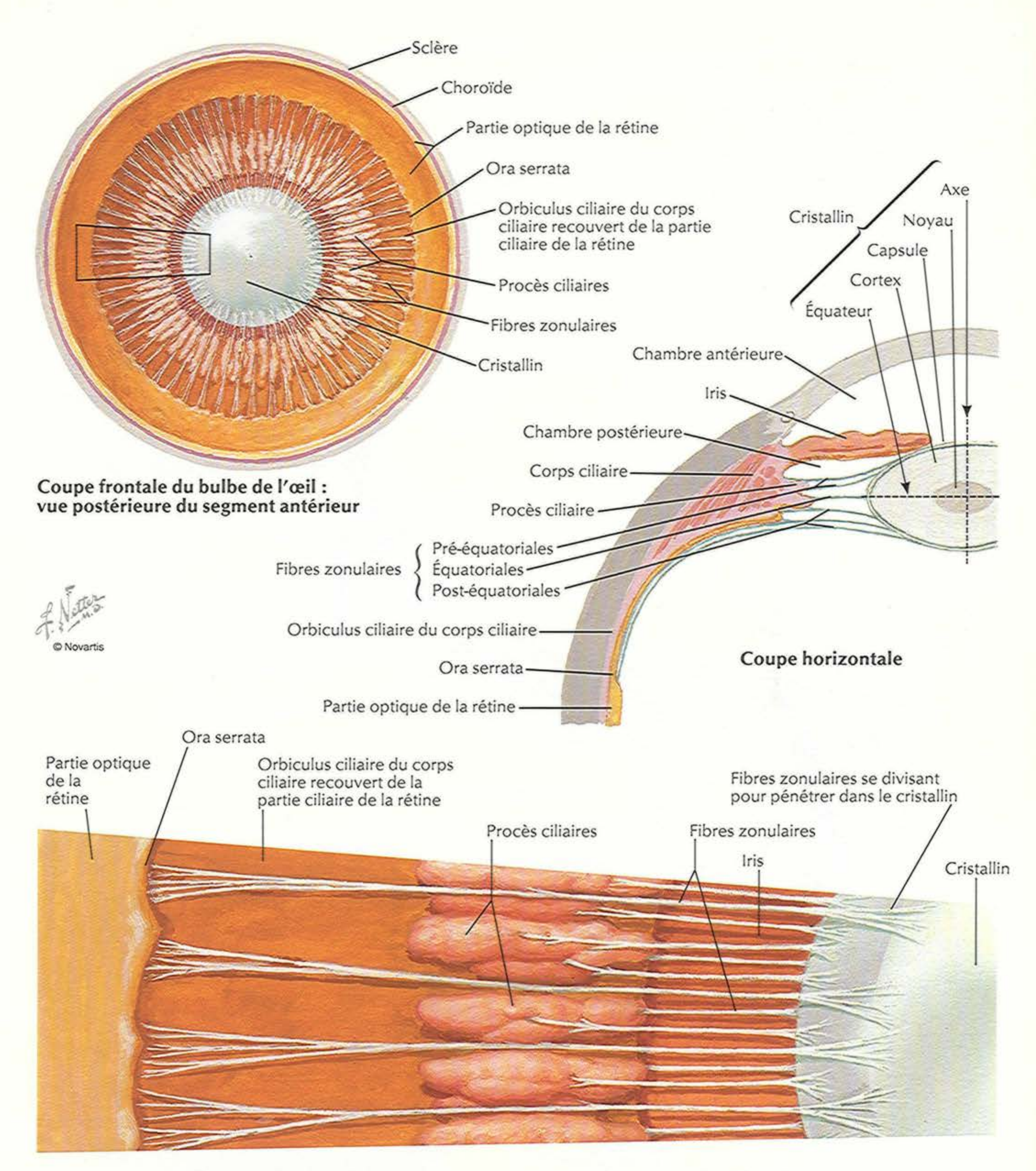


Ligne de Schwalbe
Lame limitante postérieure (membrane de Descemet)
Trabécules et espaces de l'angle irido-cornéen (de Fontana)
Endothélium cornéen (épithélium de la chambre postérieure)
Sinus veineux de la sclère (canal de Schlemm)
Cornée
Crête sclérale
Angle irido-cornéen
Ligament pectiné
Grand cercle artériel de l'iris
Veine ciliaire antérieure
Conjonctive bulbaire
Sclère
Chambre antérieure
Plis de l'iris
Petit cercle artériel de l'iris
Cristallin
Chambre postérieure
Procès ciliaires
Partie ciliaire de la rétine
Fibres méridiennes
Fibres circulaires
Muscle ciliaire
Corps ciliaire
Muscle dilatateur de la pupille
Fibres zonulaires (ligament suspenseur du cristallin)
Épithélium pigmenté (partie iridienne de la rétine)
Noyau du cristallin
Capsule du cristallin
Muscle sphincter de la pupille
Espace périchoroïdien

Note : par souci de clarté, il est représenté un seul plan de fibres zonulaires ; en fait, ces fibres entourent complètement l'équateur du cristallin




Miroir
Lentille de contact
Miroir gonioscopique de Goldmann
Lentille de contact
Angle irido-cornéen
Chambre antérieure
Vers l'œil de l'examinateur
Miroir
Angle irido-cornéen ouvert : vue gonioscopique
Ligne de Schwalbe
Sinus veineux de la sclère (canal de Schlemm) (visible s'il contient du sang)
Crête sclérale
Trabécules
Iris
Pupille
Angle fermé : vue gonioscopique
© Novartis



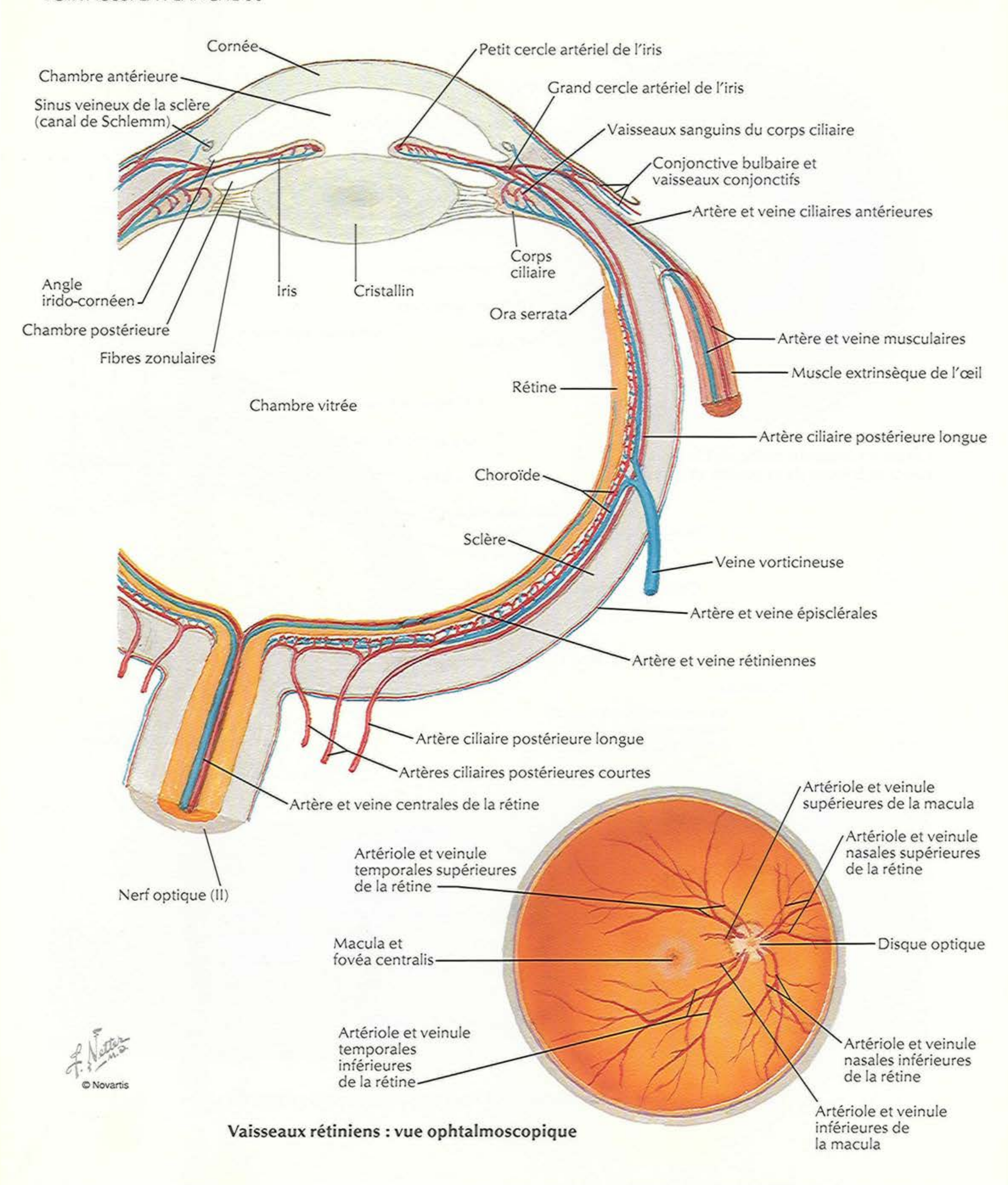
Coupe frontale du bulbe de l'œil : vue postérieure du segment antérieur

Coupe horizontale

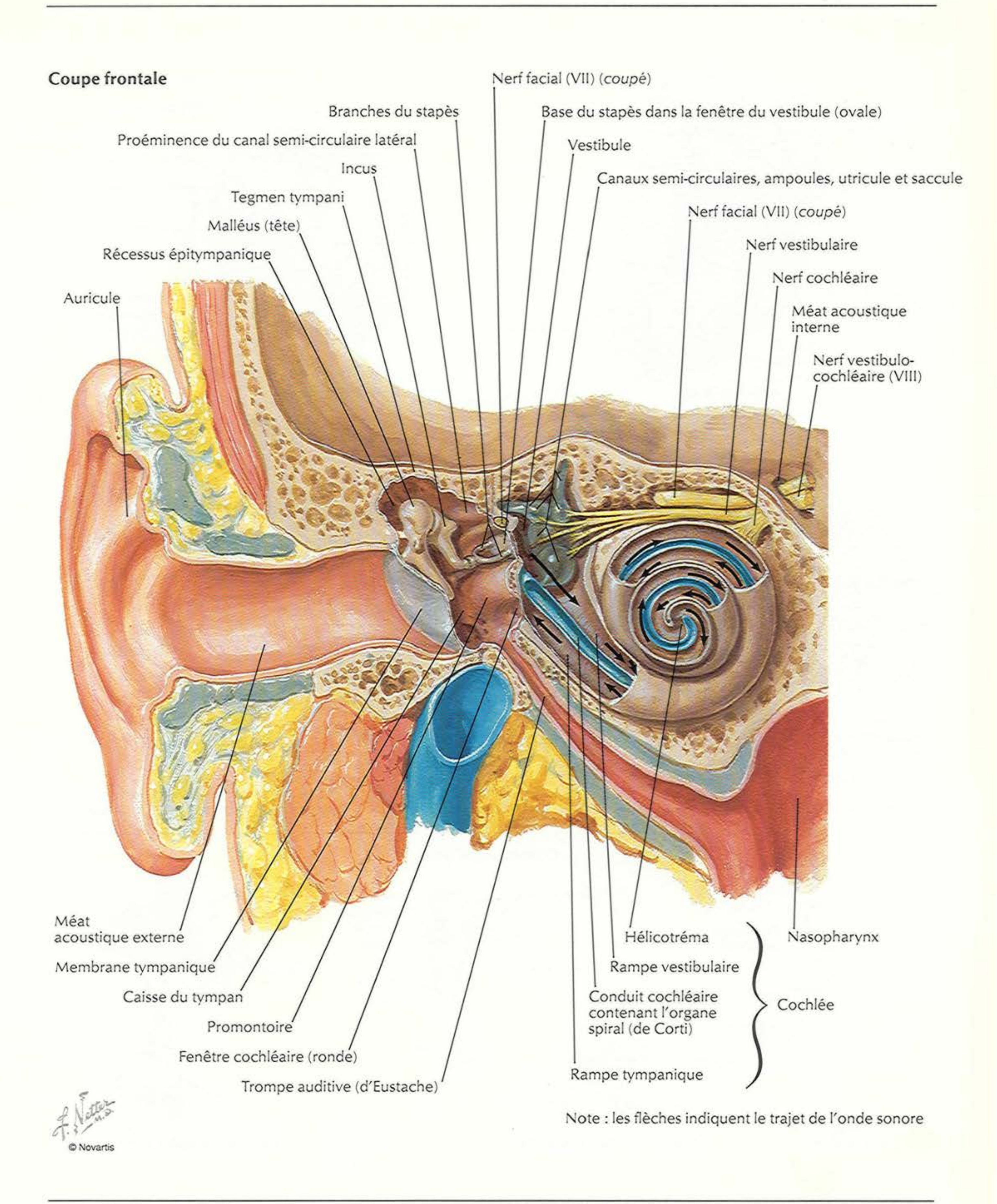
Fort grossissement du cartouche de la figure ci-dessus (semi-schématique)

Artères et veines intrinsèques de l'œil

VOIR AUSSI LA PLANCHE 80

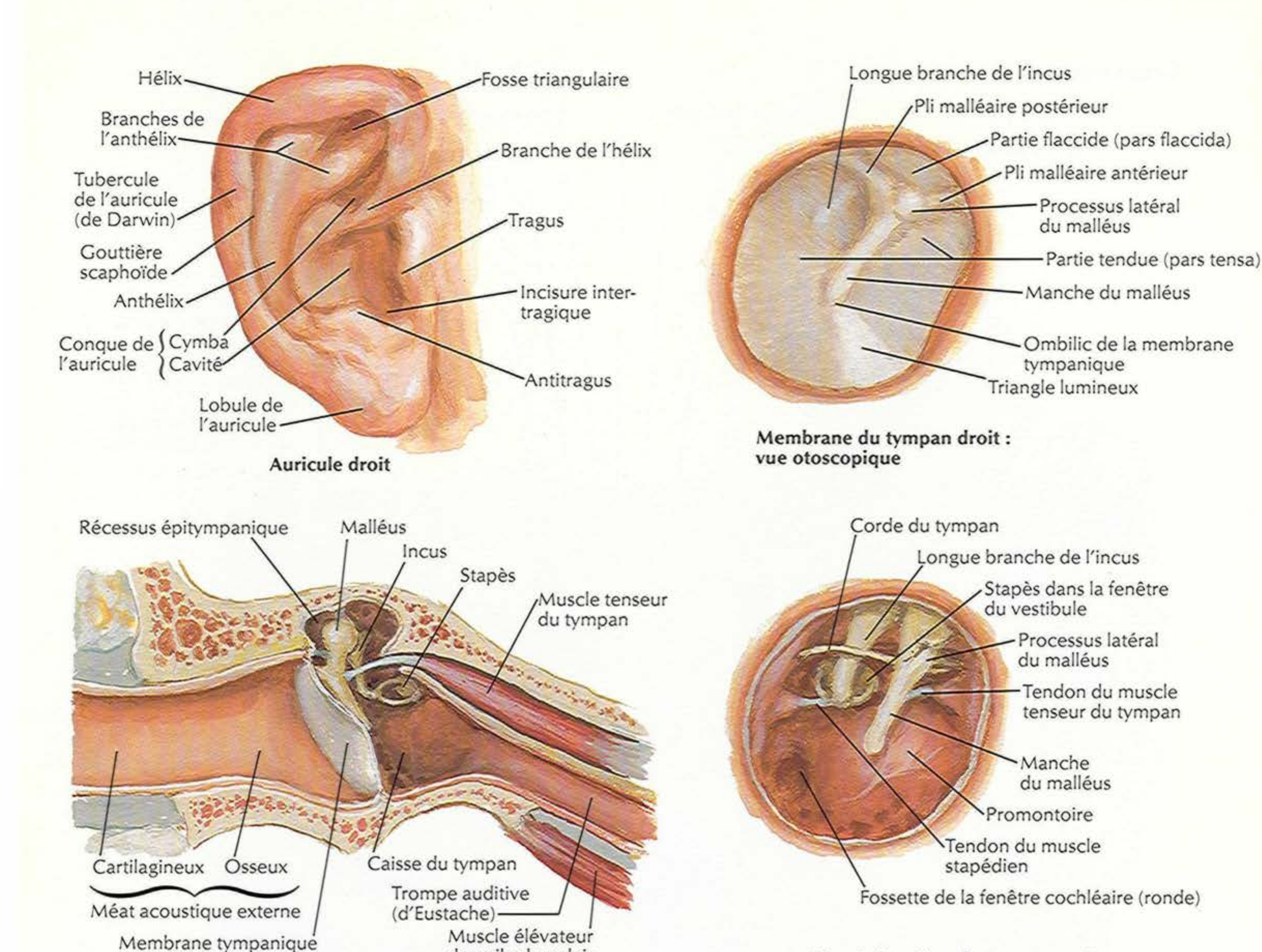


Vaisseaux rétiniens : vue ophtalmoscopique



Note : les flèches indiquent le trajet de l'onde sonore

Oreille externe et caisse du tympan



Auricule droit

Membrane du tympan droit : vue otoscopique

Coupe coronale oblique du méat acoustique externe et de l'oreille moyenne

Vue de la caisse du tympan après résection de la membrane tympanique

Osselets de l'ouïe

Surface articulaire avec l'incus
Tête
Processus antérieur
Col
Processus latéral
Manche

Malléus : vue latérale

Base
Branche postérieure
Branche antérieure
Tête

Stapès : vue supéro-latérale

Branche courte
Surface articulaire avec le malléus
Corps
Branche longue

Incus : vue latérale

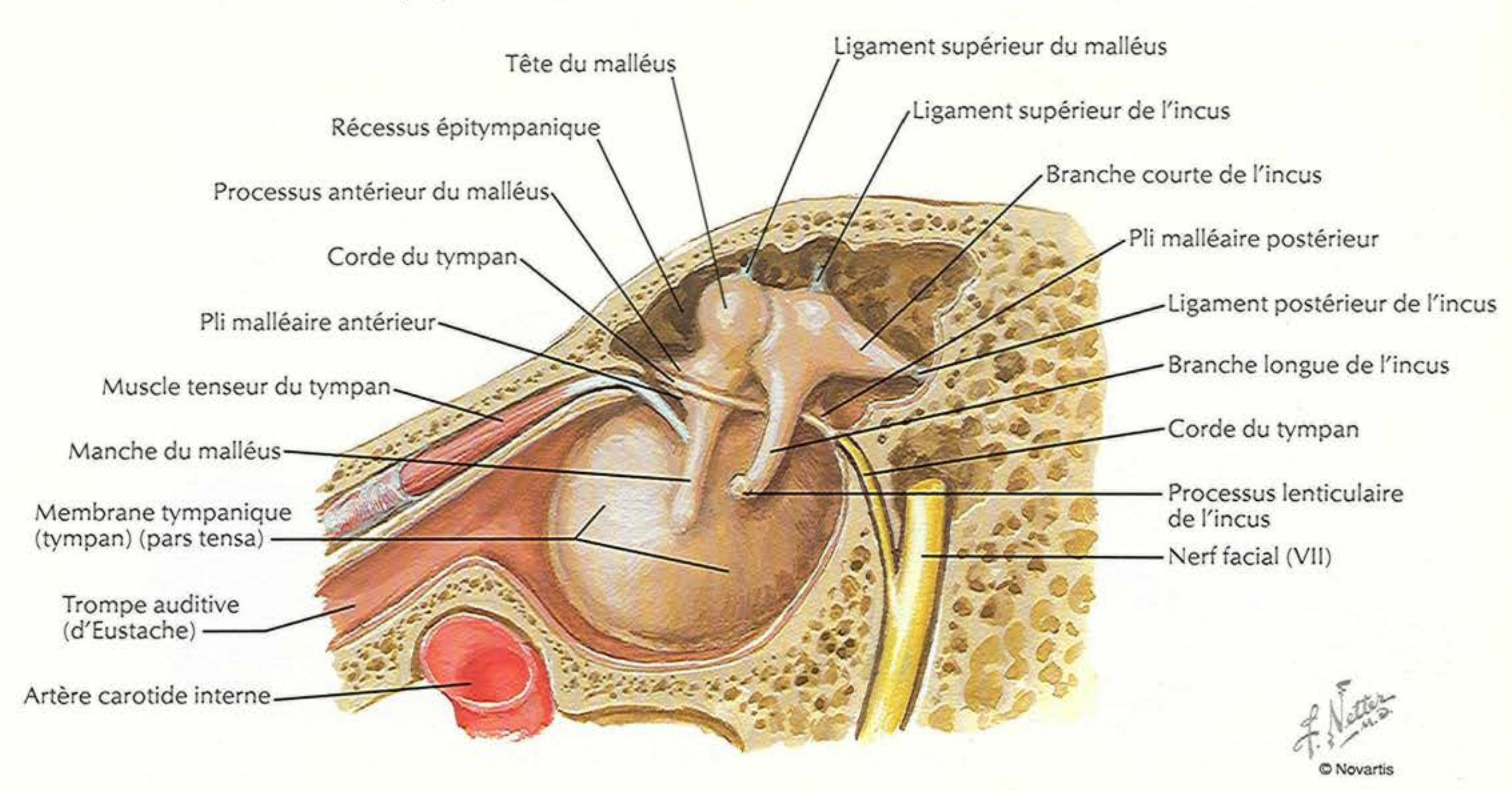
Malléus
Incus
Processus lenticulaire de l'incus
Stapès

Osselets articulés : vue médiale

F. Netter M.D.

VOIR AUSSI LES PLANCHES 41, 117, 118, 129

Paroi latérale de la caisse du tympan : vue médiale



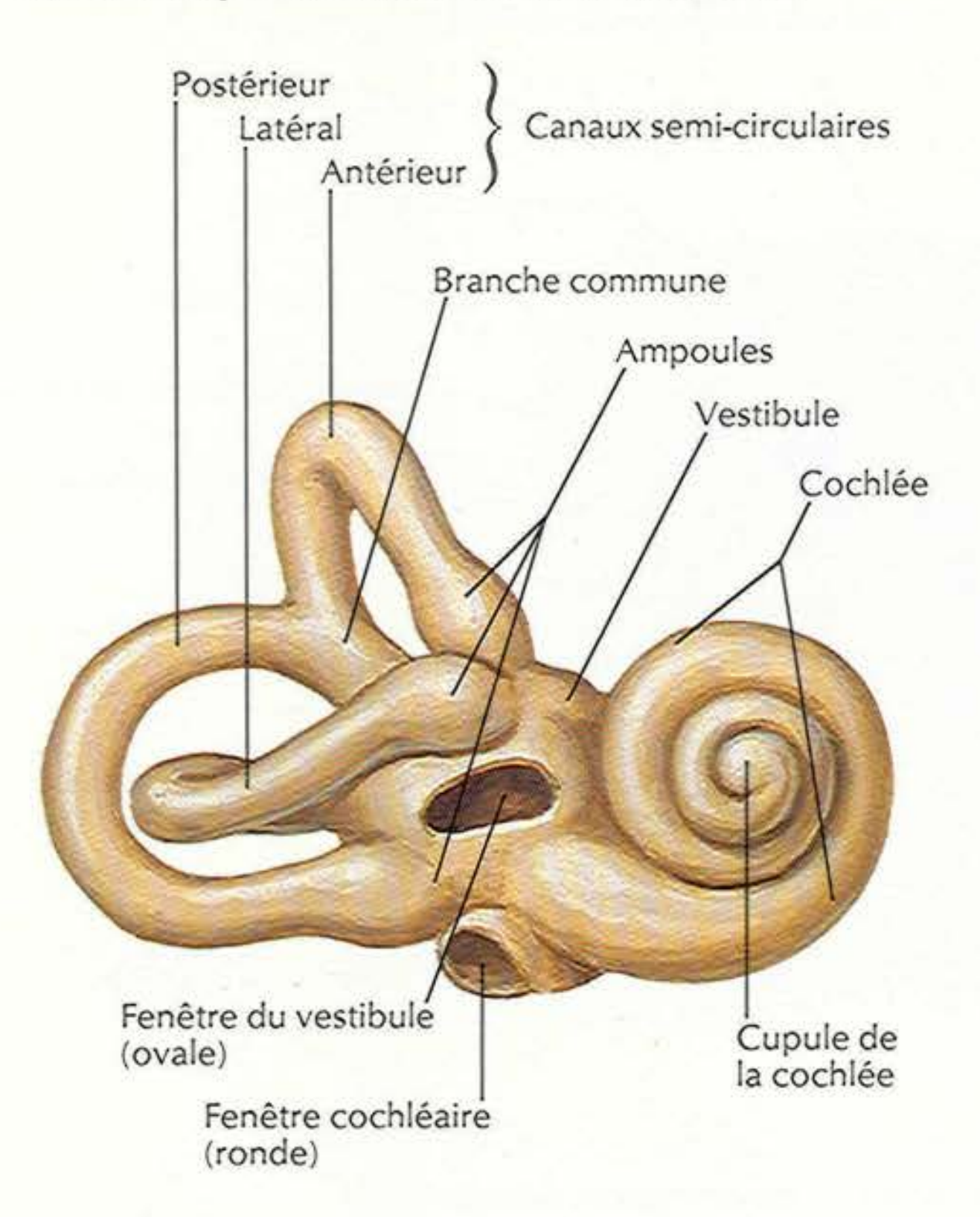
Paroi médiale de la caisse du tympan : vue latérale

Proéminence du canal semi-circulaire latéral
Proéminence du canal facial
Antre mastoïdien
Genou du nerf facial
Base du stapès dans la fenêtre (ovale) du vestibule
Nerf grand pétreux
Muscle tenseur du tympan (*tendon coupé*)
Branches du stapès
Éminence pyramidale
Trompe auditive (d'Eustache)
Corde du tympan (*coupée*)
Muscle élévateur du voile du palais
Cellules mastoïdiennes
Tendon du muscle stapédien
Promontoire avec sous la muqueuse le nerf et le plexus tympaniques (nerf de Jacobson)
Fossette de la fenêtre cochléaire (ronde)
Fosse jugulaire
Artère carotide interne
Nerf facial (VII) dans le foramen stylo-mastoïdien
Cellules tympaniques

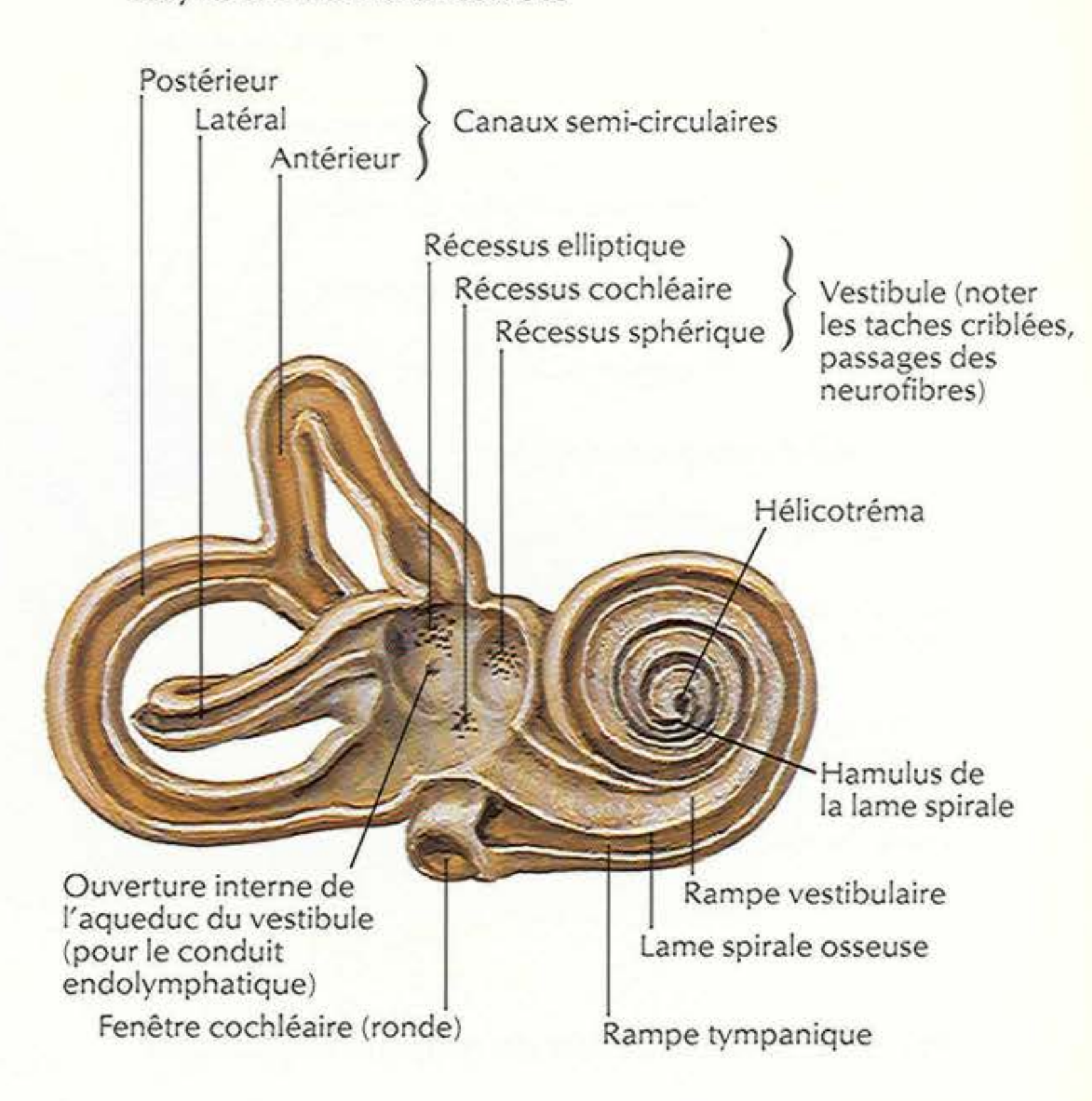
Os et labyrinthe membraneux

VOIR AUSSI LA PLANCHE 118

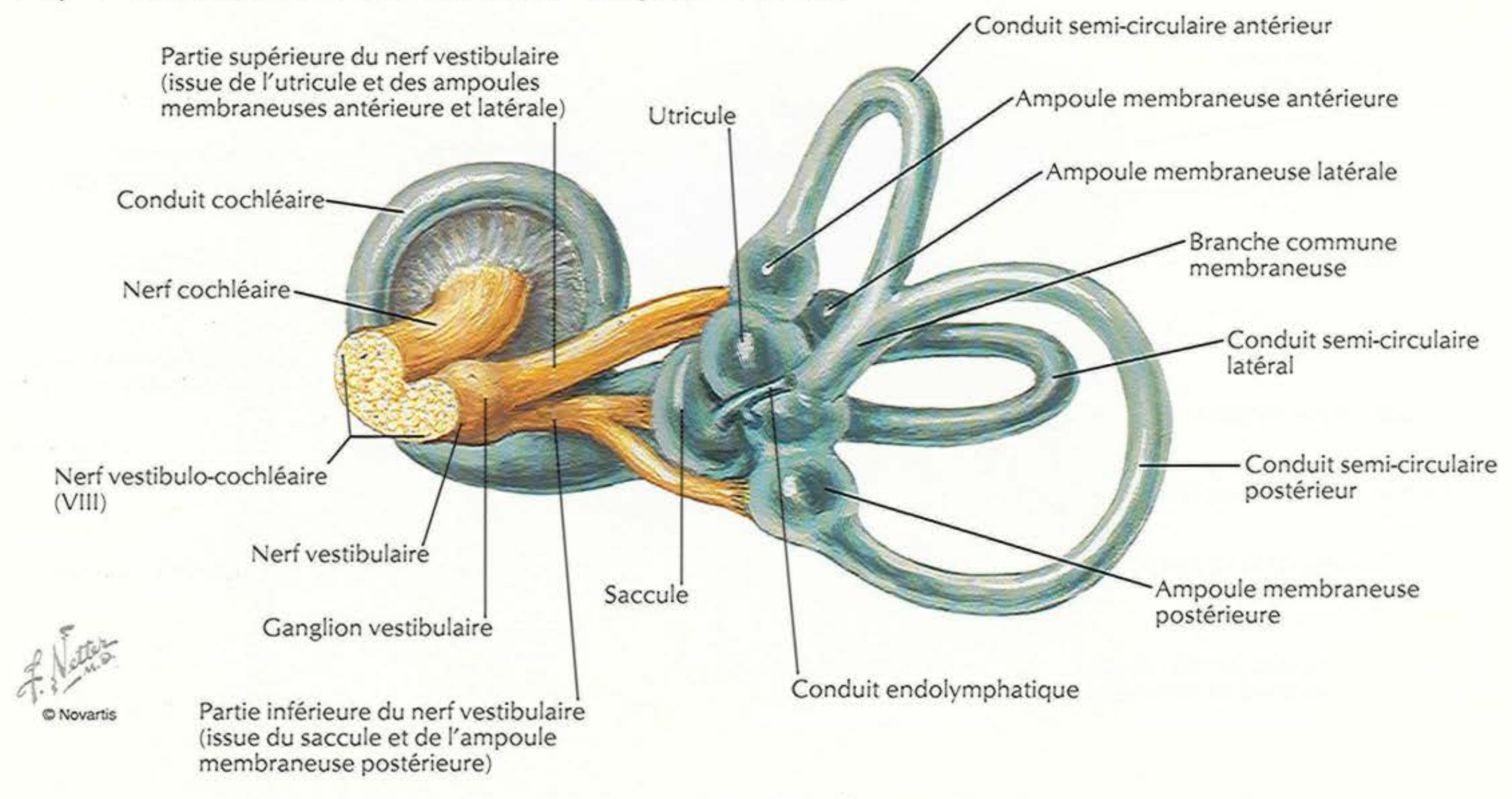
Labyrinthe osseux droit (capsule otique), vue antéro-latérale : après ablation de l'os environnant



Labyrinthe osseux droit (capsule otique) disséqué : labyrinthe membraneux ôté



Labyrinthe membraneux droit avec ses nerfs : vue postéro-médiale



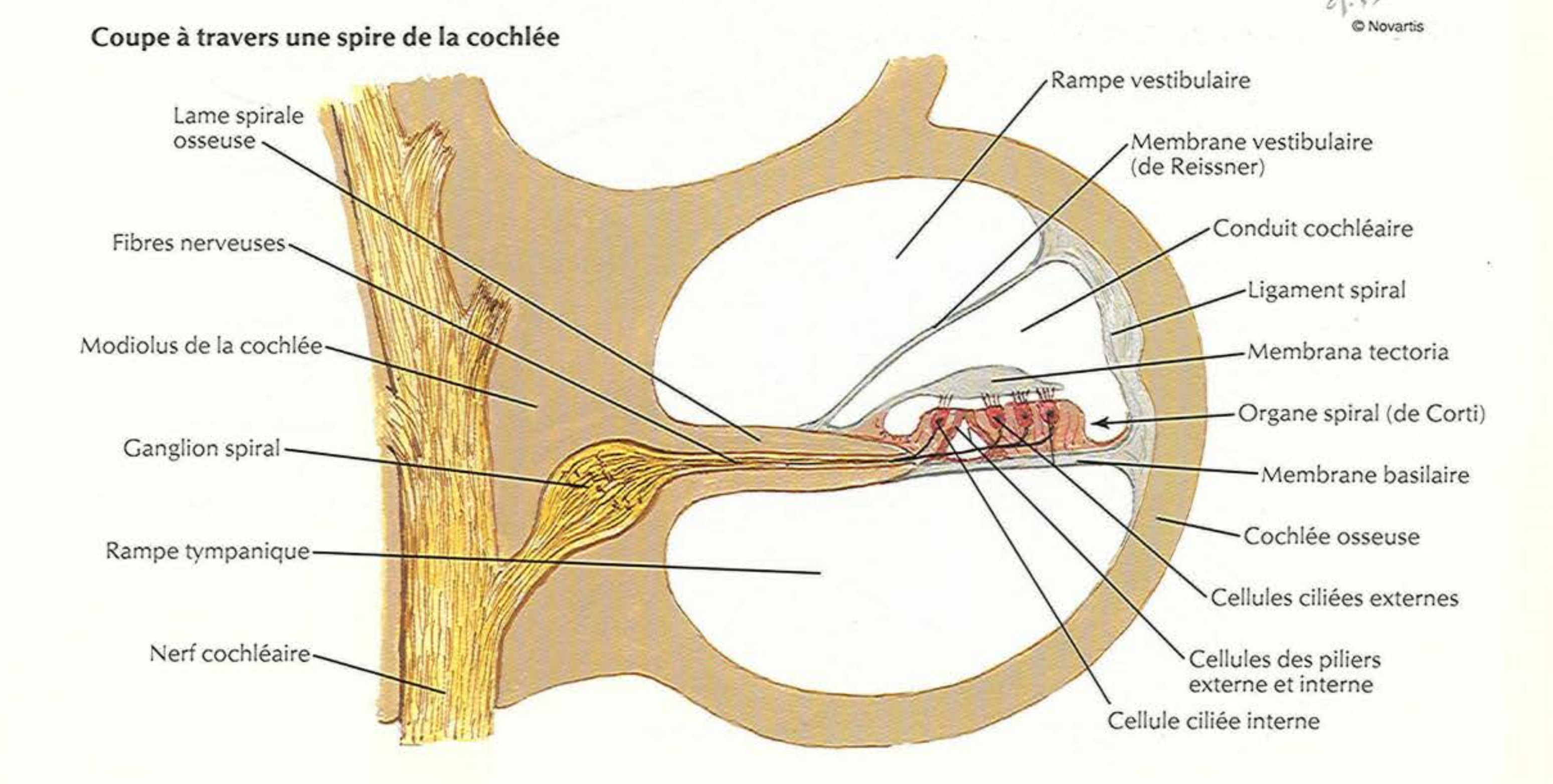
Os et labyrinthe membraneux (suite)

Labyrinthes osseux et membraneux : schéma

Canal et conduit semi-circulaires antérieurs
Canal et conduit semi-circulaires postérieurs
Branches communes osseuse et membraneuse
Canal et conduit semi-circulaires latéraux
Labyrinthe osseux (capsule otique)
Stapès dans la fenêtre du vestibule
Incus
Malléus
Caisse du tympan
Méat acoustique externe
Ombilic de la membrane tympanique
Membrane tympanique
Fenêtre cochléaire (ronde) (fermée par la membrane tympanique secondaire)
Ampoules
Dure-mère
Sac endo-lymphatique
Conduit endo-lymphatique dans l'aqueduc du vestibule
Utricule
Saccule
Hélicotréma
Ductus réuniens
Rampe vestibulaire
Conduit cochléaire
Rampe tympanique
Aqueduc de la cochlée
Labyrinthe osseux (capsule otique)
Vestibule
Trompe auditive (d'Eustache)

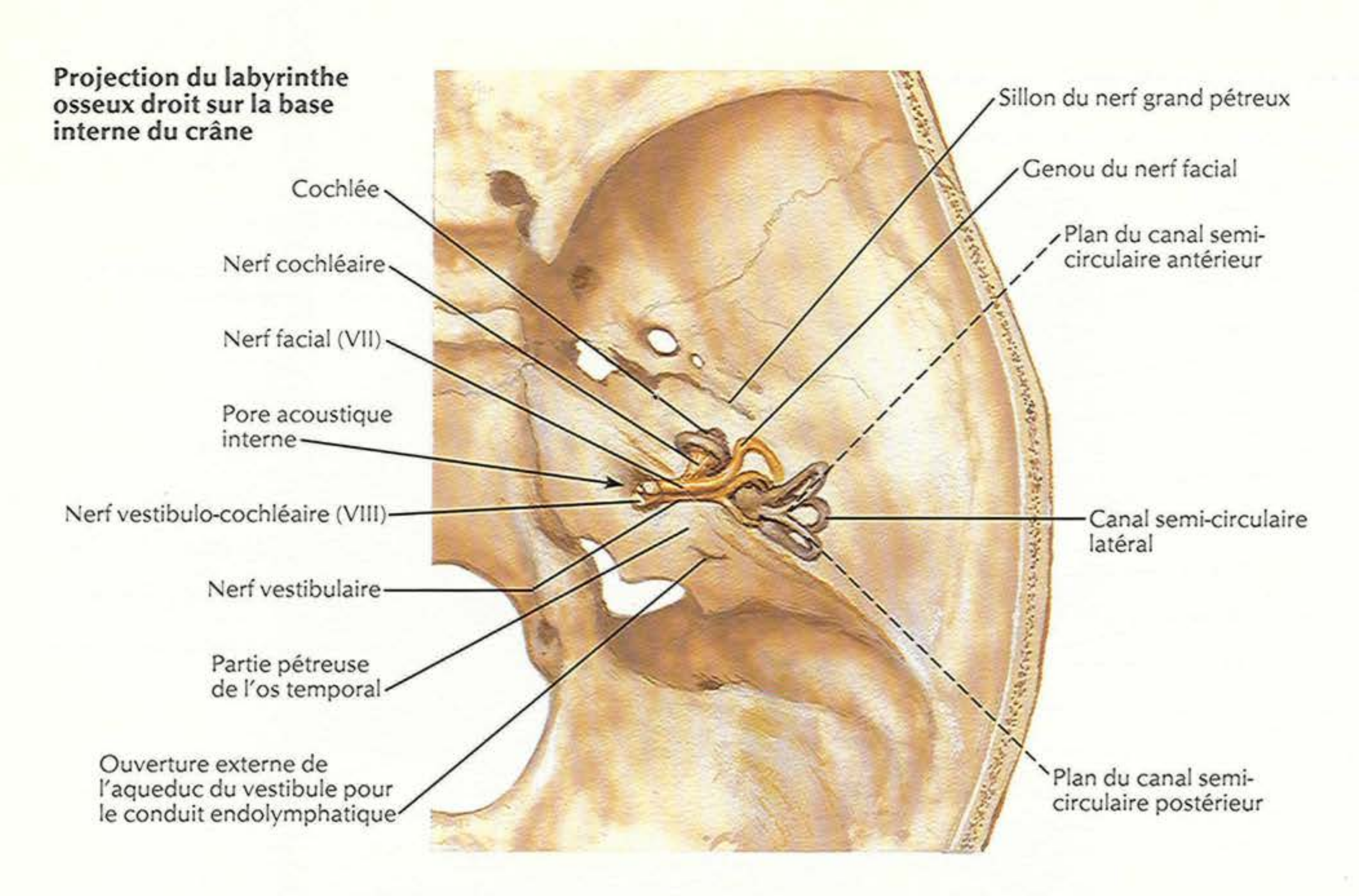
F. Netter M.D.

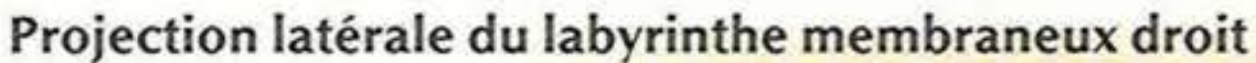
Coupe à travers une spire de la cochlée



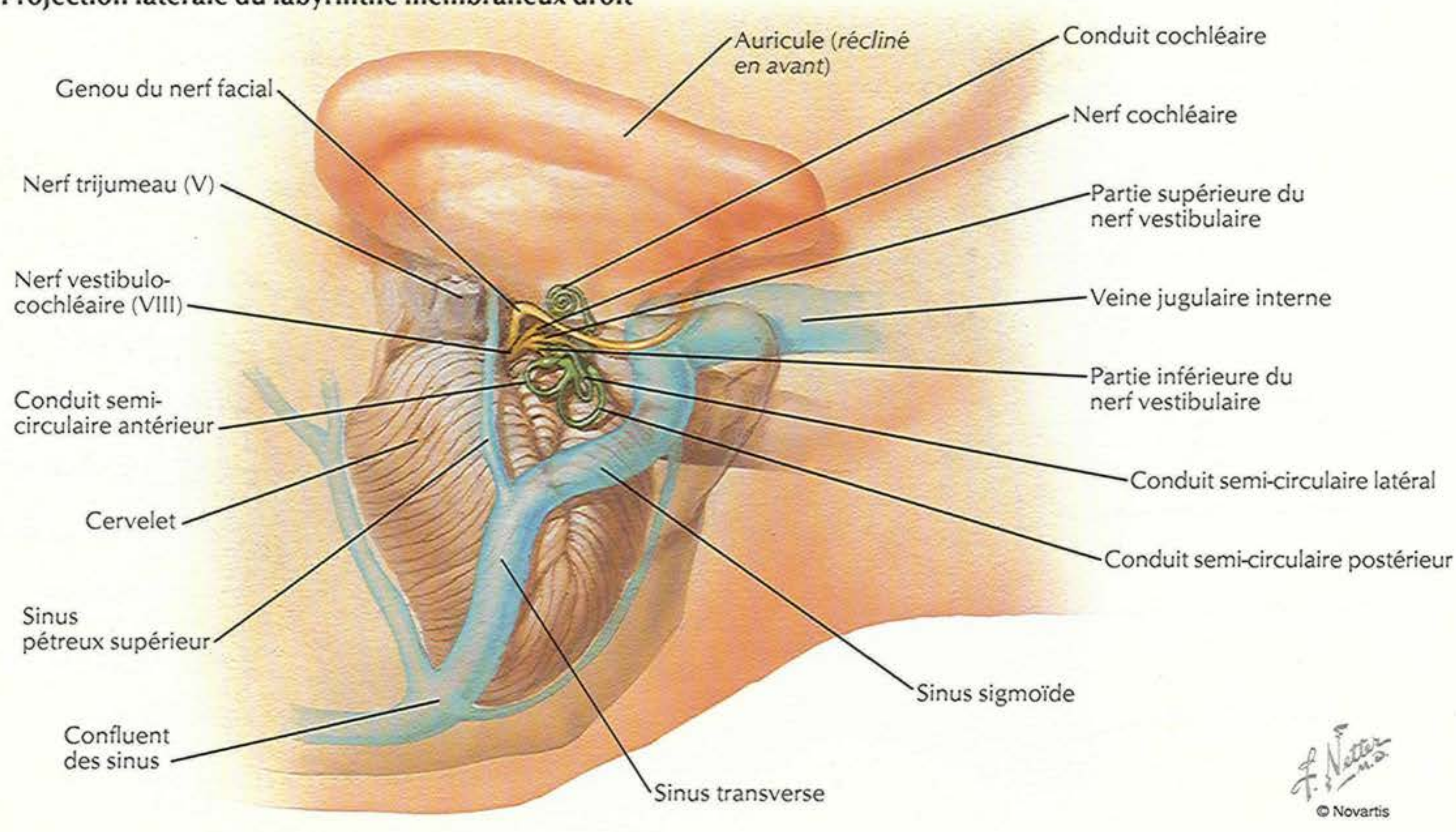
Orientation du labyrinthe dans le crâne

Projection du labyrinthe osseux droit sur la base interne du crâne





Projection latérale du labyrinthe membraneux droit

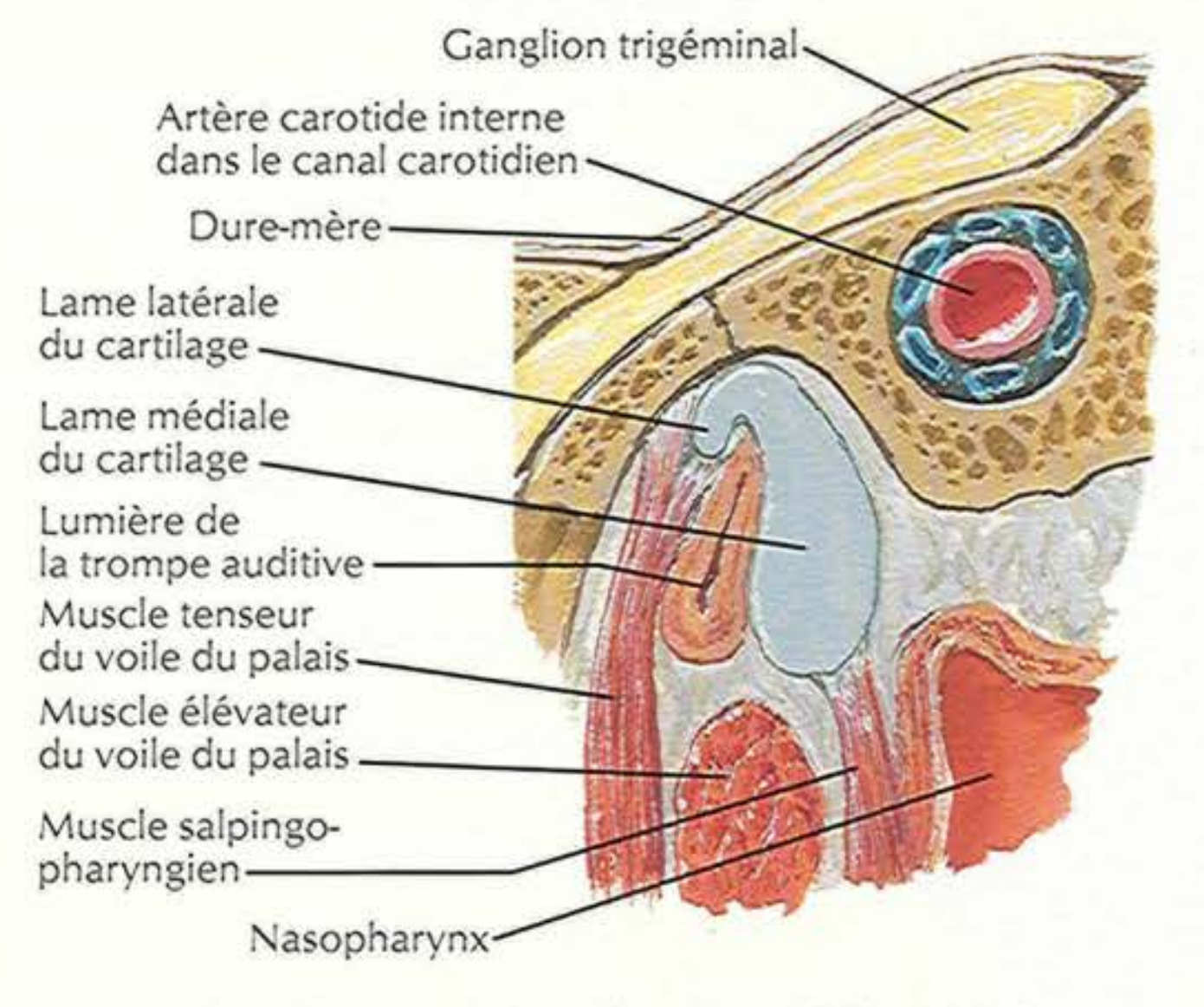


VOIR AUSSI LES PLANCHES 46, 49, 59

Partie cartilagineuse de la trompe auditive à la base externe du crâne : vue inférieure

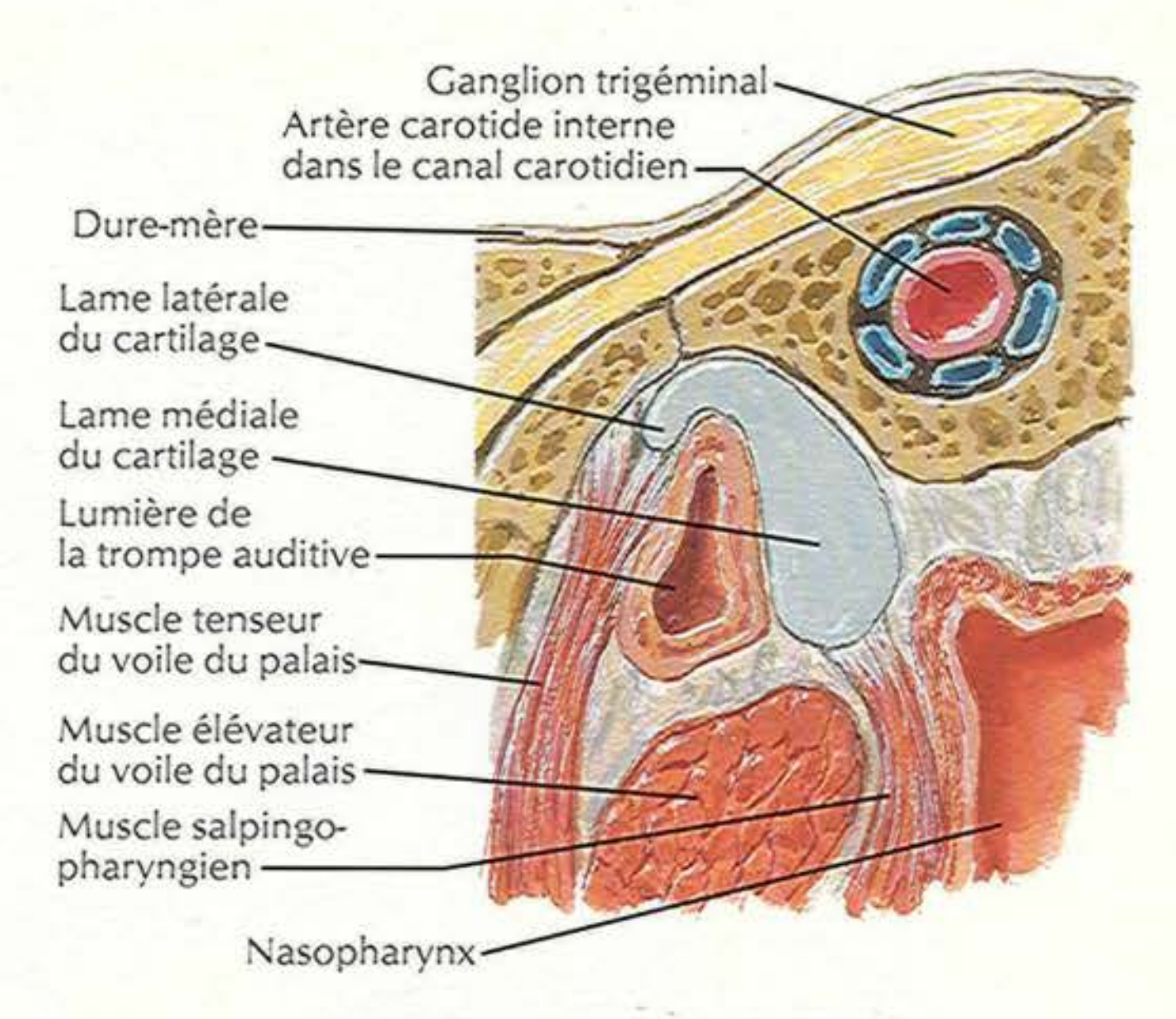
Processus palatin du maxillaire
Hamulus de la lame ptérygoïdienne médiale
Lame horizontale de l'os palatin
Lame ptérygoïdienne latérale
Choane
Fosse scaphoïde
Lame latérale } Partie cartilagineuse de la trompe auditive
Lame médiale }
Foramen ovale
Foramen déchiré
Foramen épineux
Épine du sphénoïde
Partie pétreuse du temporal
Artère carotide interne entrant dans le canal carotidien
Condyle occipital
Processus mastoïde
Foramen magnum
F. Netter M.D.
© Novartis

Coupe à travers la partie cartilagineuse de la trompe auditive fermée



Trompe auditive fermée par l'élasticité du cartilage, la turgescence des tissus et la contraction des muscles salpingo-pharyngiens

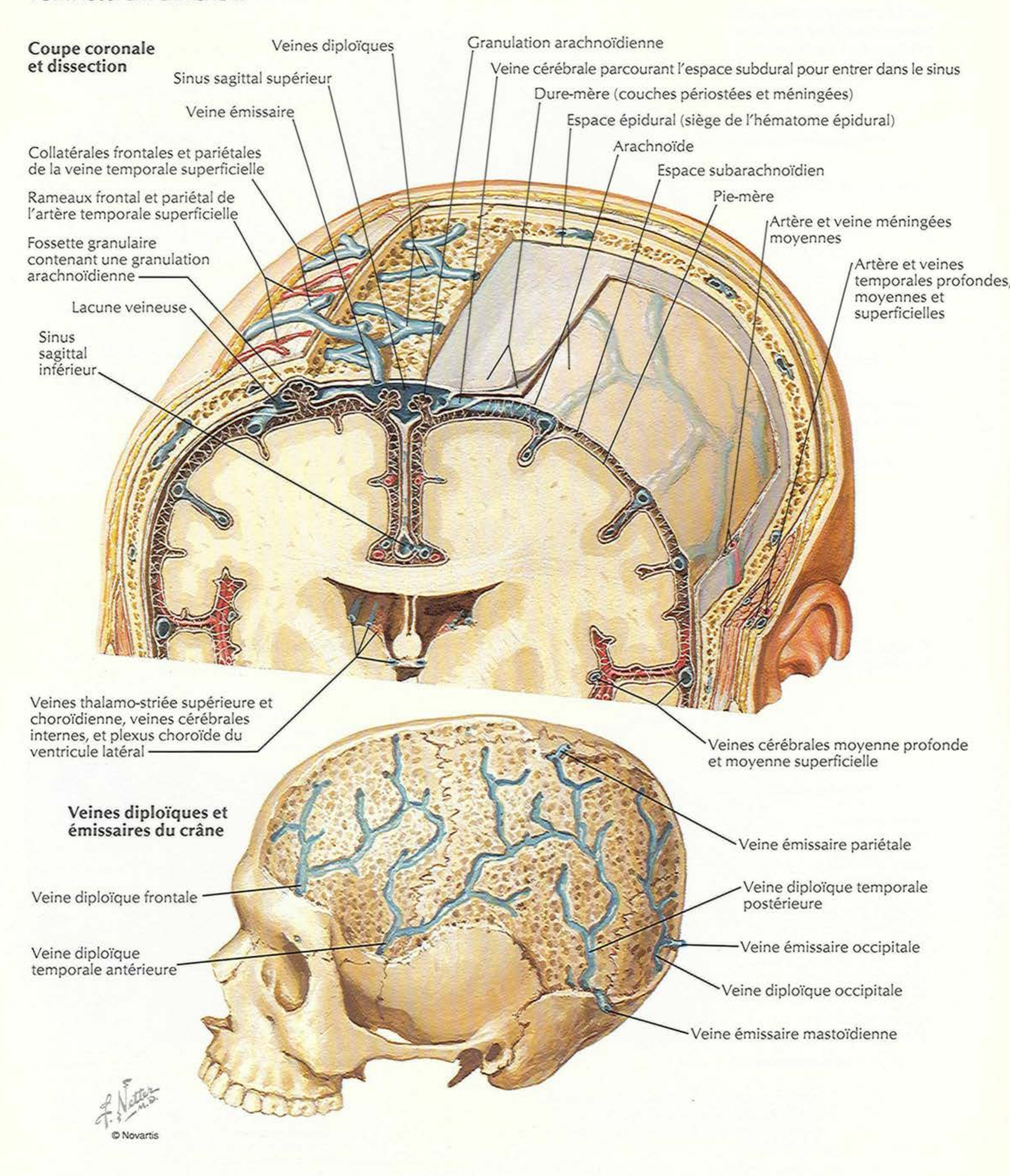
Coupe à travers la partie cartilagineuse de la trompe auditive ouverte



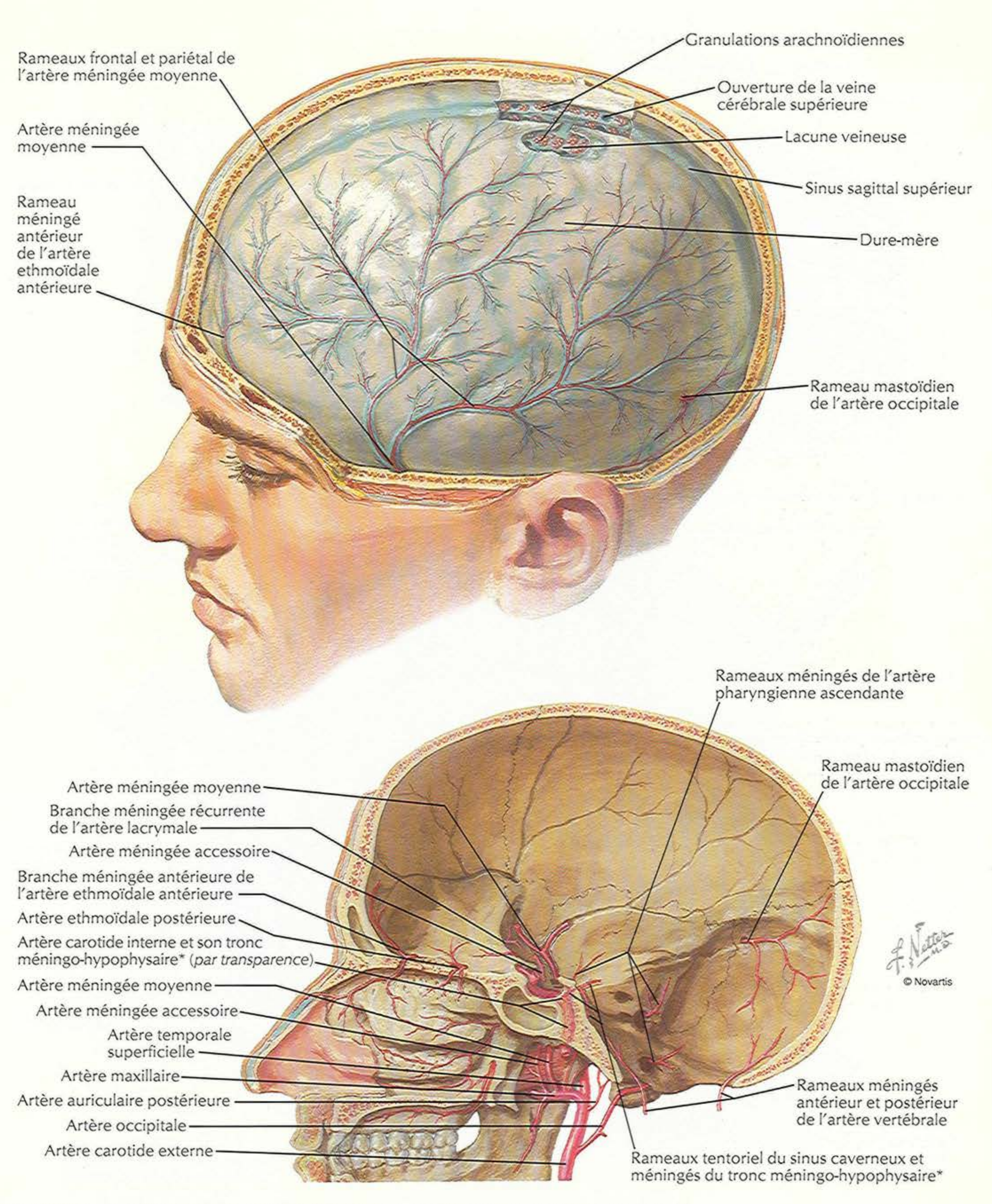
Lumière ouverte principalement quand l'insertion du muscle tenseur du voile du palais attire la paroi de la trompe latéralement pendant la déglutition

Méninges et veines diploïques

VOIR AUSSI LA PLANCHE 17



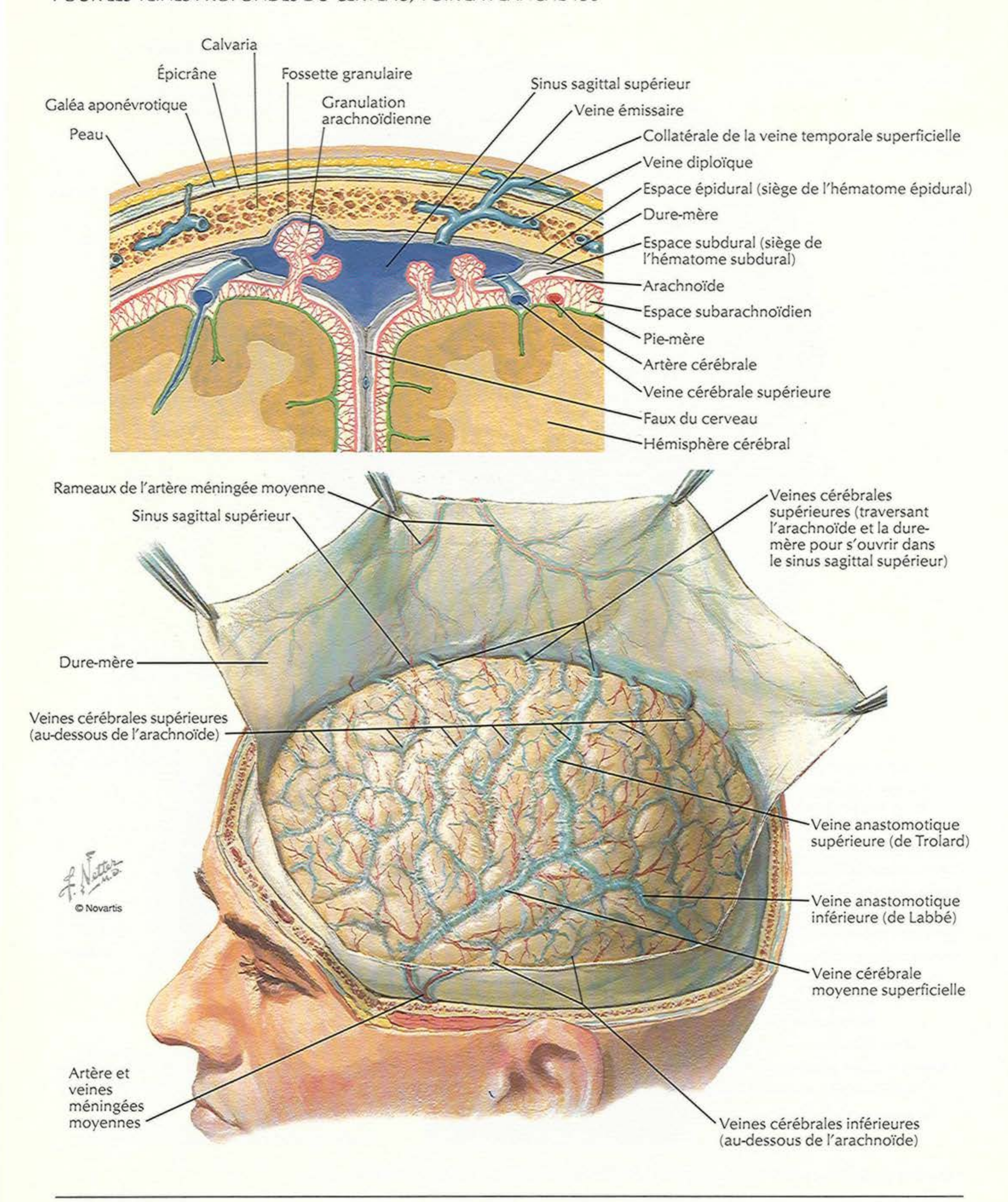
VOIR AUSSI LES PLANCHES 35, 130

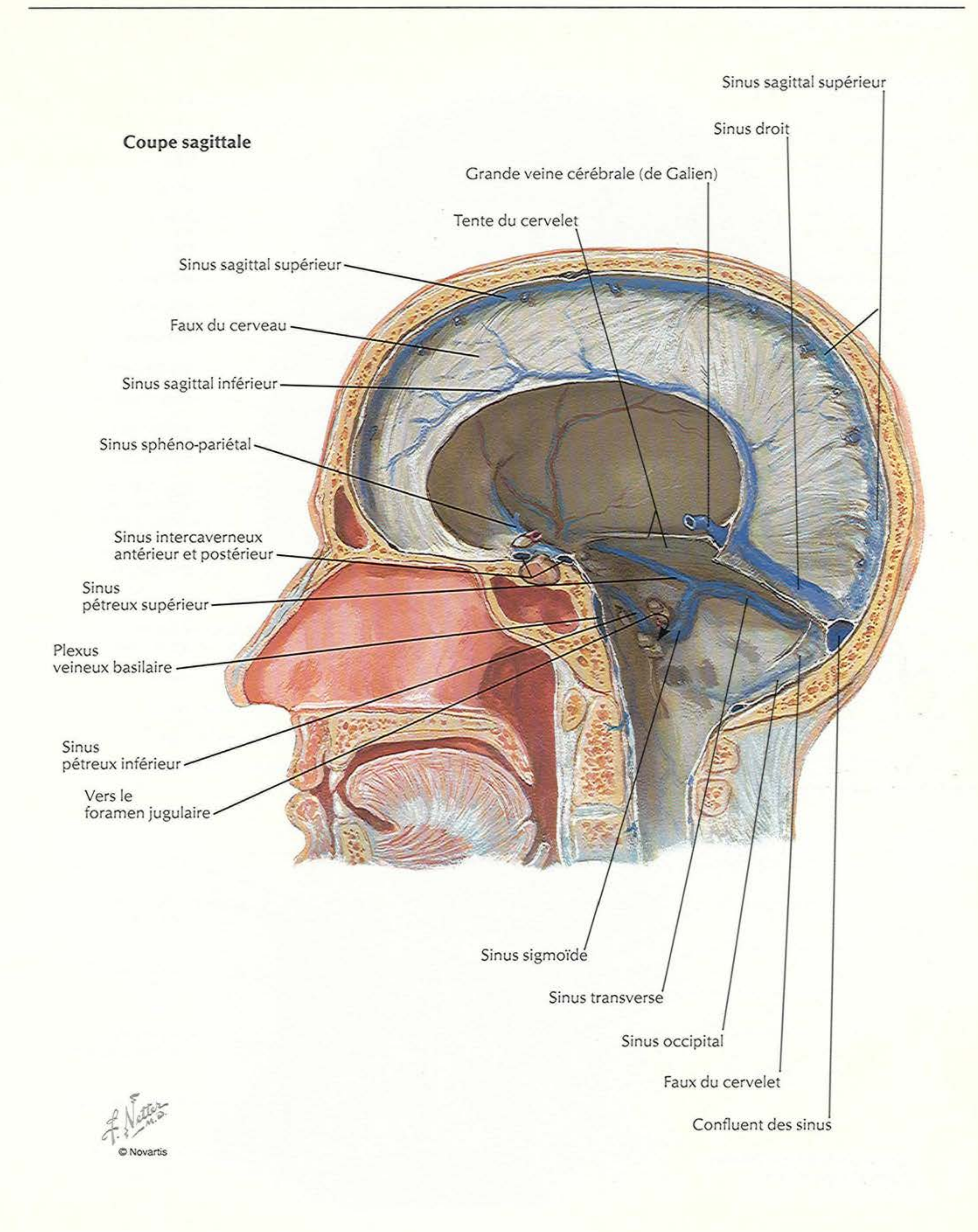


* Variation : plus fréquemment, ces branches naissent directement de l'artère carotide interne

Méninges et veines cérébrales superficielles

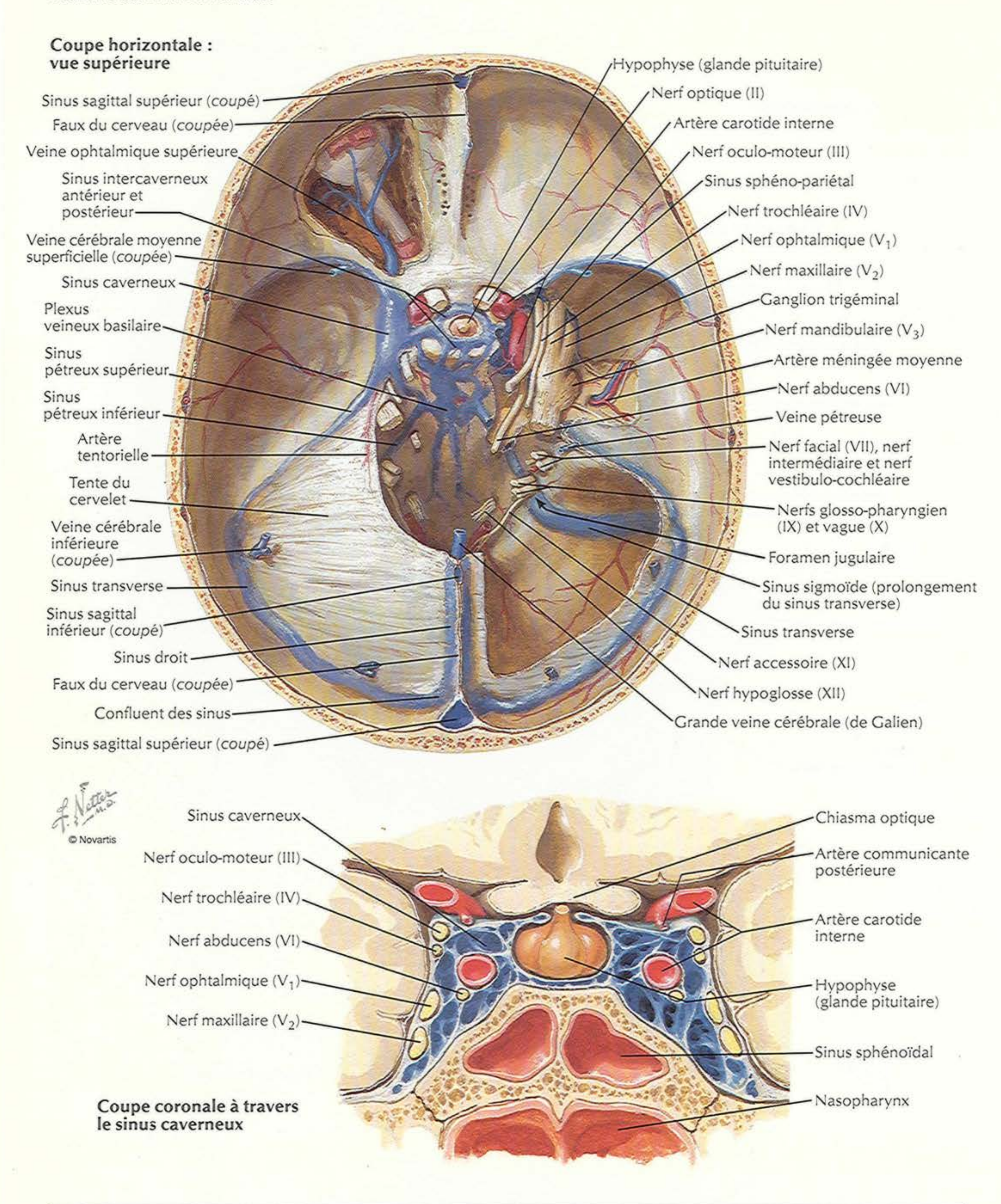
POUR LES VEINES PROFONDES DU CERVEAU, VOIR LA PLANCHE 138

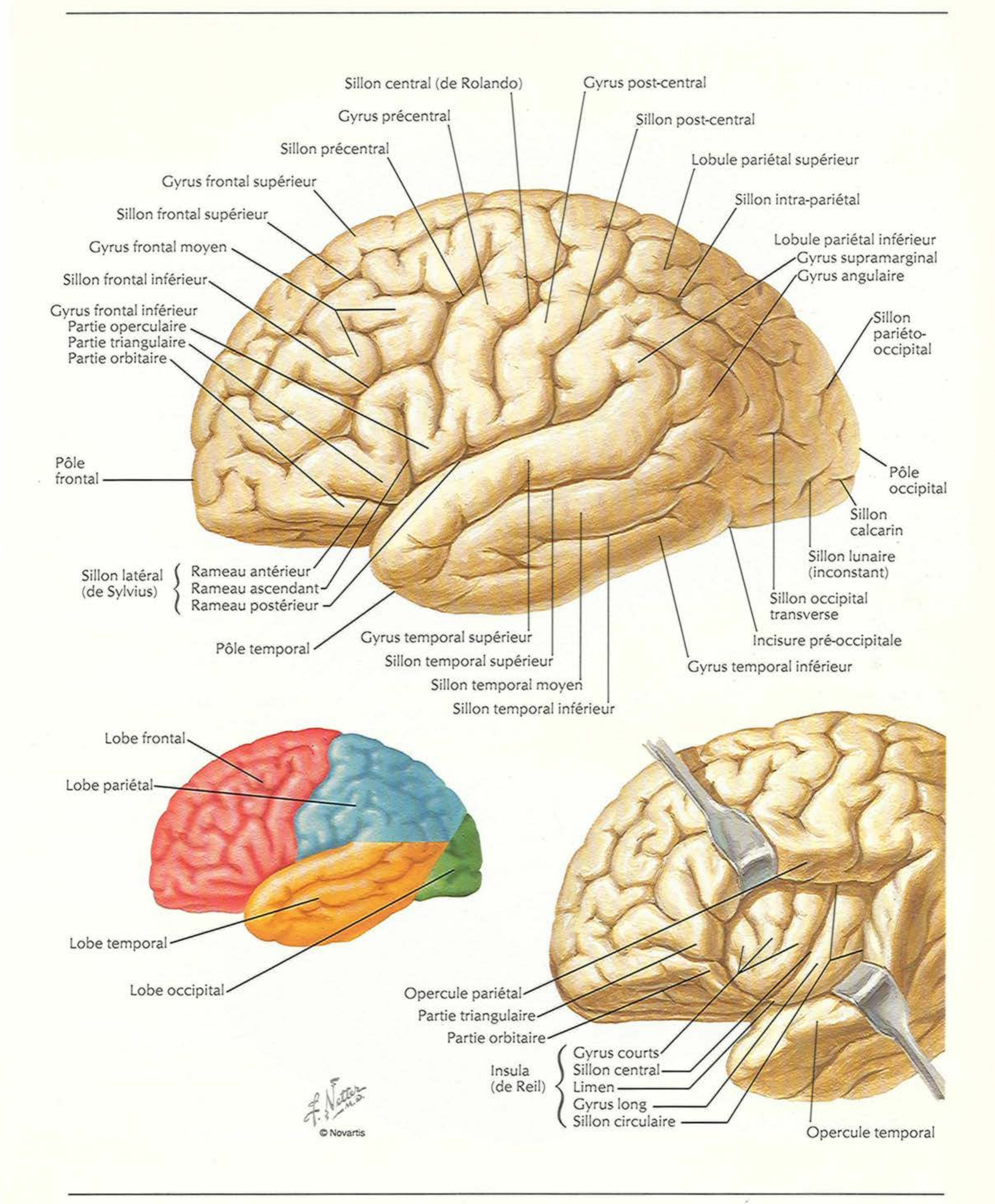



Coupe sagittale
Sinus sagittal supérieur
Sinus droit
Grande veine cérébrale (de Galien)
Tente du cervelet
Sinus sagittal supérieur
Faux du cerveau
Sinus sagittal inférieur
Sinus sphéno-pariétal
Sinus intercaverneux antérieur et postérieur
Sinus pétreux supérieur
Plexus veineux basilaire
Sinus pétreux inférieur
Vers le foramen jugulaire
Sinus sigmoïde
Sinus transverse
Sinus occipital
Faux du cervelet
Confluent des sinus
© Novartis

Sinus veineux de la dure-mère (suite)

VOIR AUSSI LA PLANCHE 80

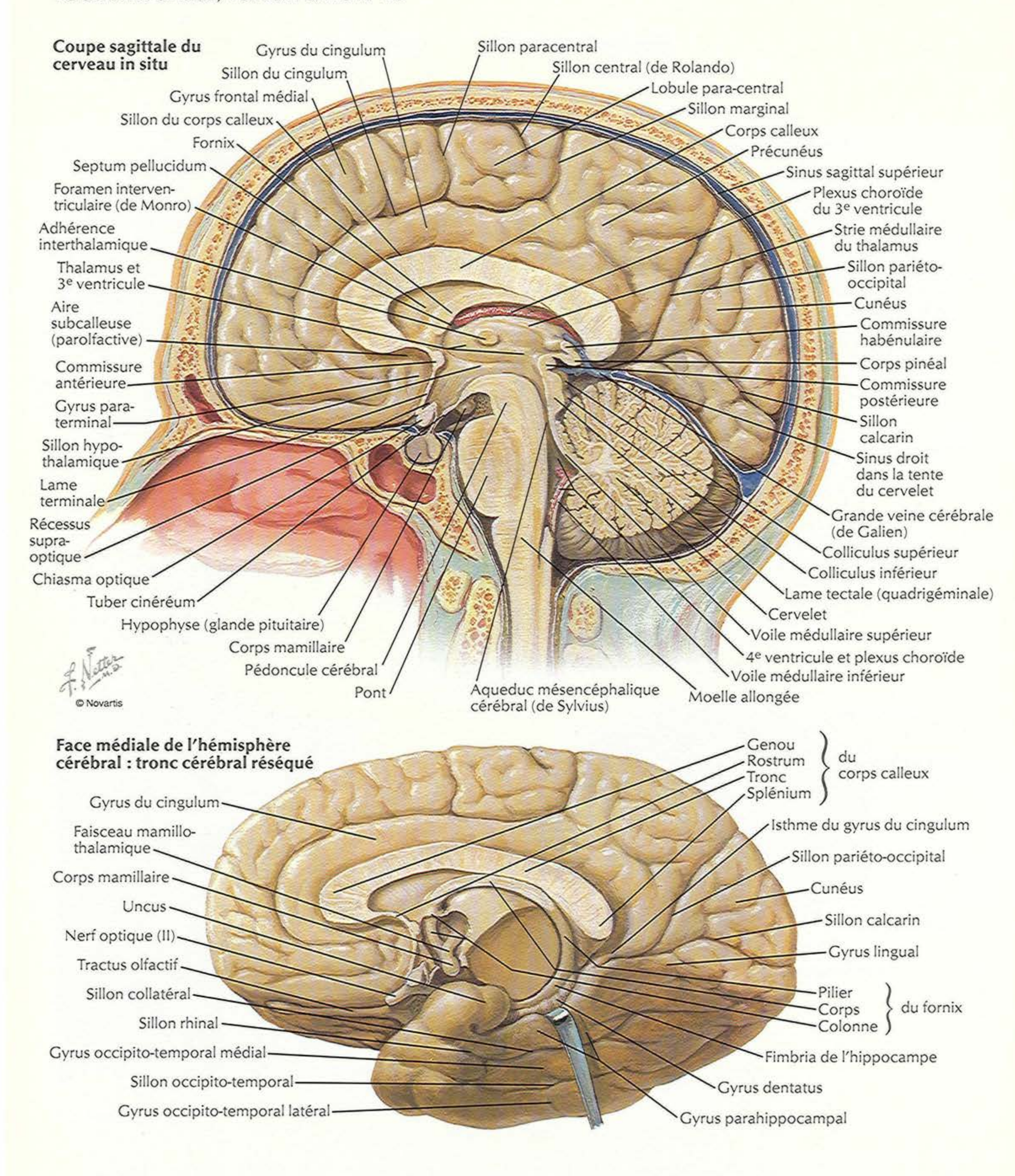




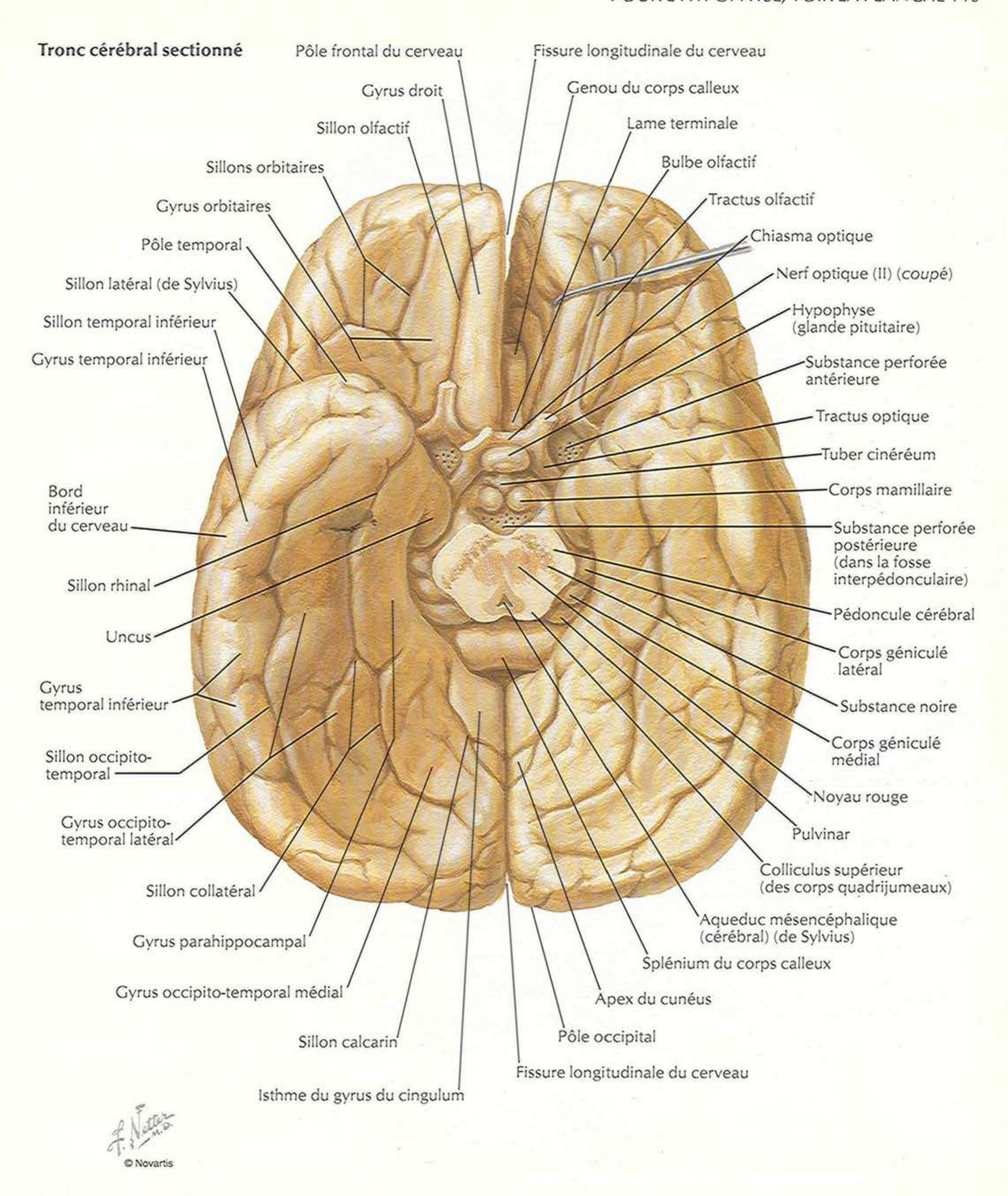
Sillon central (de Rolando)
Gyrus post-central
Gyrus précentral
Sillon post-central
Sillon précentral
Lobule pariétal supérieur
Gyrus frontal supérieur
Sillon intra-pariétal
Sillon frontal supérieur
Lobule pariétal inférieur
Gyrus supramarginal
Gyrus angulaire
Gyrus frontal moyen
Sillon frontal inférieur
Gyrus frontal inférieur
Partie operculaire
Partie triangulaire
Partie orbitaire
Sillon pariéto-occipital
Pôle frontal
Pôle occipital
Sillon calcarin
Sillon lunaire (inconstant)
Sillon latéral (de Sylvius)
Rameau antérieur
Rameau ascendant
Rameau postérieur
Sillon occipital transverse
Incisure pré-occipitale
Pôle temporal
Gyrus temporal supérieur
Sillon temporal supérieur
Sillon temporal moyen
Sillon temporal inférieur
Gyrus temporal inférieur
Lobe frontal
Lobe pariétal
Lobe temporal
Lobe occipital
Opercule pariétal
Partie triangulaire
Partie orbitaire
Insula (de Reil)
Gyrus courts
Sillon central
Limen
Gyrus long
Sillon circulaire
Opercule temporal
F. Netter M.D.
© Novartis

Cerveau : vues médiales

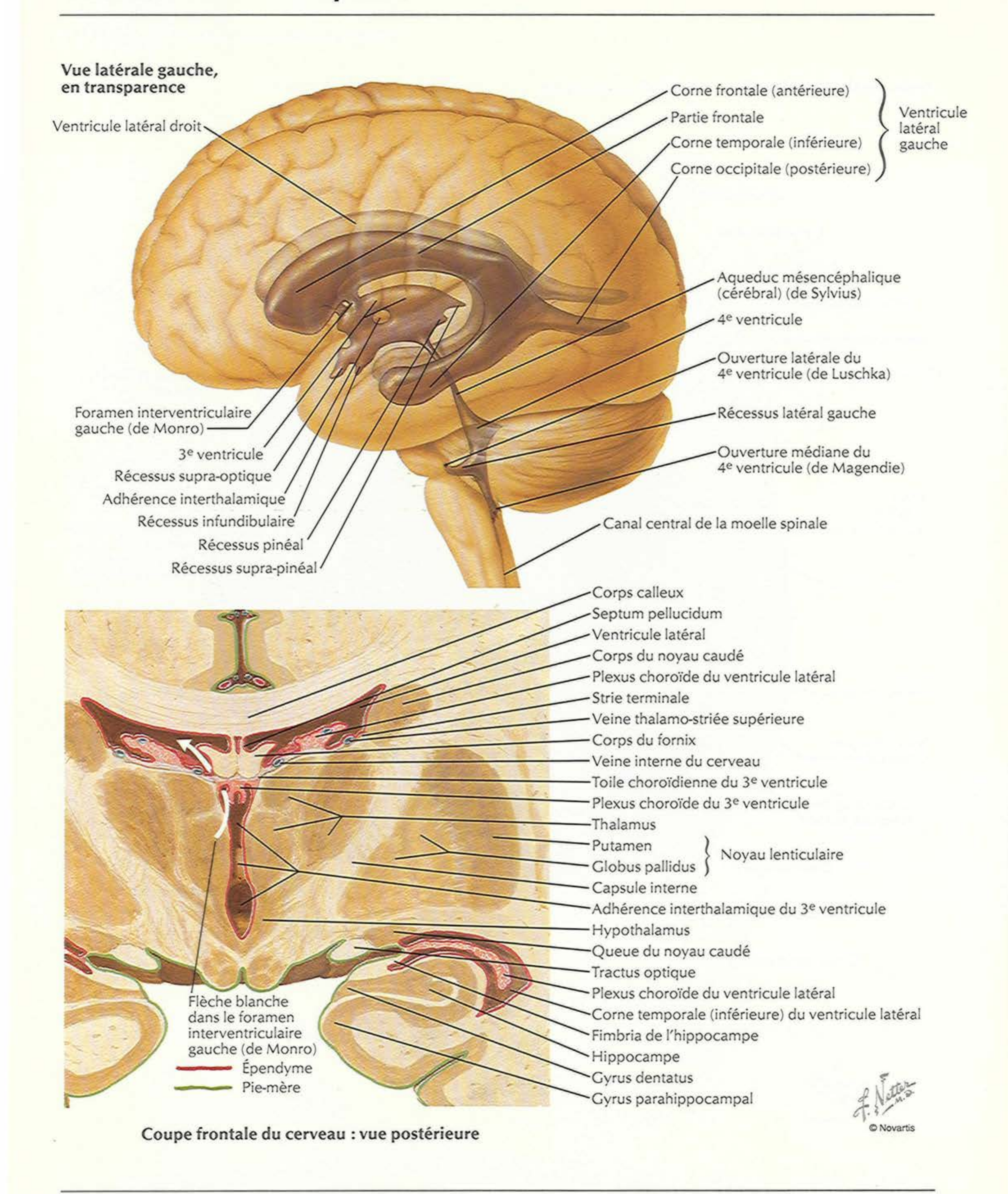
POUR L'HYPOPHYSE, VOIR LA PLANCHE 140



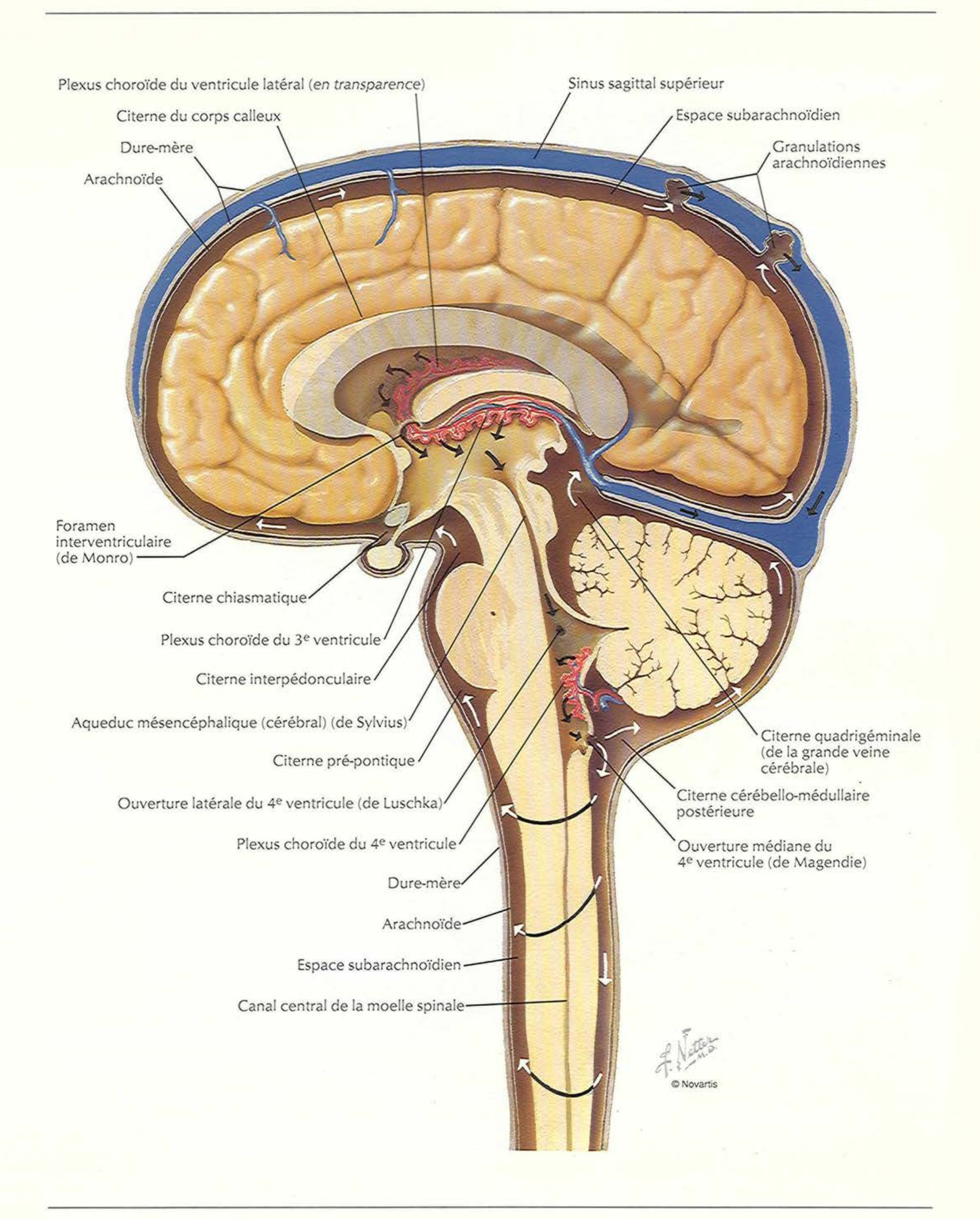
POUR L'HYPOPHYSE, VOIR LA PLANCHE 140

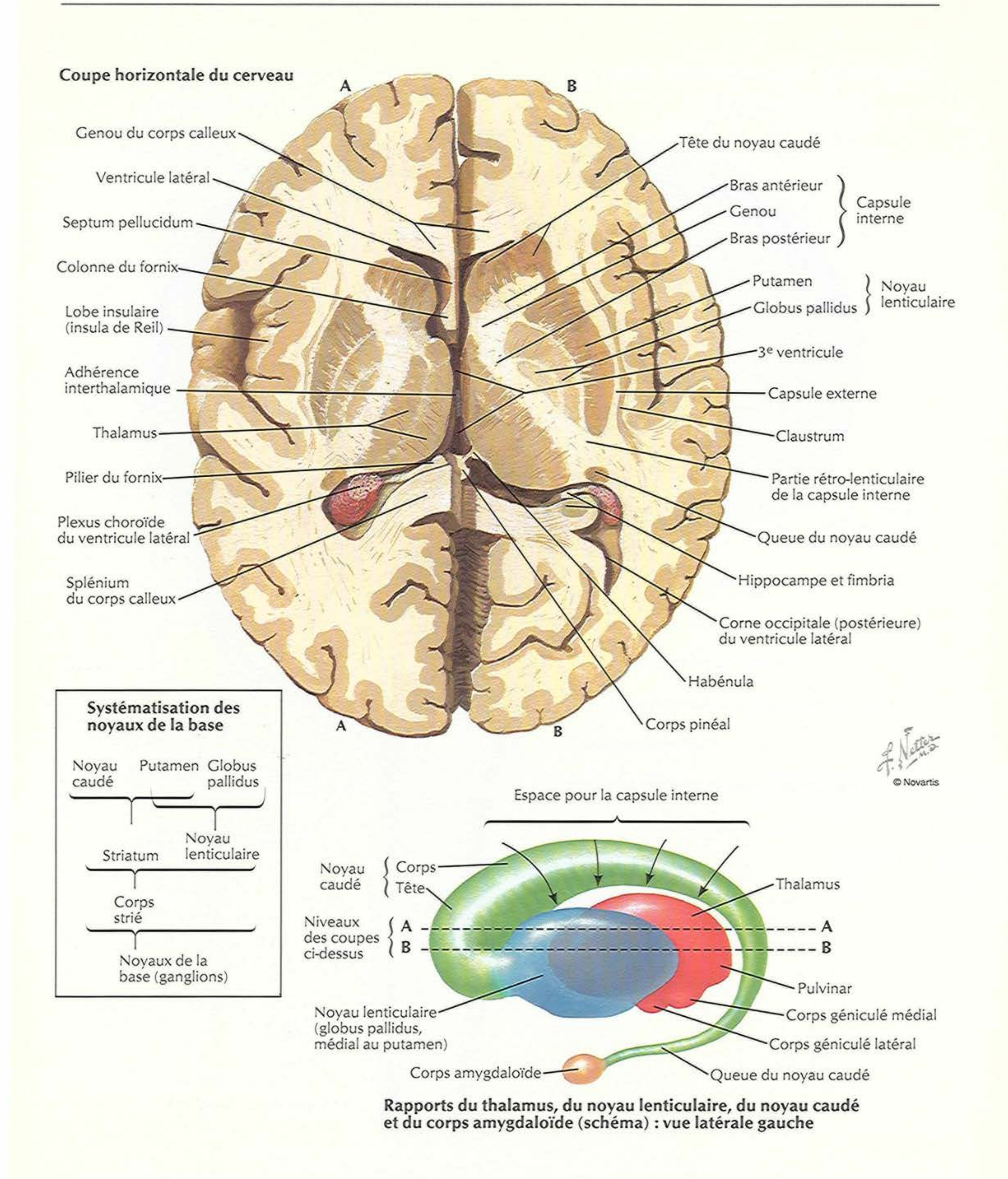


Ventricules de l'encéphale

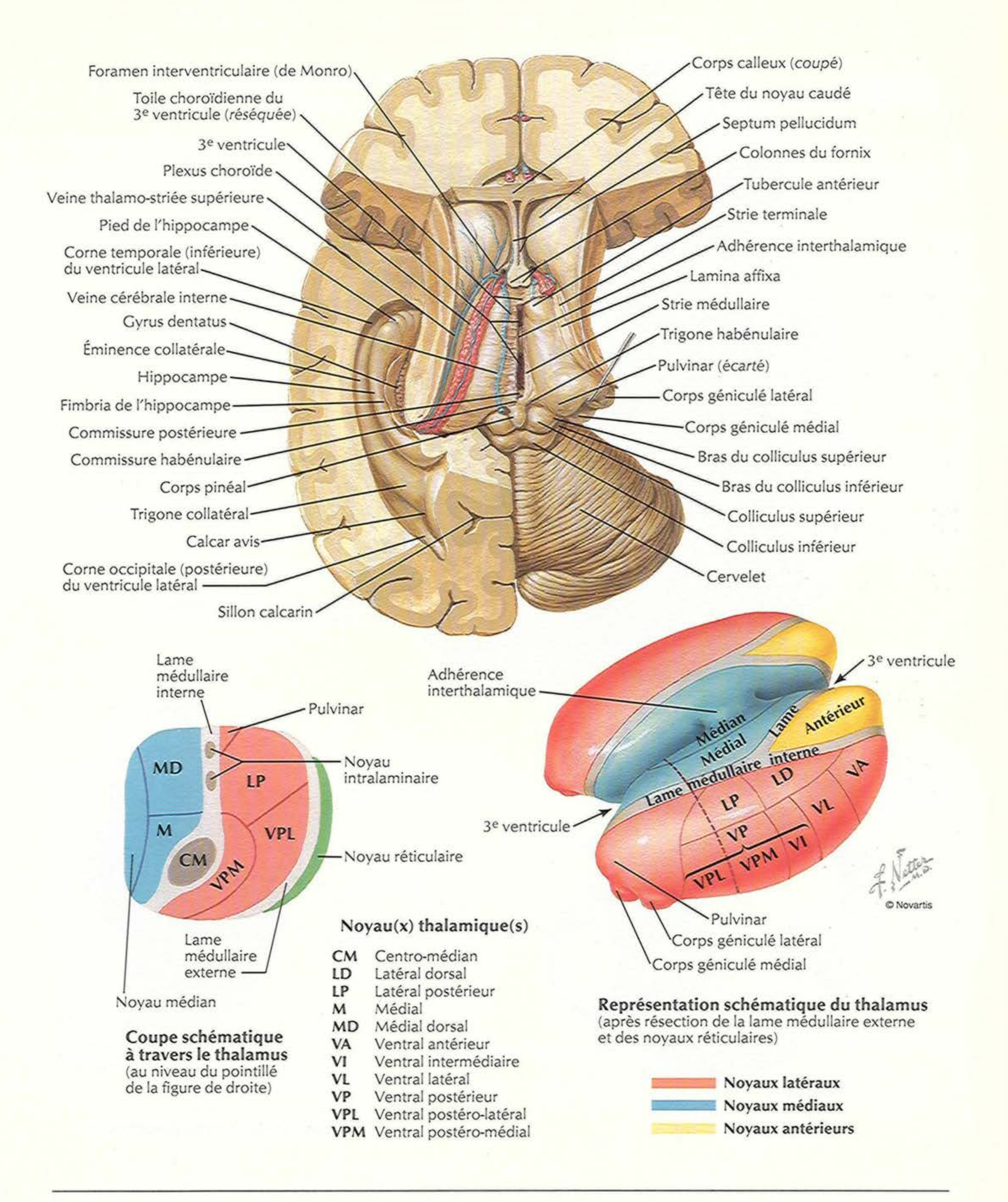


Coupe frontale du cerveau : vue postérieure


Plexus choroïde du ventricule latéral (*en transparence*)
Citerne du corps calleux
Dure-mère
Arachnoïde
Sinus sagittal supérieur
Espace subarachnoïdien
Granulations arachnoïdiennes
Foramen interventriculaire (de Monro)
Citerne chiasmatique
Plexus choroïde du 3e ventricule
Citerne interpédonculaire
Aqueduc mésencéphalique (cérébral) (de Sylvius)
Citerne pré-pontique
Ouverture latérale du 4e ventricule (de Luschka)
Plexus choroïde du 4e ventricule
Dure-mère
Arachnoïde
Espace subarachnoïdien
Canal central de la moelle spinale
Citerne quadrigéminale (de la grande veine cérébrale)
Citerne cérébello-médullaire postérieure
Ouverture médiane du 4e ventricule (de Magendie)
F. Netter M.D.
© Novartis



Rapports du thalamus, du noyau lenticulaire, du noyau caudé et du corps amygdaloïde (schéma) : vue latérale gauche



Coupe schématique à travers le thalamus
(au niveau du pointillé de la figure de droite)

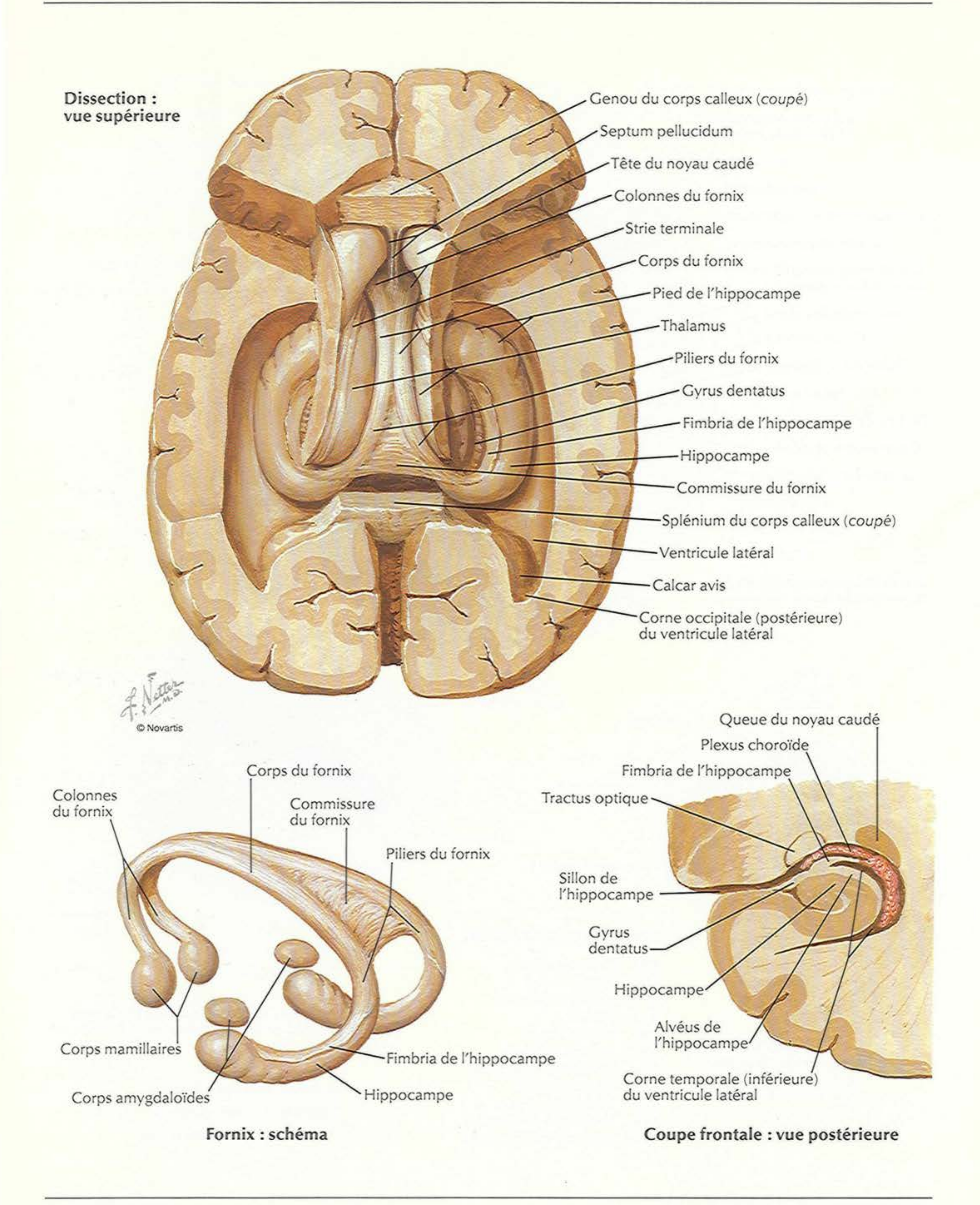
Noyau(x) thalamique(s)

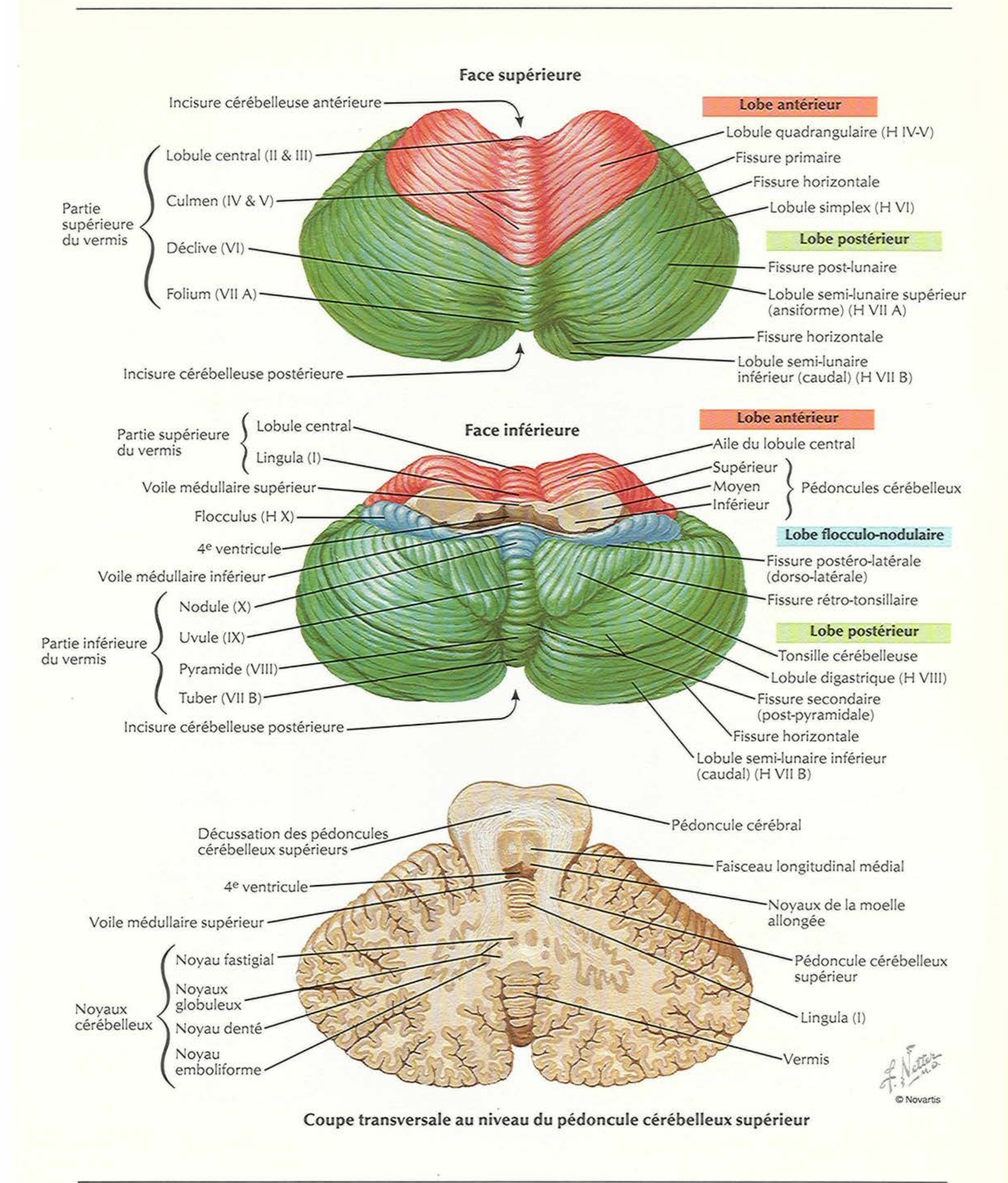
CM	Centro-médian
LD	Latéral dorsal
LP	Latéral postérieur
M	Médial
MD	Médial dorsal
VA	Ventral antérieur
VI	Ventral intermédiaire
VL	Ventral latéral
VP	Ventral postérieur
VPL	Ventral postéro-latéral
VPM	Ventral postéro-médial

Représentation schématique du thalamus
(après résection de la lame médullaire externe et des noyaux réticulaires)

Noyaux latéraux
Noyaux médiaux
Noyaux antérieurs

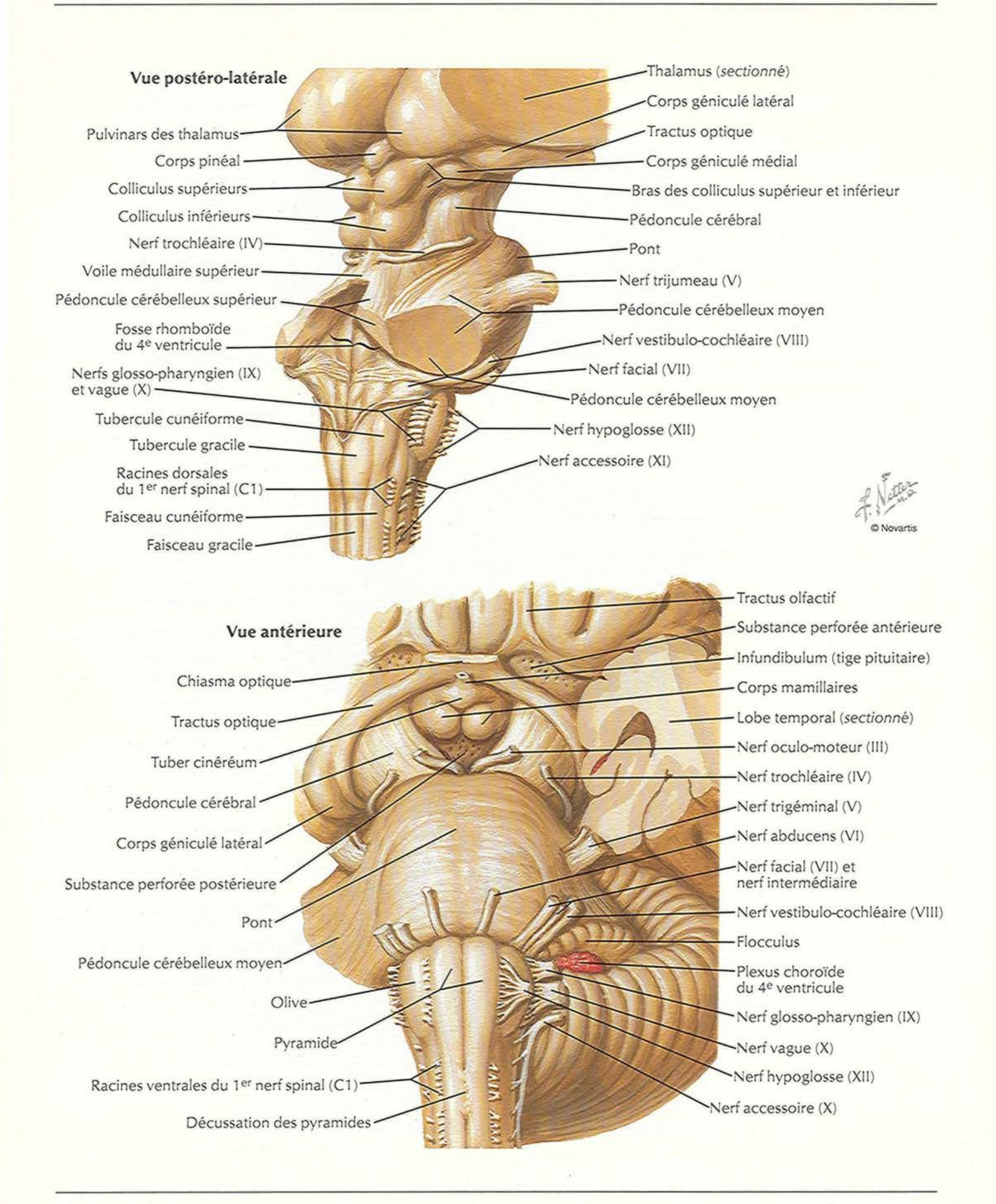
Hippocampe et fornix

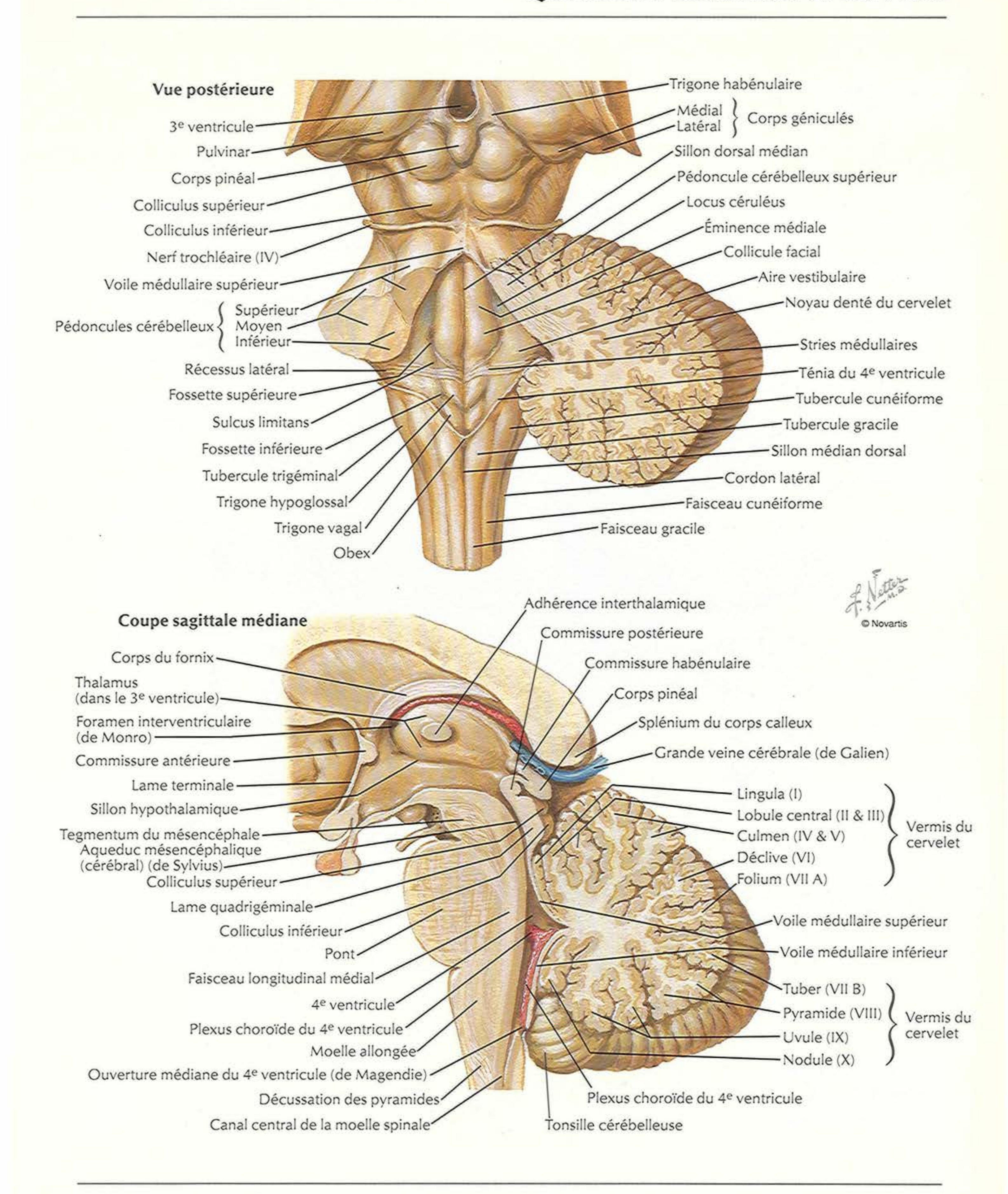




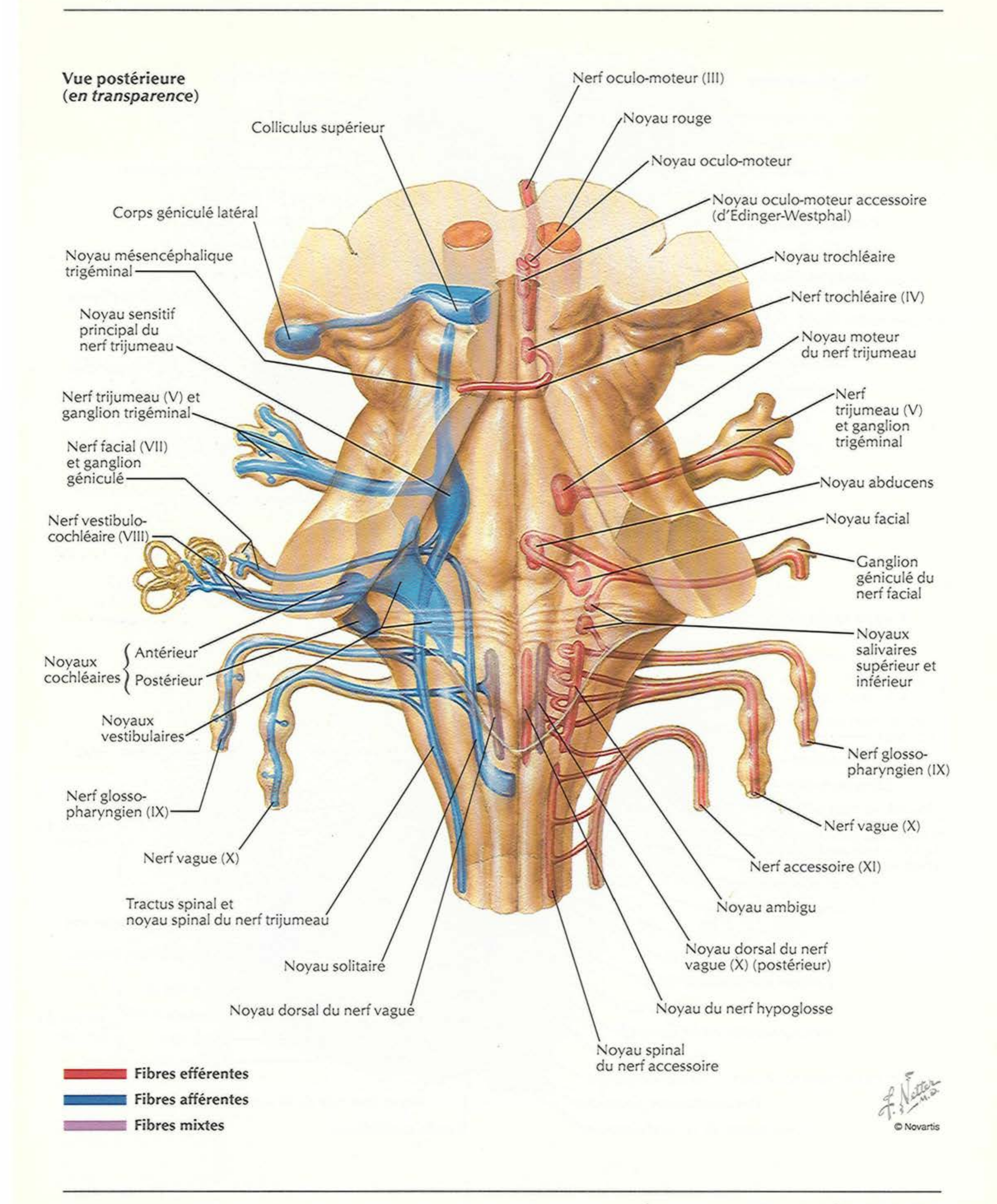
Coupe transversale au niveau du pédoncule cérébelleux supérieur

Tronc cérébral

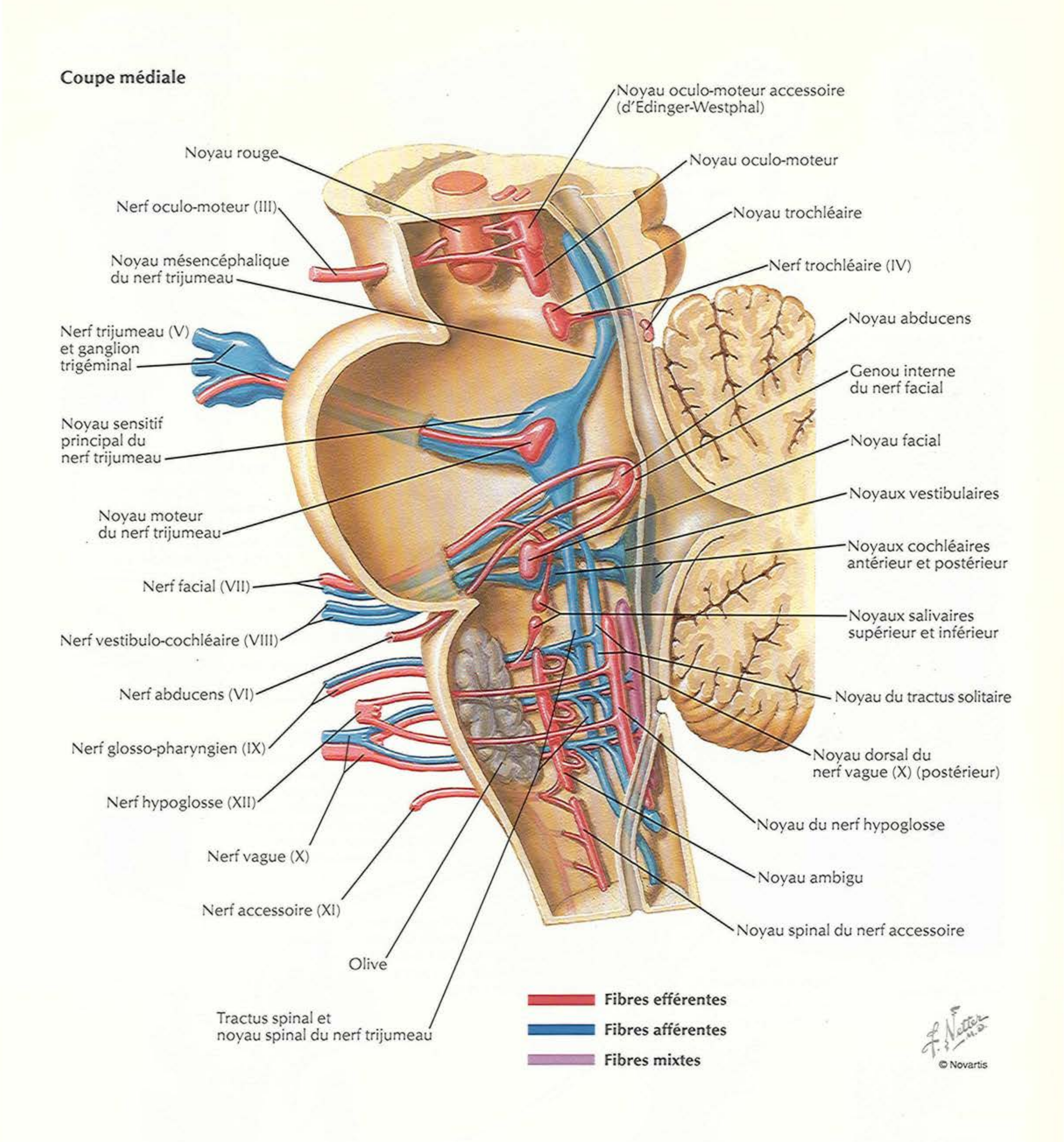



Vue postérieure
3e ventricule
Pulvinar
Corps pinéal
Colliculus supérieur
Colliculus inférieur
Nerf trochléaire (IV)
Voile médullaire supérieur
Pédoncules cérébelleux
Supérieur
Moyen
Inférieur
Récessus latéral
Fossette supérieure
Sulcus limitans
Fossette inférieure
Tubercule trigéminal
Trigone hypoglossal
Trigone vagal
Obex
Trigone habénulaire
Médial
Latéral
Corps géniculés
Sillon dorsal médian
Pédoncule cérébelleux supérieur
Locus céruléus
Éminence médiale
Collicule facial
Aire vestibulaire
Noyau denté du cervelet
Stries médullaires
Ténia du 4e ventricule
Tubercule cunéiforme
Tubercule gracile
Sillon médian dorsal
Cordon latéral
Faisceau cunéiforme
Faisceau gracile
F. Netter M.D.
© Novartis
Coupe sagittale médiane
Corps du fornix
Thalamus (dans le 3e ventricule)
Foramen interventriculaire (de Monro)
Commissure antérieure
Lame terminale
Sillon hypothalamique
Tegmentum du mésencéphale
Aqueduc mésencéphalique (cérébral) (de Sylvius)
Colliculus supérieur
Lame quadrigéminale
Colliculus inférieur
Pont
Faisceau longitudinal médial
4e ventricule
Plexus choroïde du 4e ventricule
Moelle allongée
Ouverture médiane du 4e ventricule (de Magendie)
Décussation des pyramides
Canal central de la moelle spinale
Adhérence interthalamique
Commissure postérieure
Commissure habénulaire
Corps pinéal
Splénium du corps calleux
Grande veine cérébrale (de Galien)
Lingula (I)
Lobule central (II & III)
Culmen (IV & V)
Déclive (VI)
Folium (VII A)
Vermis du cervelet
Voile médullaire supérieur
Voile médullaire inférieur
Tuber (VII B)
Pyramide (VIII)
Uvule (IX)
Nodule (X)
Vermis du cervelet
Plexus choroïde du 4e ventricule
Tonsille cérébelleuse

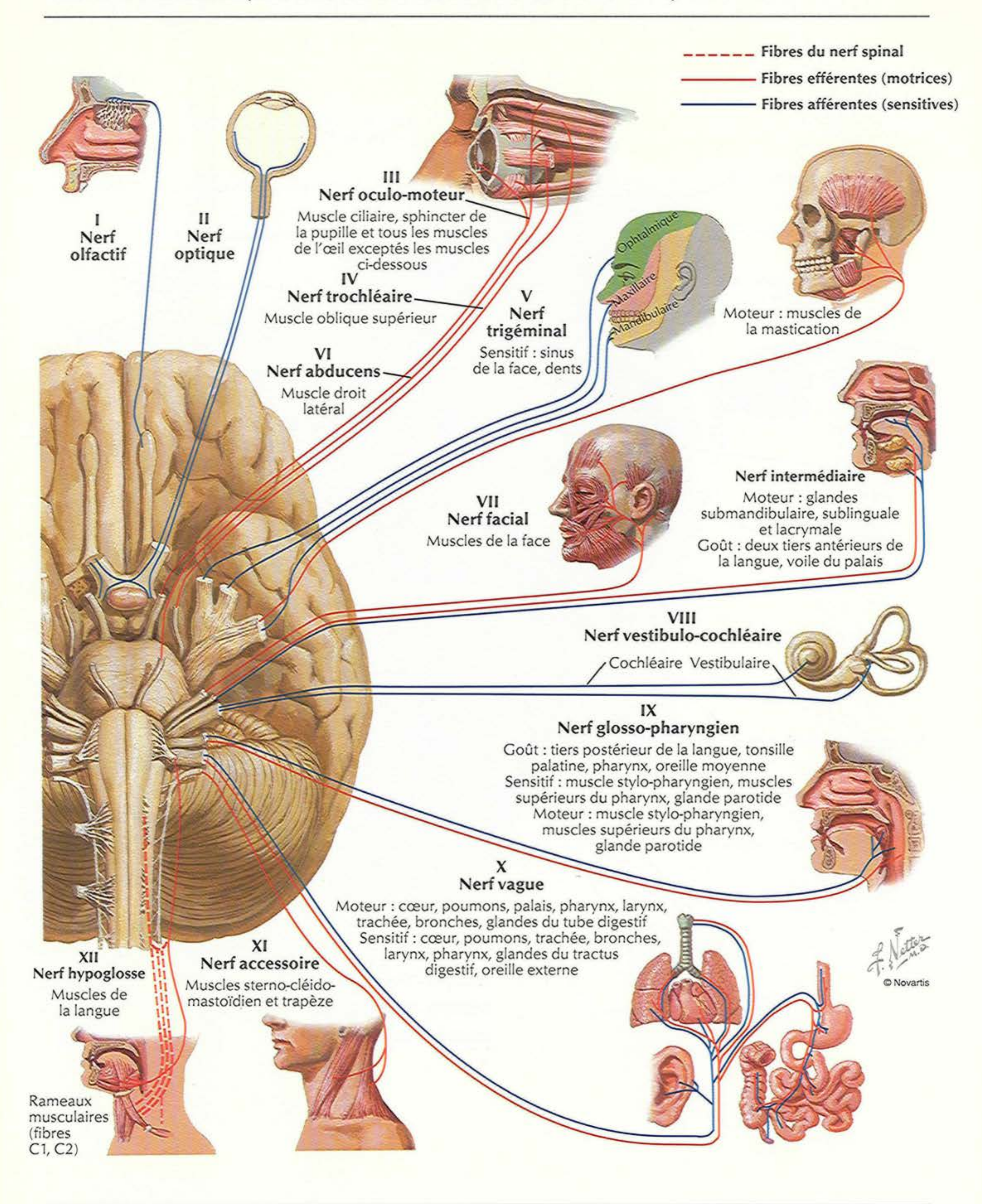
Noyaux des nerfs crâniens dans le tronc cérébral : schéma

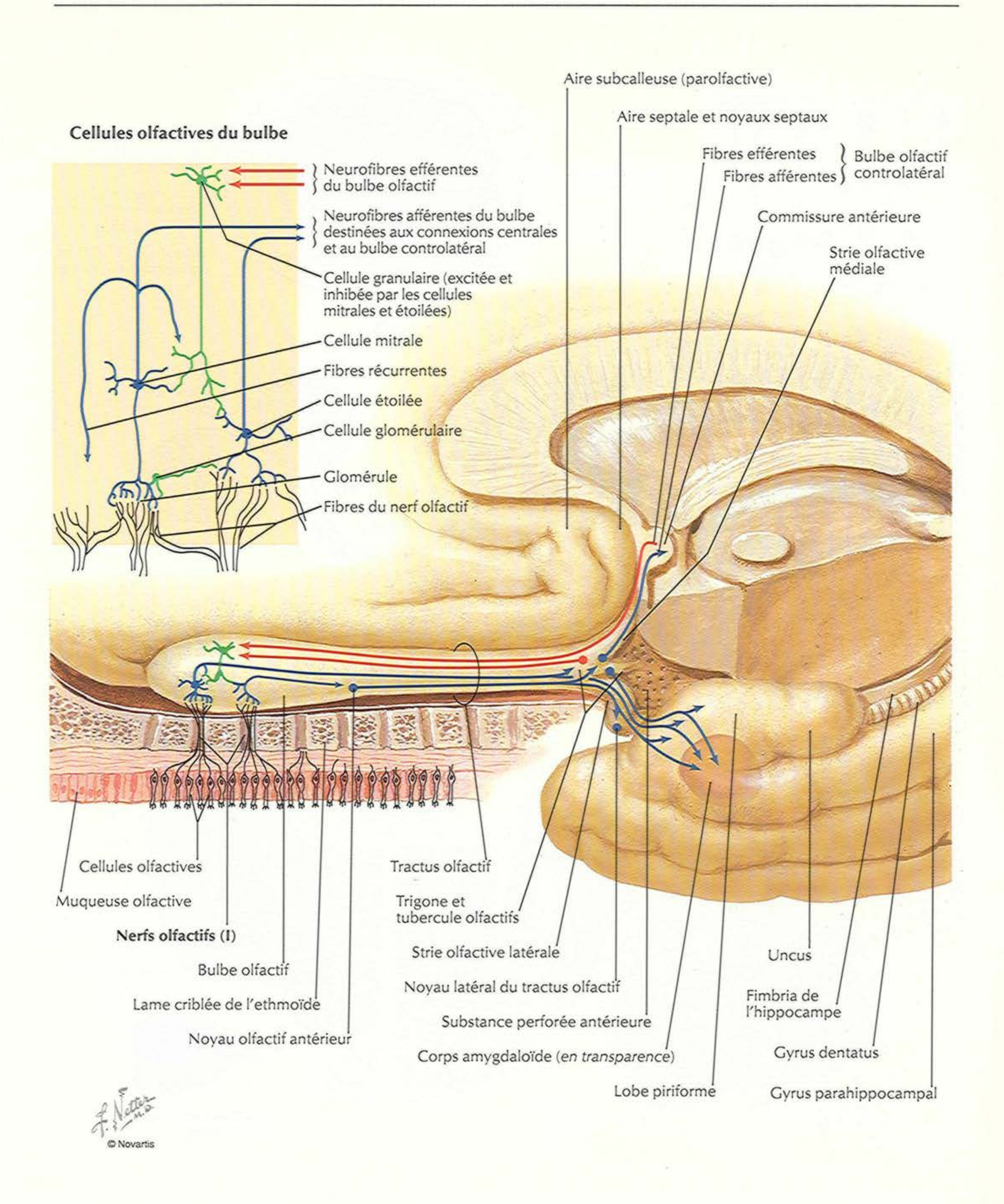


Noyaux des nerfs crâniens dans le tronc cérébral : schéma (suite)

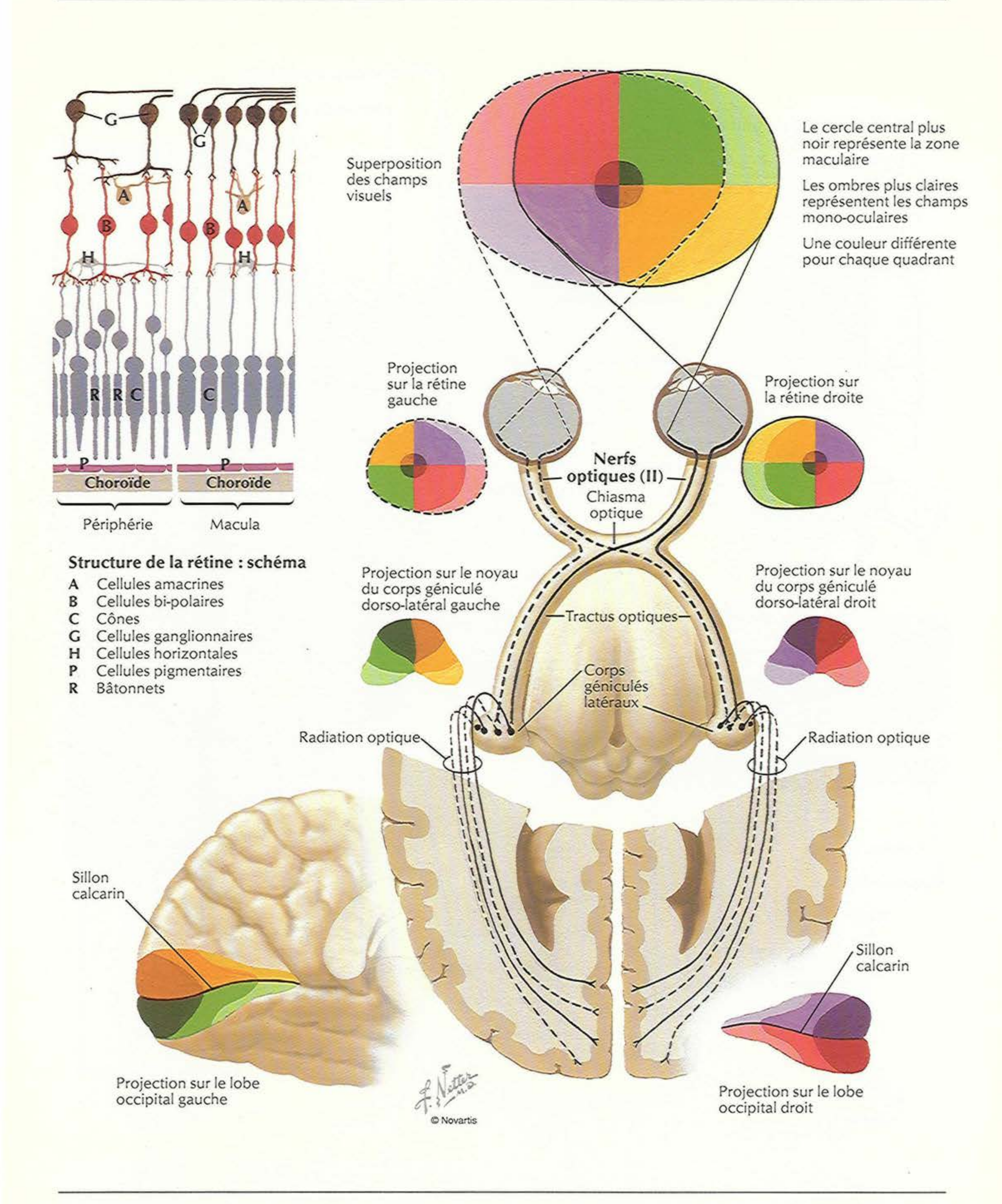


Nerfs crâniens (distribution motrice et sensitive) : schéma




Cellules olfactives du bulbe
Neurofibres efférentes du bulbe olfactif
Neurofibres afférentes du bulbe destinées aux connexions centrales et au bulbe controlatéral
Cellule granulaire (excitée et inhibée par les cellules mitrales et étoilées)
Cellule mitrale
Fibres récurrentes
Cellule étoilée
Cellule glomérulaire
Glomérule
Fibres du nerf olfactif
Aire subcalleuse (parolfactive)
Aire septale et noyaux septaux
Fibres efférentes
Fibres afférentes
Bulbe olfactif controlatéral
Commissure antérieure
Strie olfactive médiale
Cellules olfactives
Muqueuse olfactive
Nerfs olfactifs (I)
Bulbe olfactif
Lame criblée de l'ethmoïde
Noyau olfactif antérieur
Tractus olfactif
Trigone et tubercule olfactifs
Strie olfactive latérale
Noyau latéral du tractus olfactif
Substance perforée antérieure
Corps amygdaloïde (en transparence)
Lobe piriforme
Uncus
Fimbria de l'hippocampe
Gyrus dentatus
Gyrus parahippocampal

Nerf optique (II) (voie visuelle) : schéma

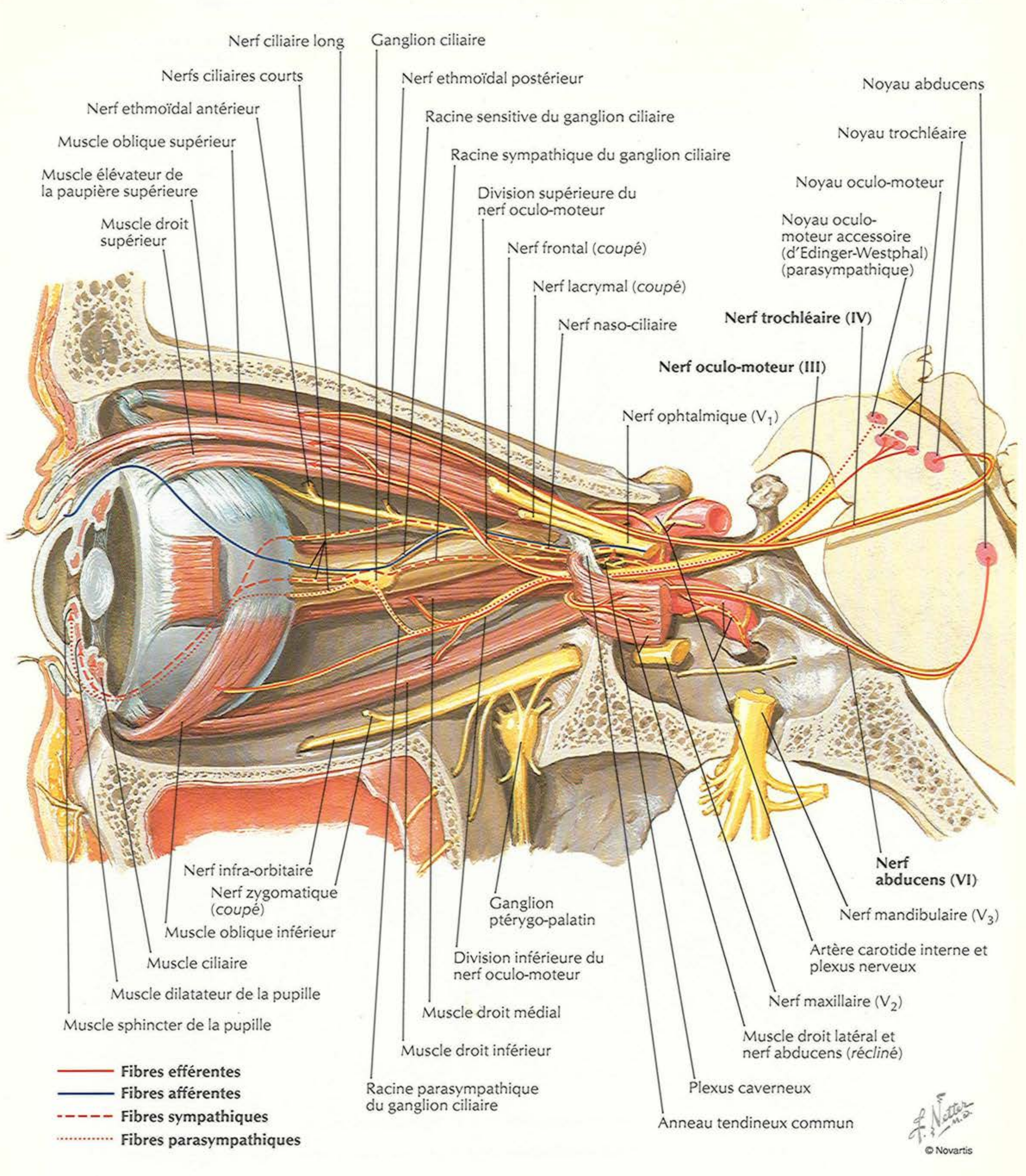


Structure de la rétine : schéma

- **A** Cellules amacrines
- **B** Cellules bi-polaires
- **C** Cônes
- **G** Cellules ganglionnaires
- **H** Cellules horizontales
- **P** Cellules pigmentaires
- **R** Bâtonnets

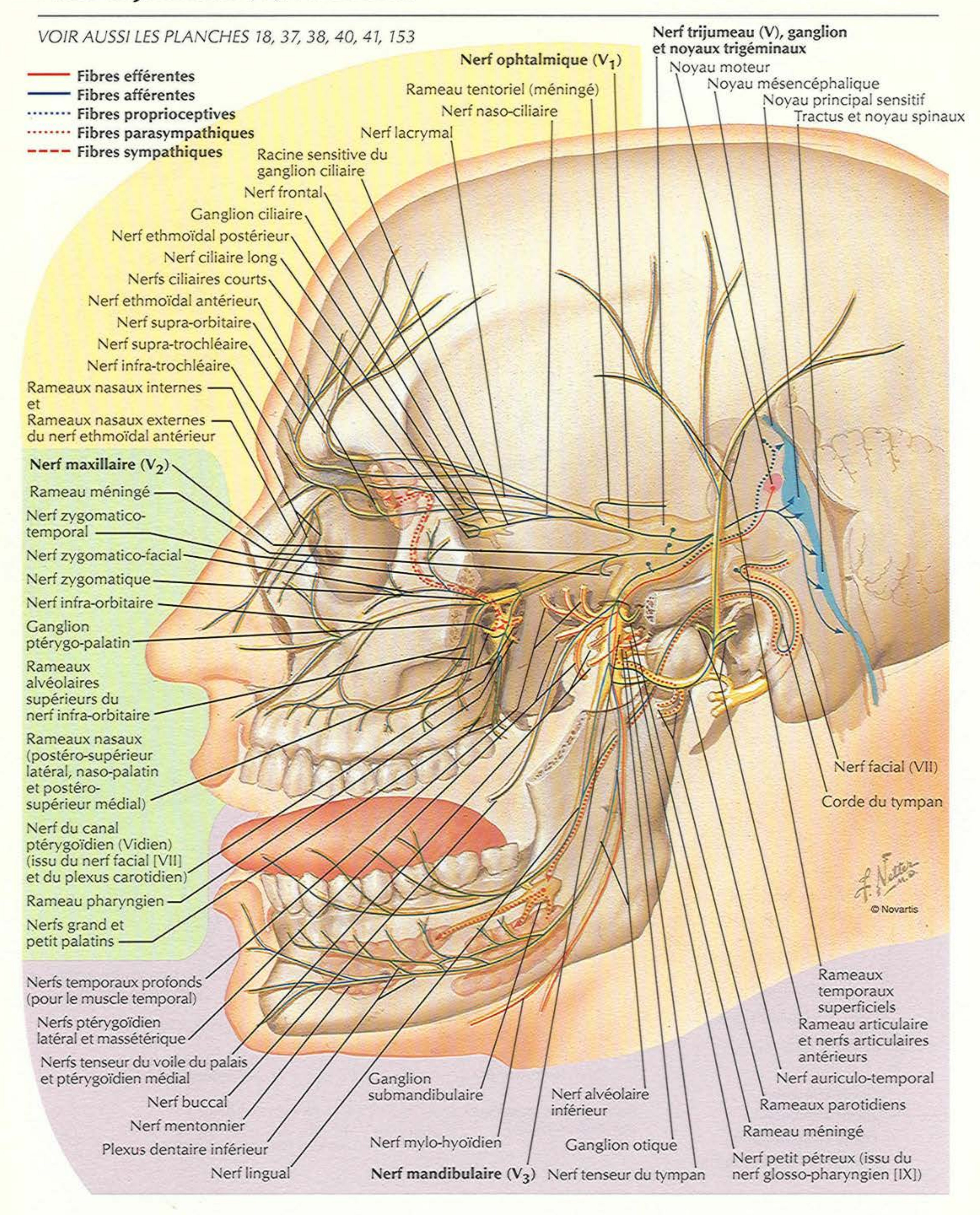
Nerfs oculo-moteur (III), trochléaire (IV) et abducens (VI) : schéma

VOIR AUSSI LES PLANCHES 81, 126, 153

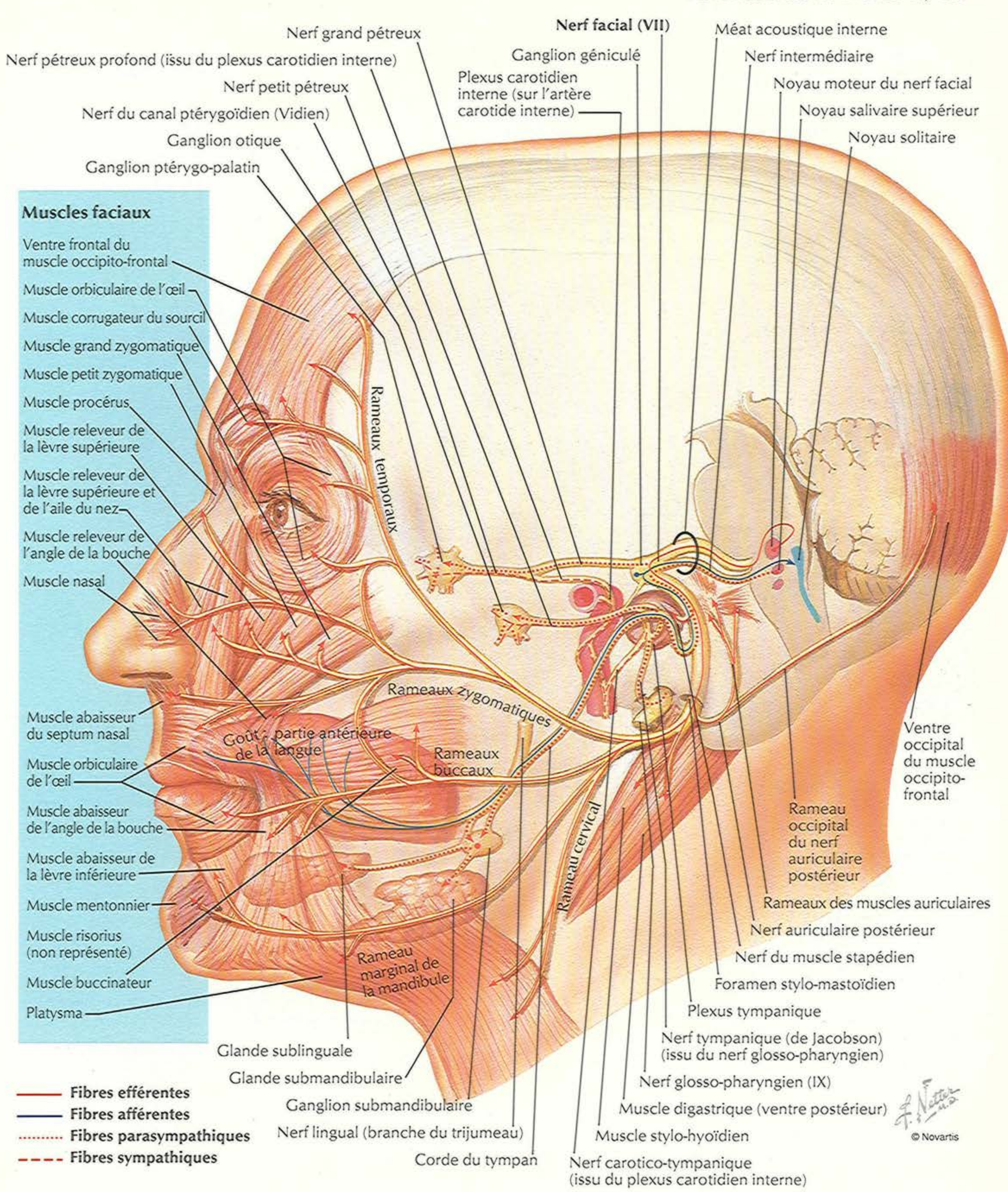


Nerf trijumeau (V) : schéma

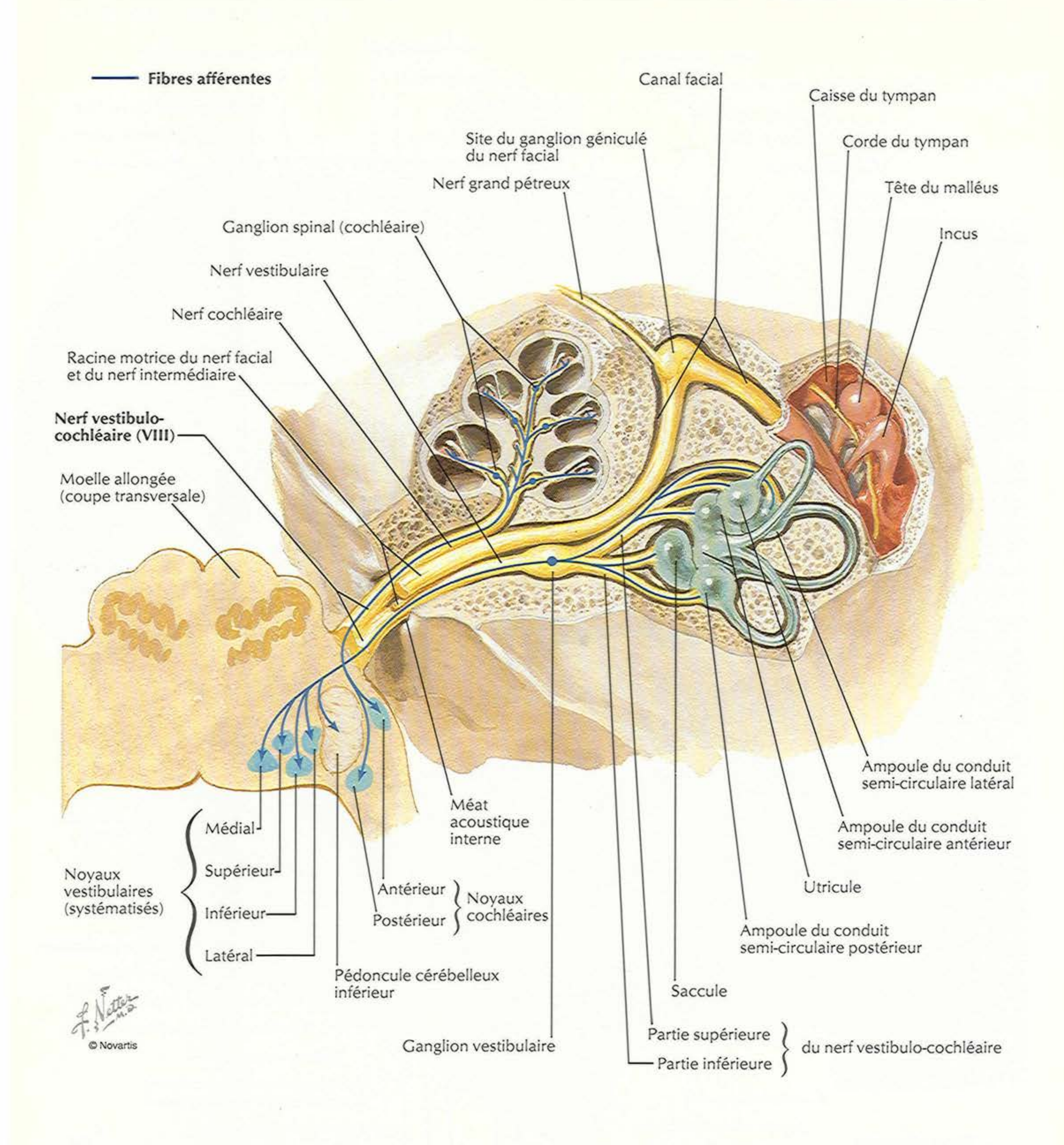
VOIR AUSSI LES PLANCHES 18, 37, 38, 40, 41, 153



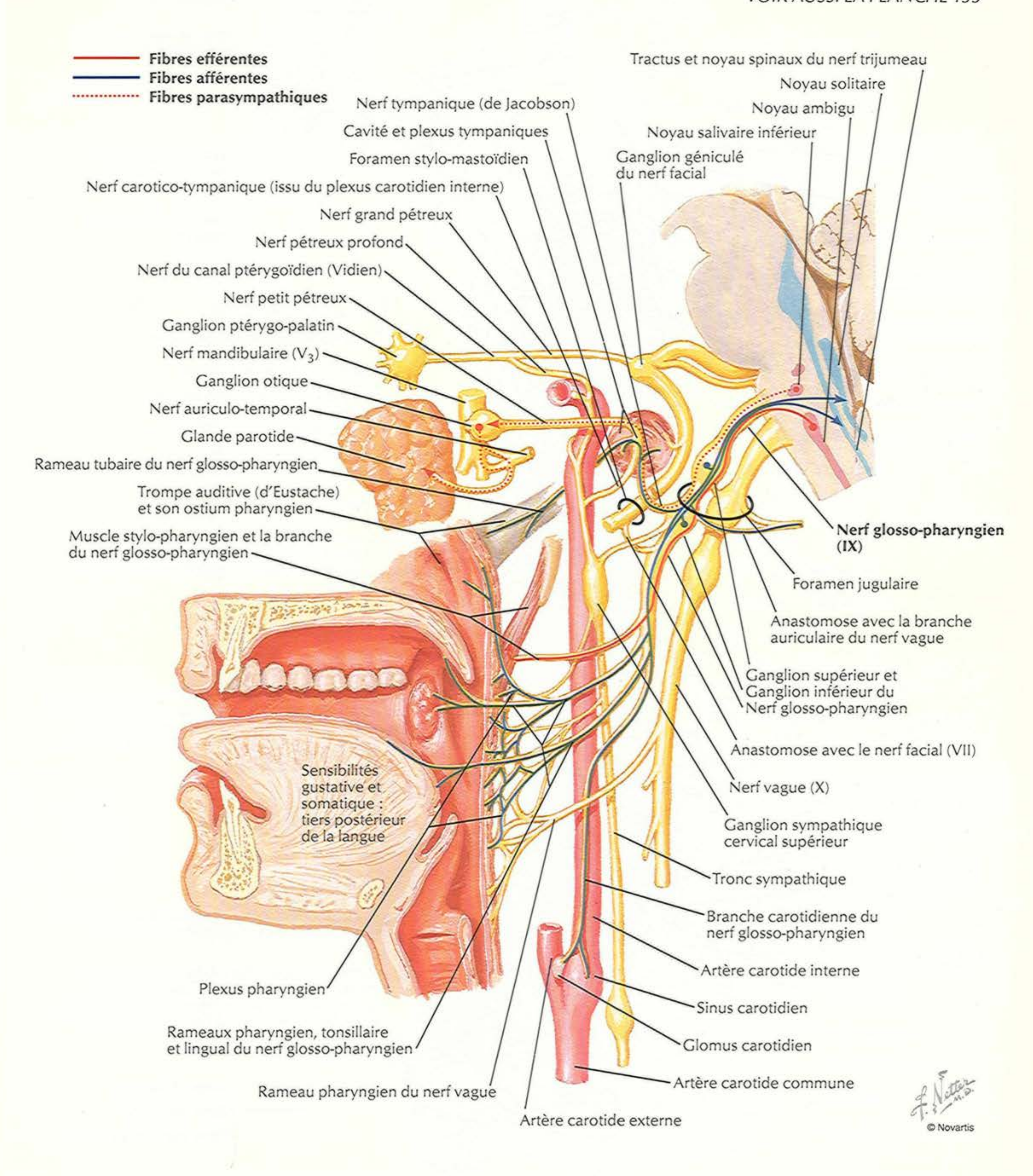
VOIR AUSSI LES PLANCHES 19, 153



Nerf vestibulo-cochléaire (VIII) : schéma

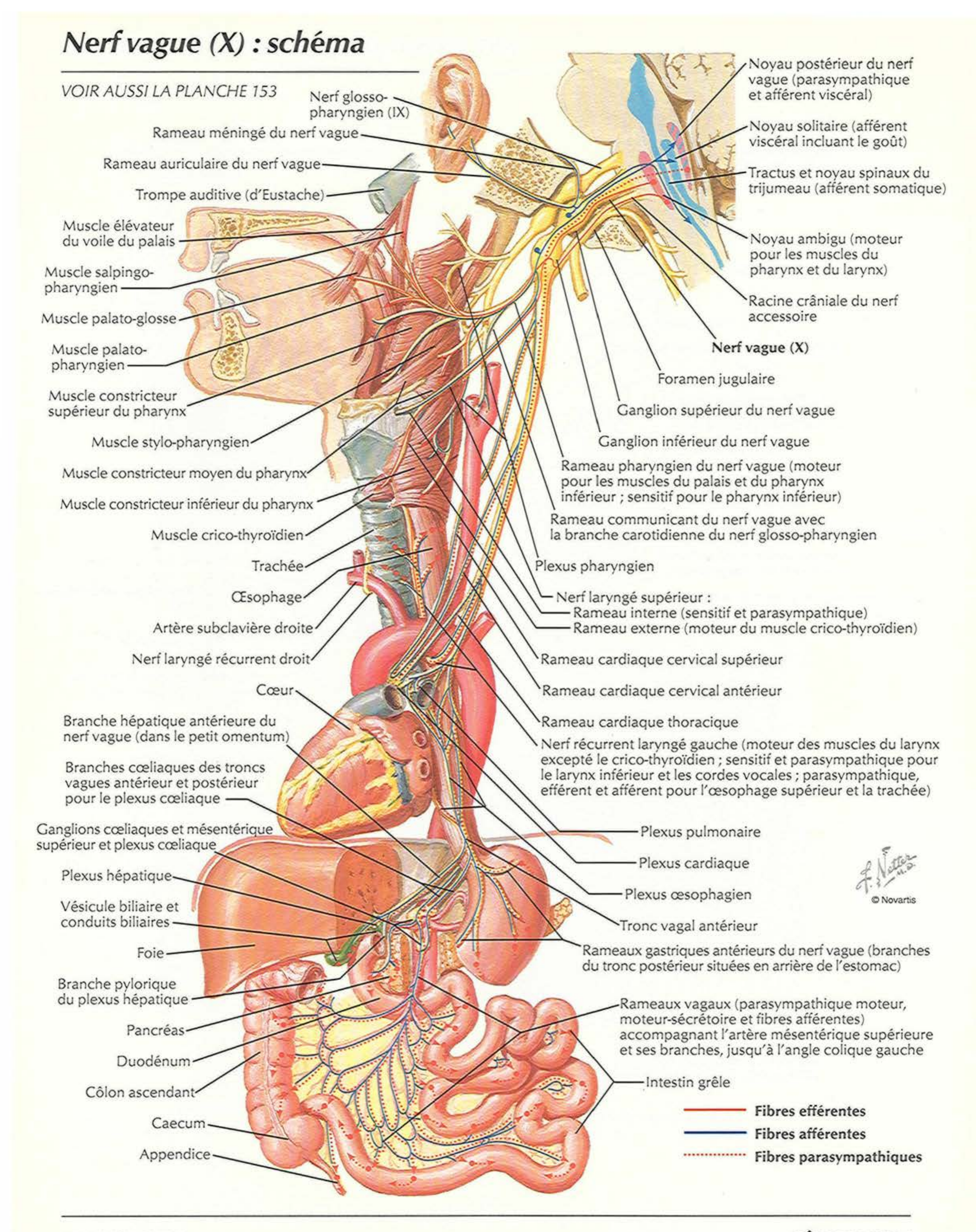


VOIR AUSSI LA PLANCHE 153

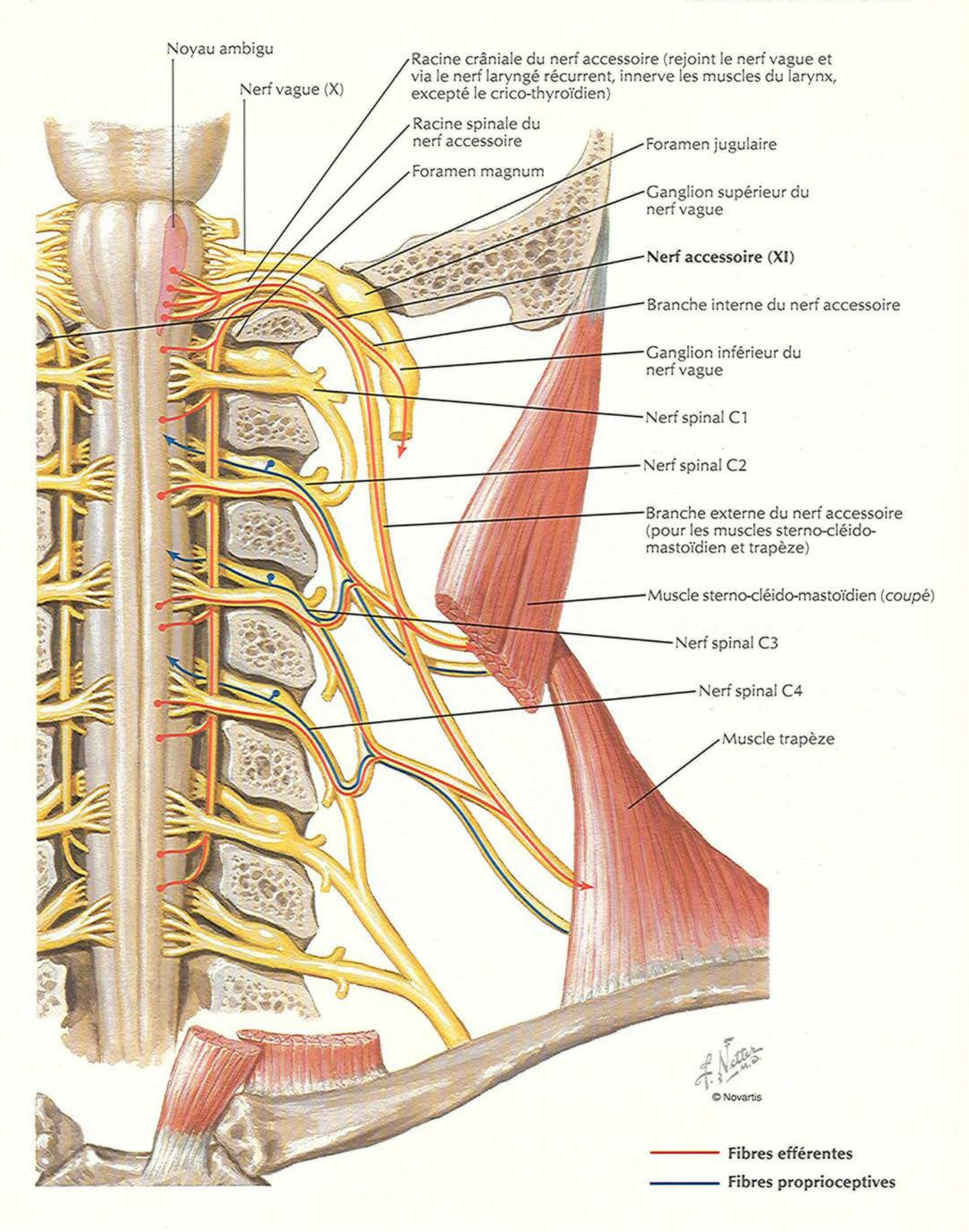


Nerf vague (X) : schéma

VOIR AUSSI LA PLANCHE 153

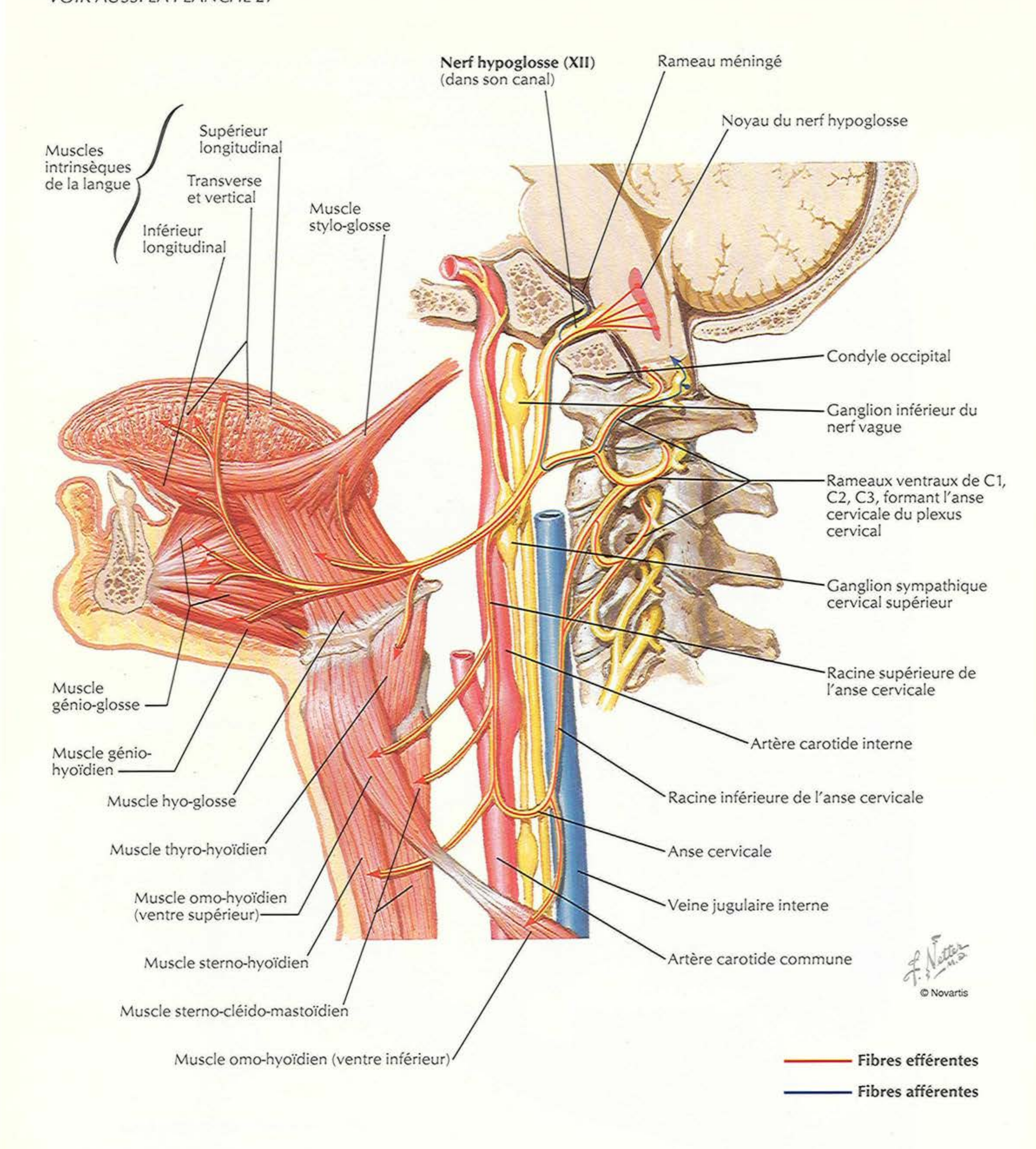


VOIR AUSSI LA PLANCHE 27

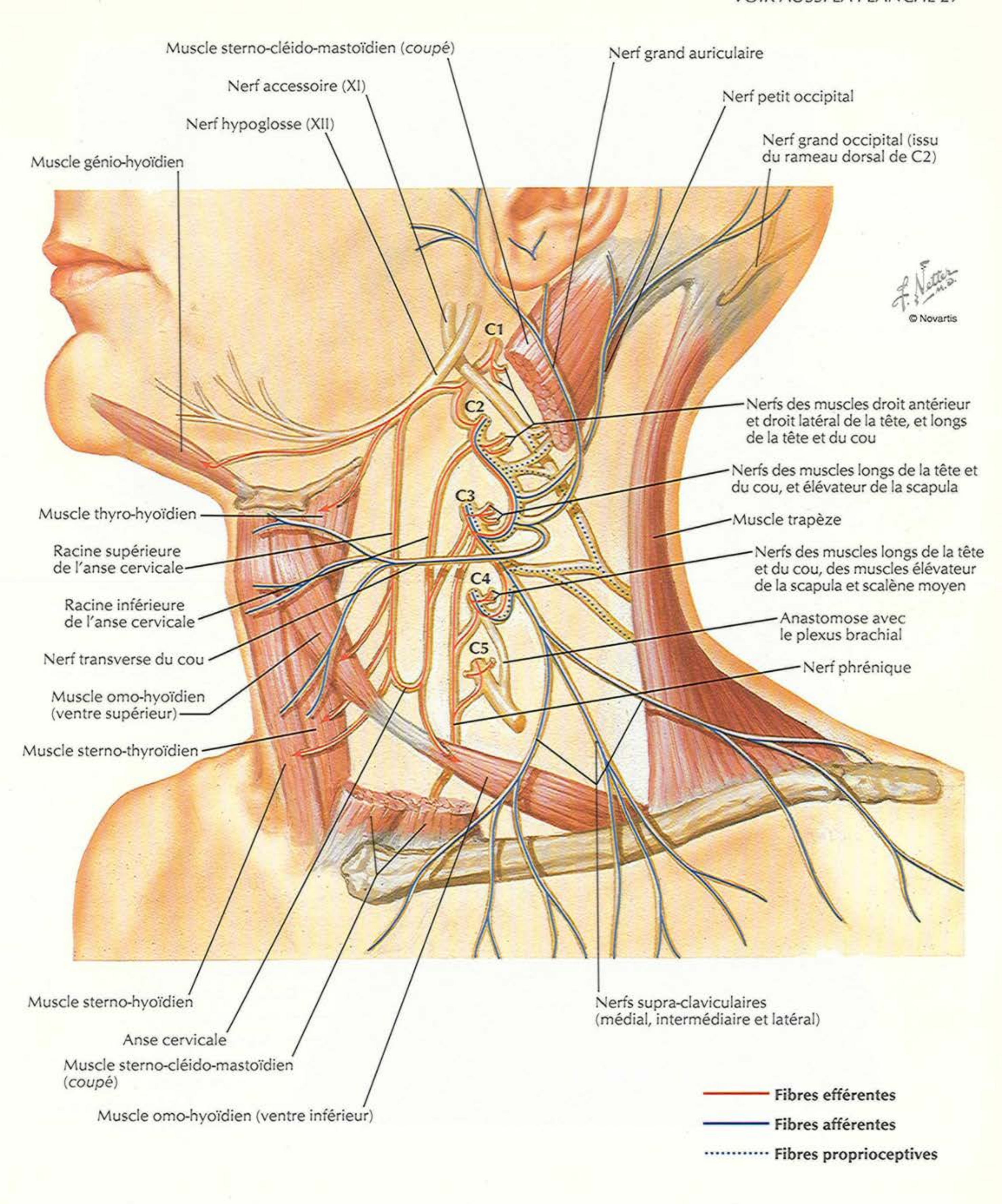


Nerf hypoglosse (XII) : schéma

VOIR AUSSI LA PLANCHE 27

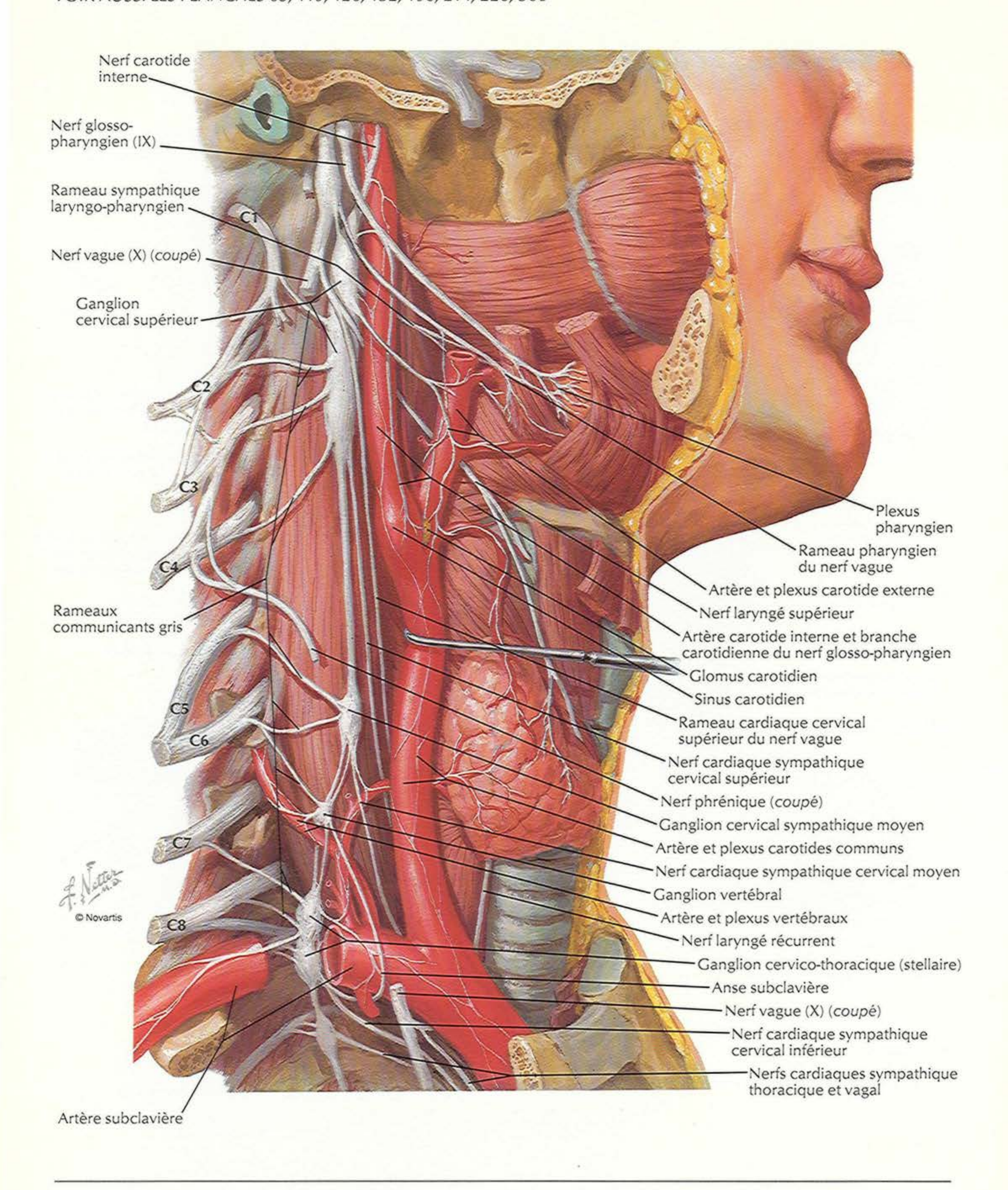


VOIR AUSSI LA PLANCHE 27

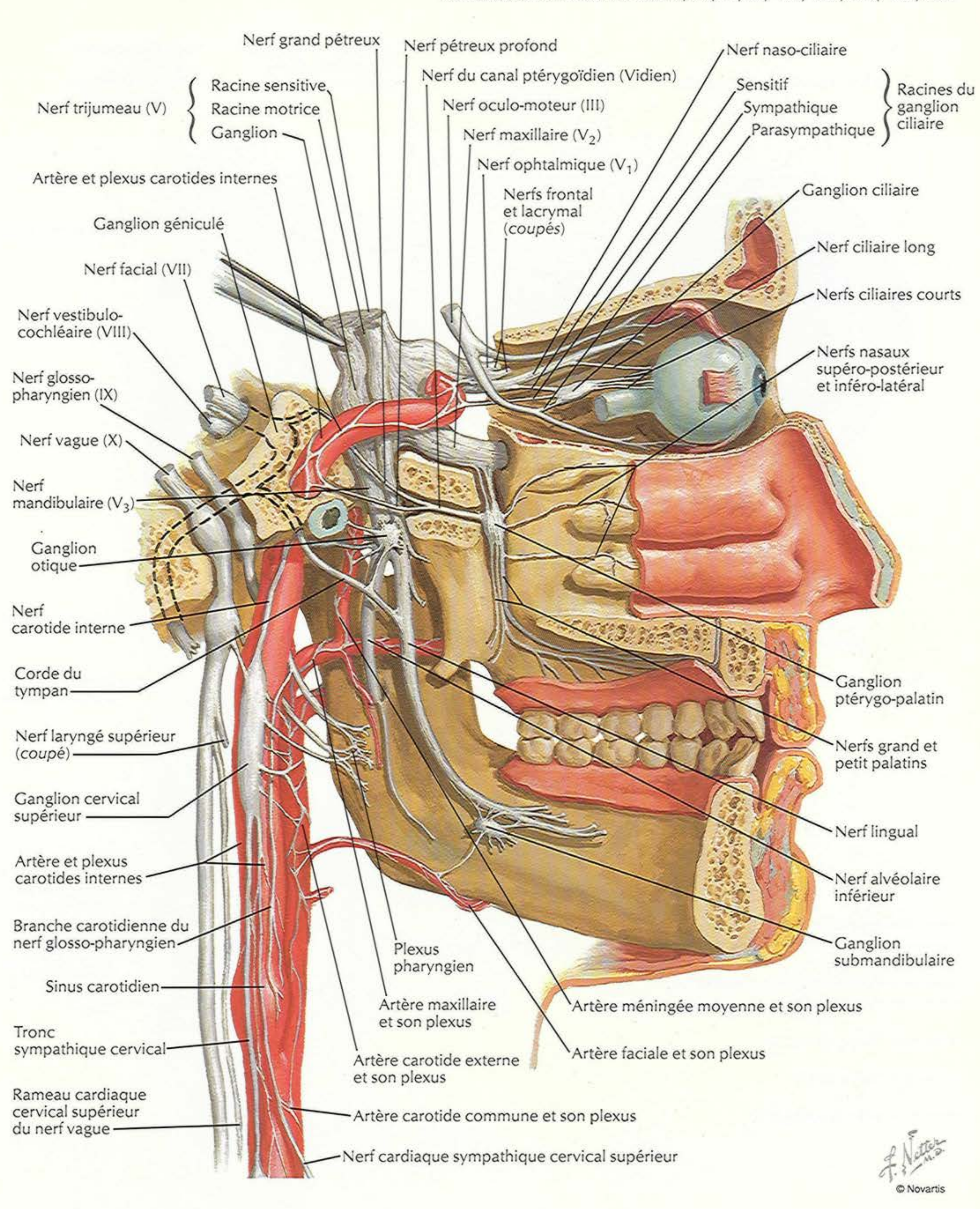


Nerfs autonomes du cou

VOIR AUSSI LES PLANCHES 65, 119, 120, 152, 198, 214, 228, 300

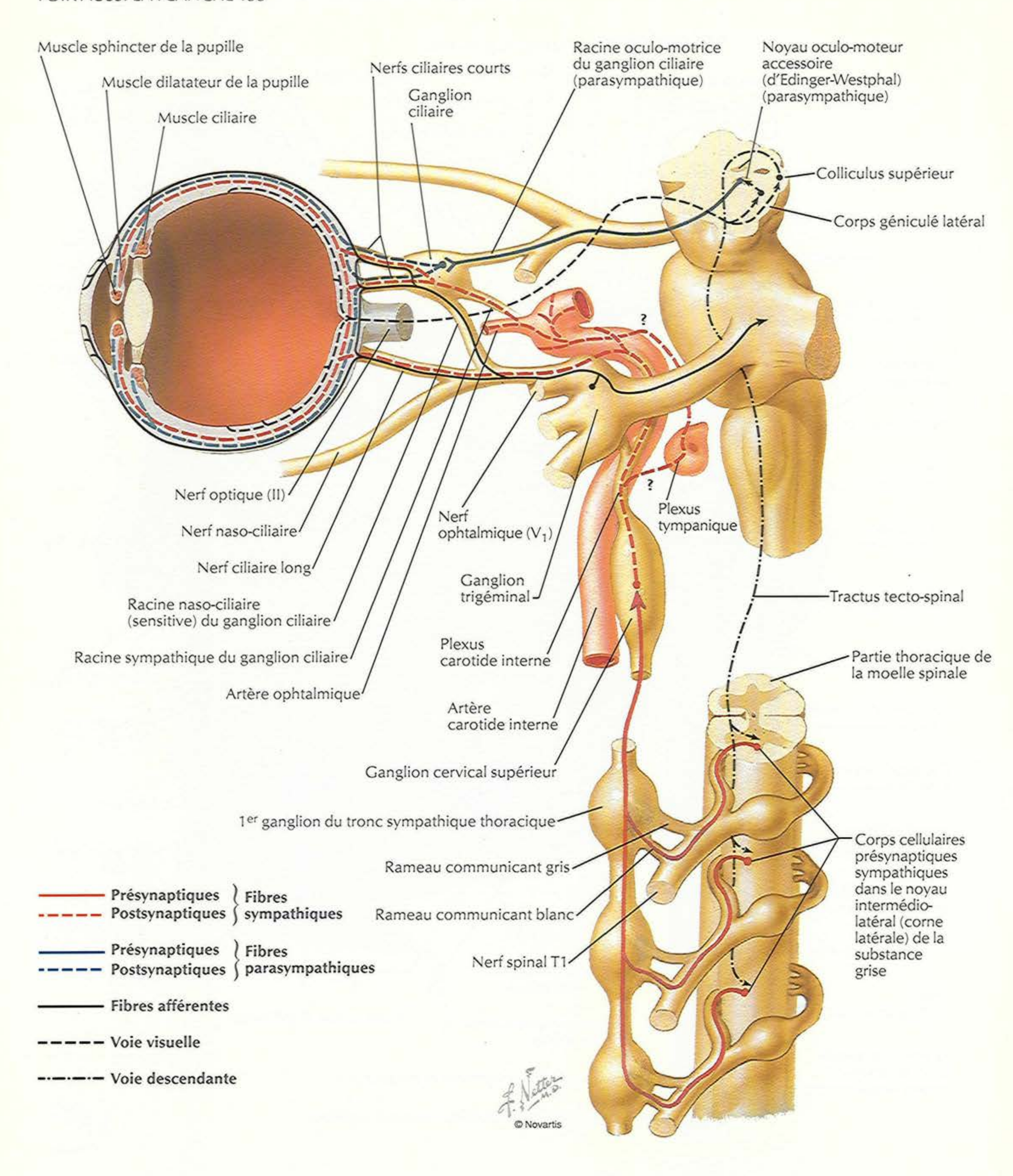


VOIR AUSSI LES PLANCHES 39, 40, 41, 81, 115, 126, 127, 128, 152

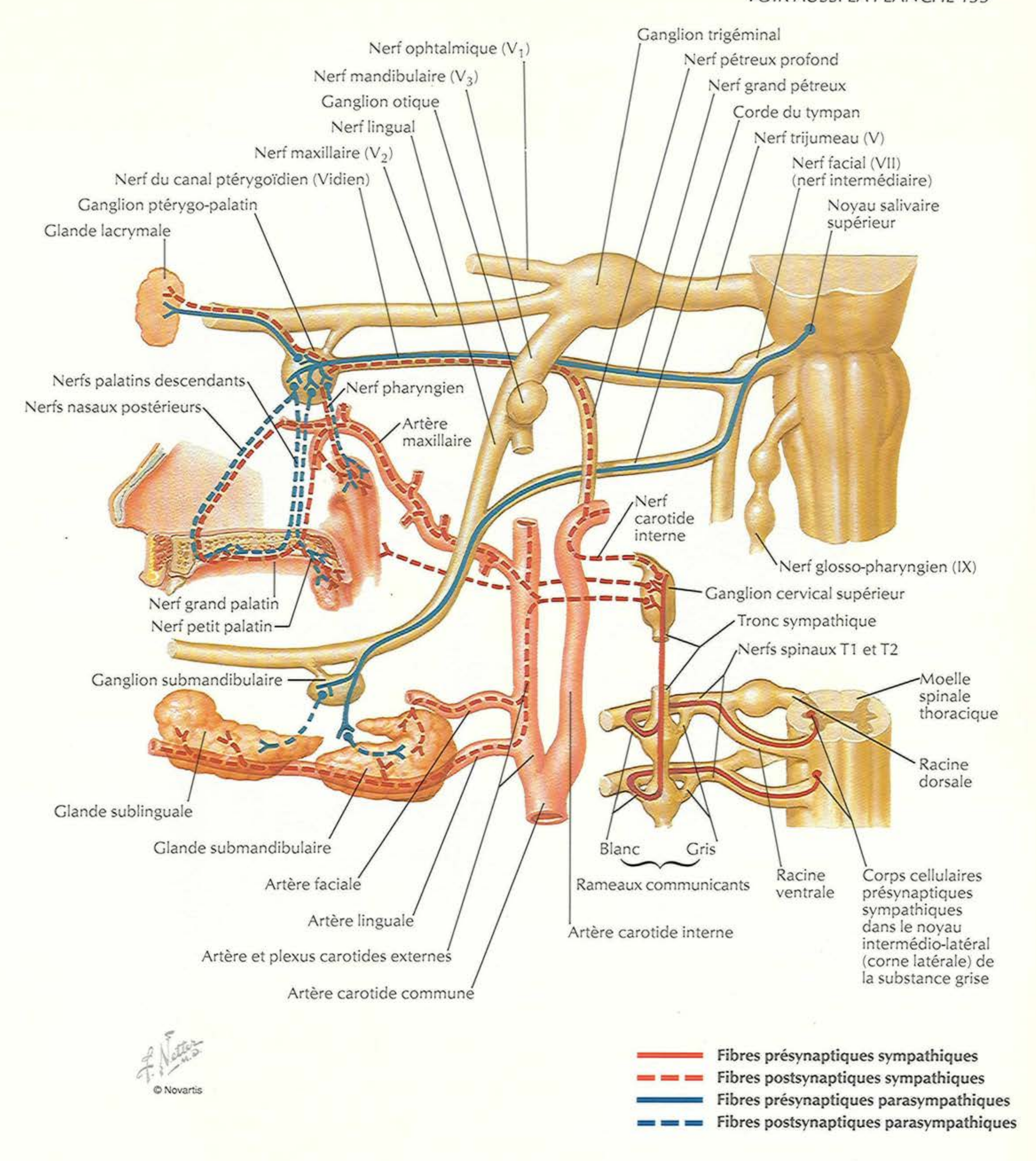


Ganglion ciliaire : schéma

VOIR AUSSI LA PLANCHE 153

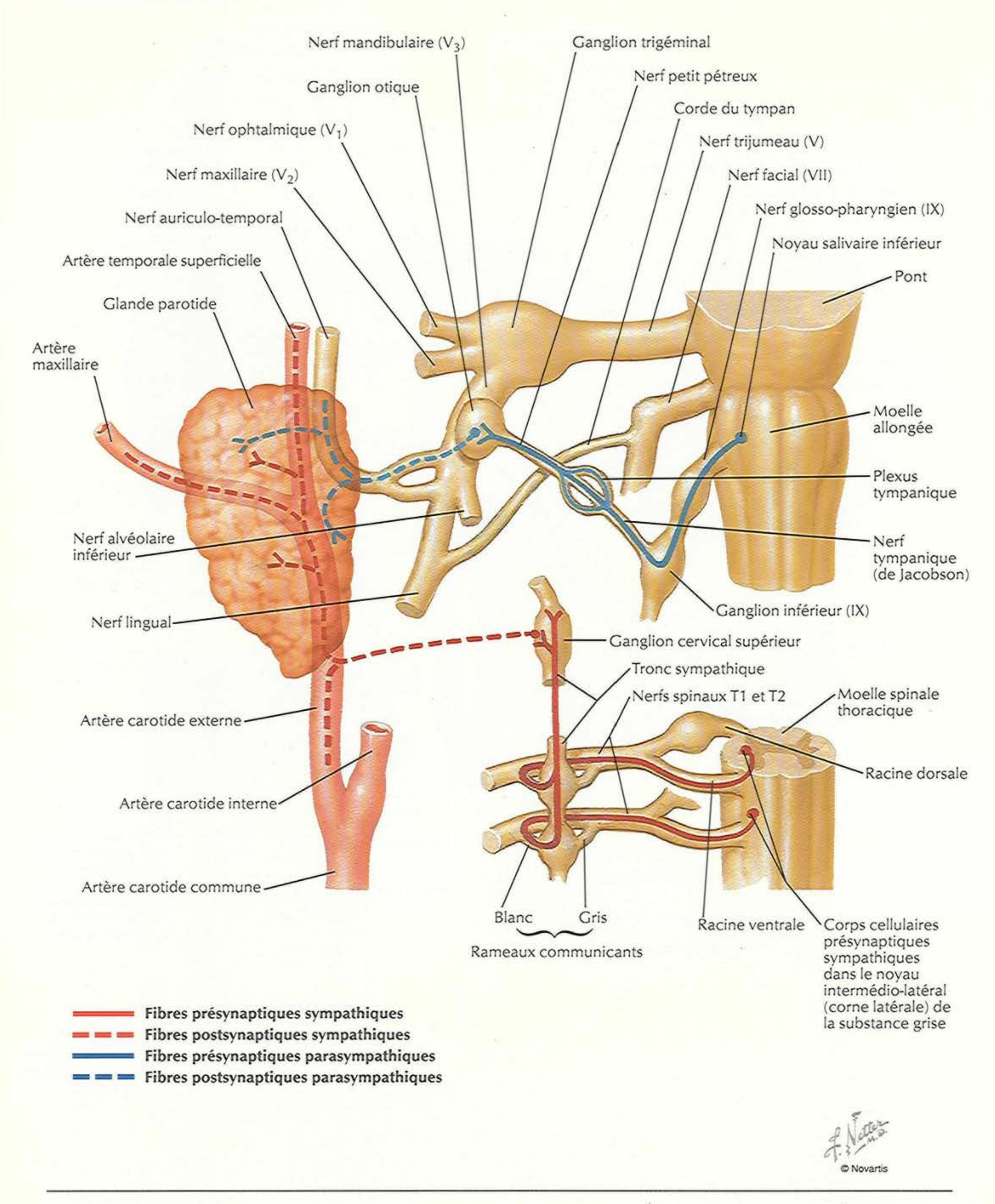


VOIR AUSSI LA PLANCHE 153

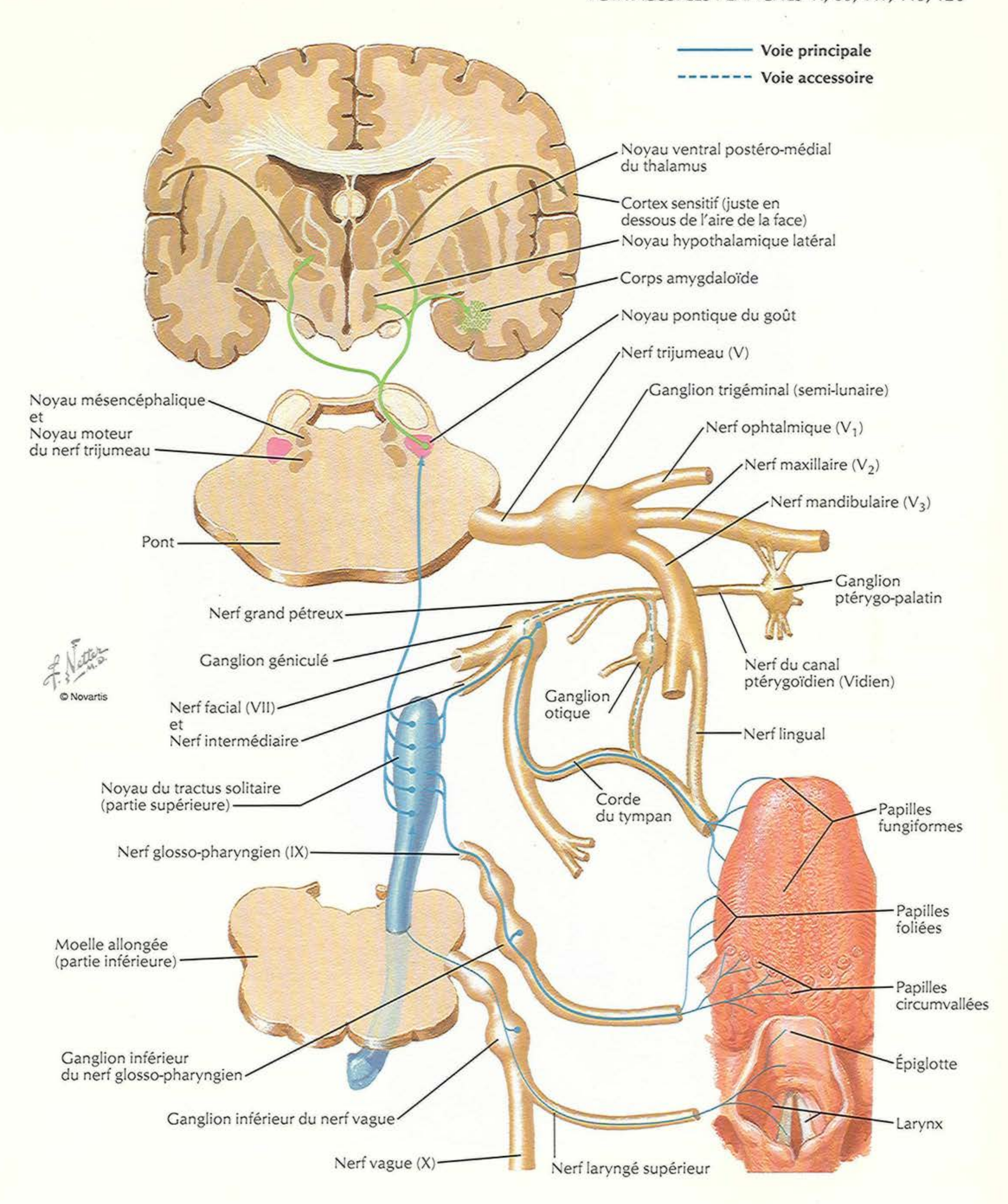


Ganglion otique : schéma

VOIR AUSSI LA PLANCHE 153

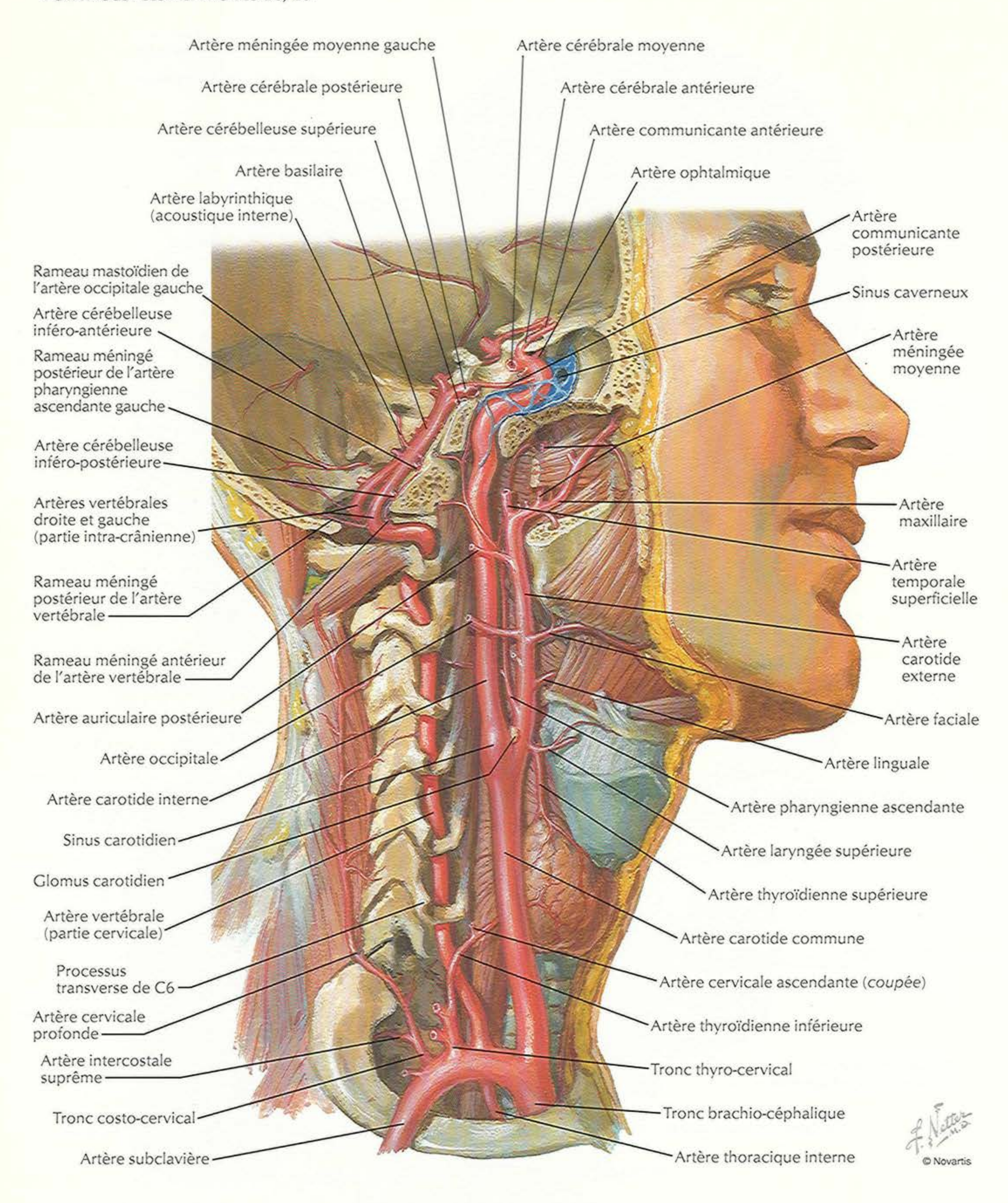


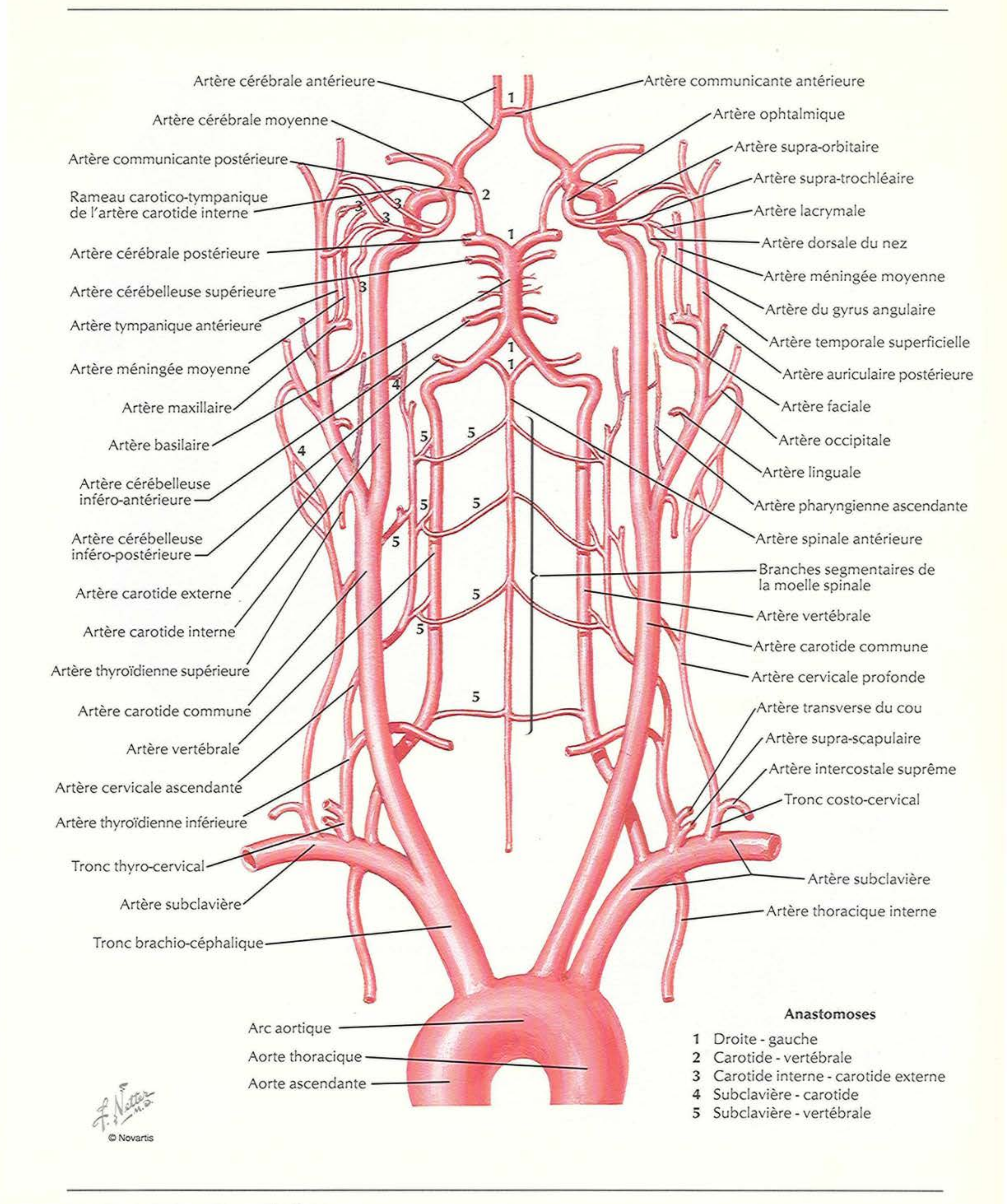
VOIR AUSSI LES PLANCHES 41, 89, 117, 119, 120



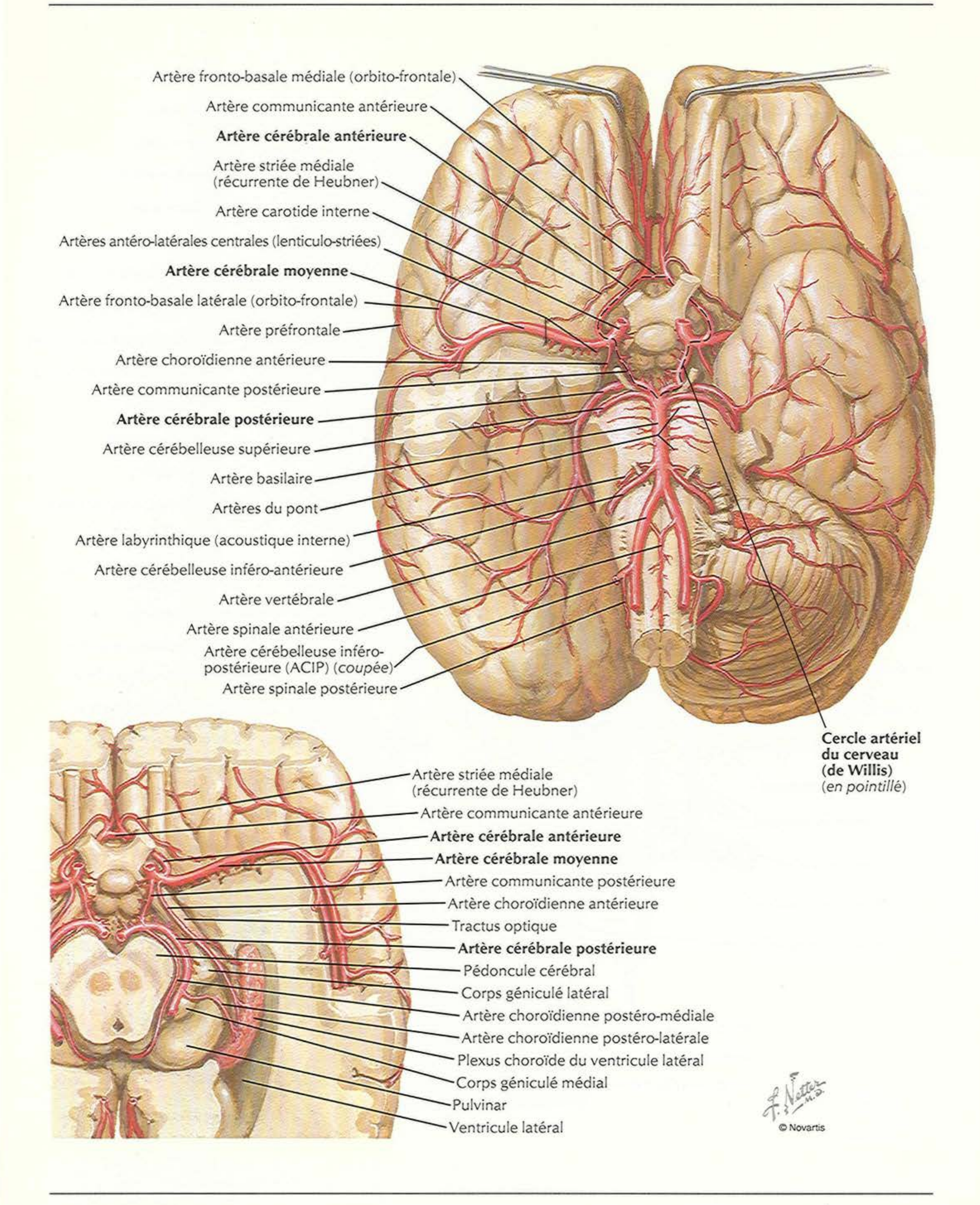
Artères destinées au cerveau et aux méninges

VOIR AUSSI LES PLANCHES 28, 29




Artère cérébrale antérieure
Artère cérébrale moyenne
Artère communicante postérieure
Rameau carotico-tympanique de l'artère carotide interne
Artère cérébrale postérieure
Artère cérébelleuse supérieure
Artère tympanique antérieure
Artère méningée moyenne
Artère maxillaire
Artère basilaire
Artère cérébelleuse inféro-antérieure
Artère cérébelleuse inféro-postérieure
Artère carotide externe
Artère carotide interne
Artère thyroïdienne supérieure
Artère carotide commune
Artère vertébrale
Artère cervicale ascendante
Artère thyroïdienne inférieure
Tronc thyro-cervical
Artère subclavière
Tronc brachio-céphalique
Artère communicante antérieure
Artère ophtalmique
Artère supra-orbitaire
Artère supra-trochléaire
Artère lacrymale
Artère dorsale du nez
Artère méningée moyenne
Artère du gyrus angulaire
Artère temporale superficielle
Artère auriculaire postérieure
Artère faciale
Artère occipitale
Artère linguale
Artère pharyngienne ascendante
Artère spinale antérieure
Branches segmentaires de la moelle spinale
Artère vertébrale
Artère carotide commune
Artère cervicale profonde
Artère transverse du cou
Artère supra-scapulaire
Artère intercostale suprême
Tronc costo-cervical
Artère subclavière
Artère thoracique interne
Arc aortique
Aorte thoracique
Aorte ascendante
1
2
3
4
5
Anastomoses
1 Droite - gauche
2 Carotide - vertébrale
3 Carotide interne - carotide externe
4 Subclavière - carotide
5 Subclavière - vertébrale
F. Netter M.D.

Artères de l'encéphale : vues inférieures



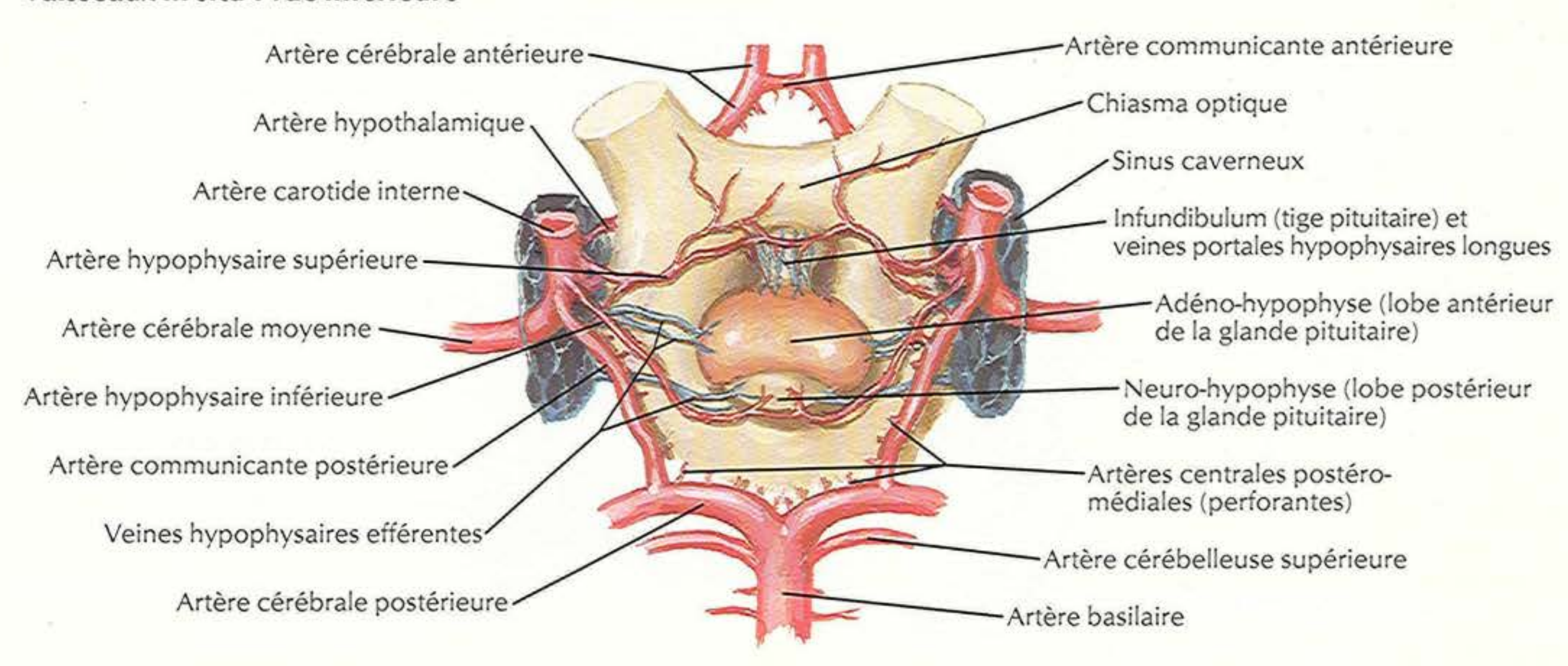
POUR LES ARTÈRES HYPOPHYSAIRES, VOIR LA PLANCHE 141

Vaisseaux isolés : vue inférieure

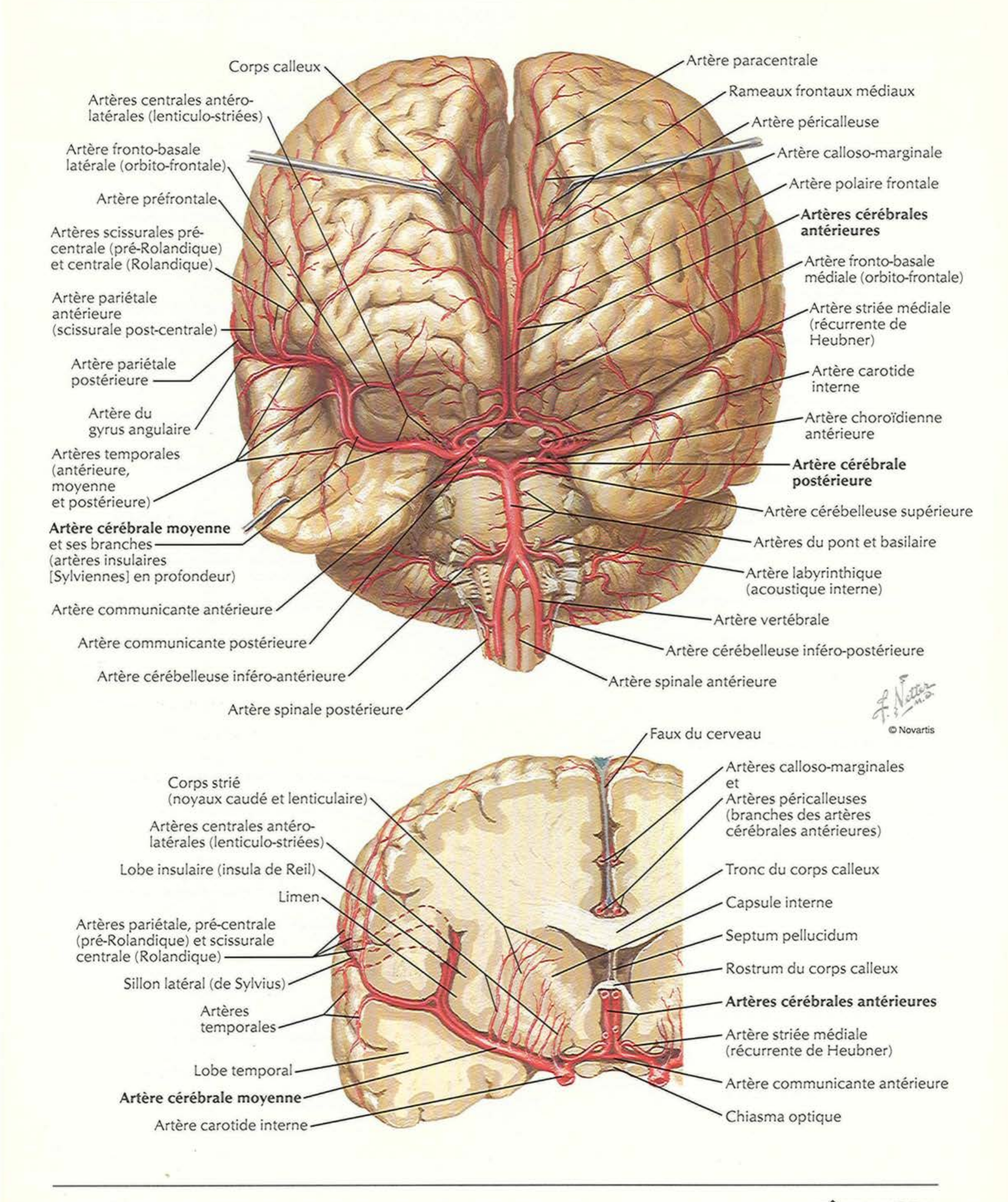
Artère centrale longue
(récurrente de Heubner)
Artère cérébrale antérieure
(segment A_2)
Artères centrales
antéro-médiales
Artère communicante antérieure
Artère hypothalamique
Artère cérébrale antérieure
(segment A_1)
Artères centrales antéro-latérales
(artères lenticulo-striées)
Artère ophtalmique
Artère carotide interne
Artère cérébrale moyenne
Artère hypophysaire supérieure
Artère communicante postérieure
Artère hypophysaire inférieure
Artère choroïdienne antérieure
Artère cérébrale postérieure
(segment P_2)
(segment P_1)
Artères thalamo-striées
antérieures
Artères centrales postéro-
médiales (perforantes)
Artère cérébelleuse supérieure
Artère basilaire
Artères centrales postéro-médiales
(artères thalamo-striées postérieures)
Artères du pont
Artères postéro-médiales centrales
(paramédianes)
Artère cérébelleuse inféro-antérieure
Artère labyrinthique (acoustique interne)
Artère vertébrale

F. Netter M.D.

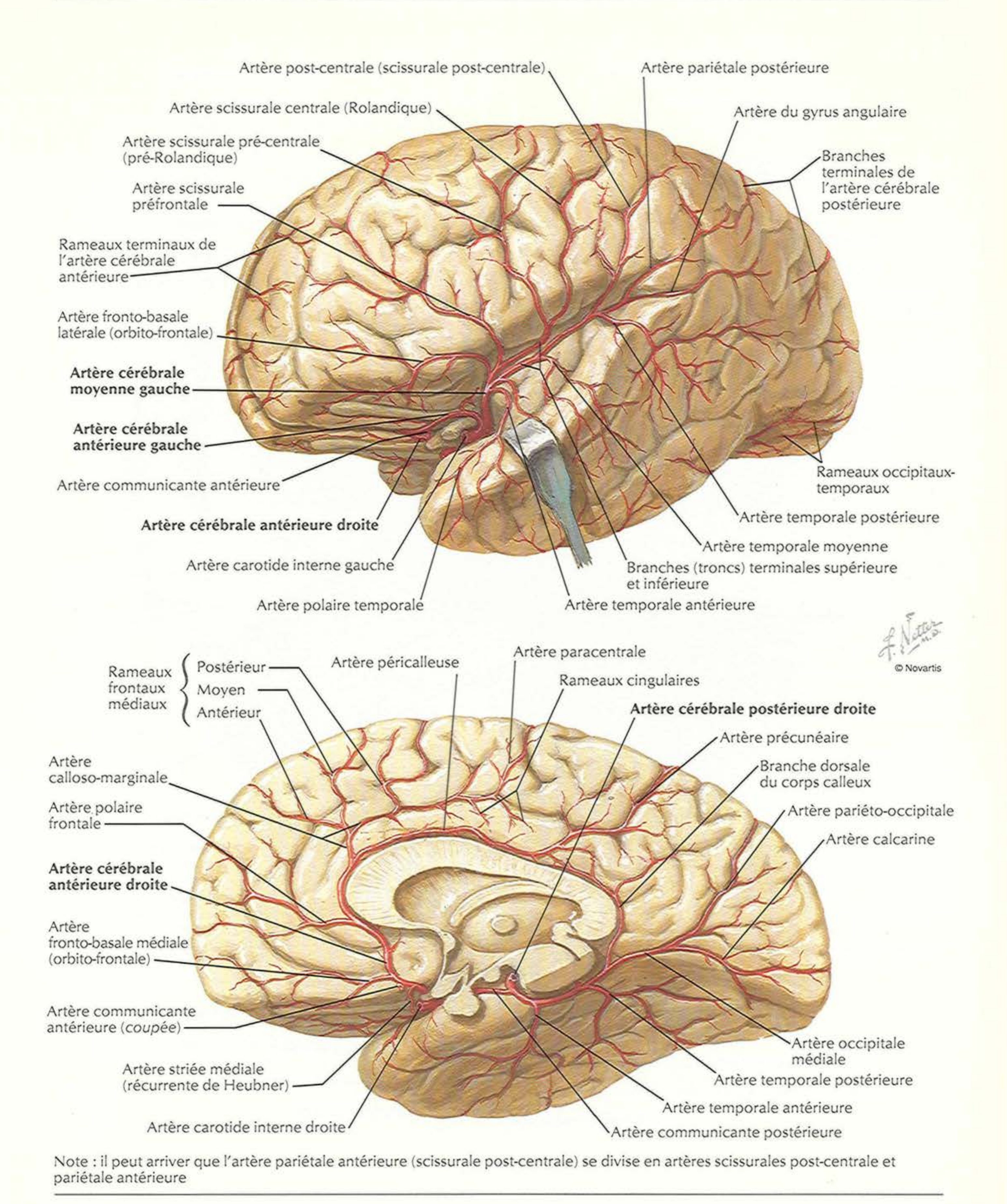
Vaisseaux in situ : vue inférieure



Artères de l'encéphale : vue frontale et coupe

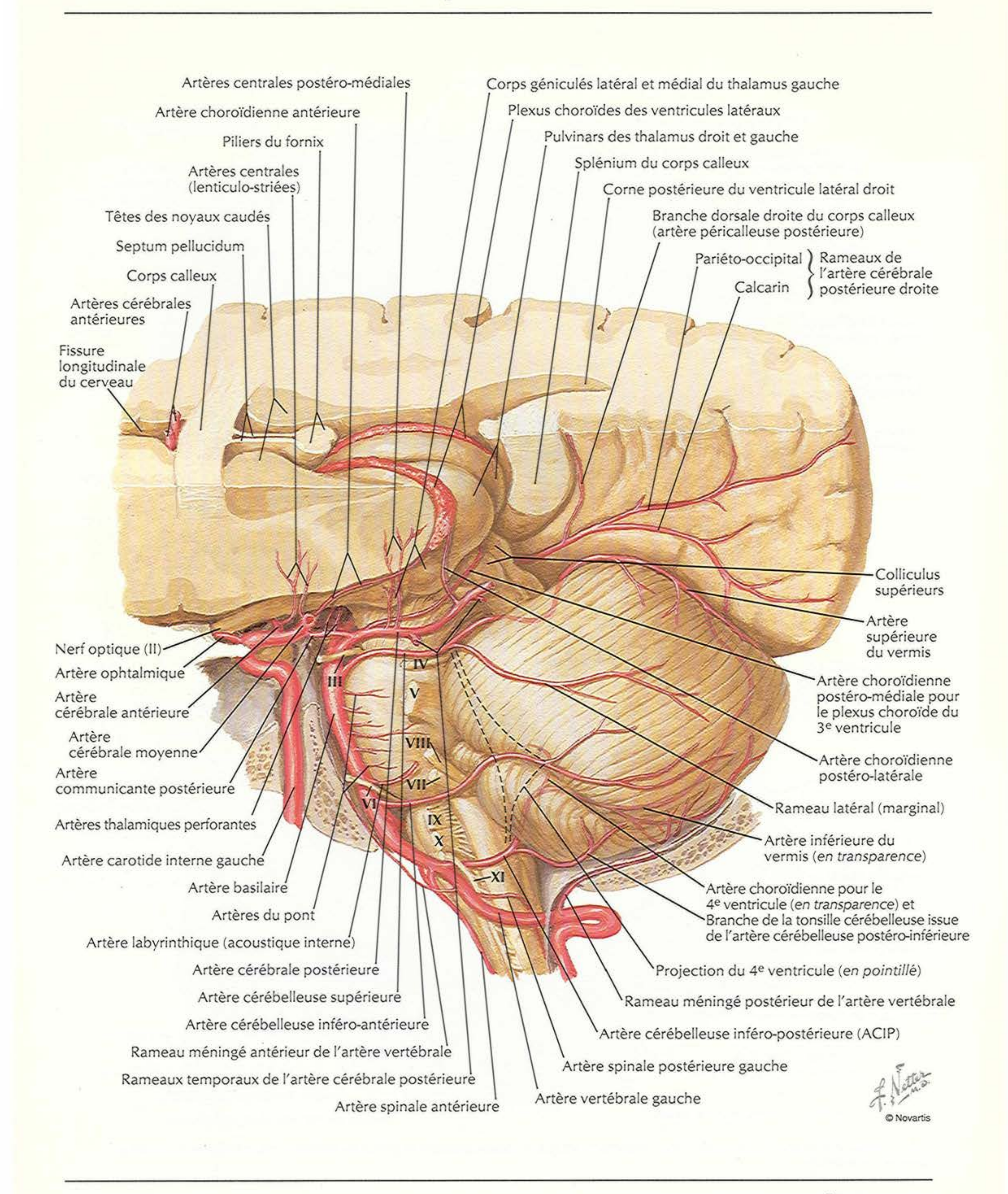


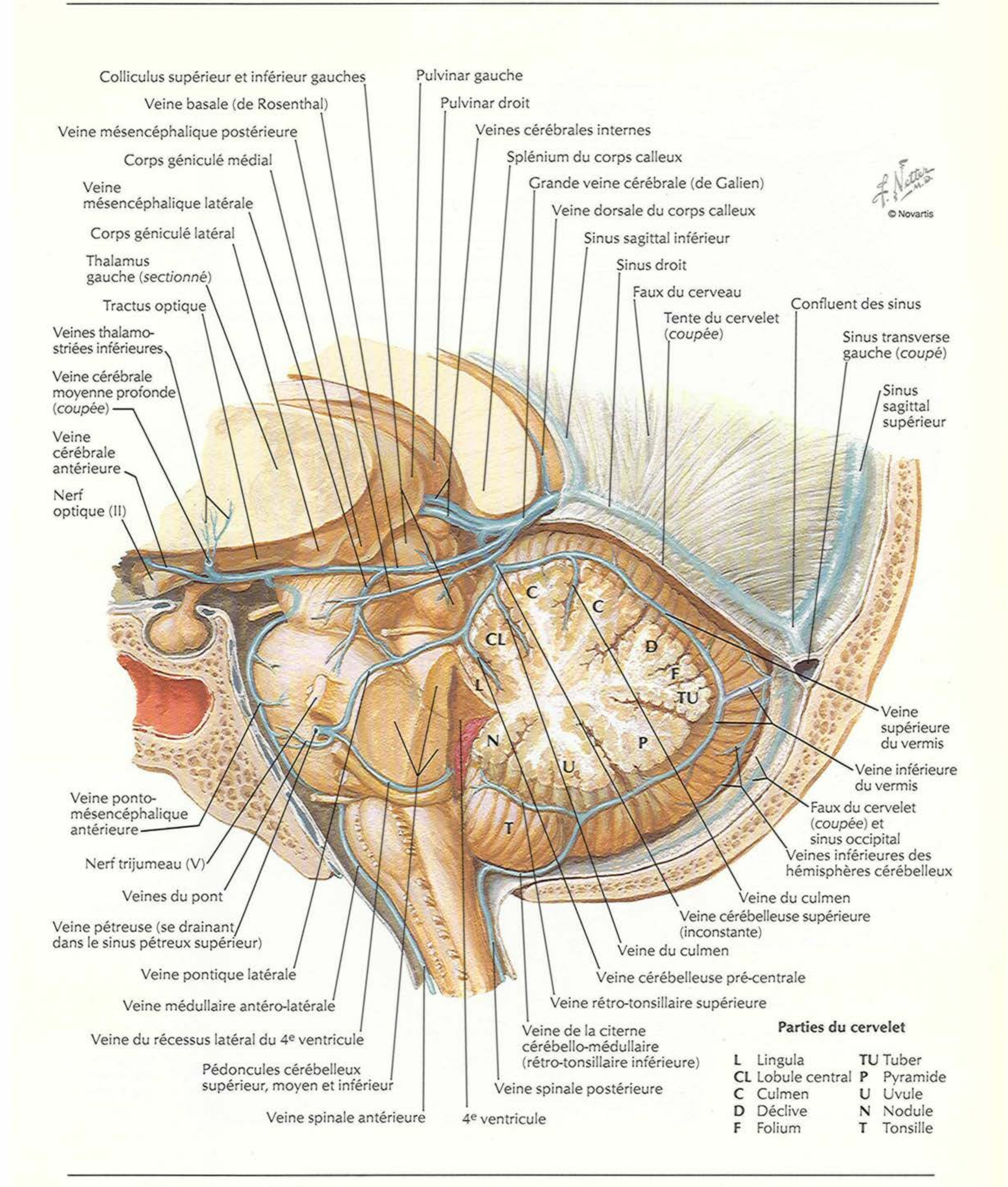
Artères du cerveau : vues latérale et médiale



Note : il peut arriver que l'artère pariétale antérieure (scissurale post-centrale) se divise en artères scissurales post-centrale et pariétale antérieure

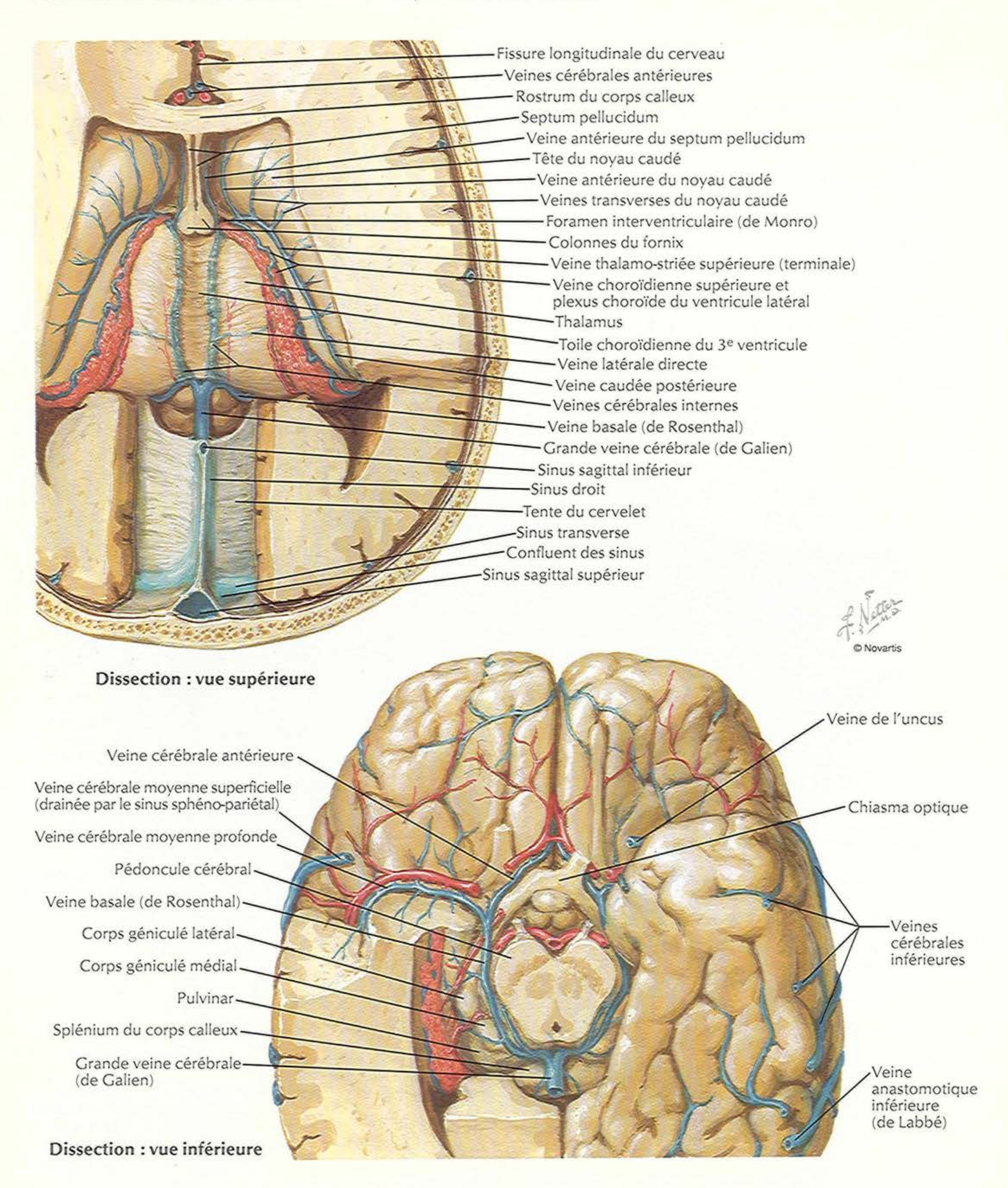
Artères de la fosse crânienne postérieure




Colliculus supérieur et inférieur gauches
Veine basale (de Rosenthal)
Veine mésencéphalique postérieure
Corps géniculé médial
Veine mésencéphalique latérale
Corps géniculé latéral
Thalamus gauche (sectionné)
Tractus optique
Veines thalamo-striées inférieures
Veine cérébrale moyenne profonde (coupée)
Veine cérébrale antérieure
Nerf optique (II)
Pulvinar gauche
Pulvinar droit
Veines cérébrales internes
Splénium du corps calleux
Grande veine cérébrale (de Galien)
Veine dorsale du corps calleux
Sinus sagittal inférieur
Sinus droit
Faux du cerveau
Tente du cervelet (coupée)
Confluent des sinus
Sinus transverse gauche (coupé)
Sinus sagittal supérieur
F. Netter M.D.
© Novartis
C
C
CL
D
F
TU
L
N
P
U
T
Veine supérieure du vermis
Veine inférieure du vermis
Faux du cervelet (coupée) et sinus occipital
Veines inférieures des hémisphères cérébelleux
Veine du culmen
Veine cérébelleuse supérieure (inconstante)
Veine du culmen
Veine cérébelleuse pré-centrale
Veine rétro-tonsillaire supérieure
Veine de la citerne cérébello-médullaire (rétro-tonsillaire inférieure)
Veine spinale postérieure
4e ventricule
Veine spinale antérieure
Pédoncules cérébelleux supérieur, moyen et inférieur
Veine du récessus latéral du 4e ventricule
Veine médullaire antéro-latérale
Veine pontique latérale
Veine pétreuse (se drainant dans le sinus pétreux supérieur)
Veines du pont
Nerf trijumeau (V)
Veine ponto-mésencéphalique antérieure
Parties du cervelet
L Lingula
CL Lobule central
C Culmen
D Déclive
F Folium
TU Tuber
P Pyramide
U Uvule
N Nodule
T Tonsille

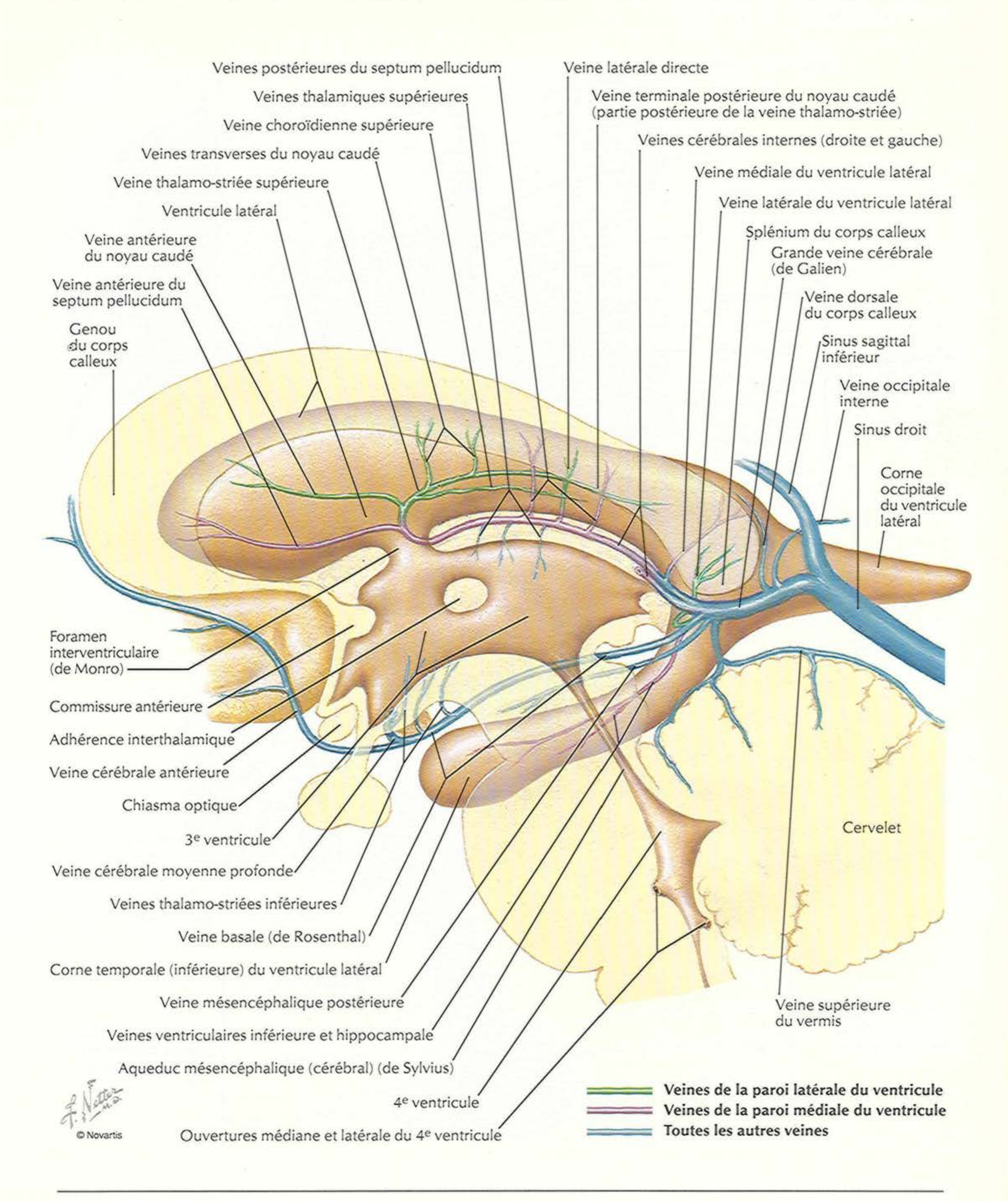
Veines profondes du cerveau

POUR LES VEINES SUPERFICIELLES DU CERVEAU, VOIR LA PLANCHE 96



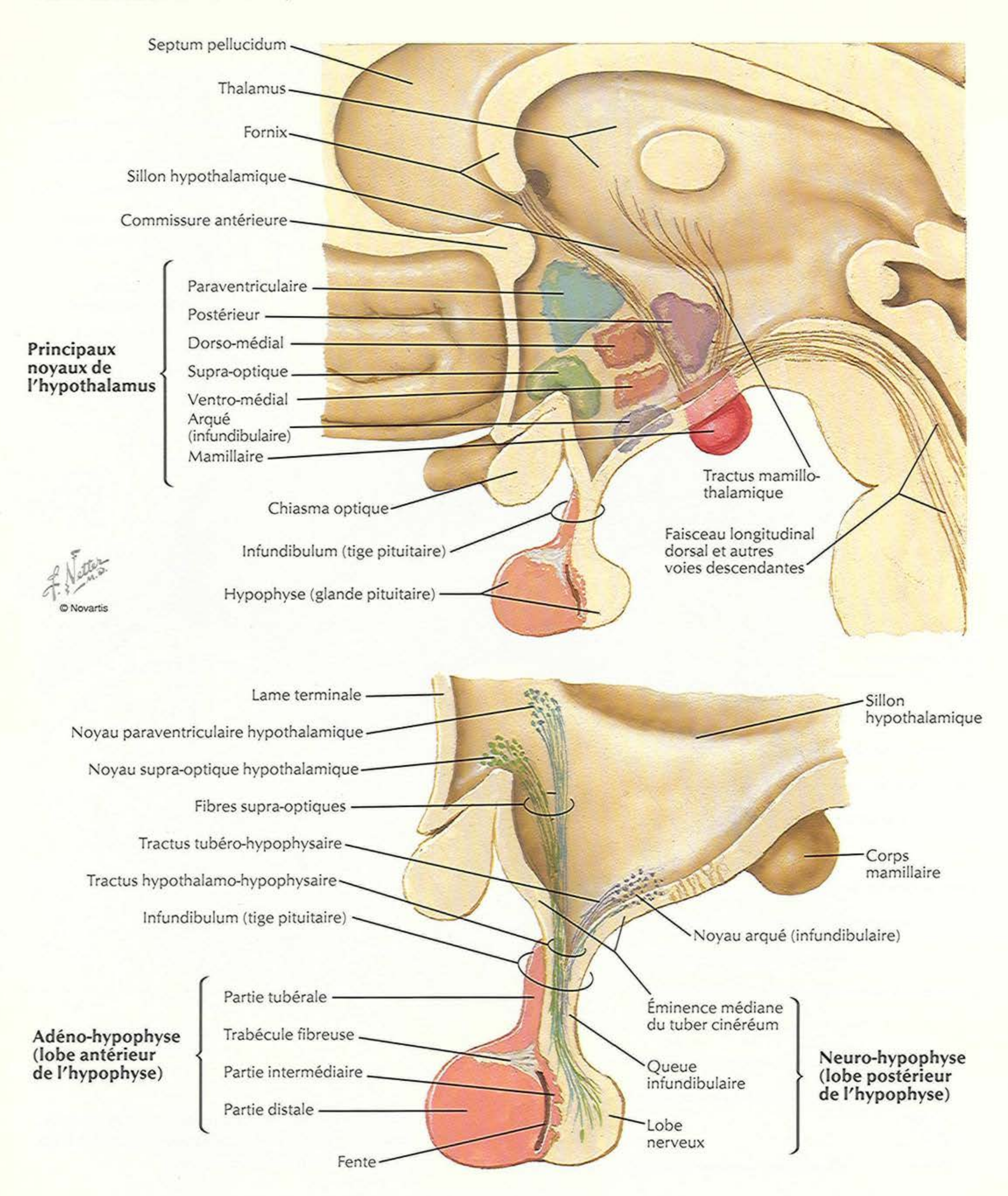
Dissection : vue supérieure

Dissection : vue inférieure


Veines postérieures du septum pellucidum
Veines thalamiques supérieures
Veine choroïdienne supérieure
Veines transverses du noyau caudé
Veine thalamo-striée supérieure
Ventricule latéral
Veine antérieure du noyau caudé
Veine antérieure du septum pellucidum
Genou du corps calleux
Veine latérale directe
Veine terminale postérieure du noyau caudé (partie postérieure de la veine thalamo-striée)
Veines cérébrales internes (droite et gauche)
Veine médiale du ventricule latéral
Veine latérale du ventricule latéral
Splénium du corps calleux
Grande veine cérébrale (de Galien)
Veine dorsale du corps calleux
Sinus sagittal inférieur
Veine occipitale interne
Sinus droit
Corne occipitale du ventricule latéral
Foramen interventriculaire (de Monro)
Commissure antérieure
Adhérence interthalamique
Veine cérébrale antérieure
Chiasma optique
3e ventricule
Veine cérébrale moyenne profonde
Veines thalamo-striées inférieures
Veine basale (de Rosenthal)
Corne temporale (inférieure) du ventricule latéral
Veine mésencéphalique postérieure
Veines ventriculaires inférieure et hippocampale
Aqueduc mésencéphalique (cérébral) (de Sylvius)
4e ventricule
Ouvertures médiane et latérale du 4e ventricule
Cervelet
Veine supérieure du vermis
Veines de la paroi latérale du ventricule
Veines de la paroi médiale du ventricule
Toutes les autres veines
F. Netter M.D.
© Novartis

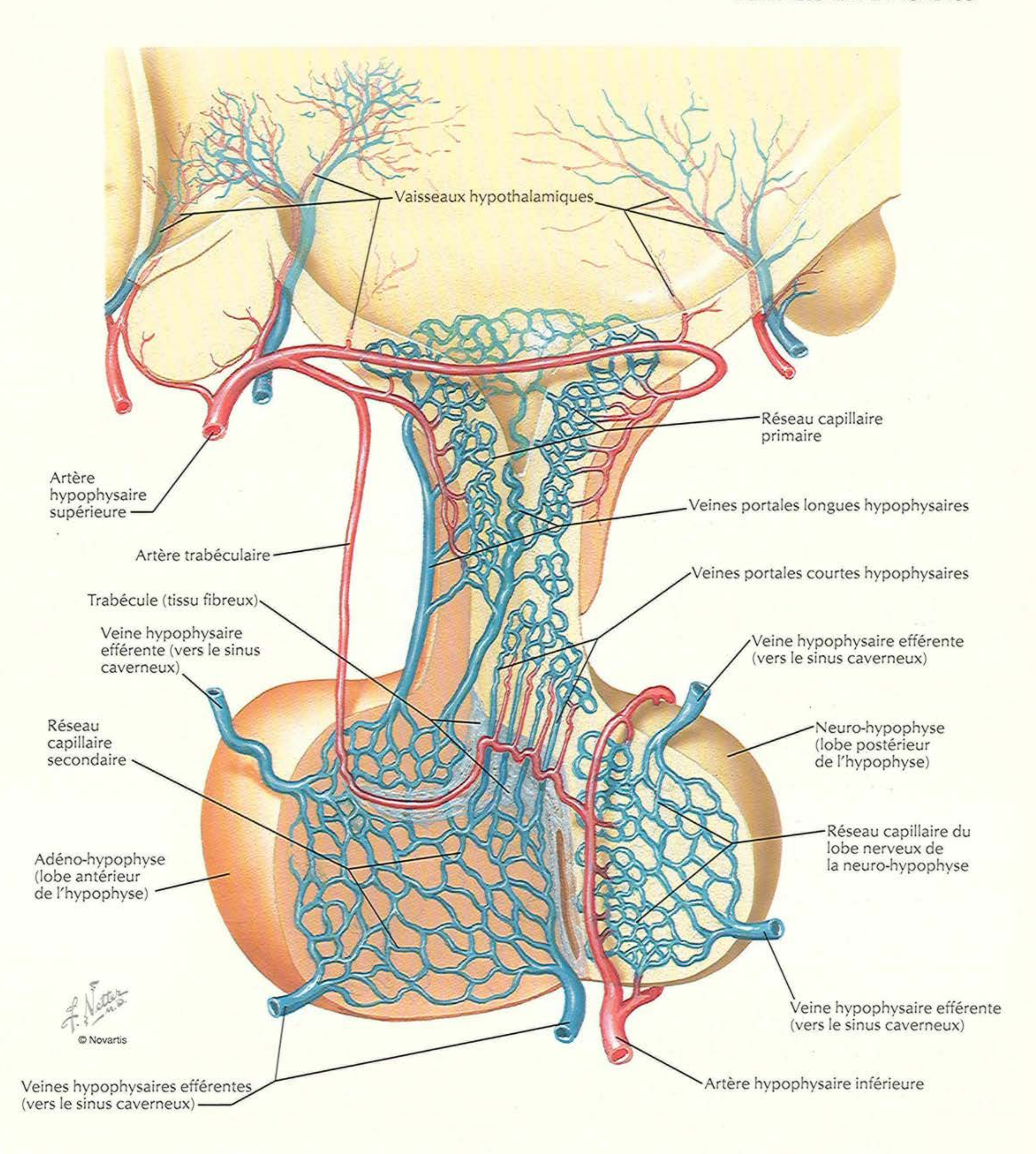
Hypothalamus et hypophyse

VOIR AUSSI LES PLANCHES 100, 101



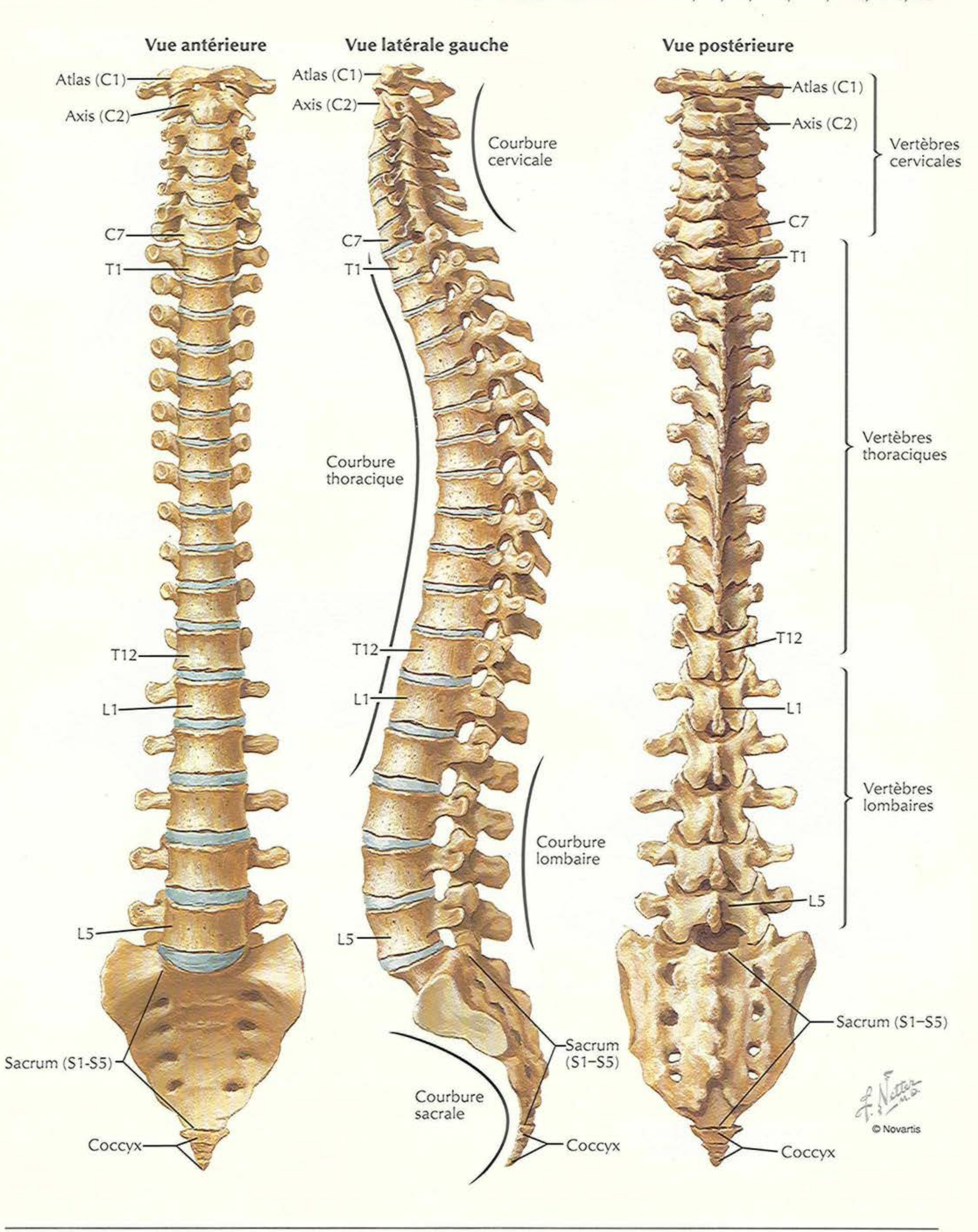
Artères et veines de l'hypothalamus et de l'hypophyse

VOIR AUSSI LA PLANCHE 133



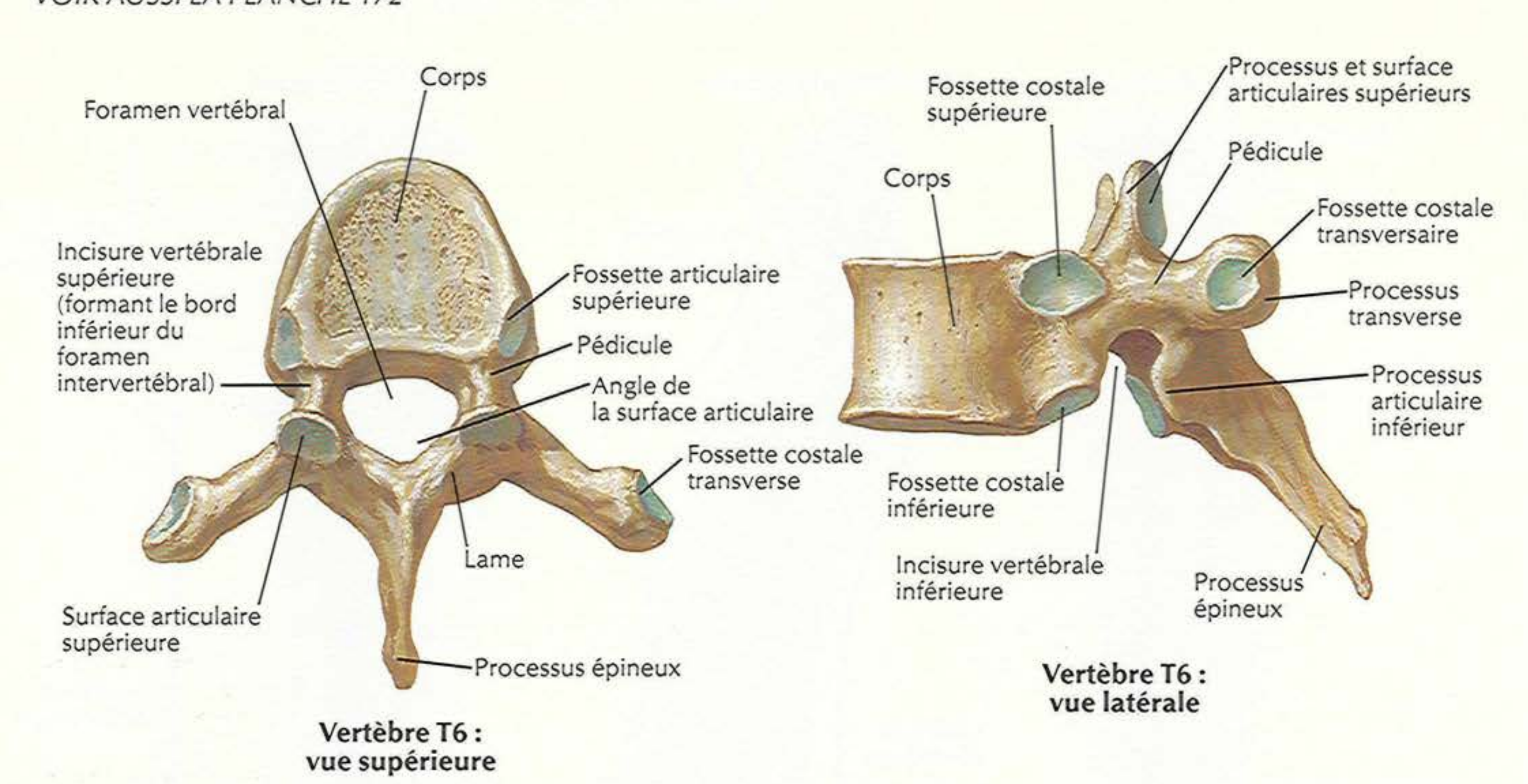
Section II
DOS ET MOELLE SPINALE

VOIR AUSSI LES PLANCHES 9, 12, 13, 143, 144, 145, 170, 231



Vertèbres thoraciques

VOIR AUSSI LA PLANCHE 172



Vertèbre T6 : vue supérieure

Vertèbre T6 : vue latérale

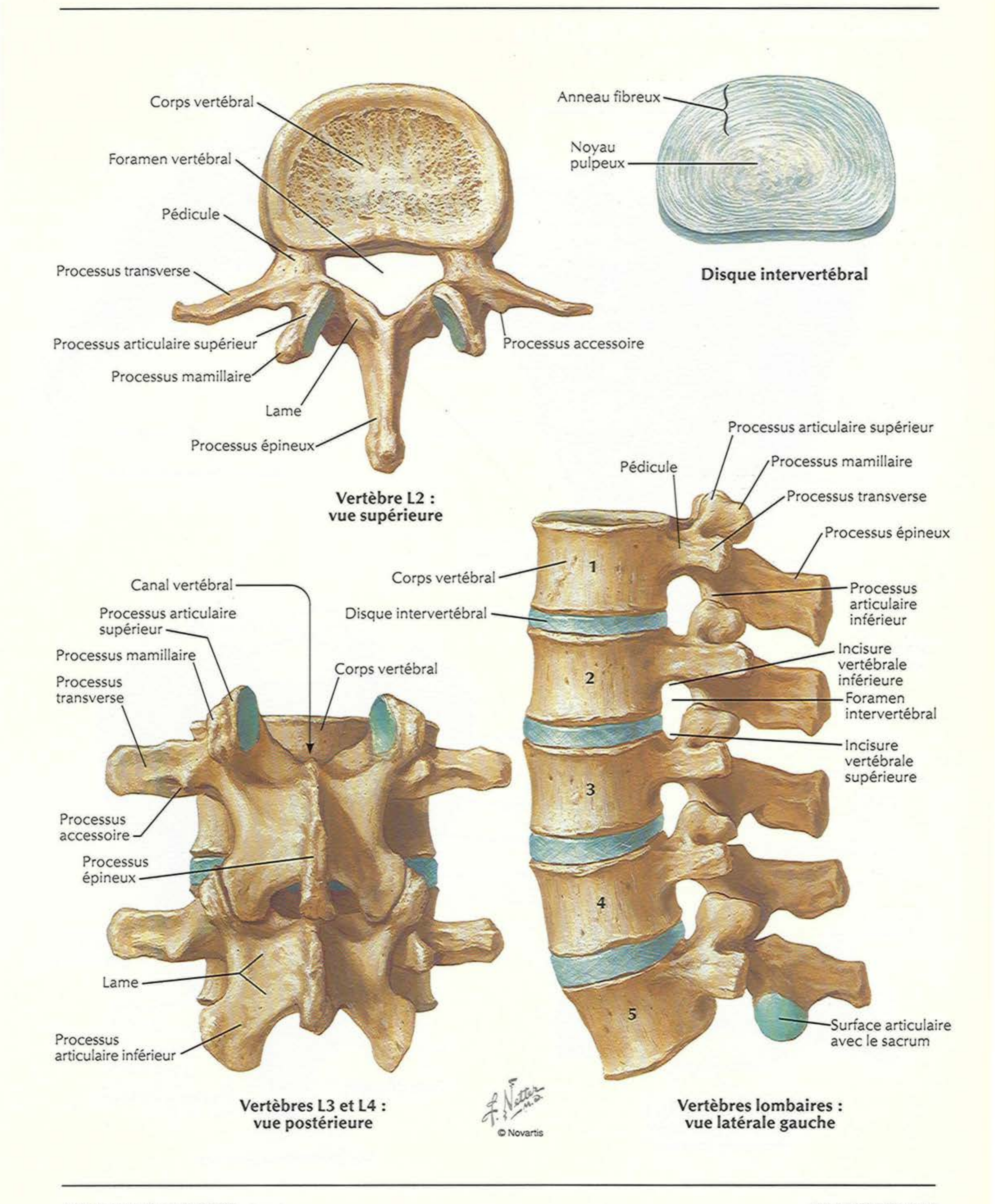
Canal vertébral
Processus et surface articulaires supérieurs
7e côte
Processus épineux de la vertèbre T7
Processus transverse de la vertèbre T9
Lame
Processus articulaire inférieur (T9)
Processus épineux (T9)

Vertèbres T7, T8 et T9 : vue postérieure

Processus et surface articulaires supérieurs
Corps
Processus transverse
Fossette costale
Processus épineux
Processus et surface articulaire inférieurs

Vertèbre T12 : vue latérale

F. Netter M.D.



Vertèbre L2 : vue supérieure

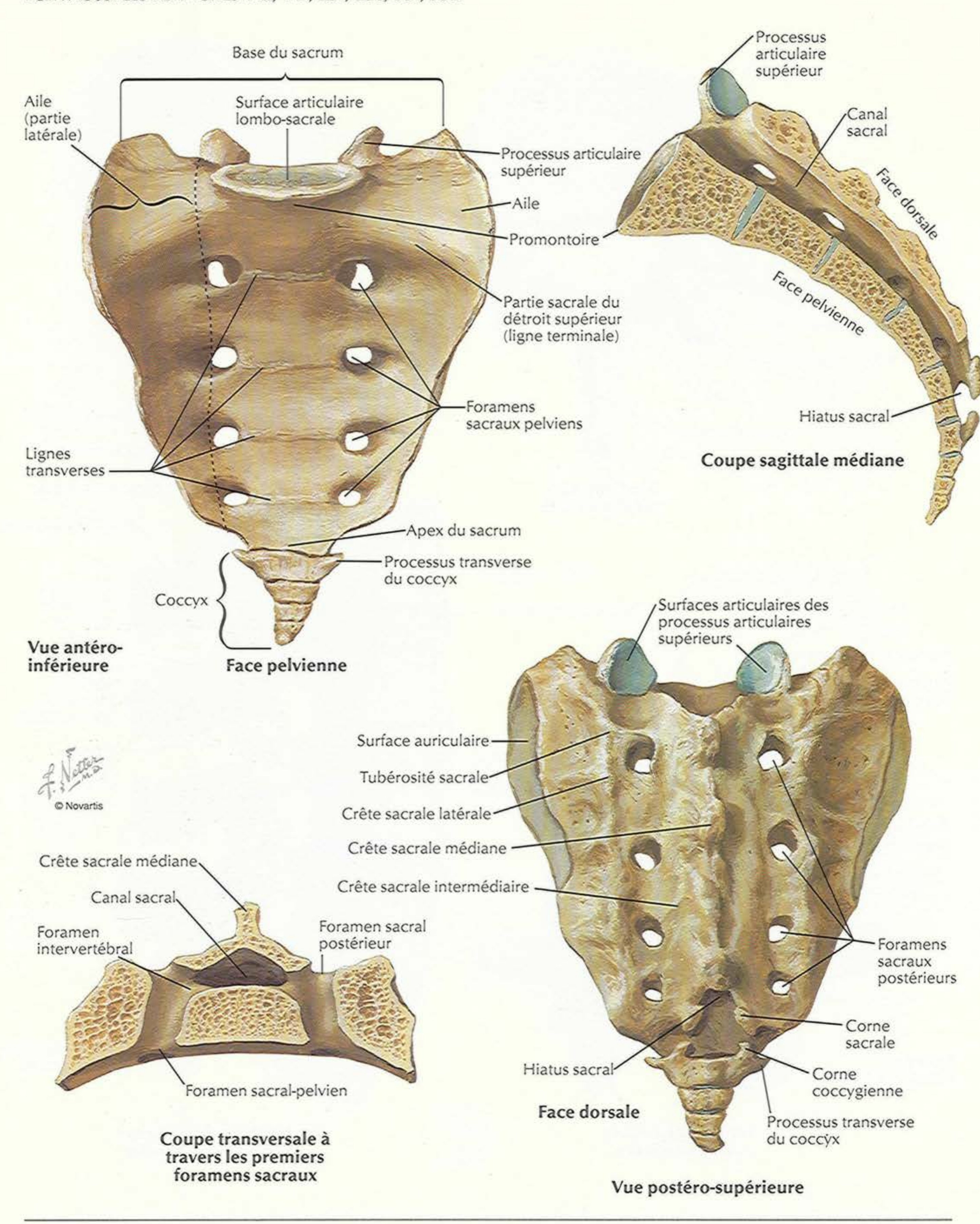
Disque intervertébral

Vertèbres L3 et L4 : vue postérieure

Vertèbres lombaires : vue latérale gauche

Sacrum et coccyx

VOIR AUSSI LES PLANCHES 142, 147, 231, 330, 331, 332



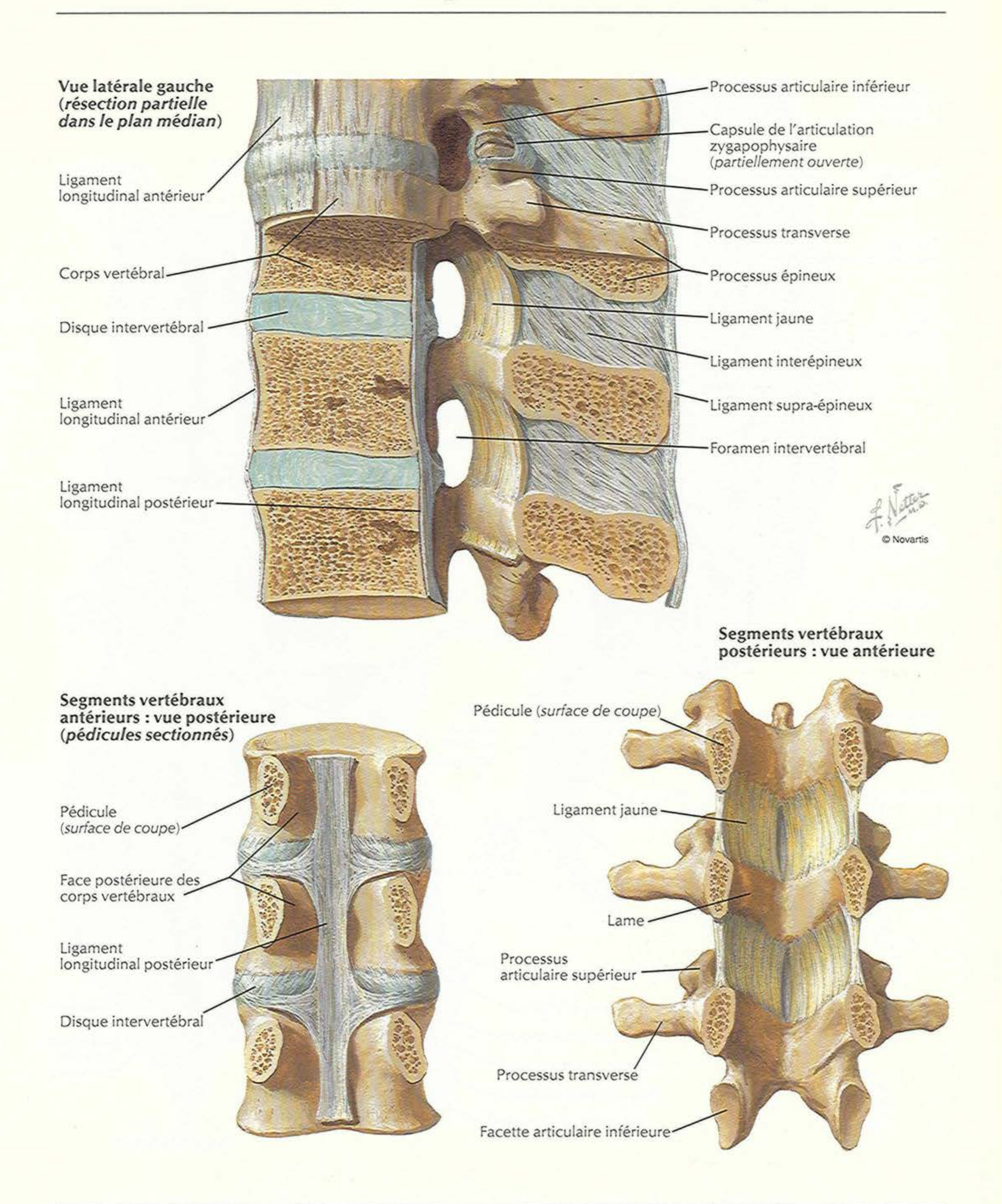
Vue antéro-inférieure **Face pelvienne**

Coupe sagittale médiane

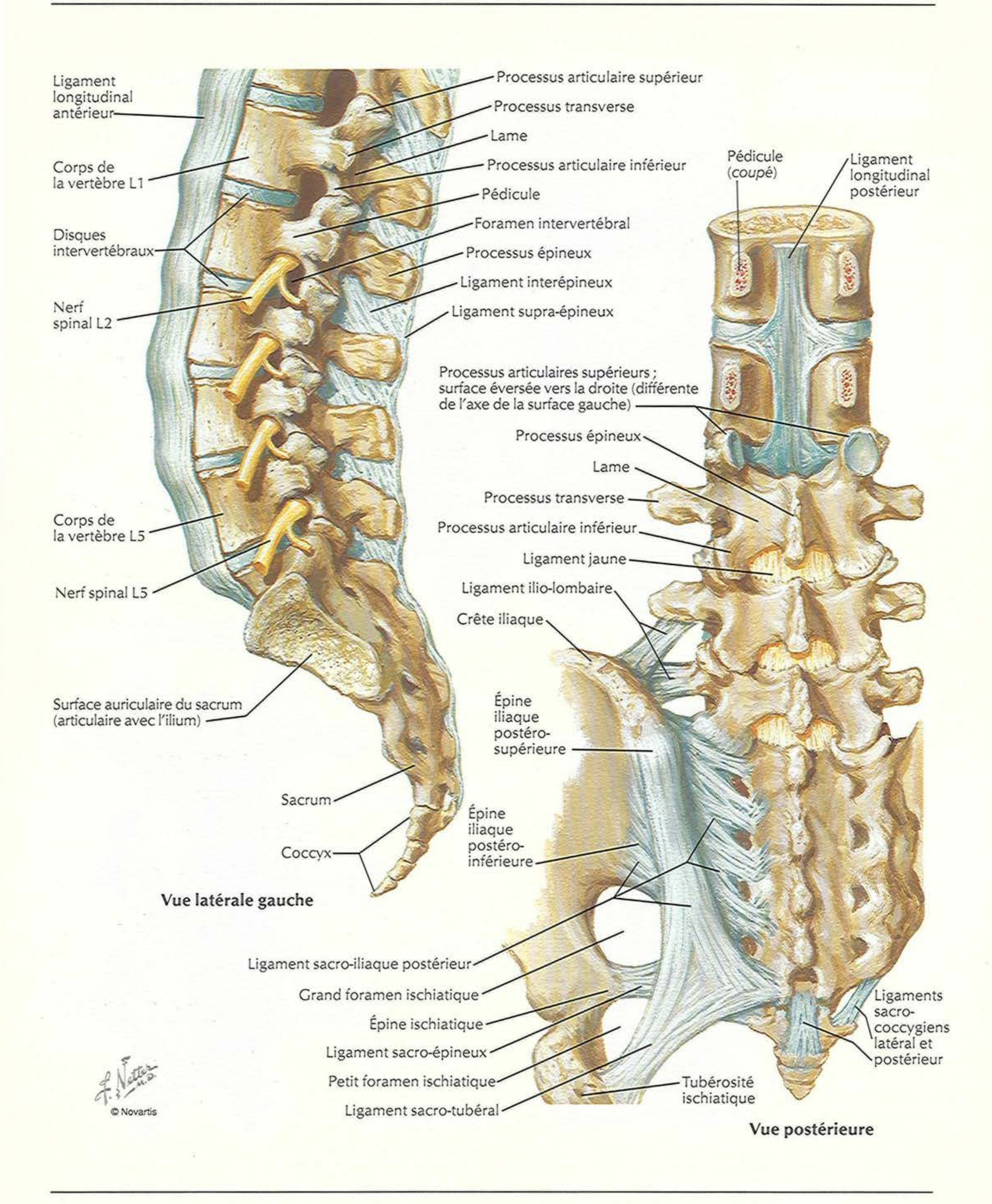
Face dorsale

Vue postéro-supérieure

Coupe transversale à travers les premiers foramens sacraux

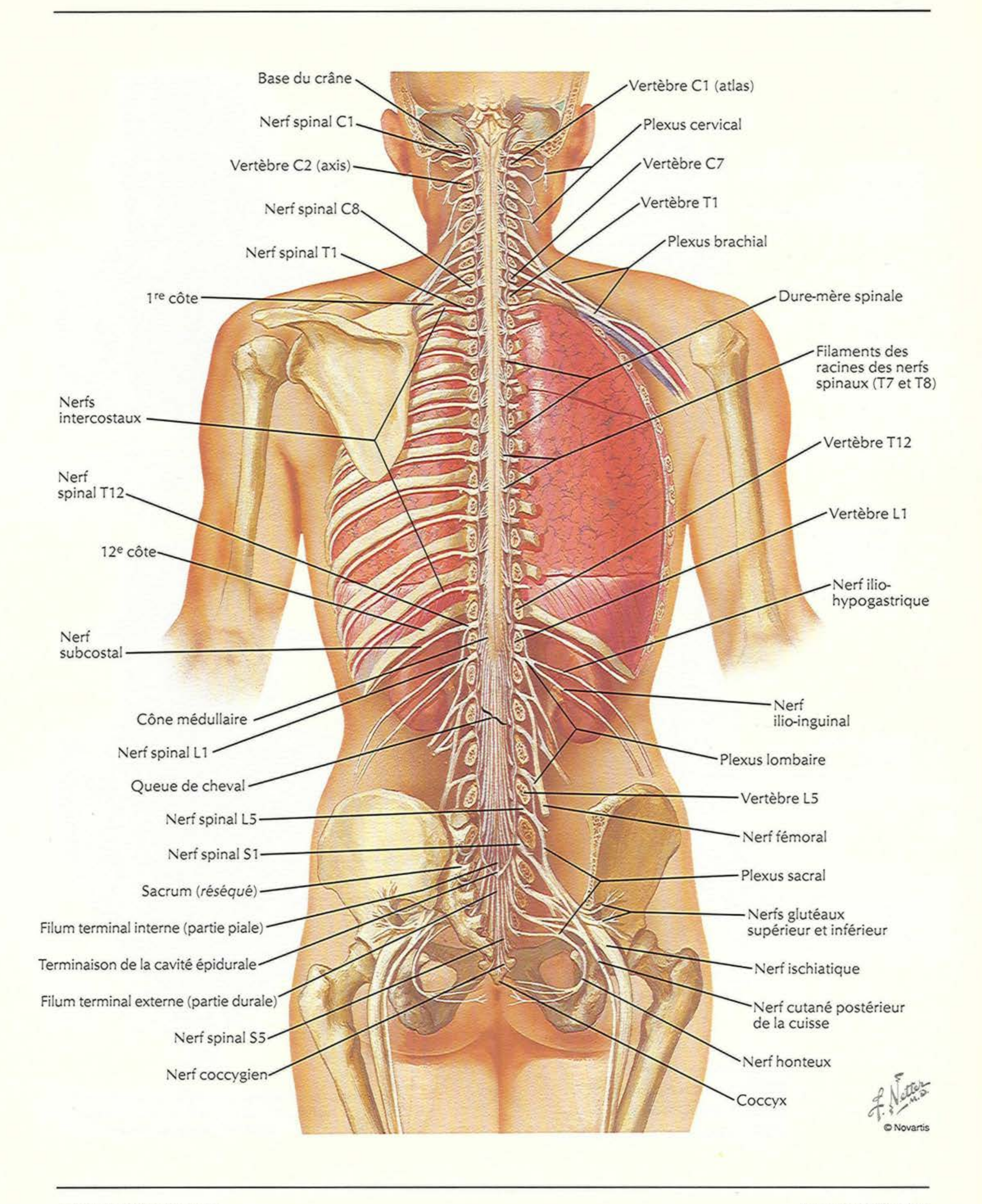

Vue latérale gauche
(résection partielle dans le plan médian)
Ligament longitudinal antérieur
Corps vertébral
Disque intervertébral
Ligament longitudinal antérieur
Ligament longitudinal postérieur
Processus articulaire inférieur
Capsule de l'articulation zygapophysaire (partiellement ouverte)
Processus articulaire supérieur
Processus transverse
Processus épineux
Ligament jaune
Ligament interépineux
Ligament supra-épineux
Foramen intervertébral
F. Netter M.D.
© Novartis
Segments vertébraux antérieurs : vue postérieure (pédicules sectionnés)
Pédicule (surface de coupe)
Face postérieure des corps vertébraux
Ligament longitudinal postérieur
Disque intervertébral
Segments vertébraux postérieurs : vue antérieure
Pédicule (surface de coupe)
Ligament jaune
Lame
Processus articulaire supérieur
Processus transverse
Facette articulaire inférieure

Ligaments vertébraux : région lombo-sacrale



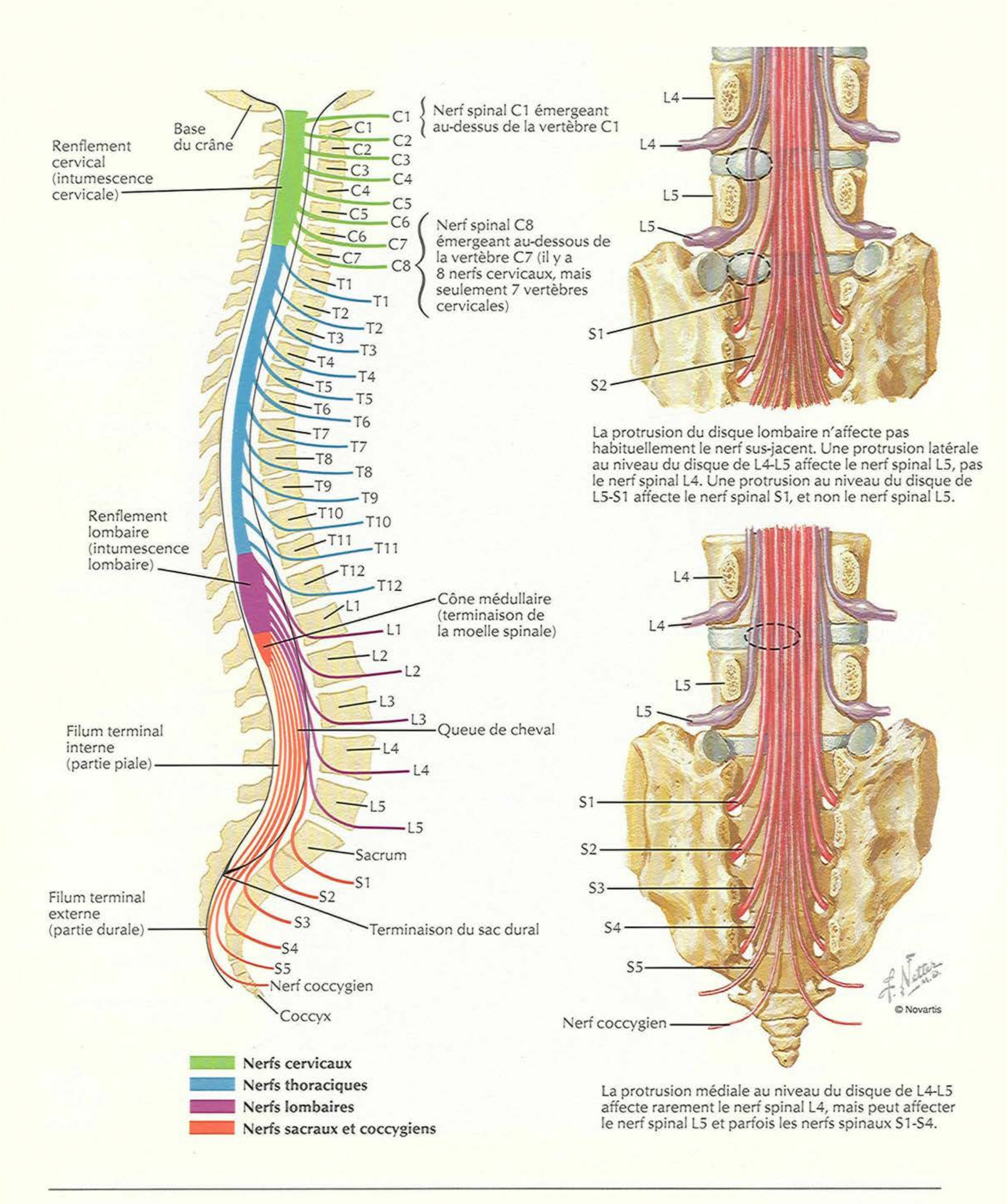
Vue latérale gauche

Vue postérieure



Base du crâne
Nerf spinal C1
Vertèbre C2 (axis)
Nerf spinal C8
Nerf spinal T1
1re côte
Nerfs intercostaux
Nerf spinal T12
12e côte
Nerf subcostal
Cône médullaire
Nerf spinal L1
Queue de cheval
Nerf spinal L5
Nerf spinal S1
Sacrum (réséqué)
Filum terminal interne (partie piale)
Terminaison de la cavité épidurale
Filum terminal externe (partie durale)
Nerf spinal S5
Nerf coccygien
Vertèbre C1 (atlas)
Plexus cervical
Vertèbre C7
Vertèbre T1
Plexus brachial
Dure-mère spinale
Filaments des racines des nerfs spinaux (T7 et T8)
Vertèbre T12
Vertèbre L1
Nerf ilio-hypogastrique
Nerf ilio-inguinal
Plexus lombaire
Vertèbre L5
Nerf fémoral
Plexus sacral
Nerfs glutéaux supérieur et inférieur
Nerf ischiatique
Nerf cutané postérieur de la cuisse
Nerf honteux
Coccyx
F. Netter M.D.
© Novartis

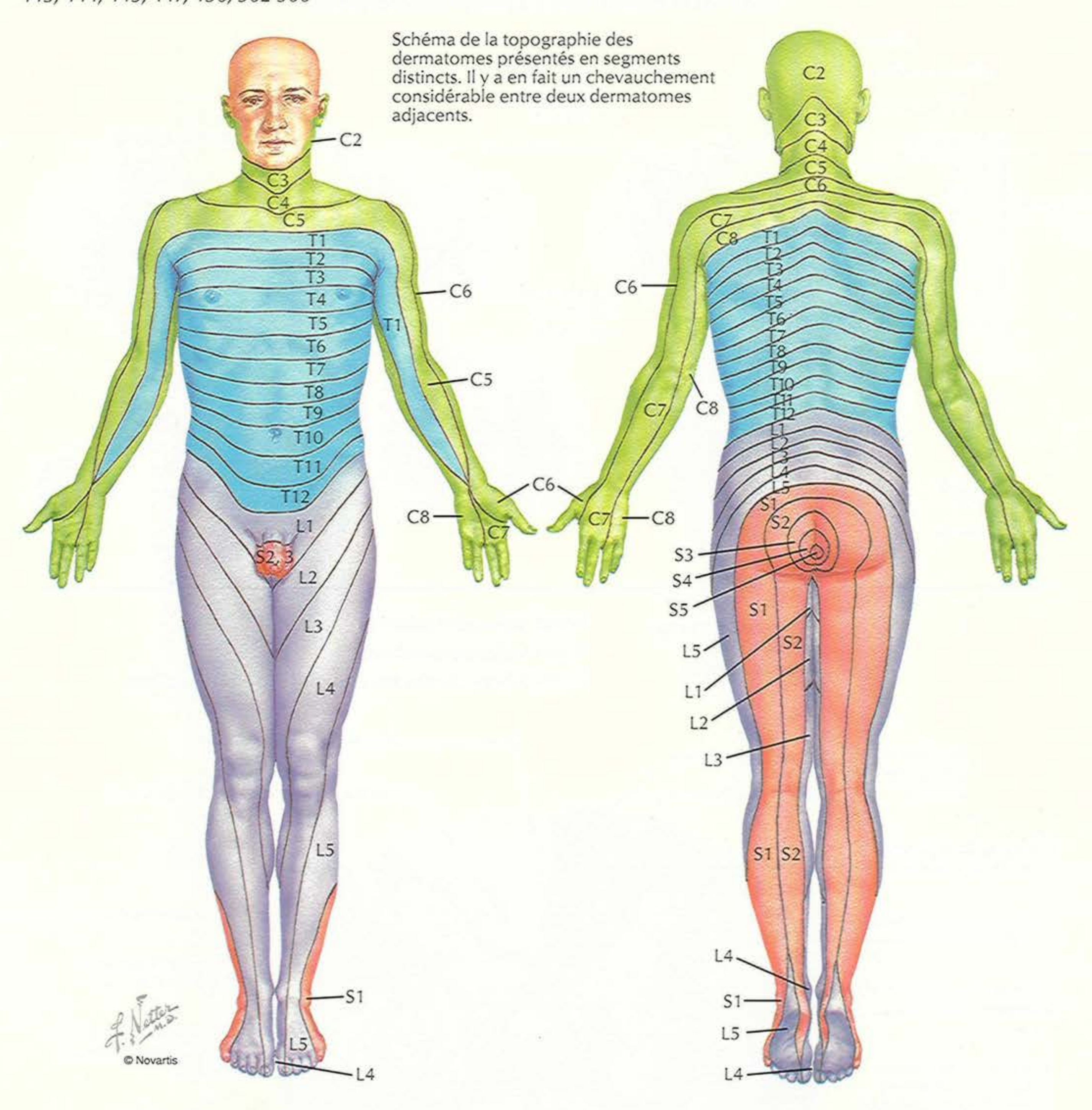
Rapports vertébraux des racines des nerfs spinaux



La protrusion du disque lombaire n'affecte pas habituellement le nerf sus-jacent. Une protrusion latérale au niveau du disque de L4-L5 affecte le nerf spinal L5, pas le nerf spinal L4. Une protrusion au niveau du disque de L5-S1 affecte le nerf spinal S1, et non le nerf spinal L5.

La protrusion médiale au niveau du disque de L4-L5 affecte rarement le nerf spinal L4, mais peut affecter le nerf spinal L5 et parfois les nerfs spinaux S1-S4.

VOIR AUSSI LES PLANCHES 451, 507 ; POUR LA TOPOGRAPHIE DES NERFS CUTANÉS, VOIR LES PLANCHES 18, 441, 443, 444, 445, 447, 450, 502-506



Niveaux des principaux dermatomes

C5	Clavicules
C5, 6, 7	Parties latérales des membres supérieurs
C8, T1	Parties médiales des membres supérieurs
C6	Pouce
C6, 7, 8	Main
C8	Annulaire et auriculaire
T4	Niveau du mamelon
T10	Niveau de l'ombilic
T12	Régions inguinales (aine)
L1, 2, 3, 4	Faces antérieure et médiale des membres inférieurs
L4, 5, S1	Pied
L4	Face médiale du gros orteil
S1, 2, L5	Faces postéro-externes des membres inférieurs
S1	Bord latéral du pied et du petit orteil
S2, 3, 4	Périnée

Coupes transversales de la moelle spinale : tractus fibreux

Coupes de la moelle spinale à des niveaux différents

Sillon médian dorsal
Sillon intermédiaire dorsal
Sillon dorso-latéral
Substance grise
Substance gélatineuse
Corne dorsale
Commissure
Corne ventrale
Sillon ventro-latéral
Fissure médiane ventrale
Substance blanche
Commissure blanche antérieure
Corne latérale de la substance grise (noyau intermédio-latéral)

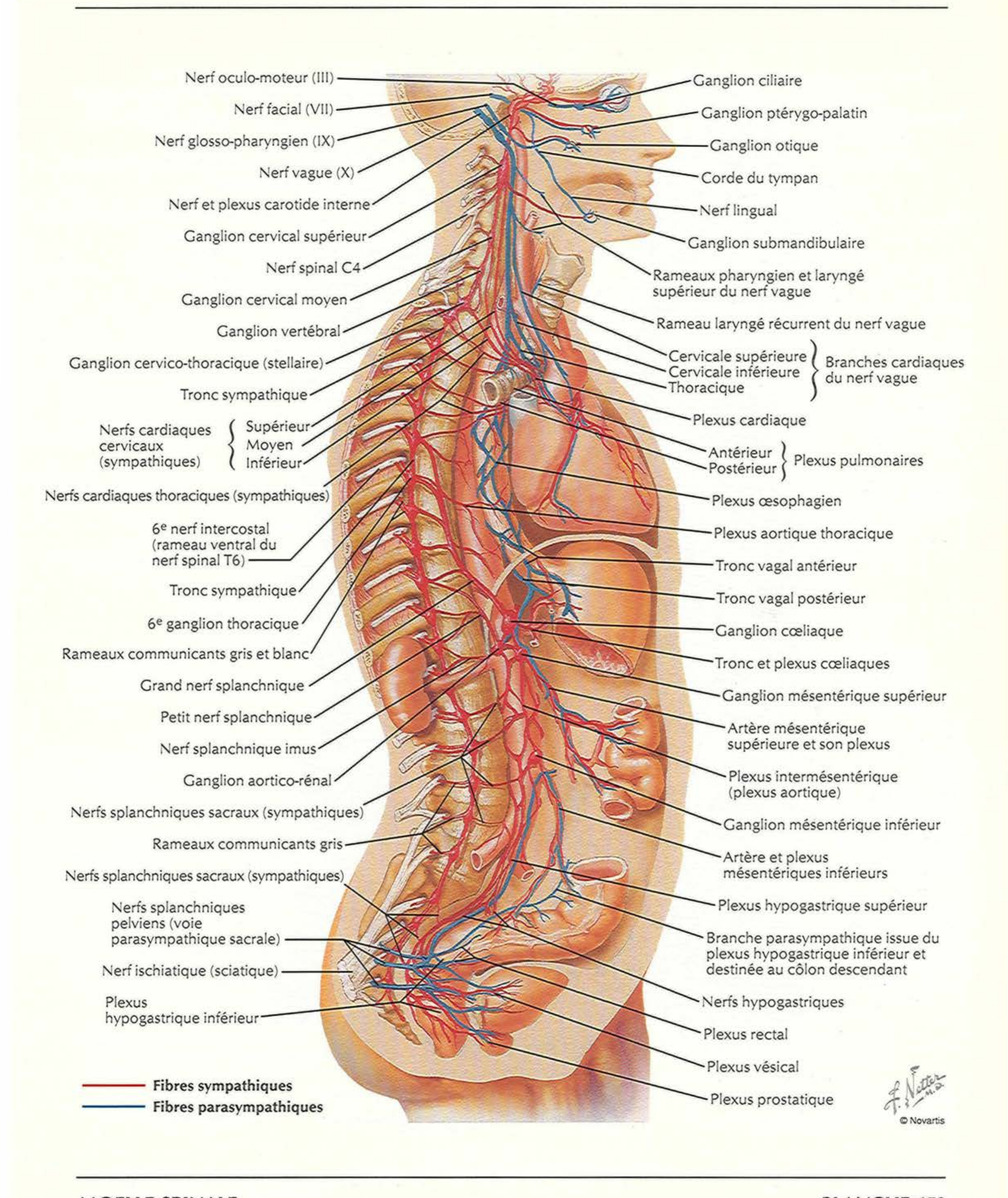
C5
T2
T8
L1
L2
S2
S3

F. Netter M.D.

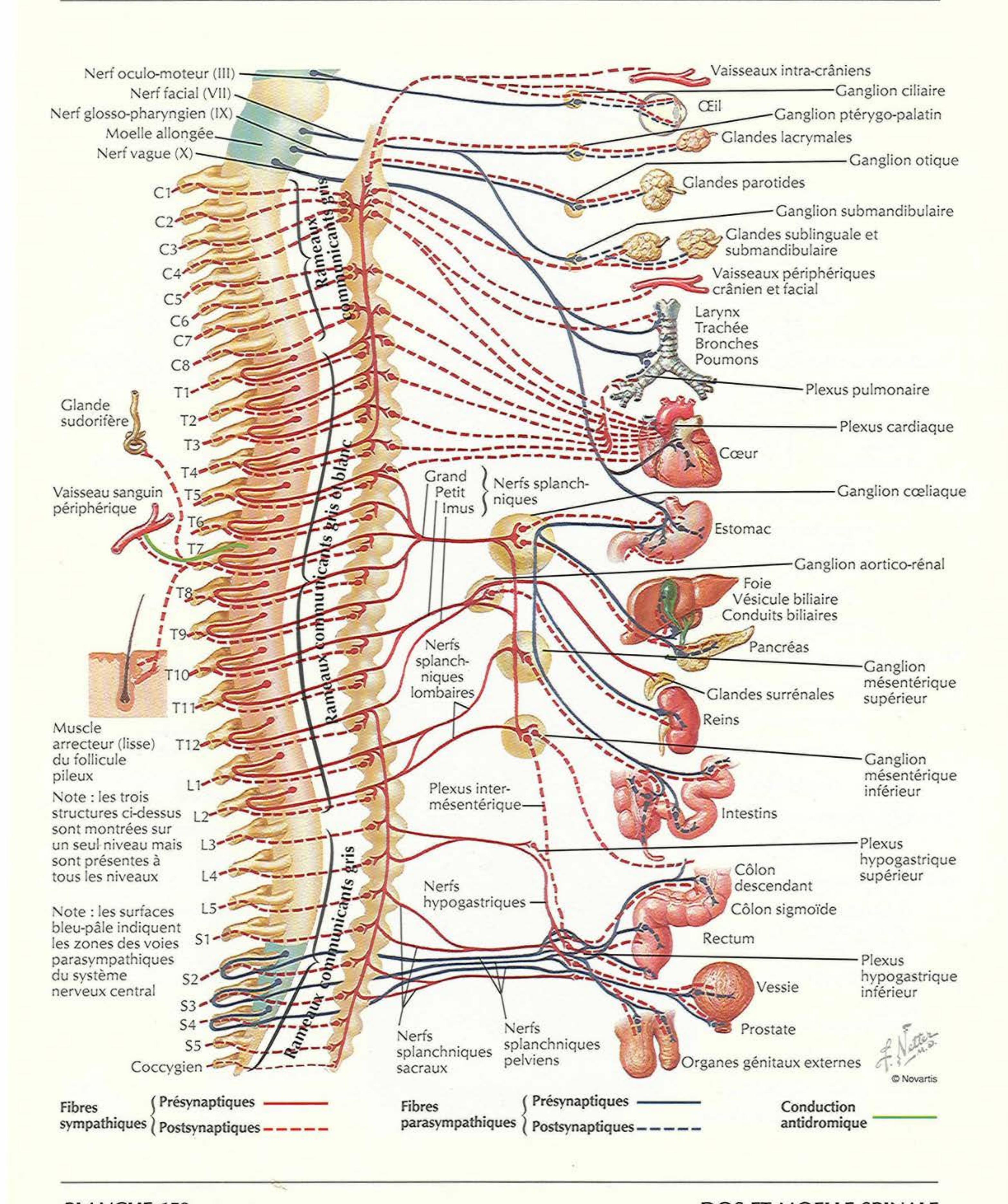
Principaux tractus fibreux de la moelle spinale

Voies ascendantes
Voies descendantes
Fibres conductrices dans les deux directions

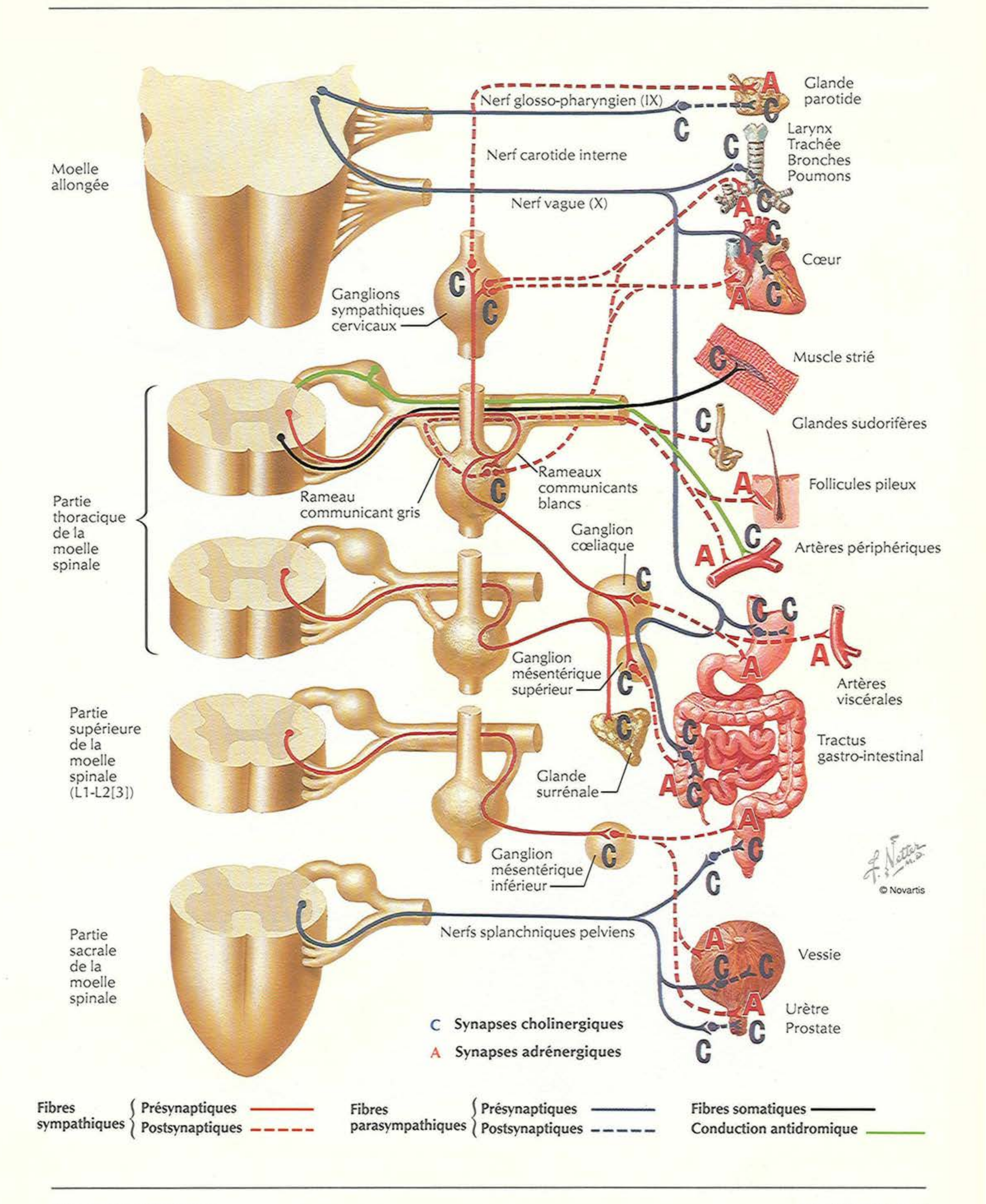
Système de la colonne dorsale
Faisceau gracile
Faisceau cunéiforme
Faisceau dorso-latéral (tractus de Lissauer)
Tractus spino-cérébelleux postérieur (dorsal)
Tractus spino-cérébelleux antérieur (ventral)
Système antéro-latéral (SAL) comprenant les fibres spino-thalamiques, spino-réticulaires, spino-mésencéphaliques (spino-tectales) et spino-hypothalamiques
Tractus spino-olivaire (de Hellweg)
Faisceaux propres
Faisceaux longitudinaux médiaux
Faisceau septo-marginal (faisceau ovale)
Faisceau interfasciculaire (semi-lunaire)
Tractus cortico-spinal latéral (pyramidal)
Tractus rubro-spinal (de Monakow)
Tractus réticulo-spinal médullaire (latéral)
Tractus ponto-réticulo-spinal (réticulo-spinal médial)
Tractus vestibulo-spinal
Tractus cortico-spinal antérieur (ventral)
Tractus tecto-spinal


Nerf oculo-moteur (III)
Nerf facial (VII)
Nerf glosso-pharyngien (IX)
Nerf vague (X)
Nerf et plexus carotide interne
Ganglion cervical supérieur
Nerf spinal C4
Ganglion cervical moyen
Ganglion vertébral
Ganglion cervico-thoracique (stellaire)
Tronc sympathique
Nerfs cardiaques cervicaux (sympathiques)
Supérieur
Moyen
Inférieur
Nerfs cardiaques thoraciques (sympathiques)
6e nerf intercostal (rameau ventral du nerf spinal T6)
Tronc sympathique
6e ganglion thoracique
Rameaux communicants gris et blanc
Grand nerf splanchnique
Petit nerf splanchnique
Nerf splanchnique imus
Ganglion aortico-rénal
Nerfs splanchniques sacraux (sympathiques)
Rameaux communicants gris
Nerfs splanchniques sacraux (sympathiques)
Nerfs splanchniques pelviens (voie parasympathique sacrale)
Nerf ischiatique (sciatique)
Plexus hypogastrique inférieur
Ganglion ciliaire
Ganglion ptérygo-palatin
Ganglion otique
Corde du tympan
Nerf lingual
Ganglion submandibulaire
Rameaux pharyngien et laryngé supérieur du nerf vague
Rameau laryngé récurrent du nerf vague
Cervicale supérieure
Cervicale inférieure
Thoracique
Branches cardiaques du nerf vague
Plexus cardiaque
Antérieur
Postérieur
Plexus pulmonaires
Plexus œsophagien
Plexus aortique thoracique
Tronc vagal antérieur
Tronc vagal postérieur
Ganglion cœliaque
Tronc et plexus cœliaques
Ganglion mésentérique supérieur
Artère mésentérique supérieure et son plexus
Plexus intermésentérique (plexus aortique)
Ganglion mésentérique inférieur
Artère et plexus mésentériques inférieurs
Plexus hypogastrique supérieur
Branche parasympathique issue du plexus hypogastrique inférieur et destinée au côlon descendant
Nerfs hypogastriques
Plexus rectal
Plexus vésical
Plexus prostatique
Fibres sympathiques
Fibres parasympathiques
F. Netter M.D.
© Novartis

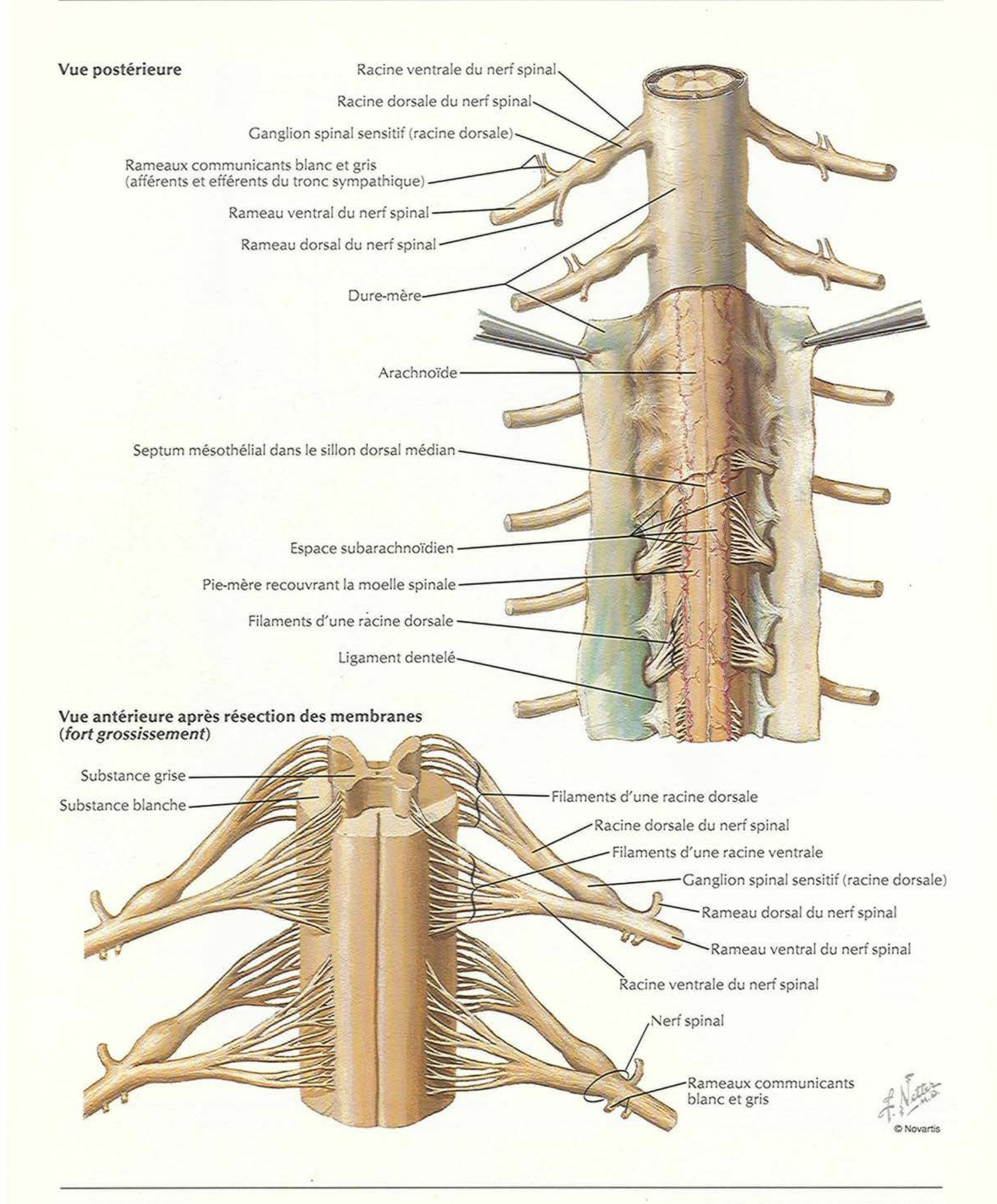
Système nerveux autonome : schéma



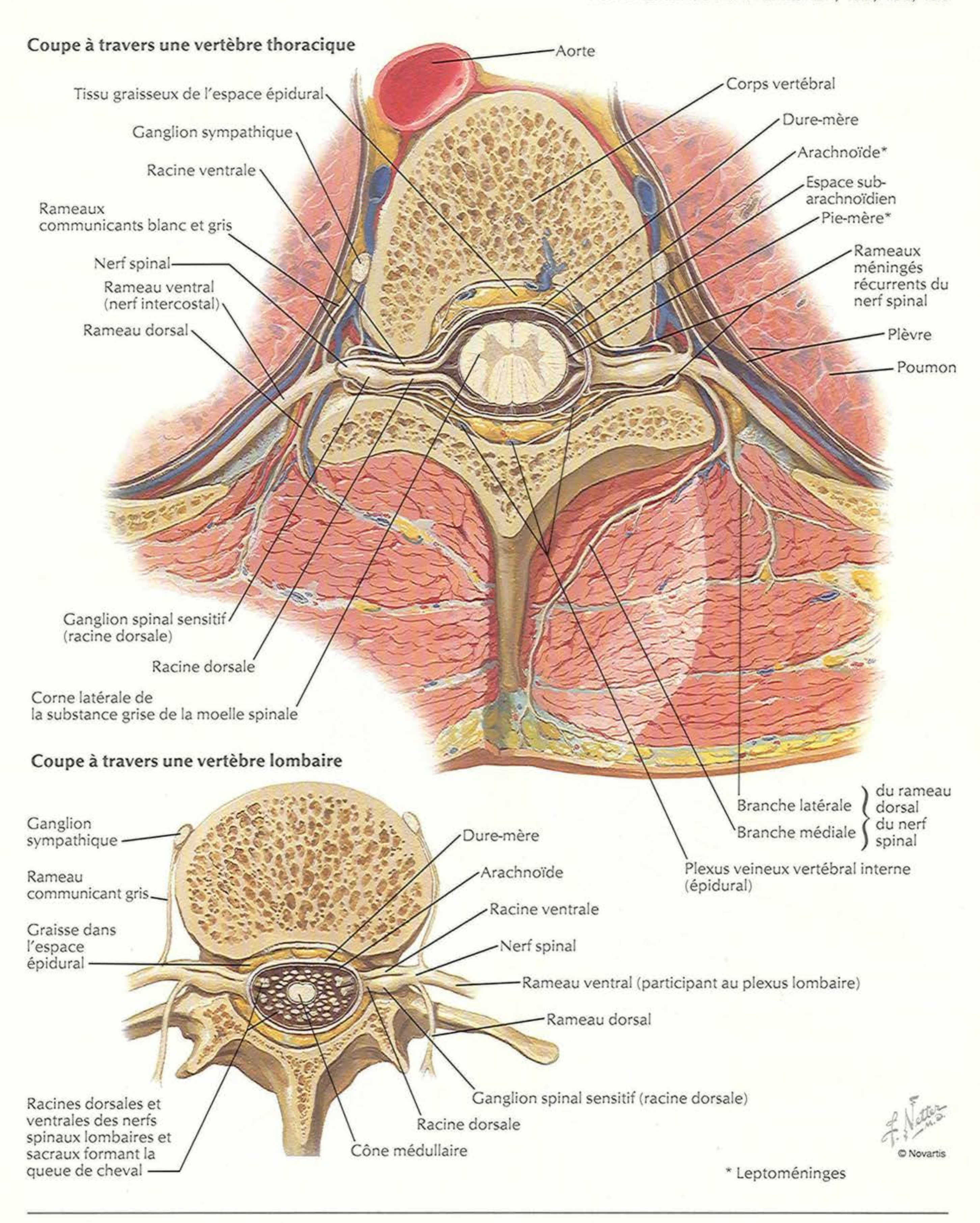
Synapses cholinergiques et adrénergiques : schéma



Méninges et racines nerveuses spinales

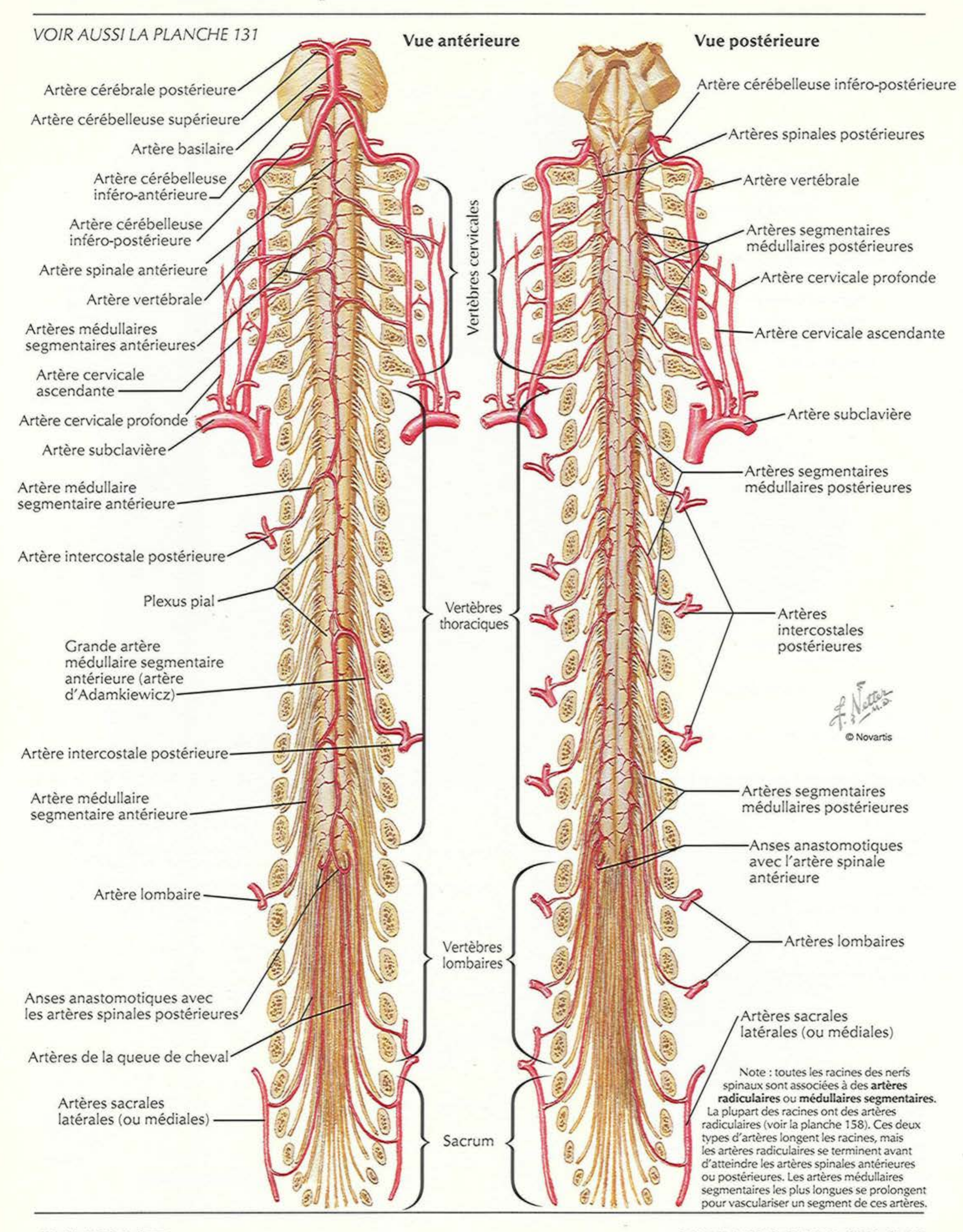


VOIR AUSSI LES PLANCHES 154, 155, 158, 159

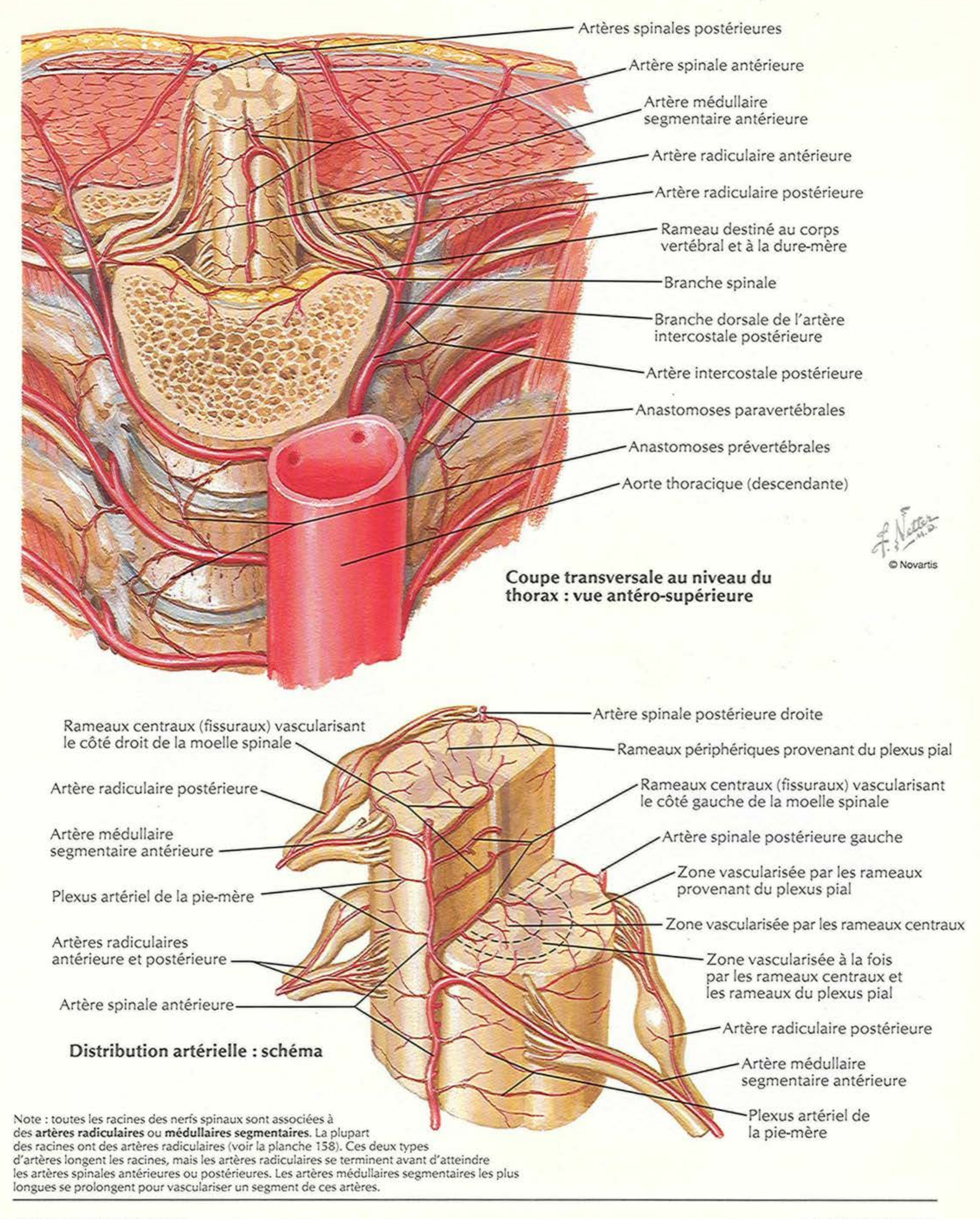


* Leptoméninges

Artères de la moelle spinale : schéma



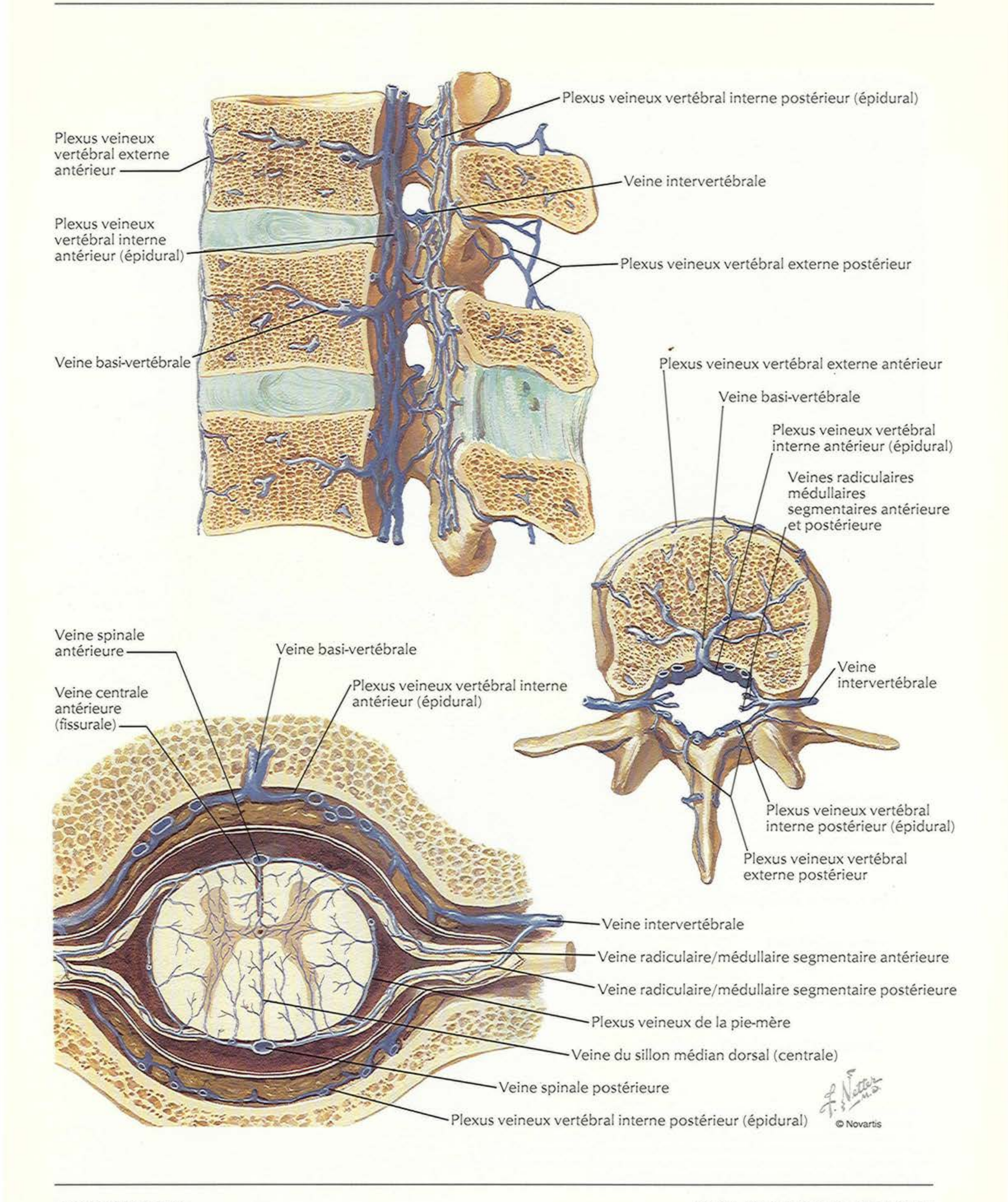
Artères de la moelle spinale : distribution intrinsèque

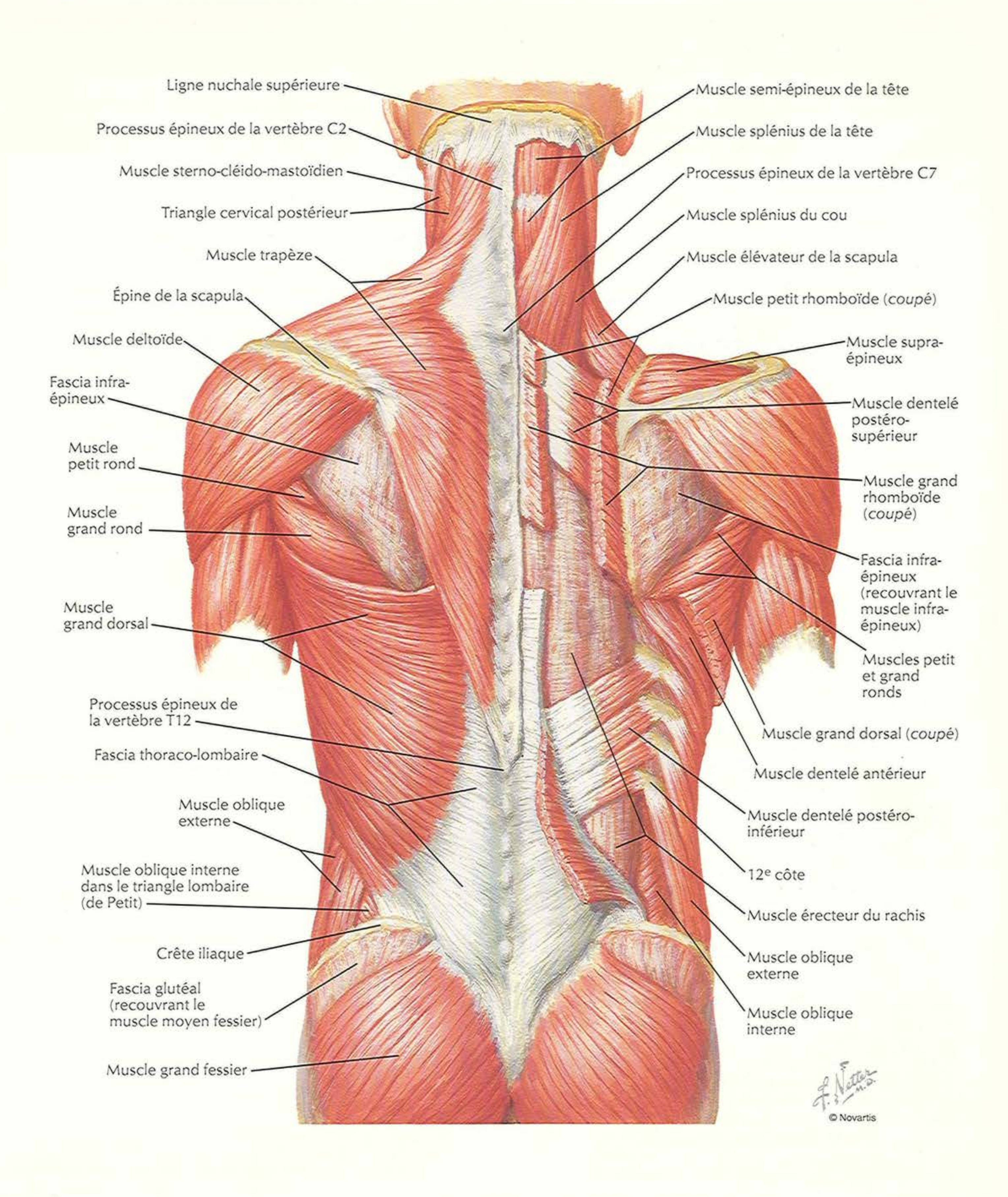


Coupe transversale au niveau du thorax : vue antéro-supérieure

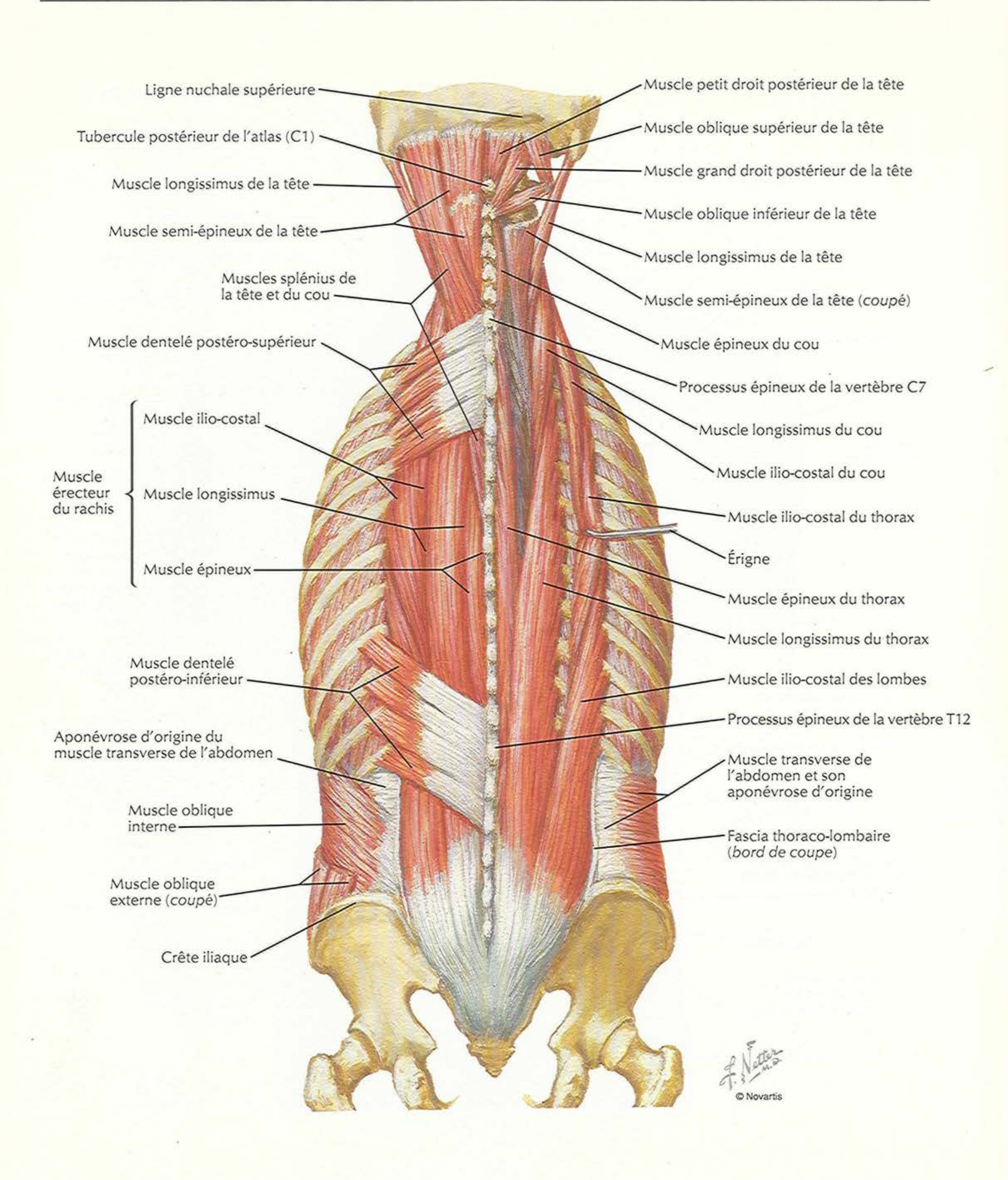
Distribution artérielle : schéma

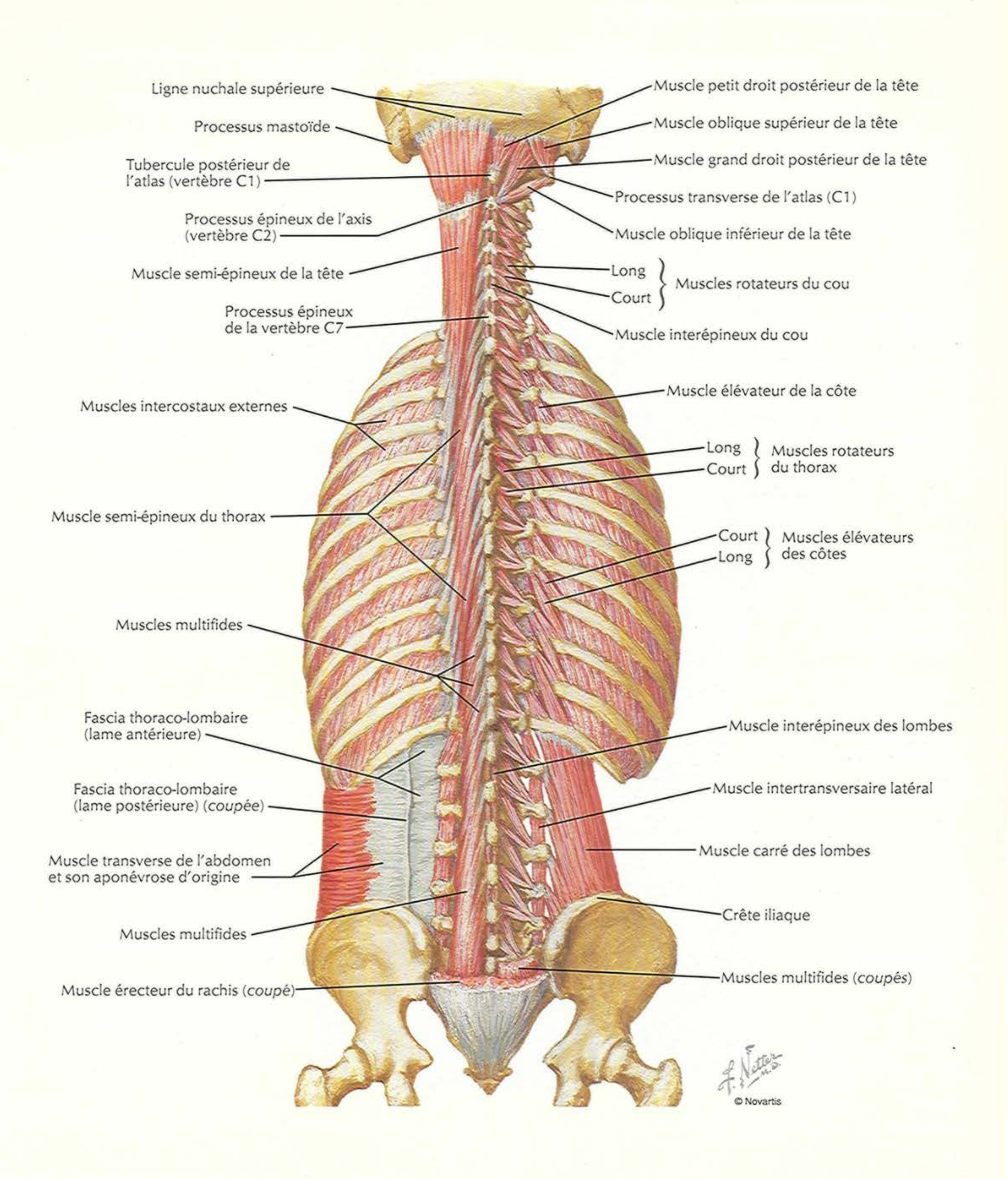
Note : toutes les racines des nerfs spinaux sont associées à des **artères radiculaires** ou **médullaires segmentaires**. La plupart des racines ont des artères radiculaires (voir la planche 158). Ces deux types d'artères longent les racines, mais les artères radiculaires se terminent avant d'atteindre les artères spinales antérieures ou postérieures. Les artères médullaires segmentaires les plus longues se prolongent pour vasculariser un segment de ces artères.


Plexus veineux vertébral interne postérieur (épidural)
Plexus veineux vertébral externe antérieur
Veine intervertébrale
Plexus veineux vertébral interne antérieur (épidural)
Plexus veineux vertébral externe postérieur
Veine basi-vertébrale
Plexus veineux vertébral externe antérieur
Veine basi-vertébrale
Plexus veineux vertébral interne antérieur (épidural)
Veines radiculaires médullaires segmentaires antérieure et postérieure
Veine intervertébrale
Plexus veineux vertébral interne postérieur (épidural)
Plexus veineux vertébral externe postérieur
Veine spinale antérieure
Veine basi-vertébrale
Veine centrale antérieure (fissurale)
Plexus veineux vertébral interne antérieur (épidural)
Veine intervertébrale
Veine radiculaire/médullaire segmentaire antérieure
Veine radiculaire/médullaire segmentaire postérieure
Plexus veineux de la pie-mère
Veine du sillon médian dorsal (centrale)
Veine spinale postérieure
Plexus veineux vertébral interne postérieur (épidural)
© Novartis


Ligne nuchale supérieure
Processus épineux de la vertèbre C2
Muscle sterno-cléido-mastoïdien
Triangle cervical postérieur
Muscle trapèze
Épine de la scapula
Muscle deltoïde
Fascia infra-épineux
Muscle petit rond
Muscle grand rond
Muscle grand dorsal
Processus épineux de la vertèbre T12
Fascia thoraco-lombaire
Muscle oblique externe
Muscle oblique interne dans le triangle lombaire (de Petit)
Crête iliaque
Fascia glutéal (recouvrant le muscle moyen fessier)
Muscle grand fessier
Muscle semi-épineux de la tête
Muscle splénius de la tête
Processus épineux de la vertèbre C7
Muscle splénius du cou
Muscle élévateur de la scapula
Muscle petit rhomboïde (*coupé*)
Muscle supra-épineux
Muscle dentelé postéro-supérieur
Muscle grand rhomboïde (*coupé*)
Fascia infra-épineux (recouvrant le muscle infra-épineux)
Muscles petit et grand ronds
Muscle grand dorsal (*coupé*)
Muscle dentelé antérieur
Muscle dentelé postéro-inférieur
12e côte
Muscle érecteur du rachis
Muscle oblique externe
Muscle oblique interne
F. Netter M.D.
© Novartis

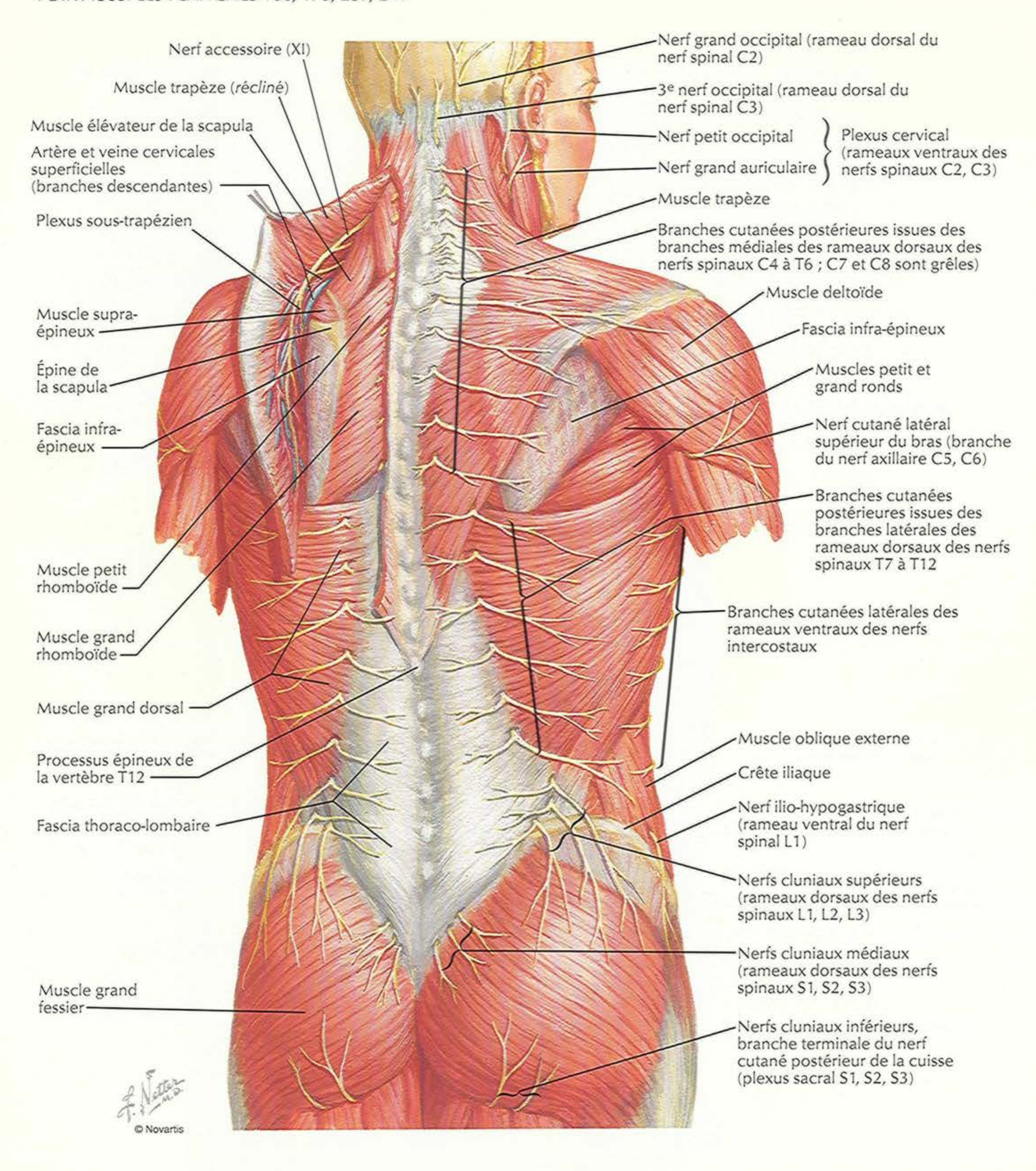
Muscles du dos : couches intermédiaires

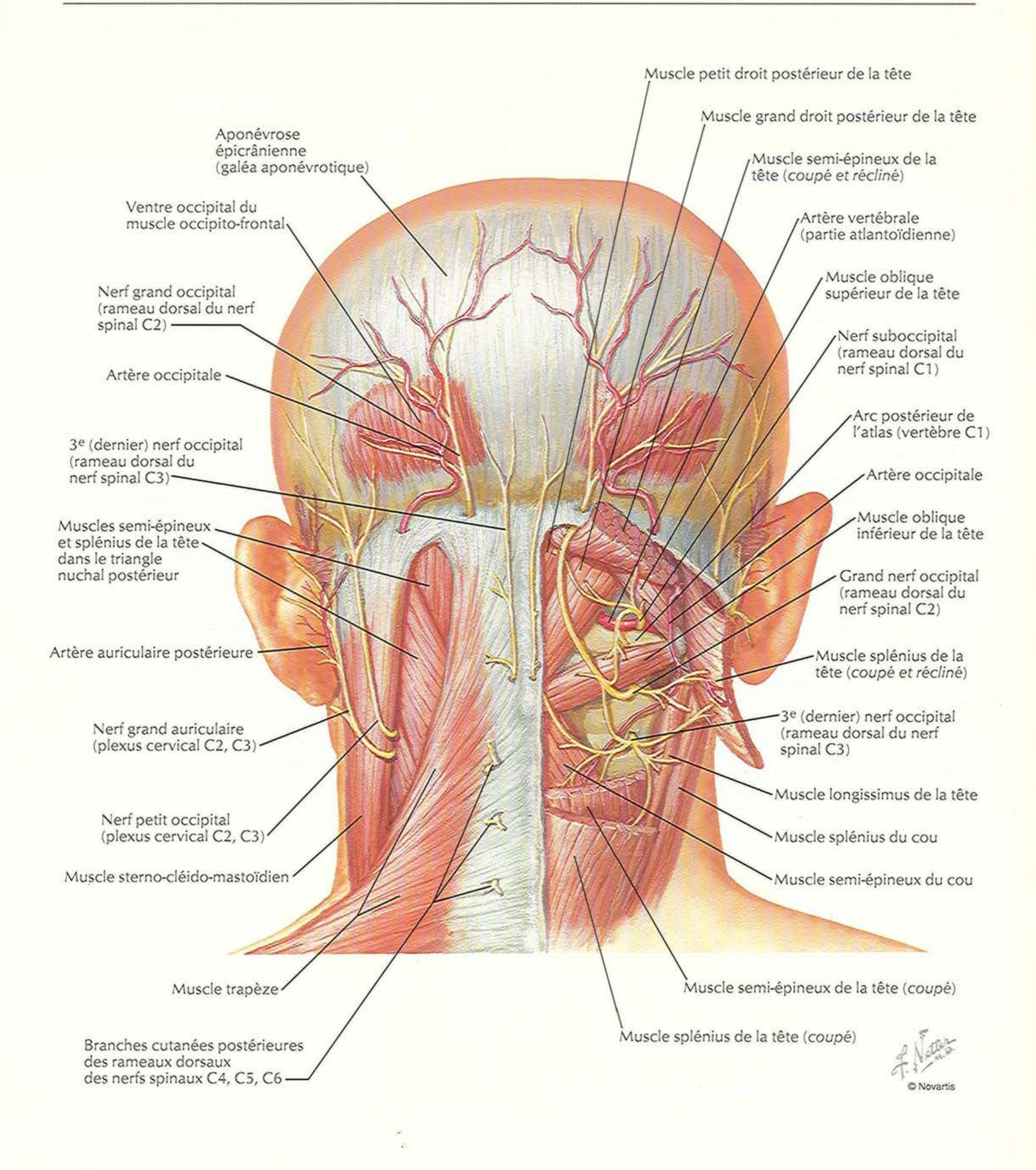


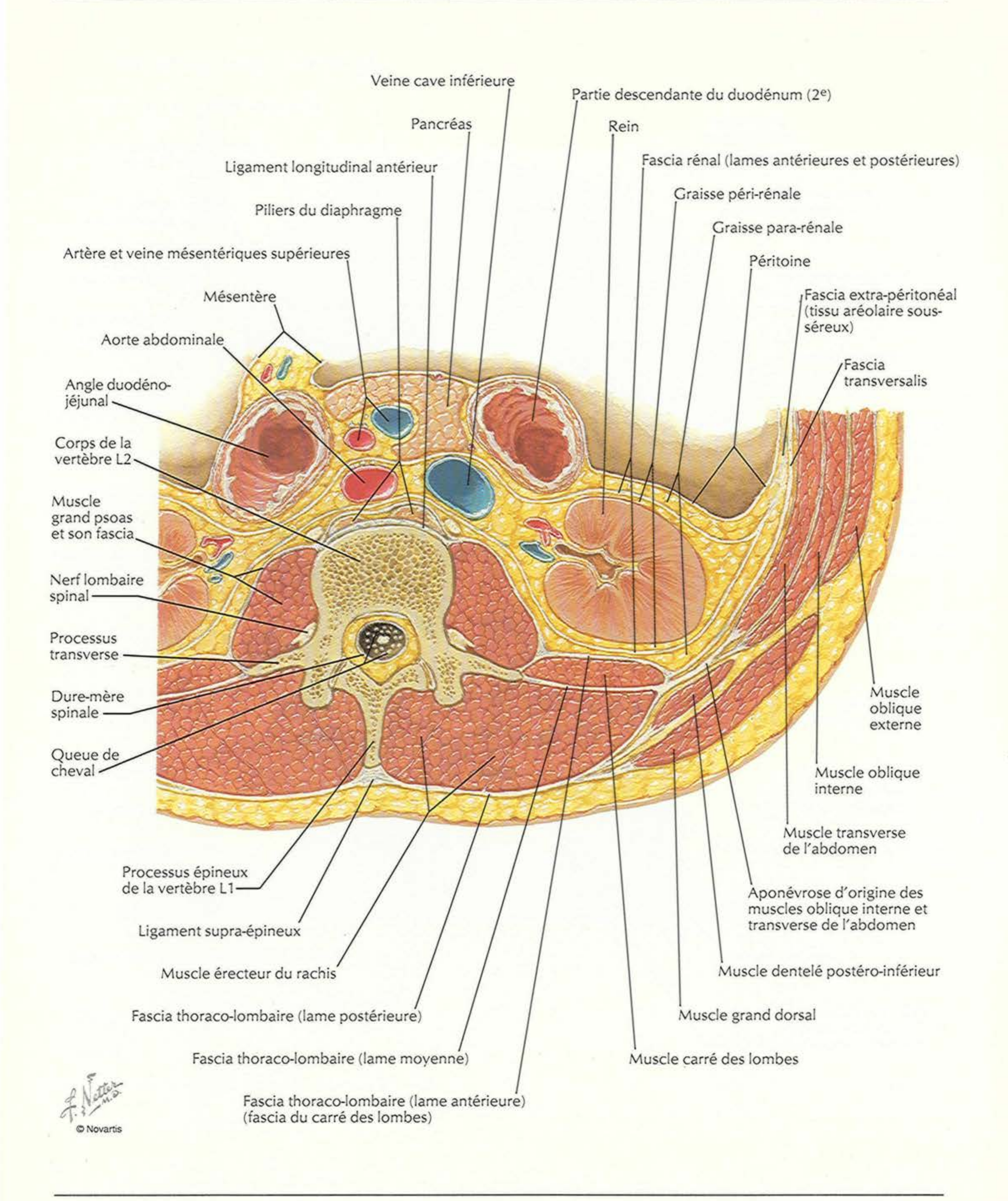

Ligne nuchale supérieure
Processus mastoïde
Tubercule postérieur de l'atlas (vertèbre C1)
Processus épineux de l'axis (vertèbre C2)
Muscle semi-épineux de la tête
Processus épineux de la vertèbre C7
Muscles intercostaux externes
Muscle semi-épineux du thorax
Muscles multifides
Fascia thoraco-lombaire (lame antérieure)
Fascia thoraco-lombaire (lame postérieure) (coupée)
Muscle transverse de l'abdomen et son aponévrose d'origine
Muscles multifides
Muscle érecteur du rachis (coupé)
Muscle petit droit postérieur de la tête
Muscle oblique supérieur de la tête
Muscle grand droit postérieur de la tête
Processus transverse de l'atlas (C1)
Muscle oblique inférieur de la tête
Long
Court
Muscles rotateurs du cou
Muscle interépineux du cou
Muscle élévateur de la côte
Long
Court
Muscles rotateurs du thorax
Court
Long
Muscles élévateurs des côtes
Muscle interépineux des lombes
Muscle intertransversaire latéral
Muscle carré des lombes
Crête iliaque
Muscles multifides (coupés)
F. Netter M.D.
© Novartis

Nerfs du dos

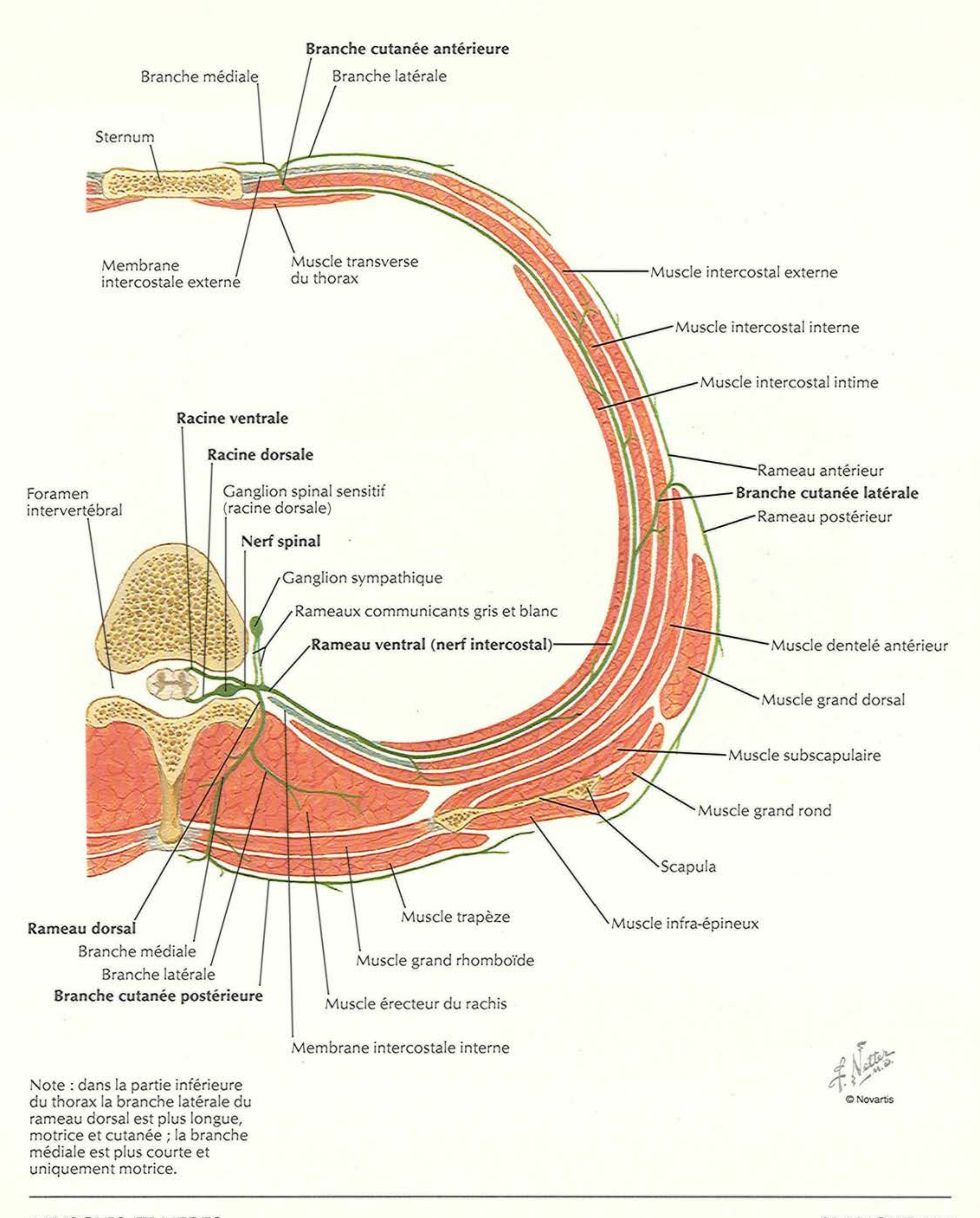
VOIR AUSSI LES PLANCHES 166, 179, 237, 241




Muscle petit droit postérieur de la tête
Muscle grand droit postérieur de la tête
Aponévrose épicrânienne (galéa aponévrotique)
Muscle semi-épineux de la tête (*coupé et récliné*)
Ventre occipital du muscle occipito-frontal
Artère vertébrale (partie atlantoïdienne)
Muscle oblique supérieur de la tête
Nerf grand occipital (rameau dorsal du nerf spinal C2)
Nerf suboccipital (rameau dorsal du nerf spinal C1)
Artère occipitale
Arc postérieur de l'atlas (vertèbre C1)
3e (dernier) nerf occipital (rameau dorsal du nerf spinal C3)
Artère occipitale
Muscles semi-épineux et splénius de la tête dans le triangle nuchal postérieur
Muscle oblique inférieur de la tête
Grand nerf occipital (rameau dorsal du nerf spinal C2)
Artère auriculaire postérieure
Muscle splénius de la tête (*coupé et récliné*)
3e (dernier) nerf occipital (rameau dorsal du nerf spinal C3)
Nerf grand auriculaire (plexus cervical C2, C3)
Muscle longissimus de la tête
Nerf petit occipital (plexus cervical C2, C3)
Muscle splénius du cou
Muscle sterno-cléido-mastoïdien
Muscle semi-épineux du cou
Muscle trapèze
Muscle semi-épineux de la tête (*coupé*)
Branches cutanées postérieures des rameaux dorsaux des nerfs spinaux C4, C5, C6
Muscle splénius de la tête (*coupé*)
F. Netter M.D.
© Novartis


Veine cave inférieure
Partie descendante du duodénum (2e)
Pancréas
Rein
Ligament longitudinal antérieur
Fascia rénal (lames antérieures et postérieures)
Graisse péri-rénale
Piliers du diaphragme
Graisse para-rénale
Artère et veine mésentériques supérieures
Péritoine
Mésentère
Fascia extra-péritonéal (tissu aréolaire sous-séreux)
Aorte abdominale
Fascia transversalis
Angle duodéno-jéjunal
Corps de la vertèbre L2
Muscle grand psoas et son fascia
Nerf lombaire spinal
Processus transverse
Dure-mère spinale
Queue de cheval
Muscle oblique externe
Muscle oblique interne
Muscle transverse de l'abdomen
Processus épineux de la vertèbre L1
Aponévrose d'origine des muscles oblique interne et transverse de l'abdomen
Ligament supra-épineux
Muscle dentelé postéro-inférieur
Muscle érecteur du rachis
Muscle grand dorsal
Fascia thoraco-lombaire (lame postérieure)
Fascia thoraco-lombaire (lame moyenne)
Muscle carré des lombes
Fascia thoraco-lombaire (lame antérieure) (fascia du carré des lombes)
F. Netter M.D.
© Novartis

VOIR AUSSI LES PLANCHES 179, 241

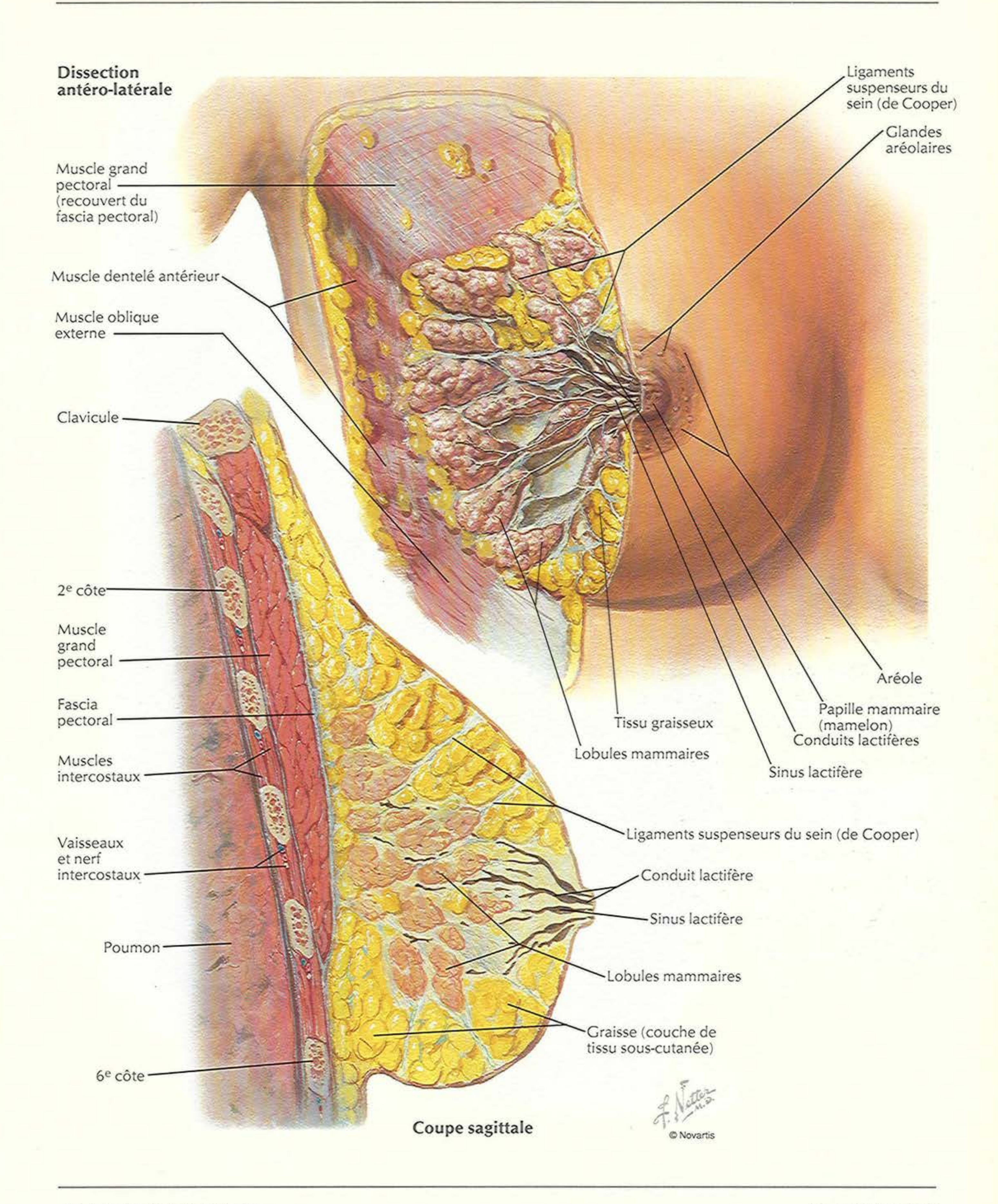


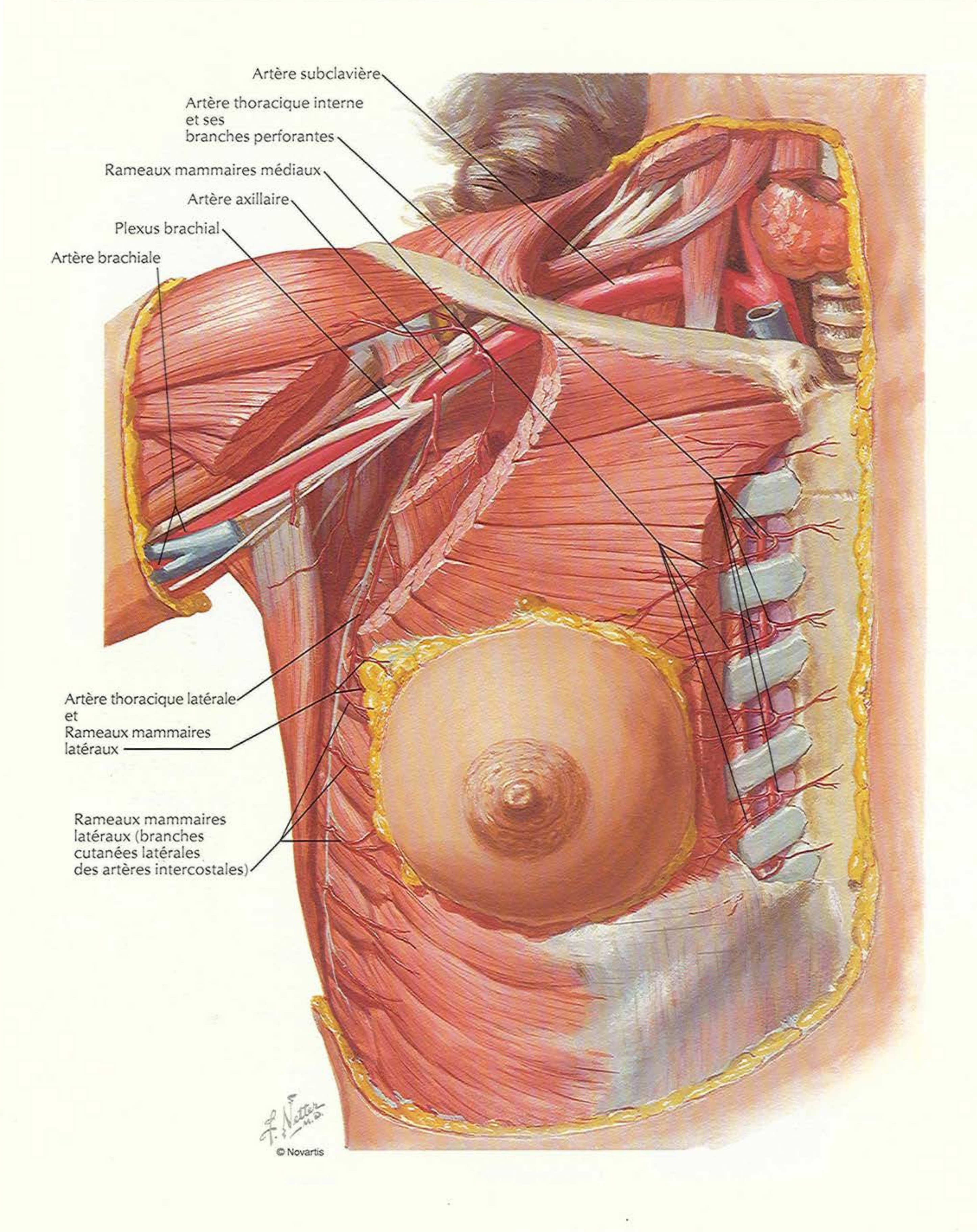
Note : dans la partie inférieure du thorax la branche latérale du rameau dorsal est plus longue, motrice et cutanée ; la branche médiale est plus courte et uniquement motrice.

Section III
THORAX

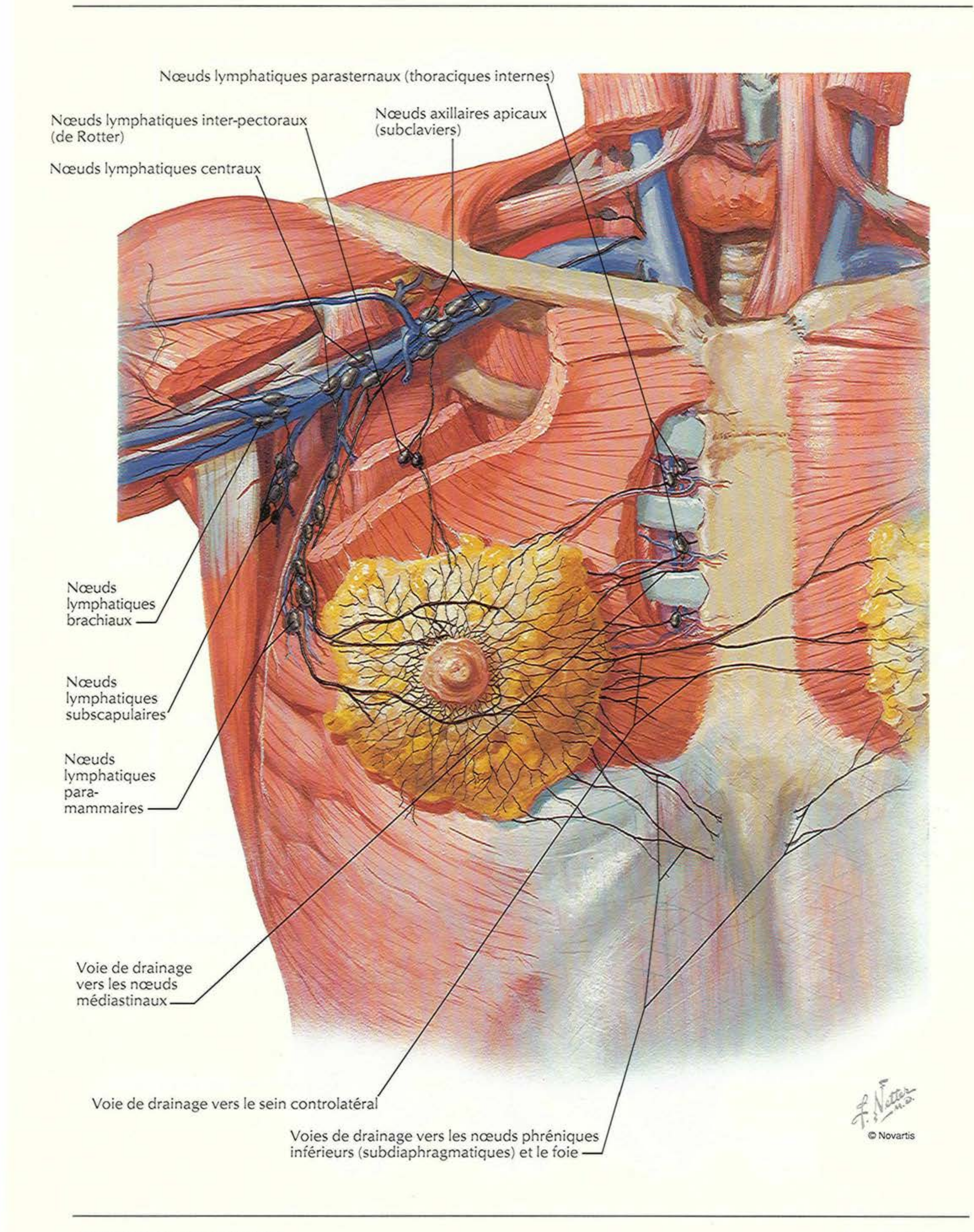
CŒUR
Planches 200 – 217

MÉDIASTIN
Planches 218 – 230


Dissection antéro-latérale
Muscle grand pectoral (recouvert du fascia pectoral)
Muscle dentelé antérieur
Muscle oblique externe
Clavicule
Ligaments suspenseurs du sein (de Cooper)
Glandes aréolaires
Aréole
Papille mammaire (mamelon)
Conduits lactifères
Sinus lactifère
Tissu graisseux
Lobules mammaires
2e côte
Muscle grand pectoral
Fascia pectoral
Muscles intercostaux
Vaisseaux et nerf intercostaux
Poumon
6e côte
Ligaments suspenseurs du sein (de Cooper)
Conduit lactifère
Sinus lactifère
Lobules mammaires
Graisse (couche de tissu sous-cutanée)
Coupe sagittale
F. Netter M.D.
© Novartis

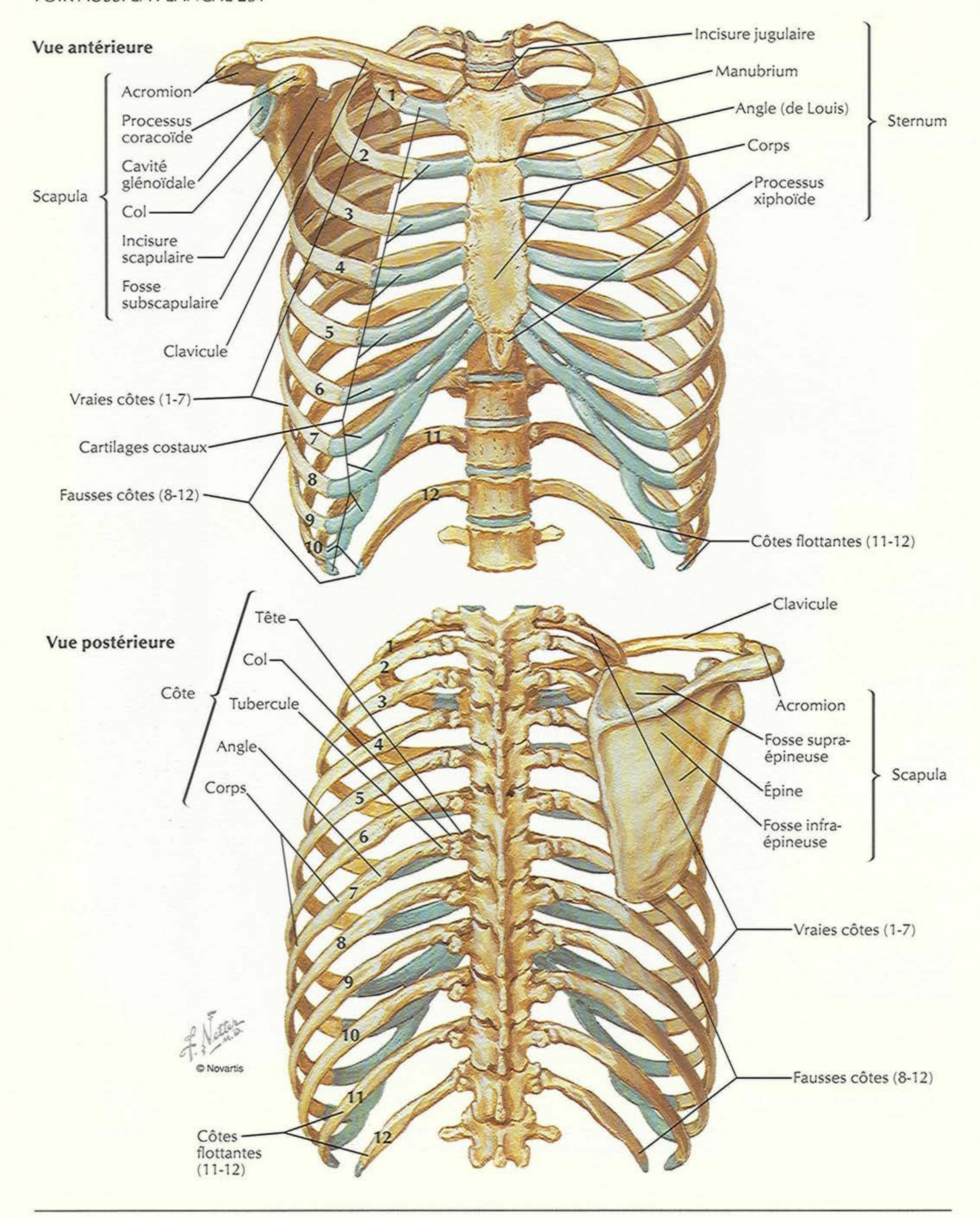

Artère subclavière
Artère thoracique interne et ses branches perforantes
Rameaux mammaires médiaux
Artère axillaire
Plexus brachial
Artère brachiale
Artère thoracique latérale et Rameaux mammaires latéraux
Rameaux mammaires latéraux (branches cutanées latérales des artères intercostales)
© Novartis

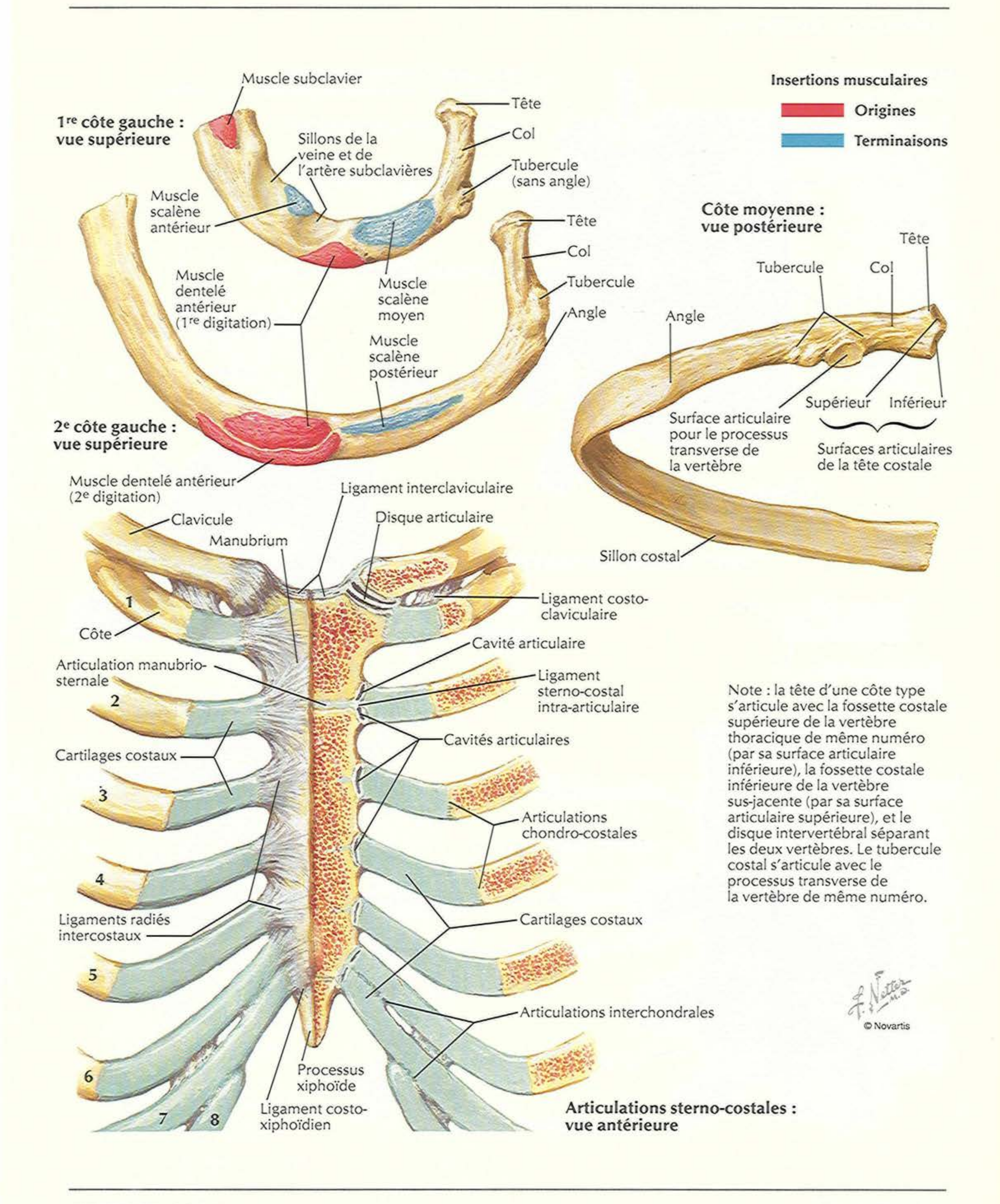
Vaisseaux et nœuds lymphatiques de la glande mammaire



Os de la cage thoracique

VOIR AUSSI LA PLANCHE 231

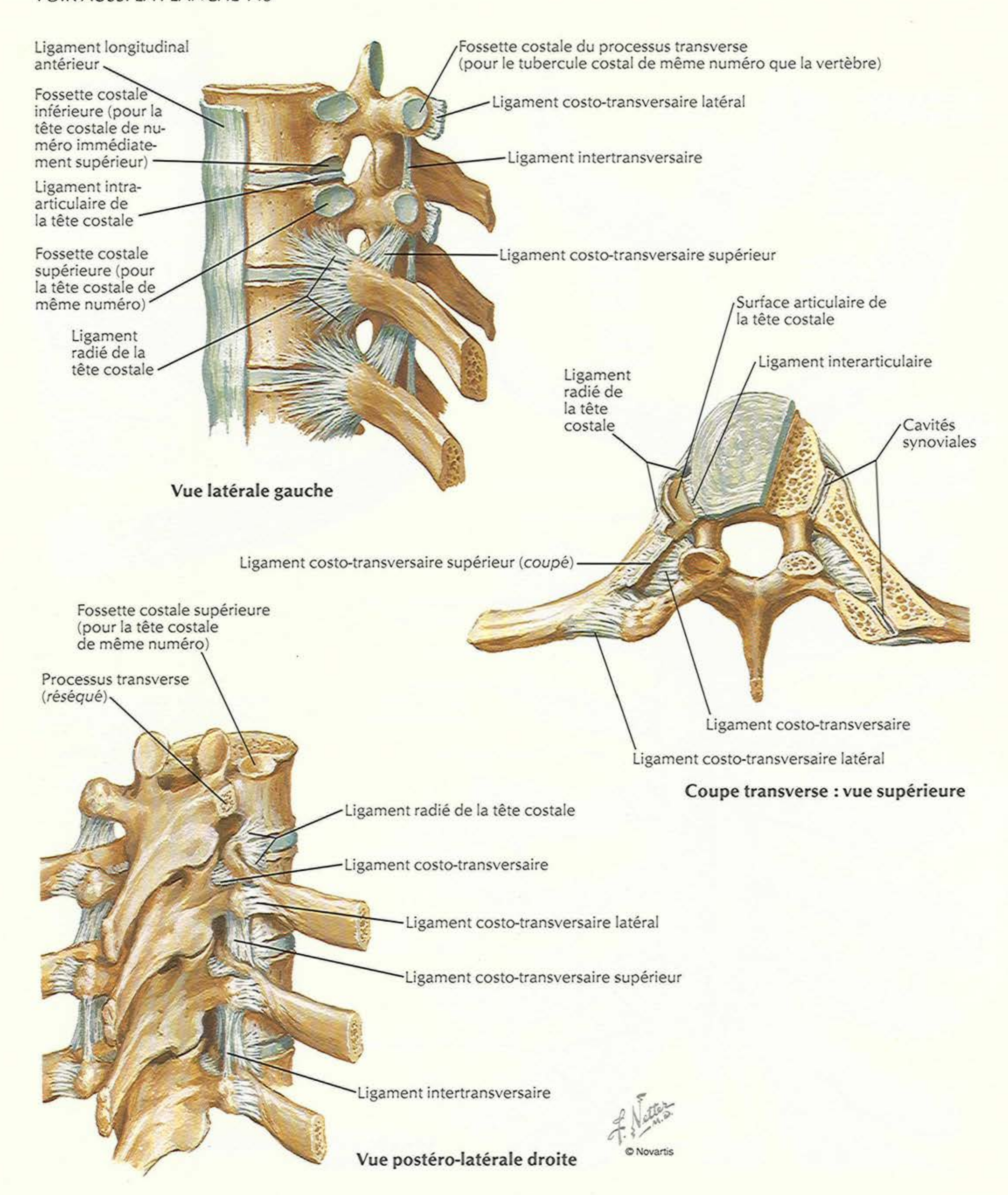




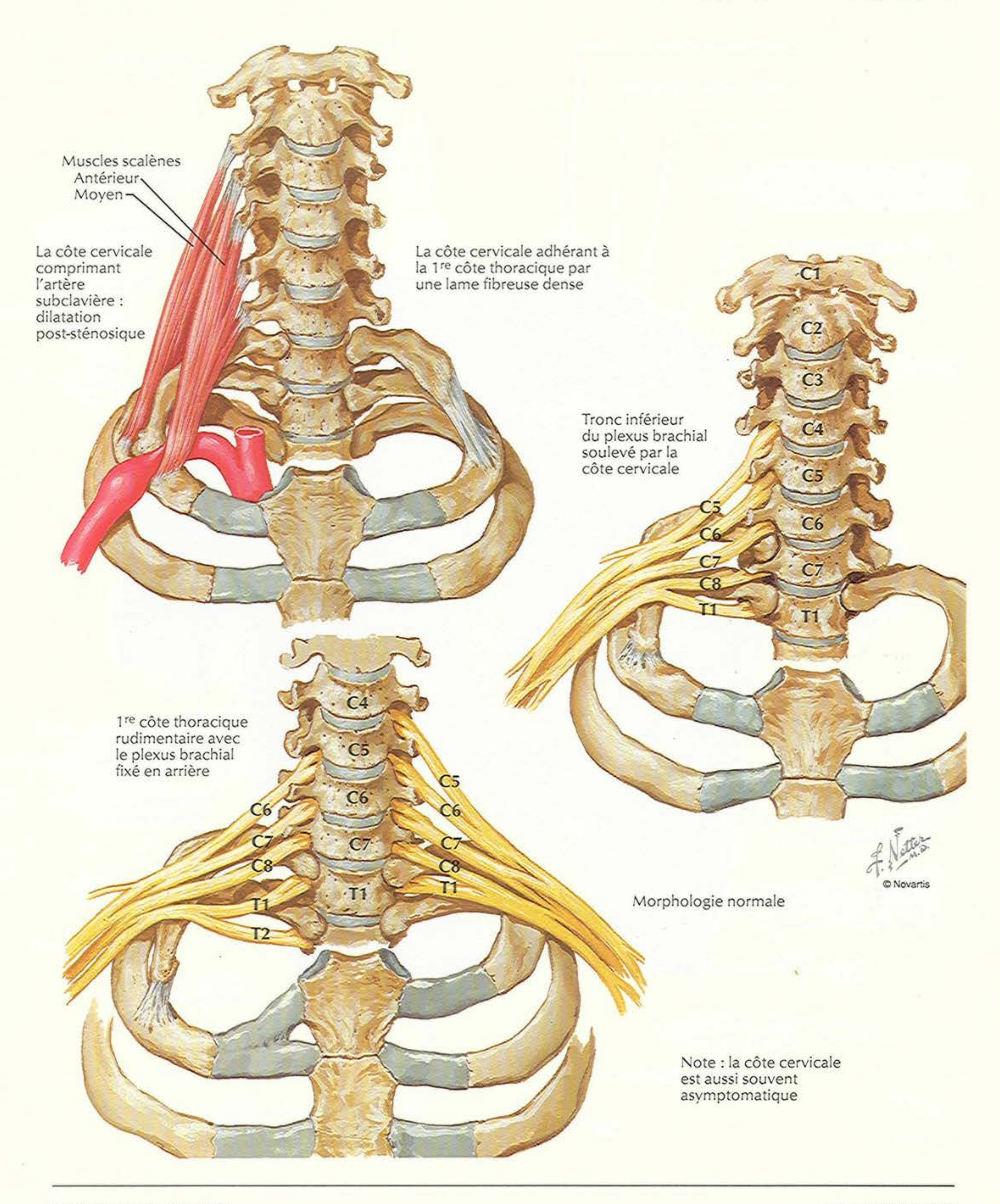
Note : la tête d'une côte type s'articule avec la fossette costale supérieure de la vertèbre thoracique de même numéro (par sa surface articulaire inférieure), la fossette costale inférieure de la vertèbre sus-jacente (par sa surface articulaire supérieure), et le disque intervertébral séparant les deux vertèbres. Le tubercule costal s'articule avec le processus transverse de la vertèbre de même numéro.

Articulations costo-vertébrales

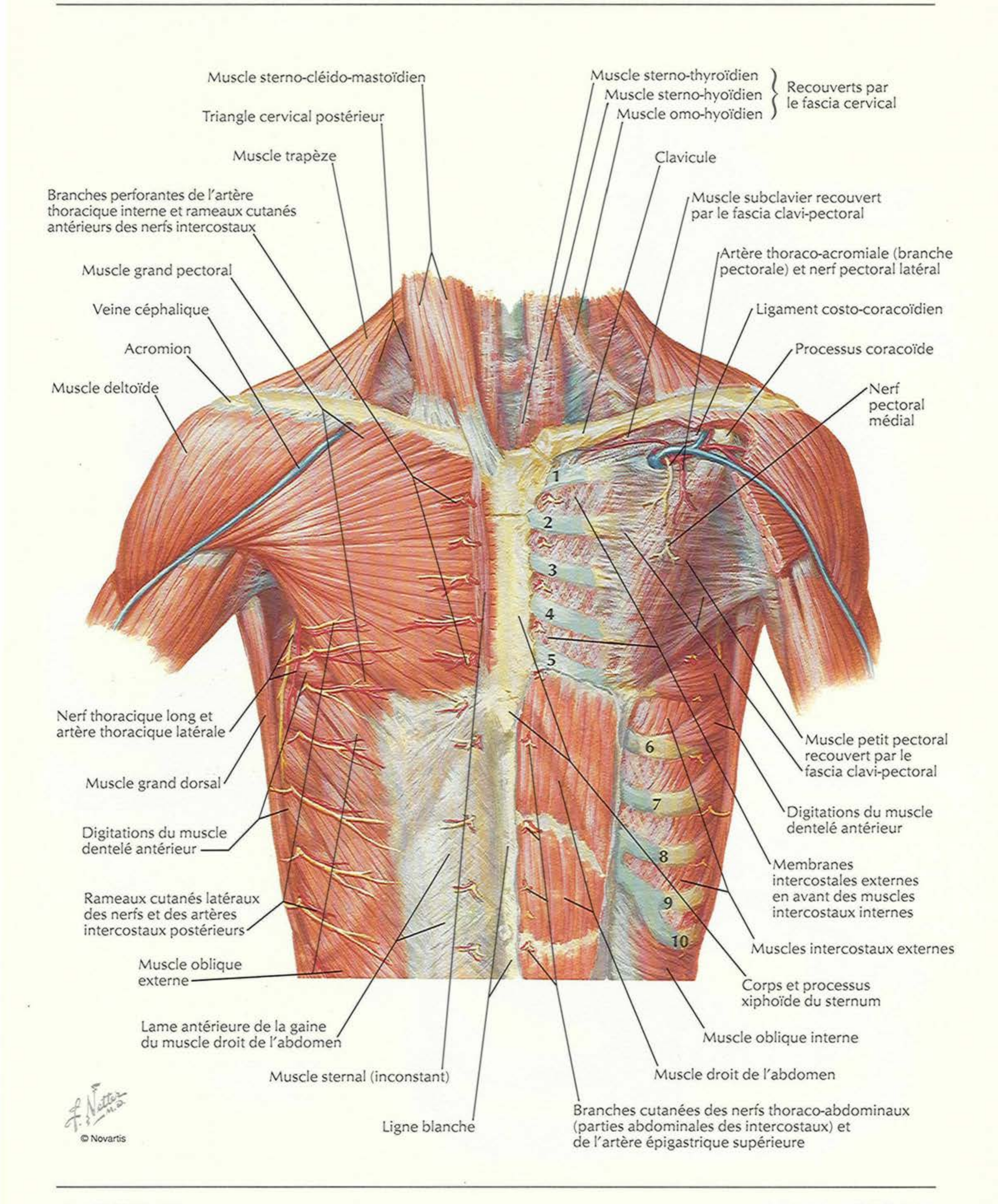
VOIR AUSSI LA PLANCHE 143

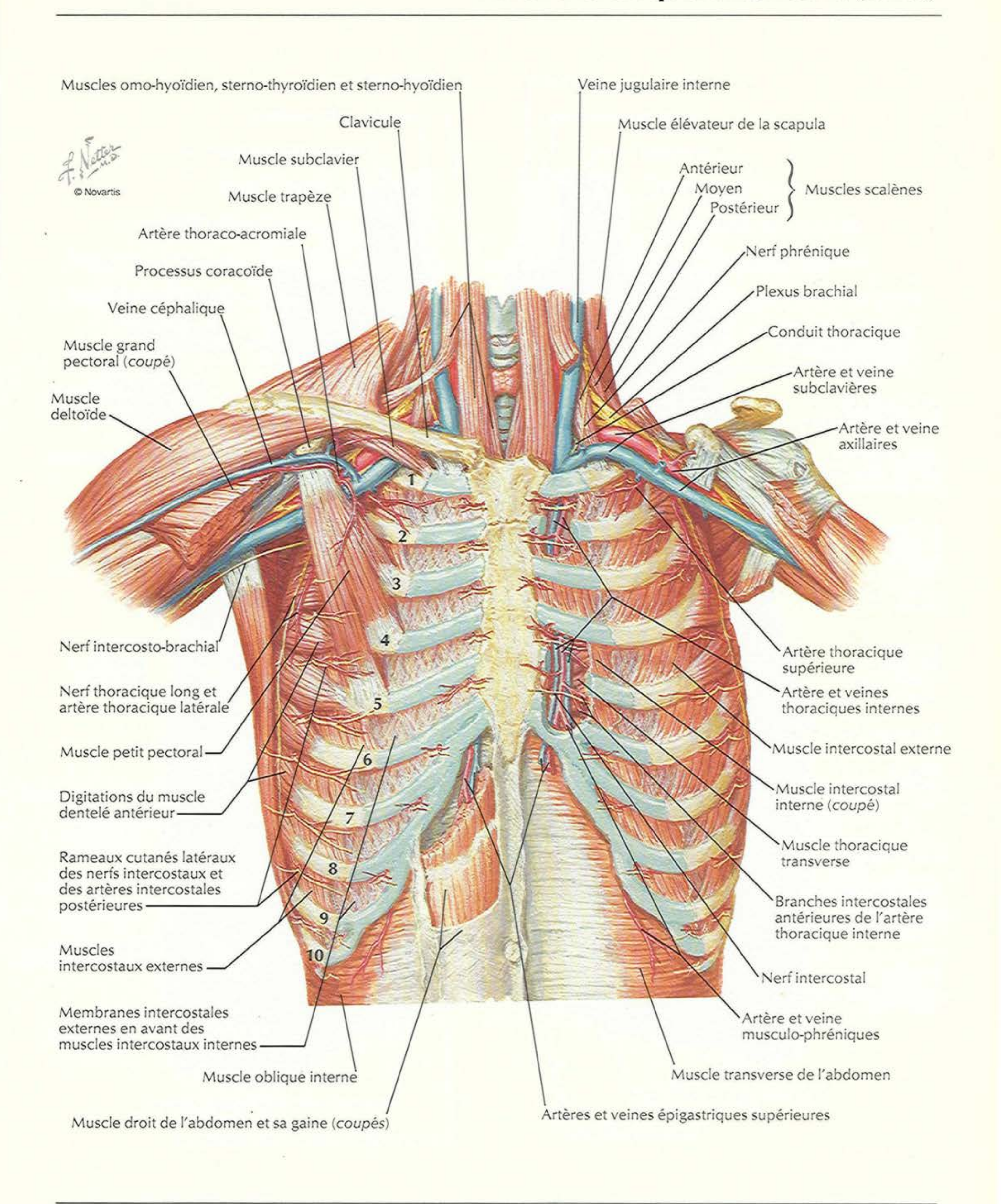


VOIR AUSSI LES PLANCHES 28, 400, 401

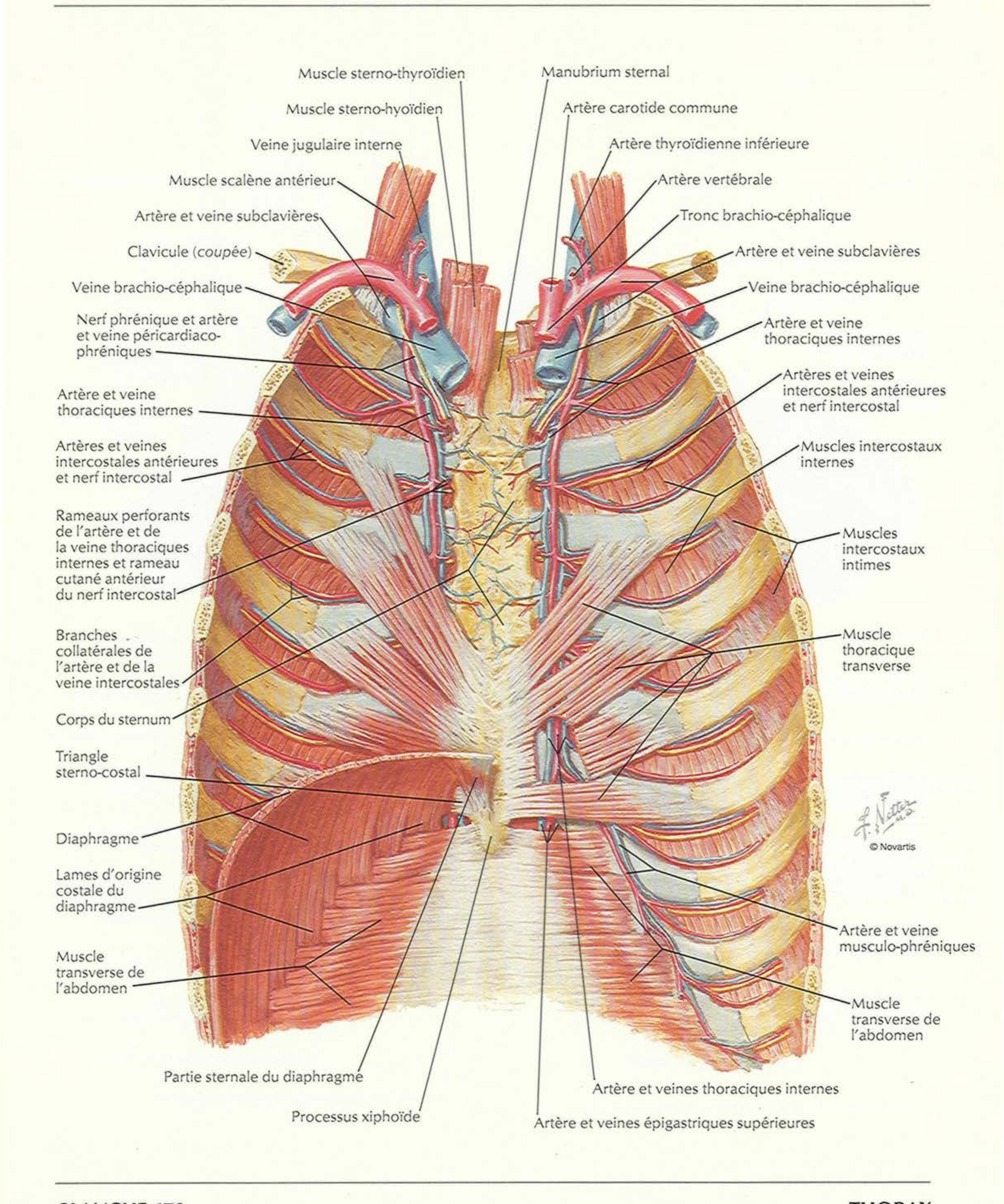


Paroi thoracique antérieure

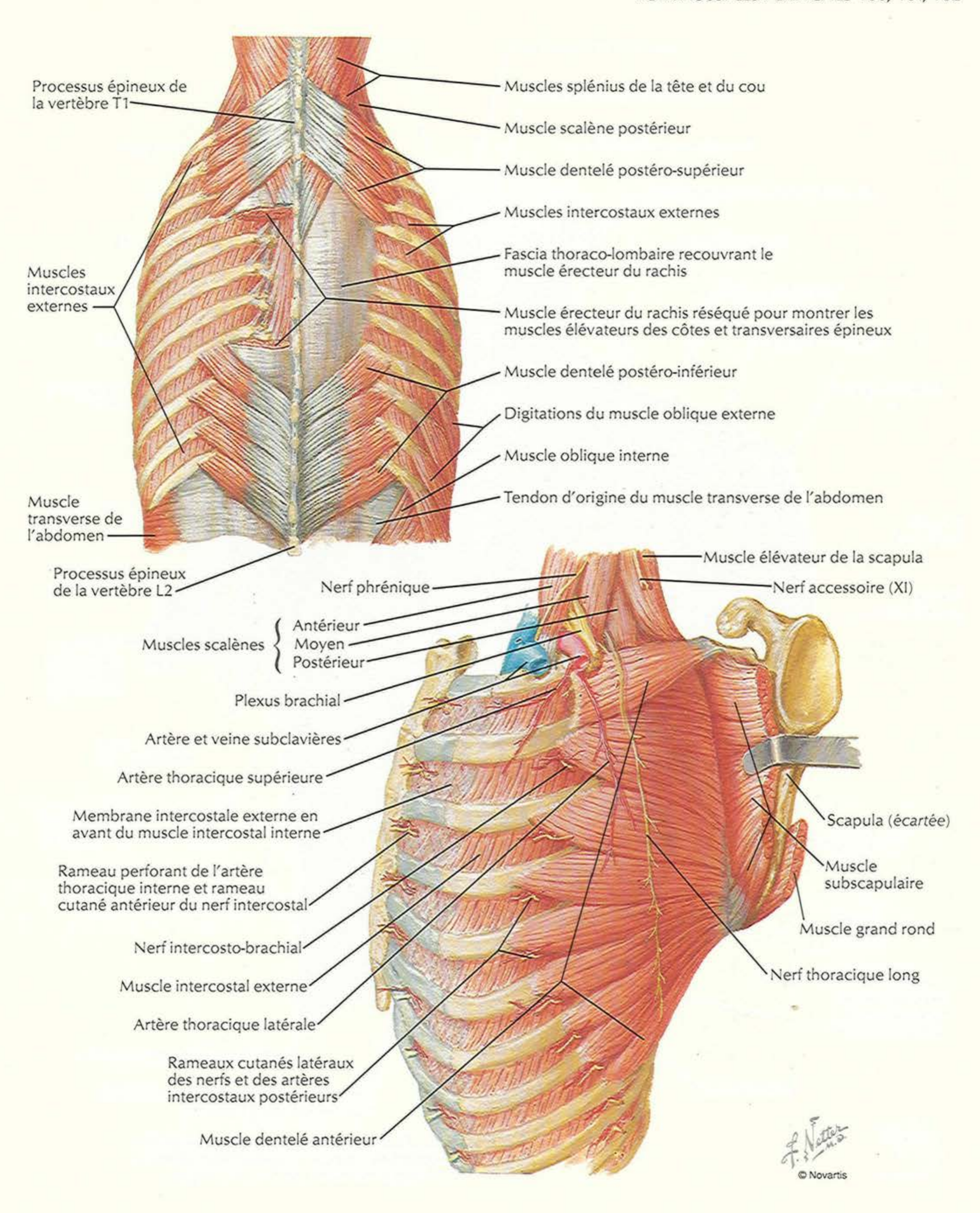



Muscles omo-hyoïdien, sterno-thyroïdien et sterno-hyoïdien
Clavicule
Muscle subclavier
Muscle trapèze
Artère thoraco-acromiale
Processus coracoïde
Veine céphalique
Muscle grand pectoral (coupé)
Muscle deltoïde
Nerf intercosto-brachial
Nerf thoracique long et artère thoracique latérale
Muscle petit pectoral
Digitations du muscle dentelé antérieur
Rameaux cutanés latéraux des nerfs intercostaux et des artères intercostales postérieures
Muscles intercostaux externes
Membranes intercostales externes en avant des muscles intercostaux internes
Muscle oblique interne
Muscle droit de l'abdomen et sa gaine (coupés)
Veine jugulaire interne
Muscle élévateur de la scapula
Antérieur
Moyen
Postérieur
Muscles scalènes
Nerf phrénique
Plexus brachial
Conduit thoracique
Artère et veine subclavières
Artère et veine axillaires
Artère thoracique supérieure
Artère et veines thoraciques internes
Muscle intercostal externe
Muscle intercostal interne (coupé)
Muscle thoracique transverse
Branches intercostales antérieures de l'artère thoracique interne
Nerf intercostal
Artère et veine musculo-phréniques
Muscle transverse de l'abdomen
Artères et veines épigastriques supérieures
1
2
3
4
5
6
7
8
9
10
F. Netter M.D.
© Novartis

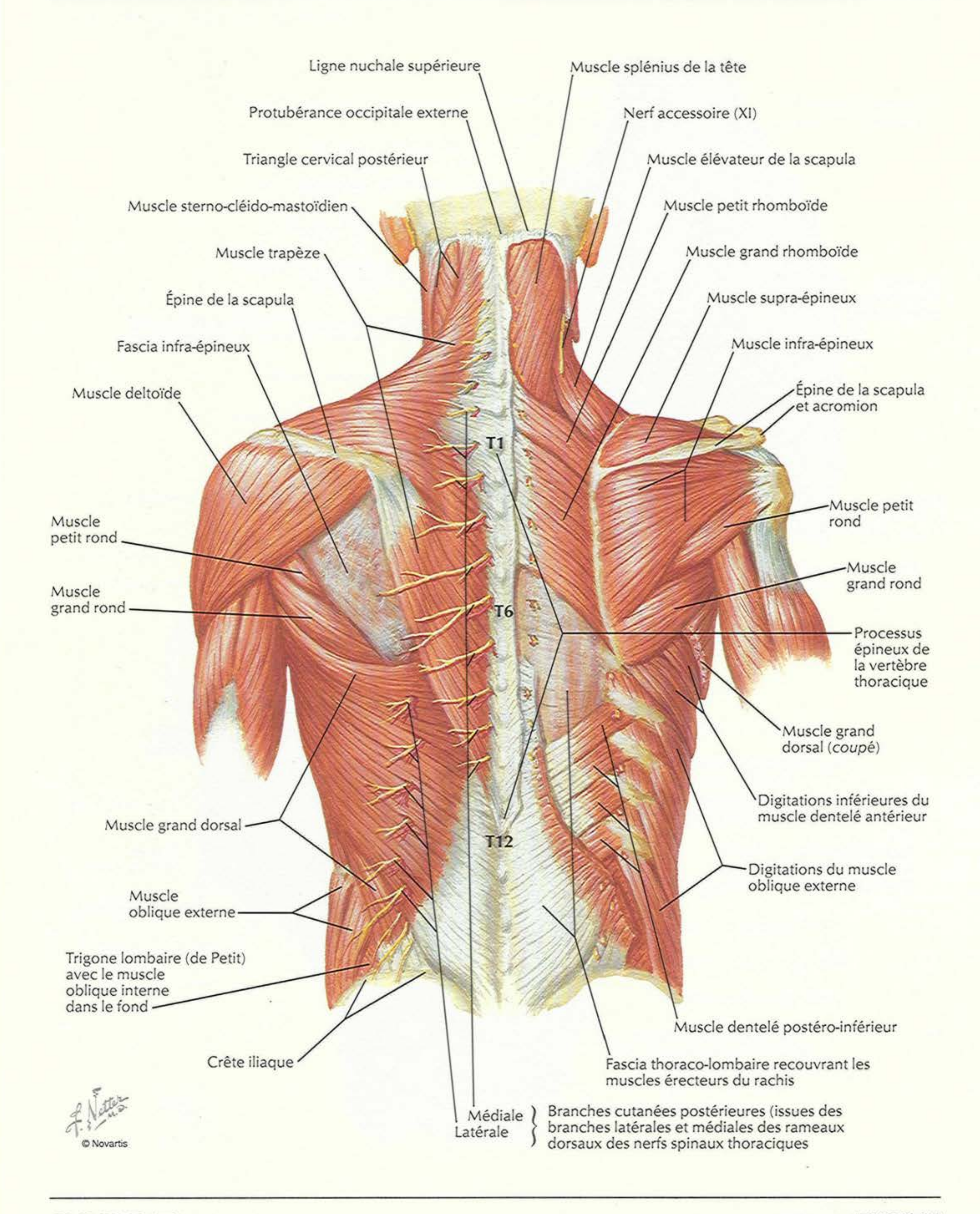
Paroi thoracique antérieure : vue interne



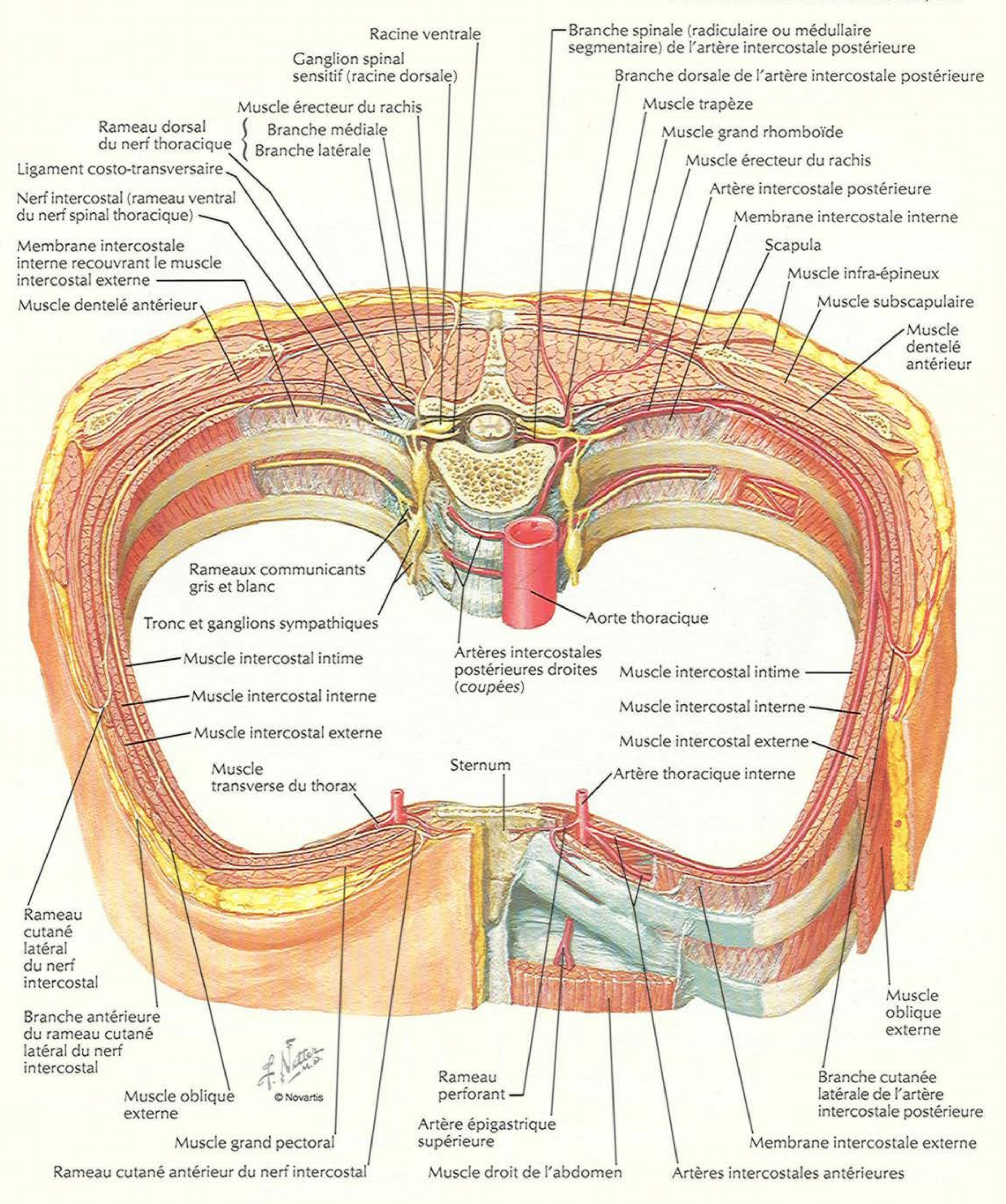
VOIR AUSSI LES PLANCHES 160, 161, 162



Paroi thoracique postérieure

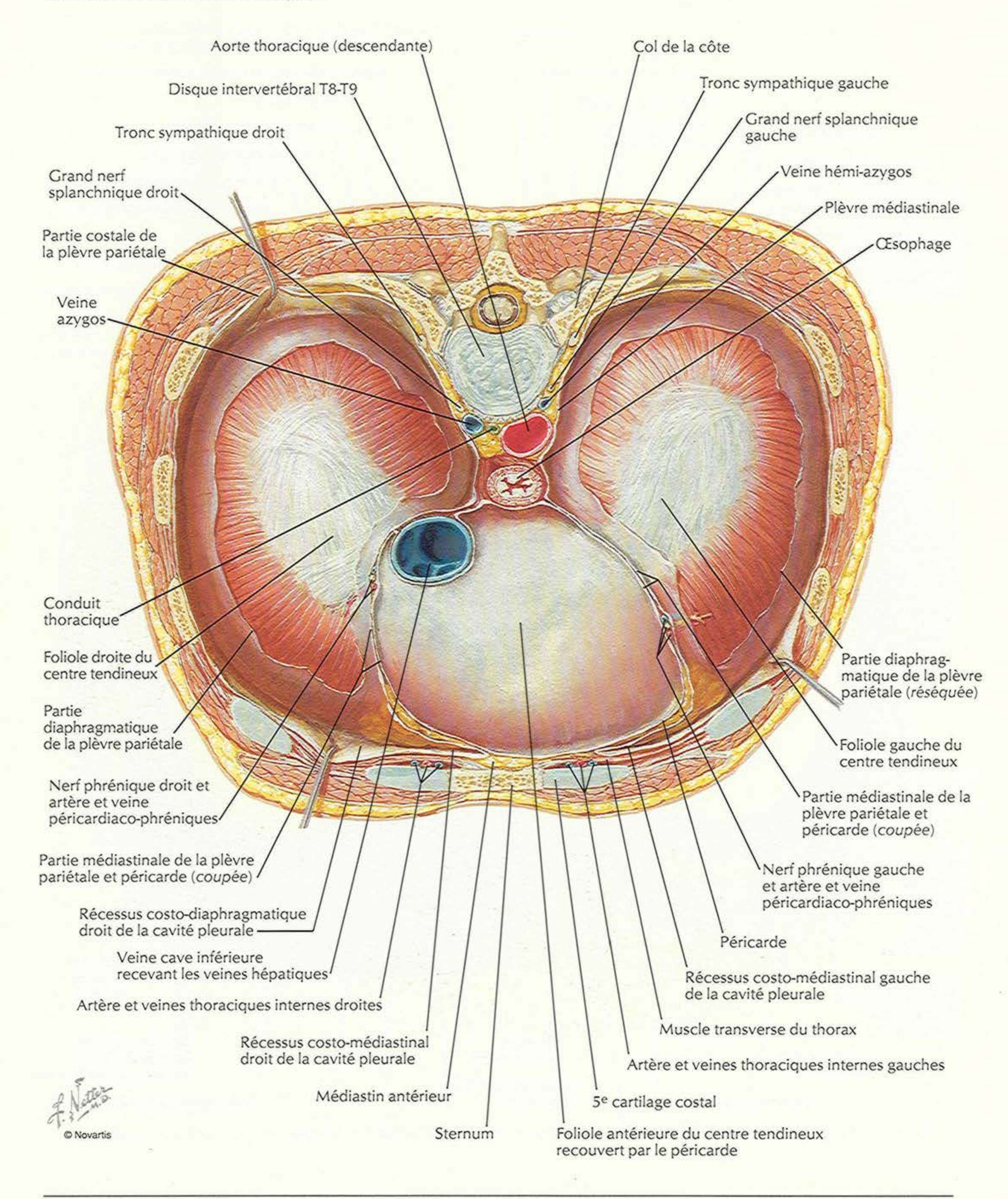


VOIR AUSSI LES PLANCHES 166, 241



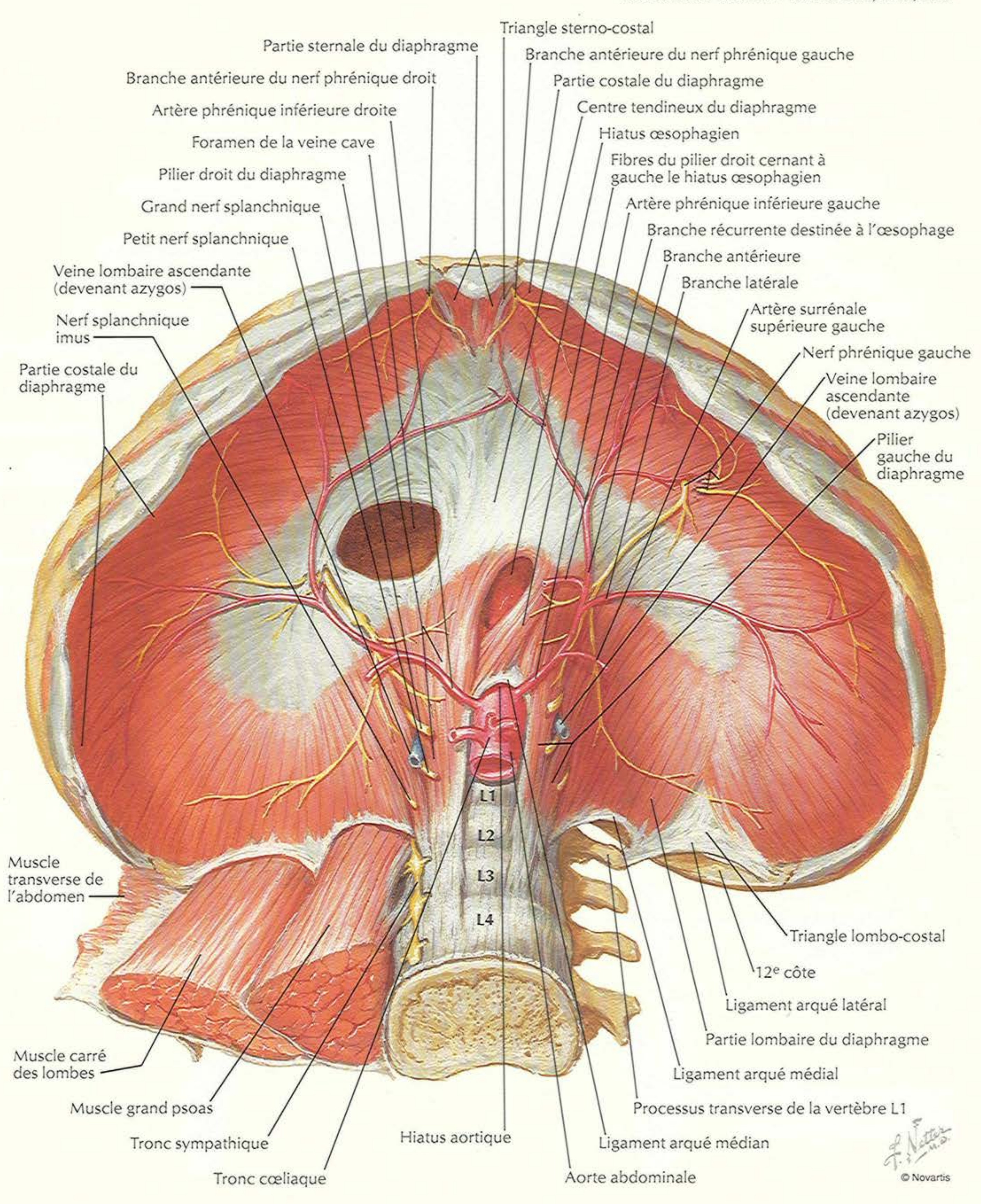
Diaphragme : face thoracique

VOIR AUSSI LES PLANCHES 218, 219



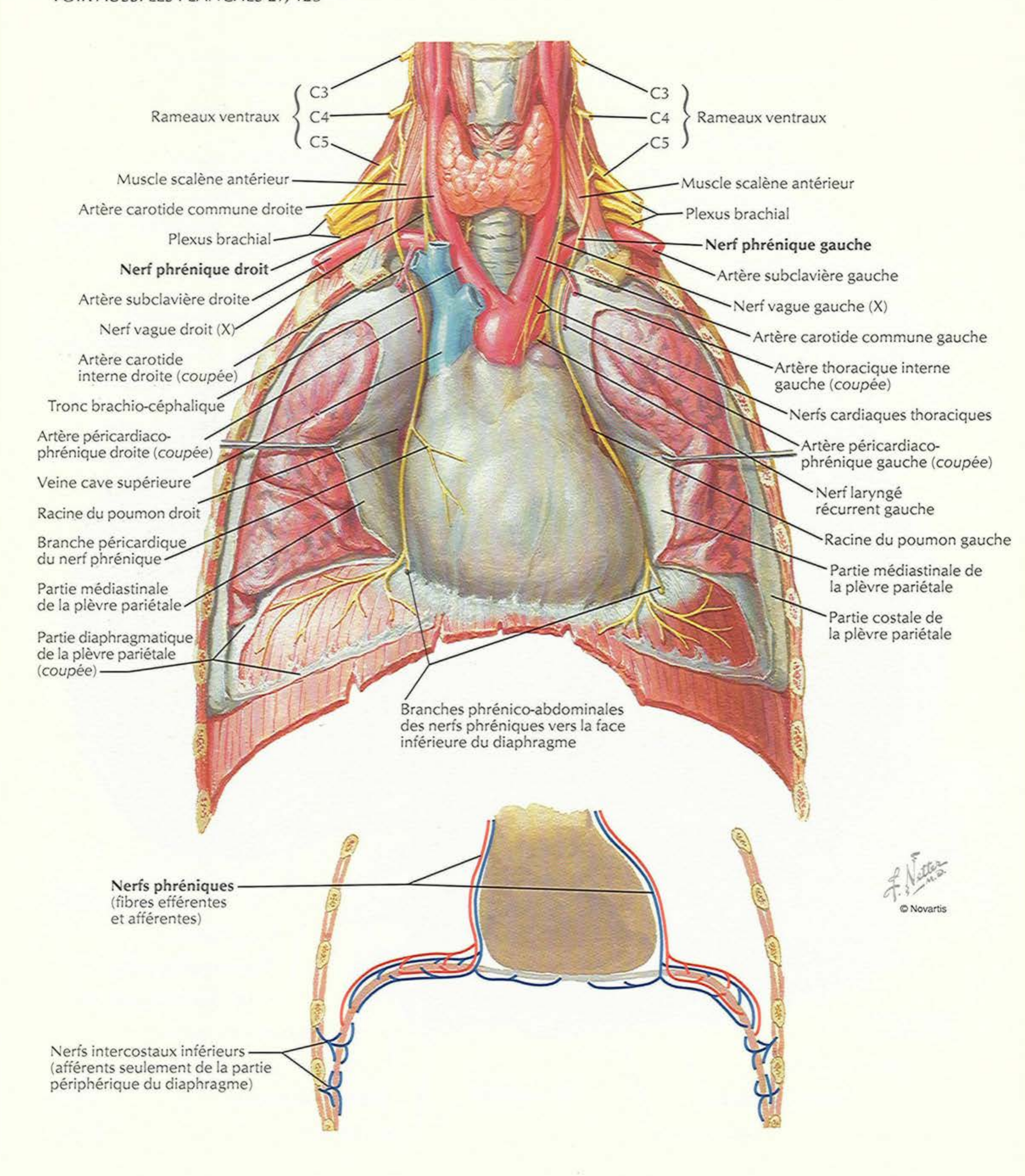
Diaphragme : face abdominale

VOIR AUSSI LES PLANCHES 236, 246, 253

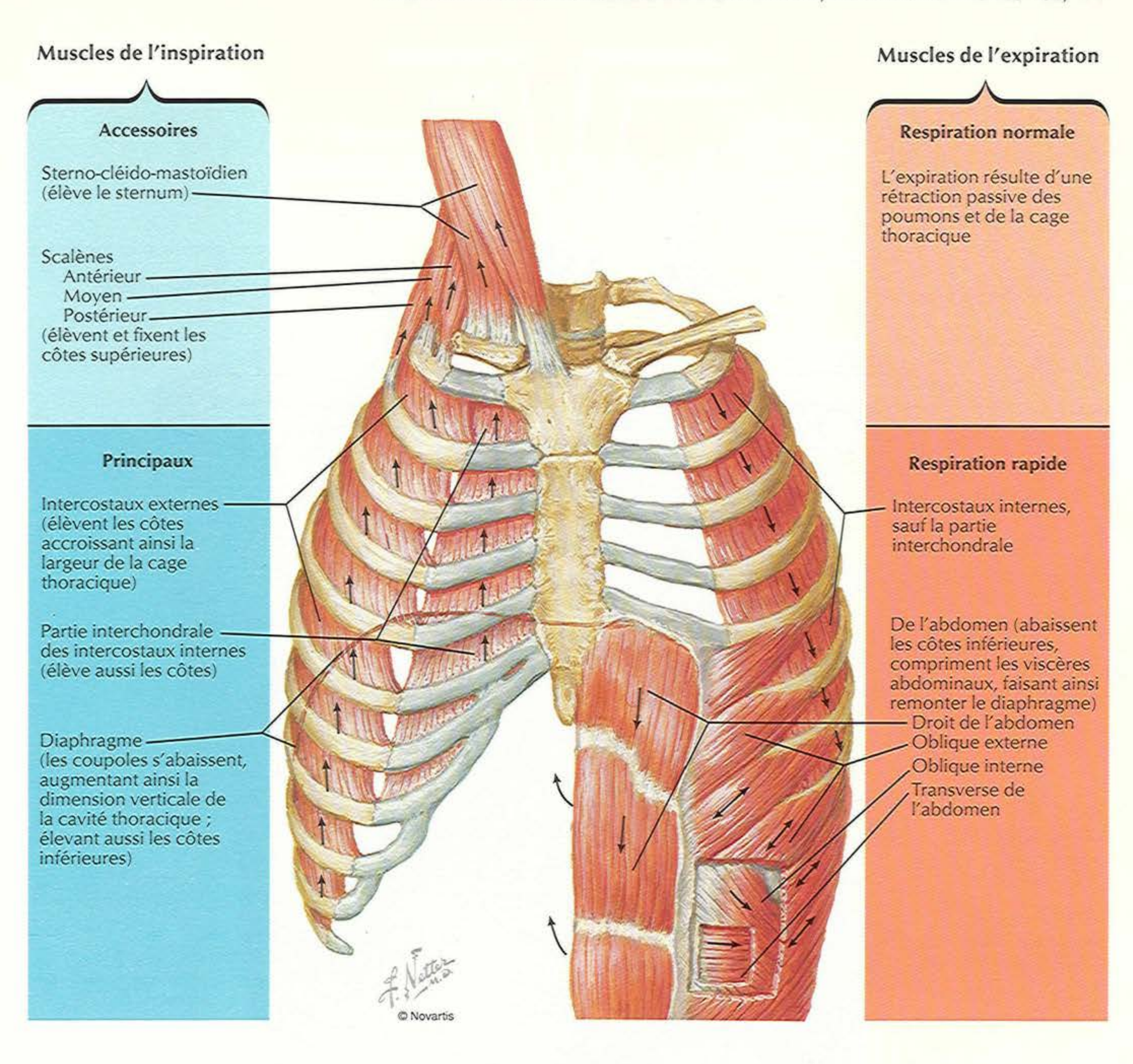


Nerf phrénique

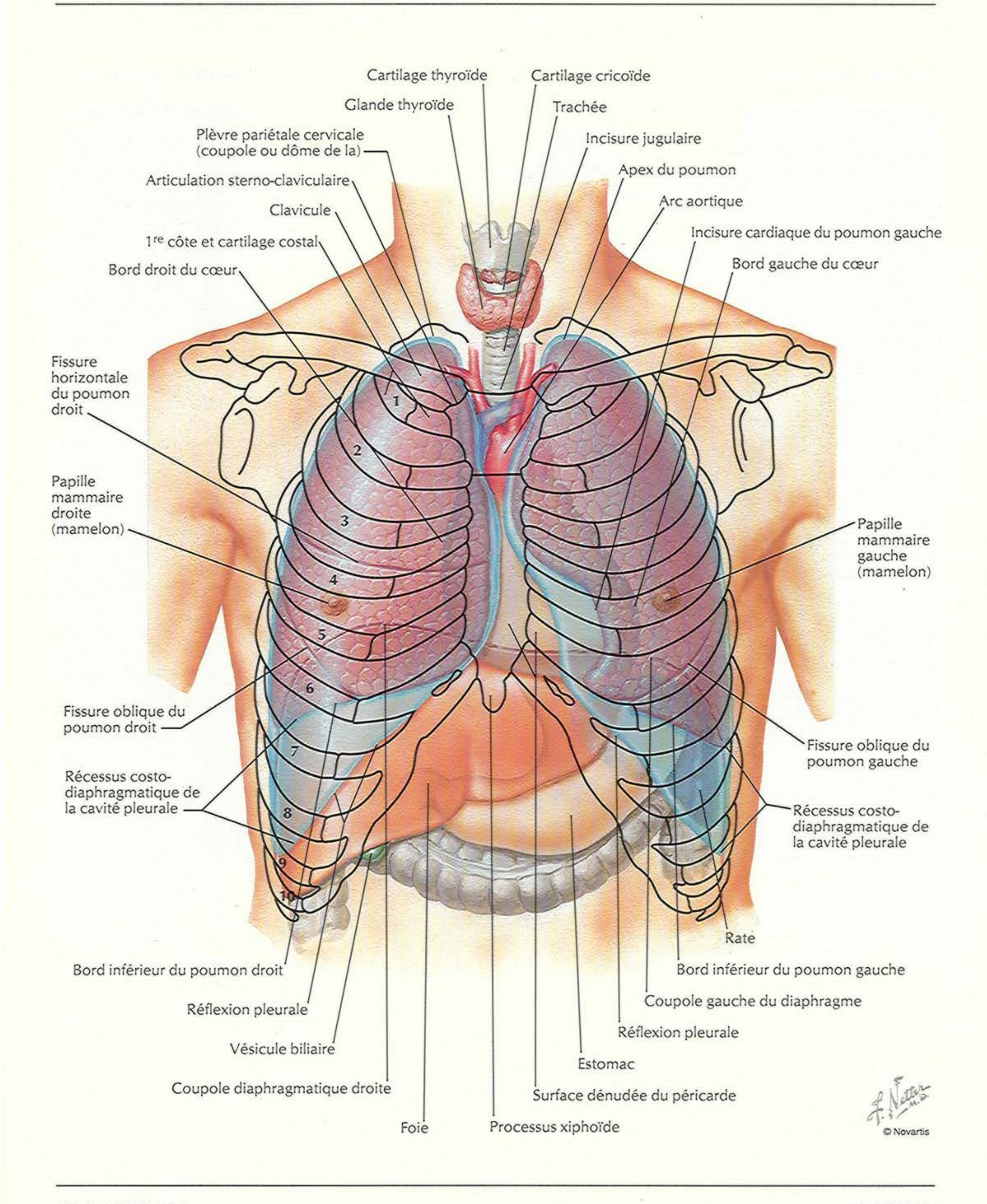
VOIR AUSSI LES PLANCHES 27, 123

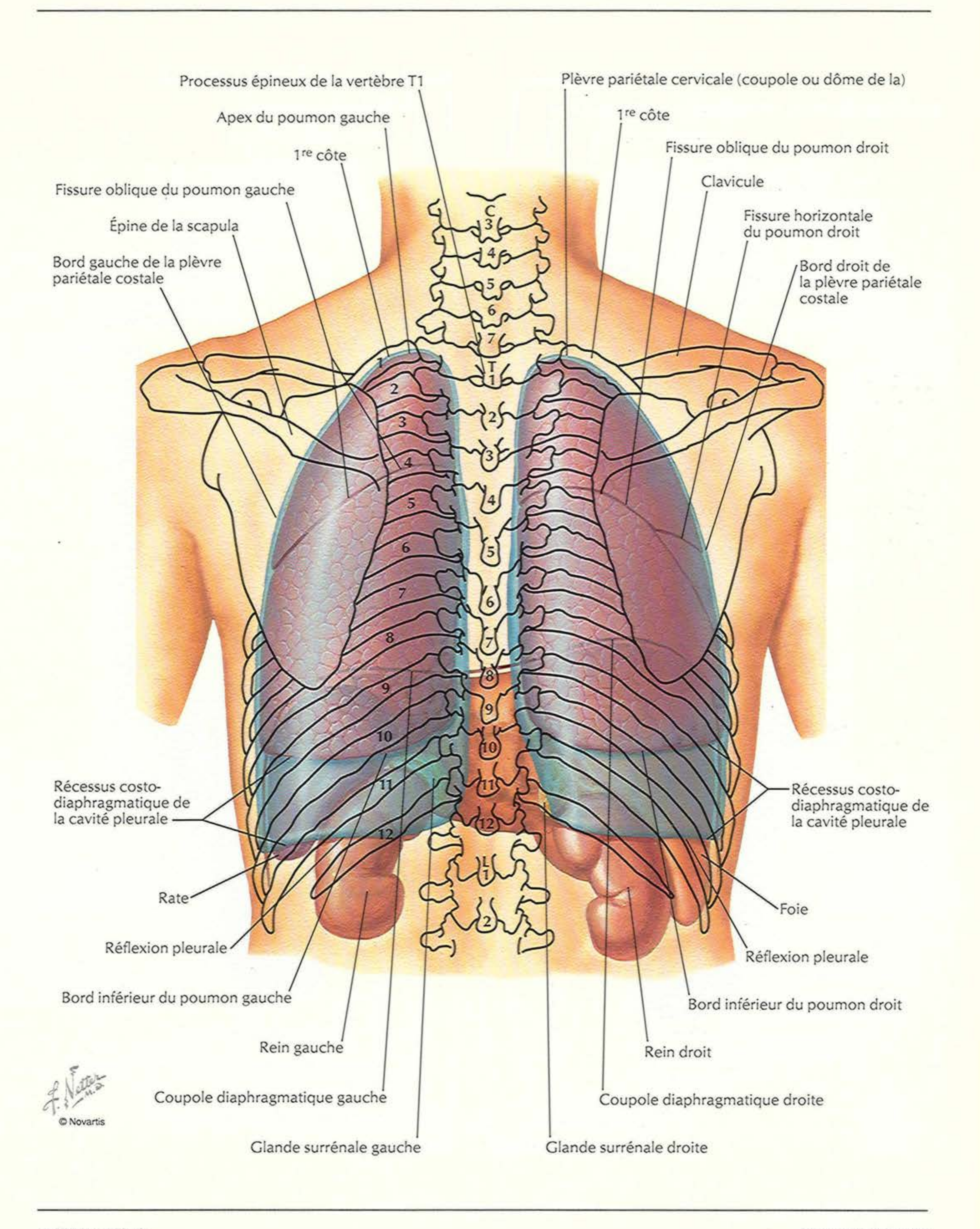


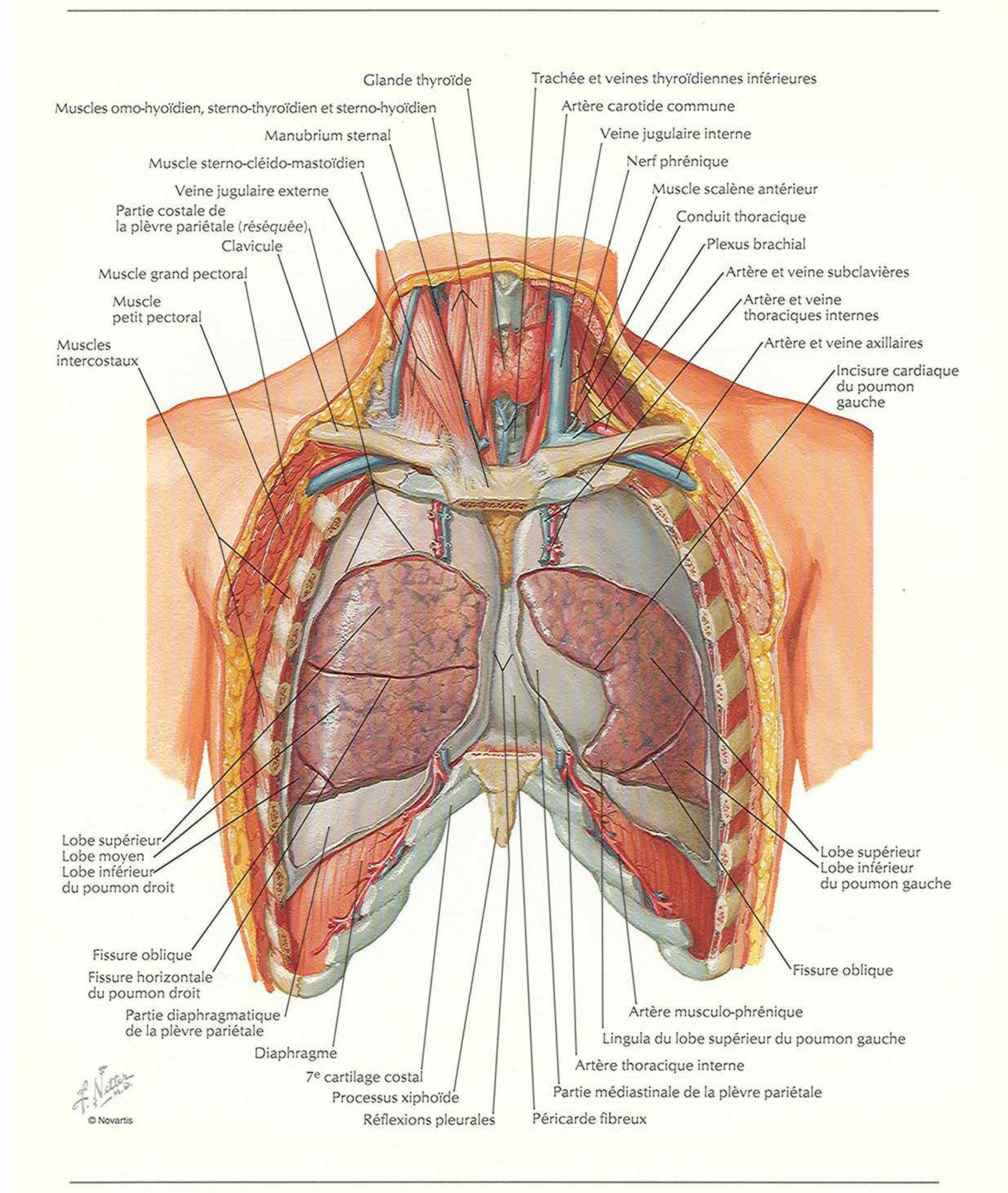
POUR LES AUTRES MUSCLES DE L'INSPIRATION, VOIR LES PLANCHES 162, 177

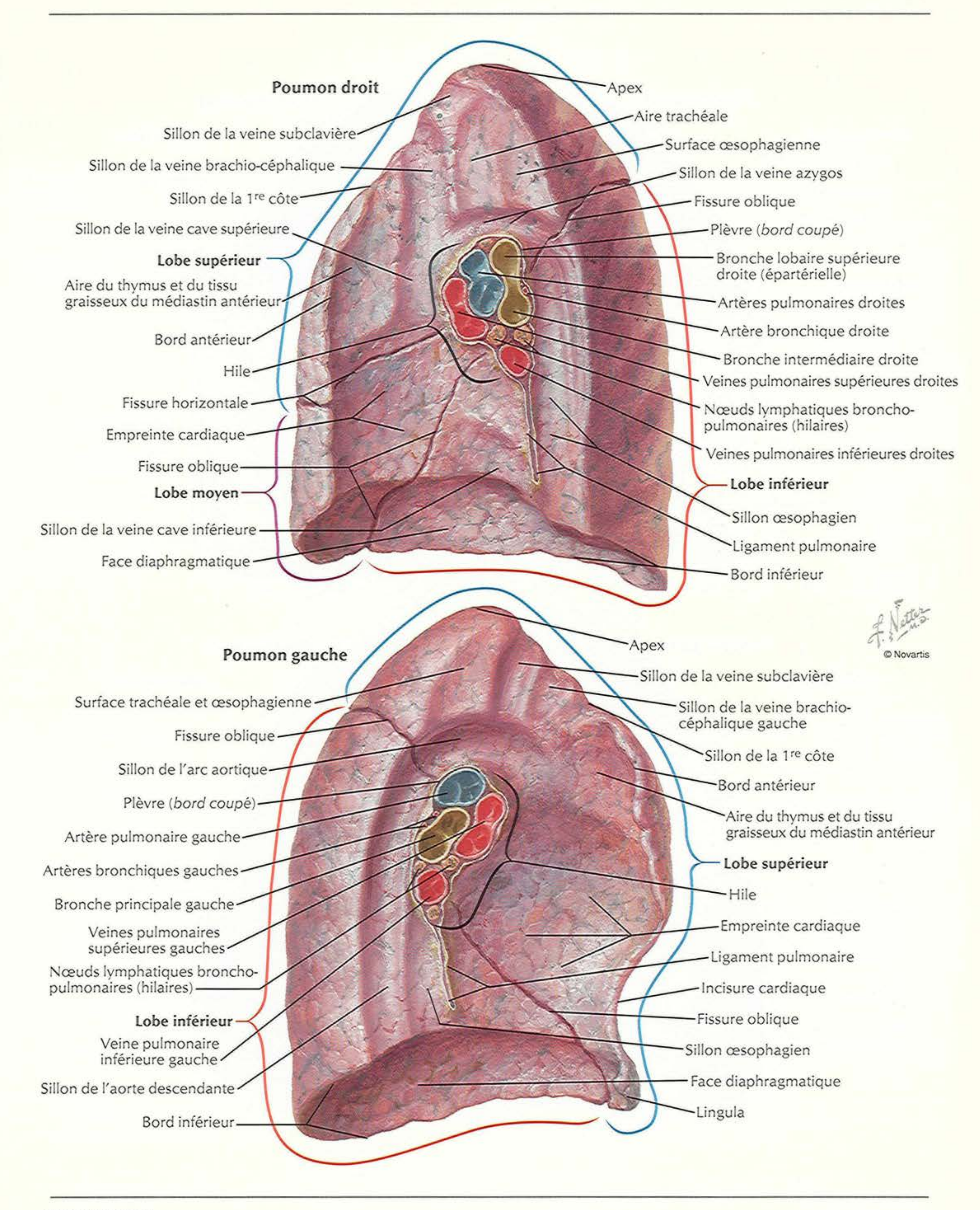


Topographie des poumons : vue antérieure

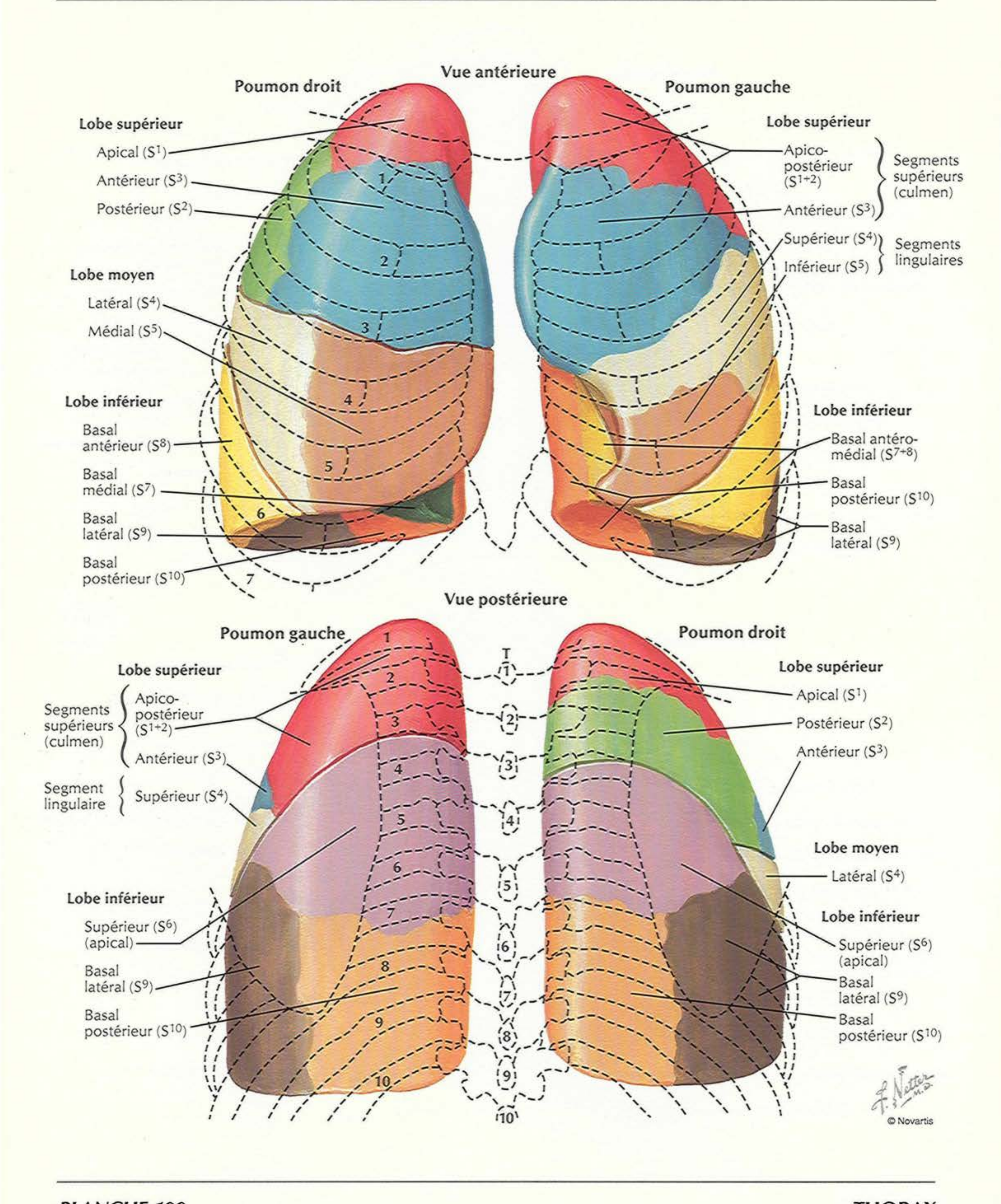


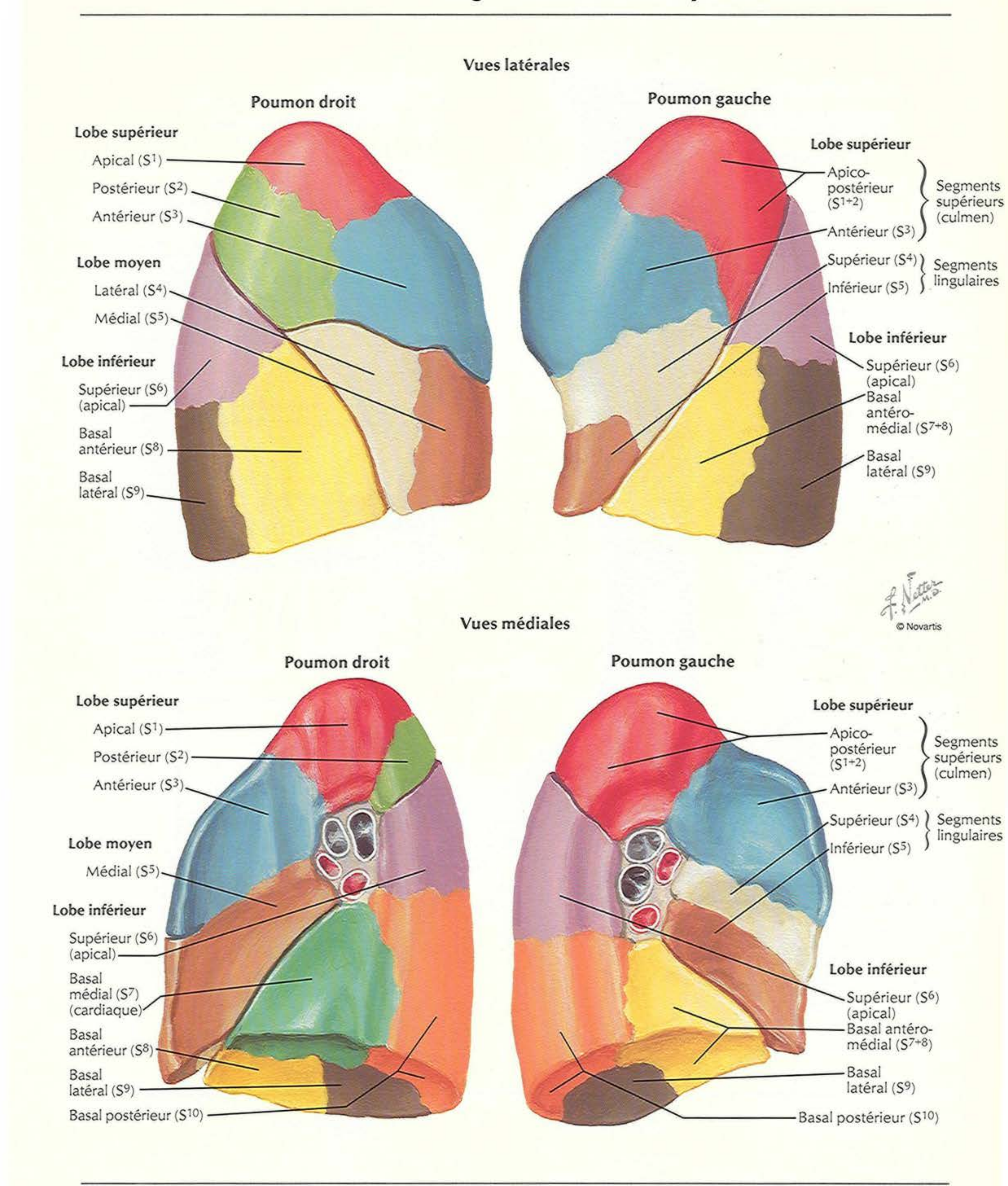

Processus épineux de la vertèbre T1
Apex du poumon gauche
1re côte
Fissure oblique du poumon gauche
Épine de la scapula
Bord gauche de la plèvre pariétale costale
Plèvre pariétale cervicale (coupole ou dôme de la)
1re côte
Fissure oblique du poumon droit
Clavicule
Fissure horizontale du poumon droit
Bord droit de la plèvre pariétale costale
C
3
4
5
6
7
T
1
2
3
4
5
6
7
8
9
10
11
12
L
1
2
Récessus costo-diaphragmatique de la cavité pleurale
Rate
Réflexion pleurale
Bord inférieur du poumon gauche
Rein gauche
Coupole diaphragmatique gauche
Glande surrénale gauche
Récessus costo-diaphragmatique de la cavité pleurale
Foie
Réflexion pleurale
Bord inférieur du poumon droit
Rein droit
Coupole diaphragmatique droite
Glande surrénale droite


Glande thyroïde
Trachée et veines thyroïdiennes inférieures
Muscles omo-hyoïdien, sterno-thyroïdien et sterno-hyoïdien
Artère carotide commune
Manubrium sternal
Veine jugulaire interne
Muscle sterno-cléido-mastoïdien
Nerf phrénique
Veine jugulaire externe
Muscle scalène antérieur
Partie costale de la plèvre pariétale (*réséquée*)
Conduit thoracique
Clavicule
Plexus brachial
Muscle grand pectoral
Artère et veine subclavières
Muscle petit pectoral
Artère et veine thoraciques internes
Muscles intercostaux
Artère et veine axillaires
Incisure cardiaque du poumon gauche
Lobe supérieur
Lobe moyen
Lobe inférieur
du poumon droit
Lobe supérieur
Lobe inférieur
du poumon gauche
Fissure oblique
Fissure horizontale du poumon droit
Fissure oblique
Partie diaphragmatique de la plèvre pariétale
Artère musculo-phrénique
Lingula du lobe supérieur du poumon gauche
Diaphragme
Artère thoracique interne
7e cartilage costal
Partie médiastinale de la plèvre pariétale
Processus xiphoïde
Réflexions pleurales
Péricarde fibreux
F. Netter M.D.
© Novartis

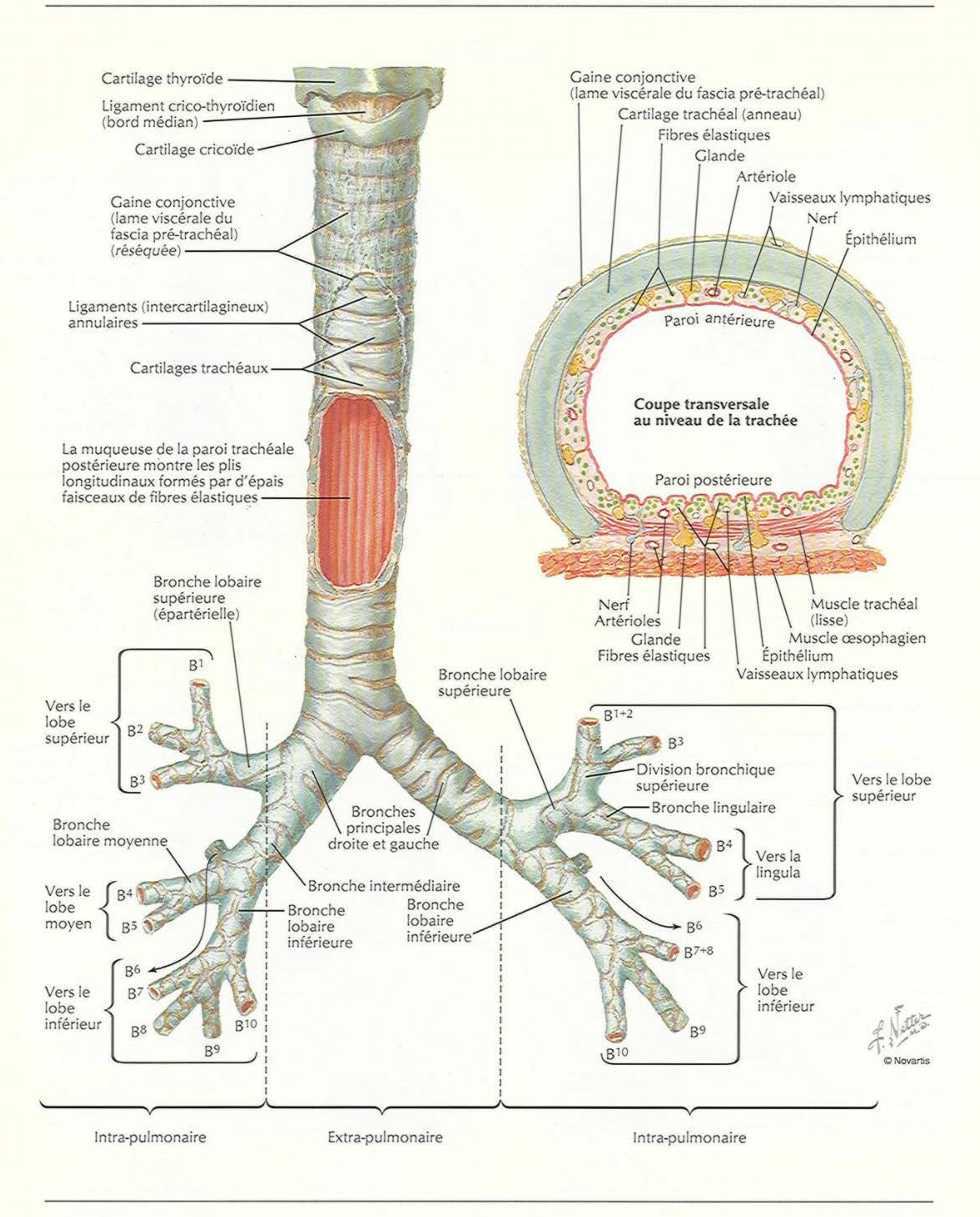

Poumon droit
Apex
Sillon de la veine subclavière
Aire trachéale
Surface œsophagienne
Sillon de la veine brachio-céphalique
Sillon de la veine azygos
Sillon de la 1re côte
Fissure oblique
Sillon de la veine cave supérieure
Plèvre (bord coupé)
Lobe supérieur
Bronche lobaire supérieure droite (épartérielle)
Aire du thymus et du tissu graisseux du médiastin antérieur
Artères pulmonaires droites
Bord antérieur
Artère bronchique droite
Hile
Bronche intermédiaire droite
Veines pulmonaires supérieures droites
Fissure horizontale
Nœuds lymphatiques broncho-pulmonaires (hilaires)
Empreinte cardiaque
Veines pulmonaires inférieures droites
Fissure oblique
Lobe moyen
Lobe inférieur
Sillon œsophagien
Sillon de la veine cave inférieure
Ligament pulmonaire
Face diaphragmatique
Bord inférieur
F. Netter M.D.
© Novartis
Poumon gauche
Apex
Sillon de la veine subclavière
Surface trachéale et œsophagienne
Sillon de la veine brachio-céphalique gauche
Fissure oblique
Sillon de la 1re côte
Sillon de l'arc aortique
Bord antérieur
Plèvre (bord coupé)
Aire du thymus et du tissu graisseux du médiastin antérieur
Artère pulmonaire gauche
Lobe supérieur
Artères bronchiques gauches
Hile
Bronche principale gauche
Empreinte cardiaque
Veines pulmonaires supérieures gauches
Ligament pulmonaire
Nœuds lymphatiques broncho-pulmonaires (hilaires)
Incisure cardiaque
Fissure oblique
Lobe inférieur
Sillon œsophagien
Veine pulmonaire inférieure gauche
Face diaphragmatique
Sillon de l'aorte descendante
Lingula
Bord inférieur

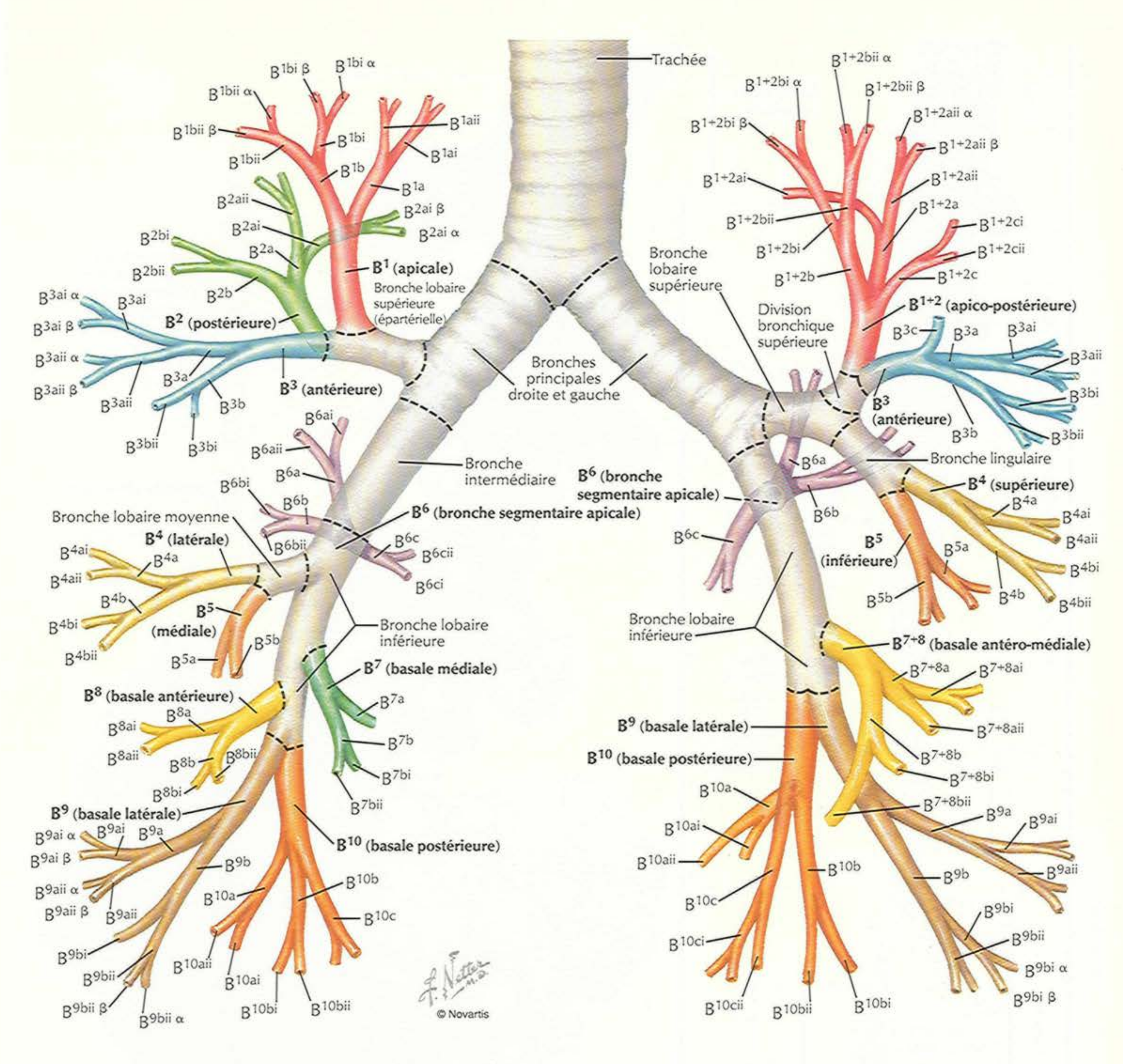
Segments broncho-pulmonaires




Vues latérales
Poumon droit
Lobe supérieur
Apical (S1)
Postérieur (S2)
Antérieur (S3)
Lobe moyen
Latéral (S4)
Médial (S5)
Lobe inférieur
Supérieur (S6) (apical)
Basal antérieur (S8)
Basal latéral (S9)
Poumon gauche
Lobe supérieur
Apico-postérieur (S1+2)
Antérieur (S3)
Segments supérieurs (culmen)
Supérieur (S4)
Inférieur (S5)
Segments lingulaires
Lobe inférieur
Supérieur (S6) (apical)
Basal antéro-médial (S7+8)
Basal latéral (S9)
F. Netter M.D.
© Novartis
Vues médiales
Poumon droit
Lobe supérieur
Apical (S1)
Postérieur (S2)
Antérieur (S3)
Lobe moyen
Médial (S5)
Lobe inférieur
Supérieur (S6) (apical)
Basal médial (S7) (cardiaque)
Basal antérieur (S8)
Basal latéral (S9)
Basal postérieur (S10)
Poumon gauche
Lobe supérieur
Apico-postérieur (S1+2)
Antérieur (S3)
Segments supérieurs (culmen)
Supérieur (S4)
Inférieur (S5)
Segments lingulaires
Lobe inférieur
Supérieur (S6) (apical)
Basal antéro-médial (S7+8)
Basal latéral (S9)
Basal postérieur (S10)

Trachée et bronches principales

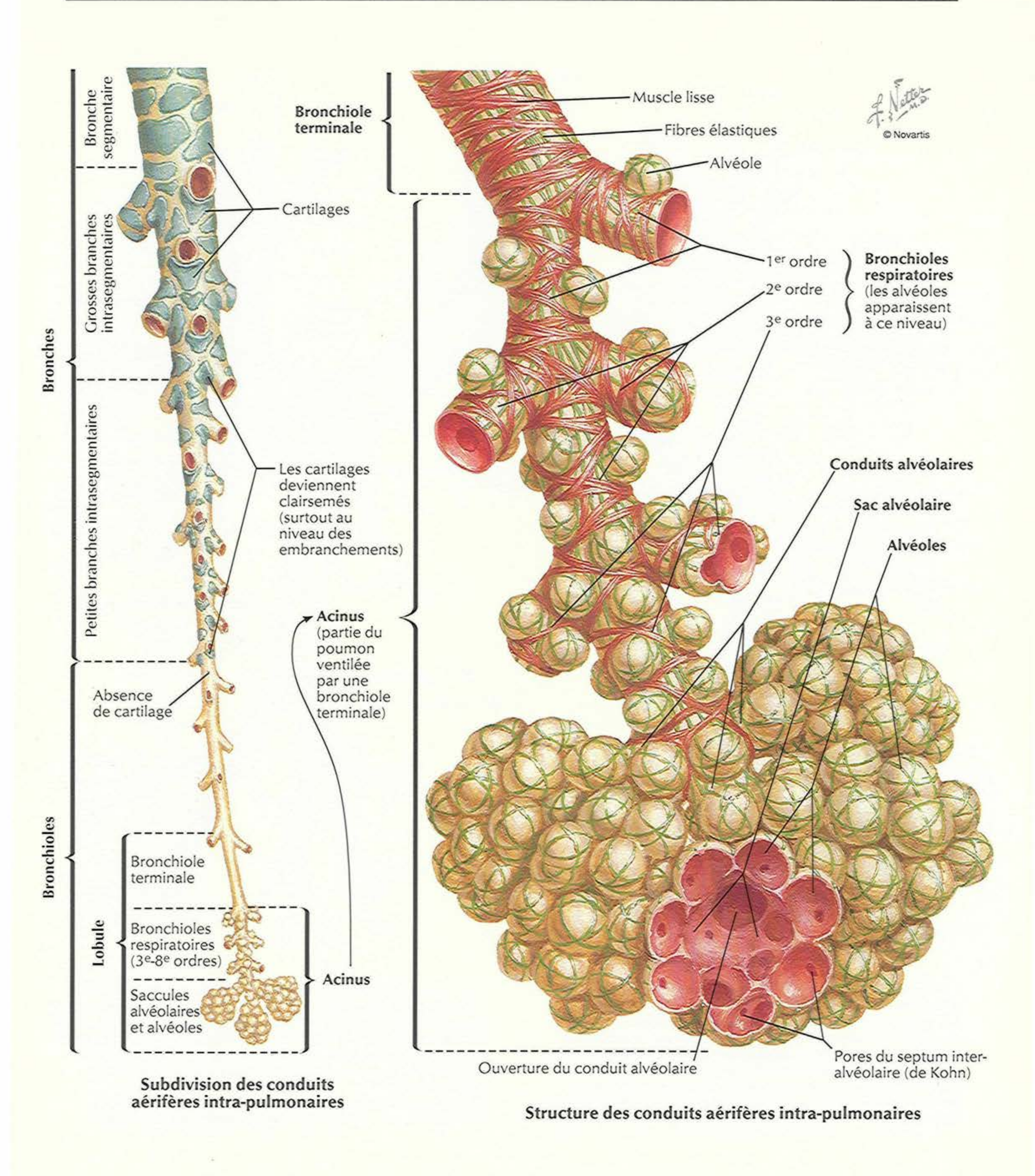




La nomenclature habituelle des segments pulmonaires (planches 188 et 189) est celle de Jackson et Huber, et les bronches segmentaires suivent cette nomenclature. Ikeda a proposé une nomenclature (voir cette planche) semblable jusqu'à la 6e subdivision bronchique. Pour simplifier, sur ce dessin, ne sont représentées que les bronches de la 5e ou de la 6e génération. Les bronches segmentaires (B) sont numérotées de 1 à 10 sur chaque poumon, correspondant aux segments pulmonaires. Sur le poumon gauche, B^1 et B^2 sont associées à B^7 et B^8. Les sous-segments, ou de 4e ordre, sont indiqués par addition des lettres a, b ou c pour chaque branche supplémentaire. Les bronches de 5e ordre sont désignées par les lettres i (antérieur) ou ii (postérieur), et celles de 6e ordre par les lettres grecques α ou β. De nombreux textes utilisent plutôt des chiffres (comme le propose Boyden) pour les bronches segmentaires.

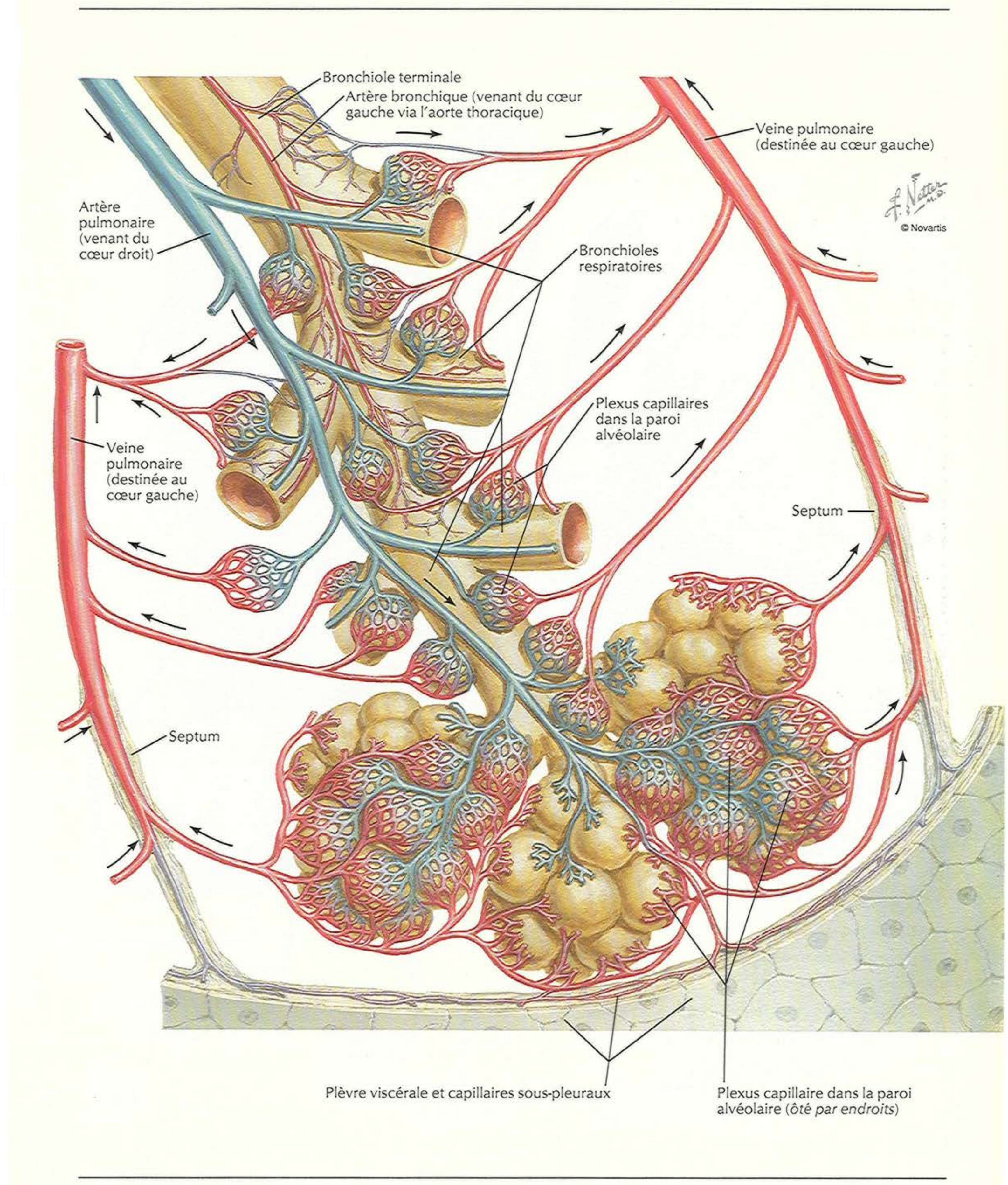
Les variations du modèle bronchique type montré ici sont communes, surtout dans les voies aériennes périphériques.

Voies aérifères intra-pulmonaires

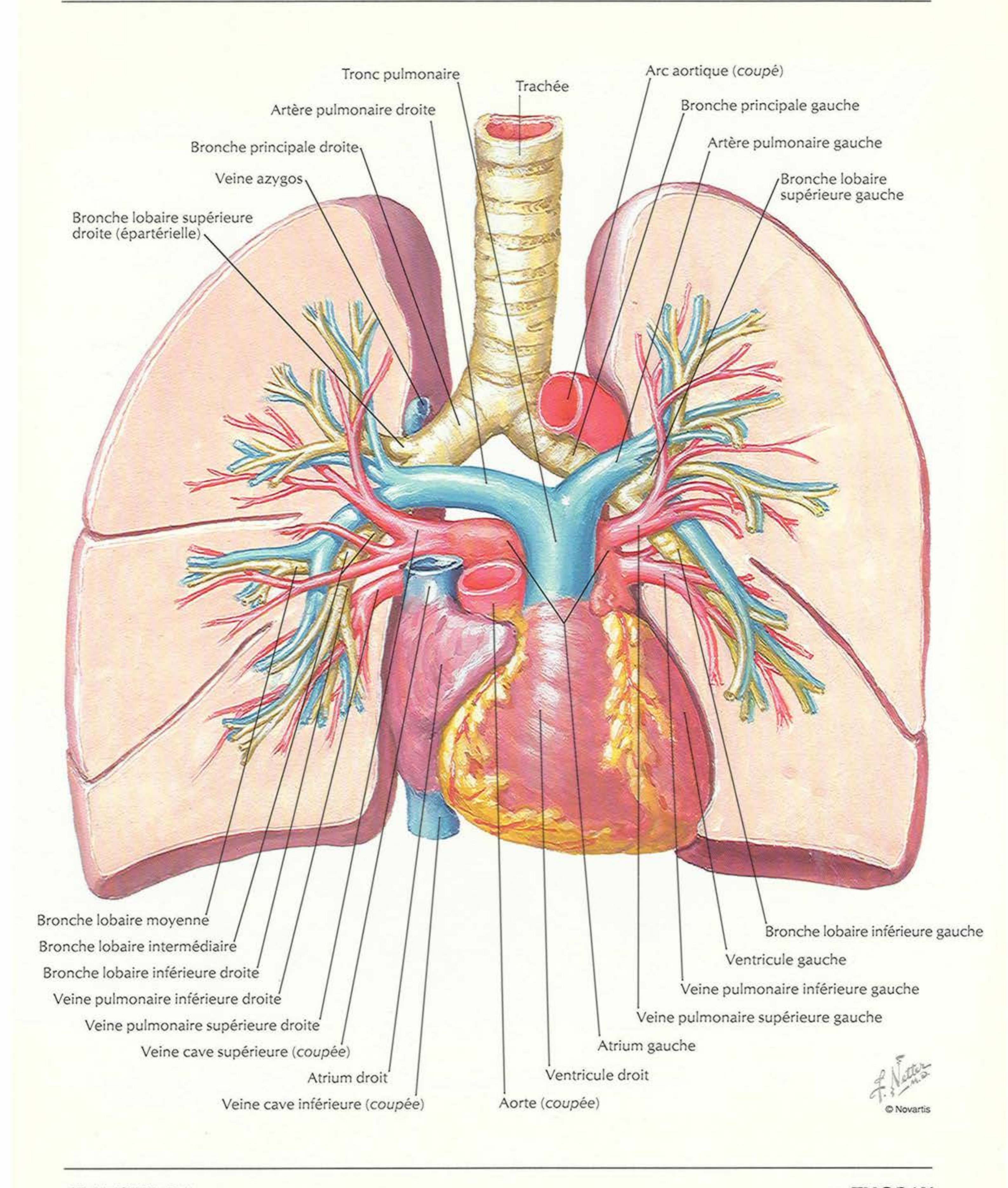


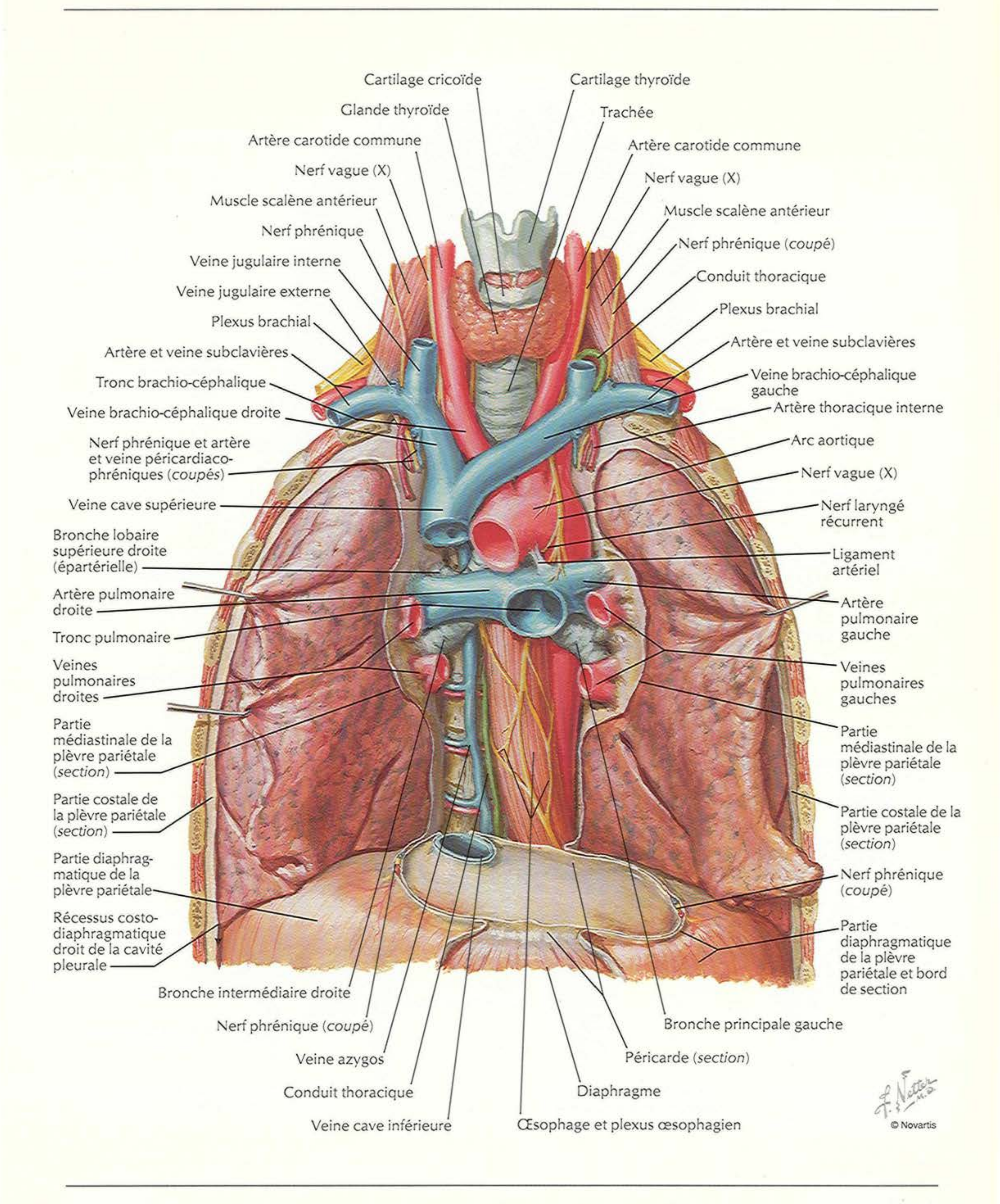
Subdivision des conduits aérifères intra-pulmonaires

Structure des conduits aérifères intra-pulmonaires

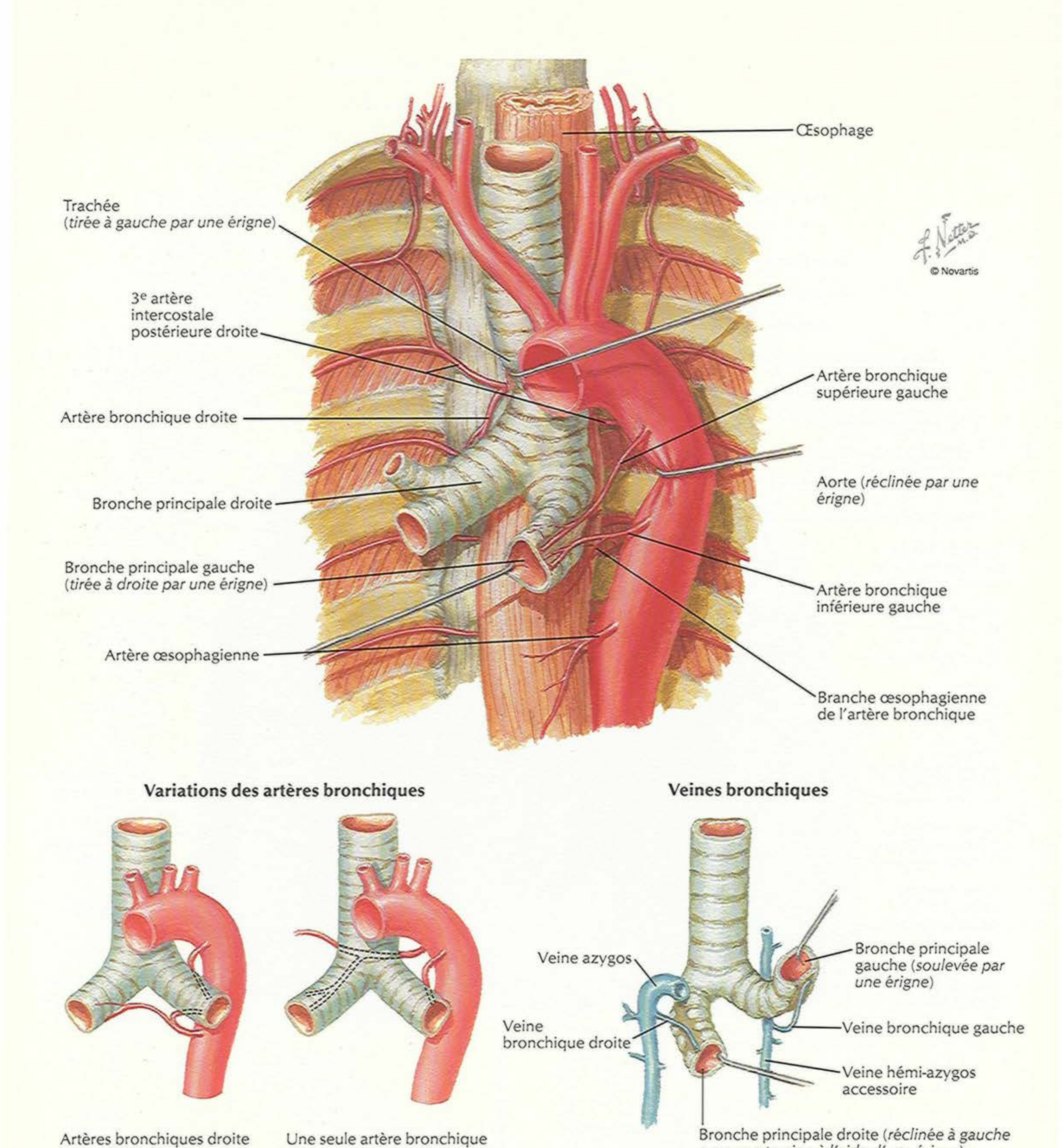

Bronchiole terminale
Artère bronchique (venant du cœur gauche via l'aorte thoracique)
Veine pulmonaire (destinée au cœur gauche)
F. Netter M.D.
© Novartis
Artère pulmonaire (venant du cœur droit)
Bronchioles respiratoires
Plexus capillaires dans la paroi alvéolaire
Veine pulmonaire (destinée au cœur gauche)
Septum
Septum
Plèvre viscérale et capillaires sous-pleuraux
Plexus capillaire dans la paroi alvéolaire (*ôté par endroits*)

Artères et veines pulmonaires




Cartilage cricoïde
Cartilage thyroïde
Glande thyroïde
Trachée
Artère carotide commune
Artère carotide commune
Nerf vague (X)
Nerf vague (X)
Muscle scalène antérieur
Muscle scalène antérieur
Nerf phrénique
Nerf phrénique (coupé)
Veine jugulaire interne
Conduit thoracique
Veine jugulaire externe
Plexus brachial
Plexus brachial
Artère et veine subclavières
Artère et veine subclavières
Tronc brachio-céphalique
Veine brachio-céphalique gauche
Veine brachio-céphalique droite
Artère thoracique interne
Nerf phrénique et artère et veine péricardiaco-phréniques (coupés)
Arc aortique
Nerf vague (X)
Veine cave supérieure
Nerf laryngé récurrent
Bronche lobaire supérieure droite (épartérielle)
Ligament artériel
Artère pulmonaire droite
Artère pulmonaire gauche
Tronc pulmonaire
Veines pulmonaires droites
Veines pulmonaires gauches
Partie médiastinale de la plèvre pariétale (section)
Partie médiastinale de la plèvre pariétale (section)
Partie costale de la plèvre pariétale (section)
Partie costale de la plèvre pariétale (section)
Partie diaphragmatique de la plèvre pariétale
Nerf phrénique (coupé)
Récessus costo-diaphragmatique droit de la cavité pleurale
Partie diaphragmatique de la plèvre pariétale et bord de section
Bronche intermédiaire droite
Bronche principale gauche
Nerf phrénique (coupé)
Veine azygos
Péricarde (section)
Conduit thoracique
Diaphragme
Veine cave inférieure
Œsophage et plexus œsophagien
F. Netter M.D.
© Novartis

Artères et veines bronchiques

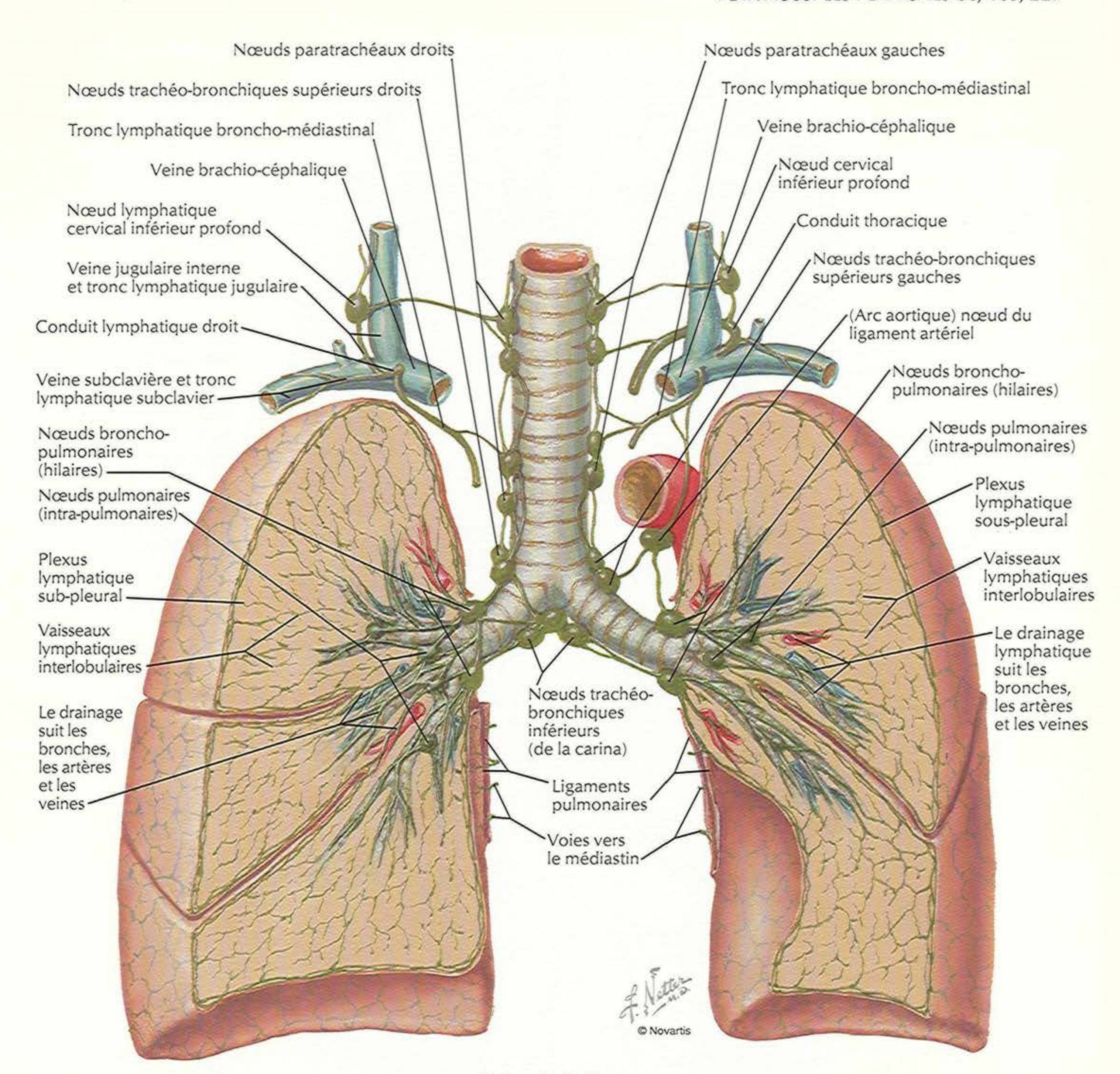


Artères bronchiques droite et gauche naissant de l'aorte par un tronc unique

Une seule artère bronchique par bronche (normalement, deux pour la bronche gauche)

Vaisseaux et nœuds lymphatiques du poumon

VOIR AUSSI LES PLANCHES 66, 169, 227



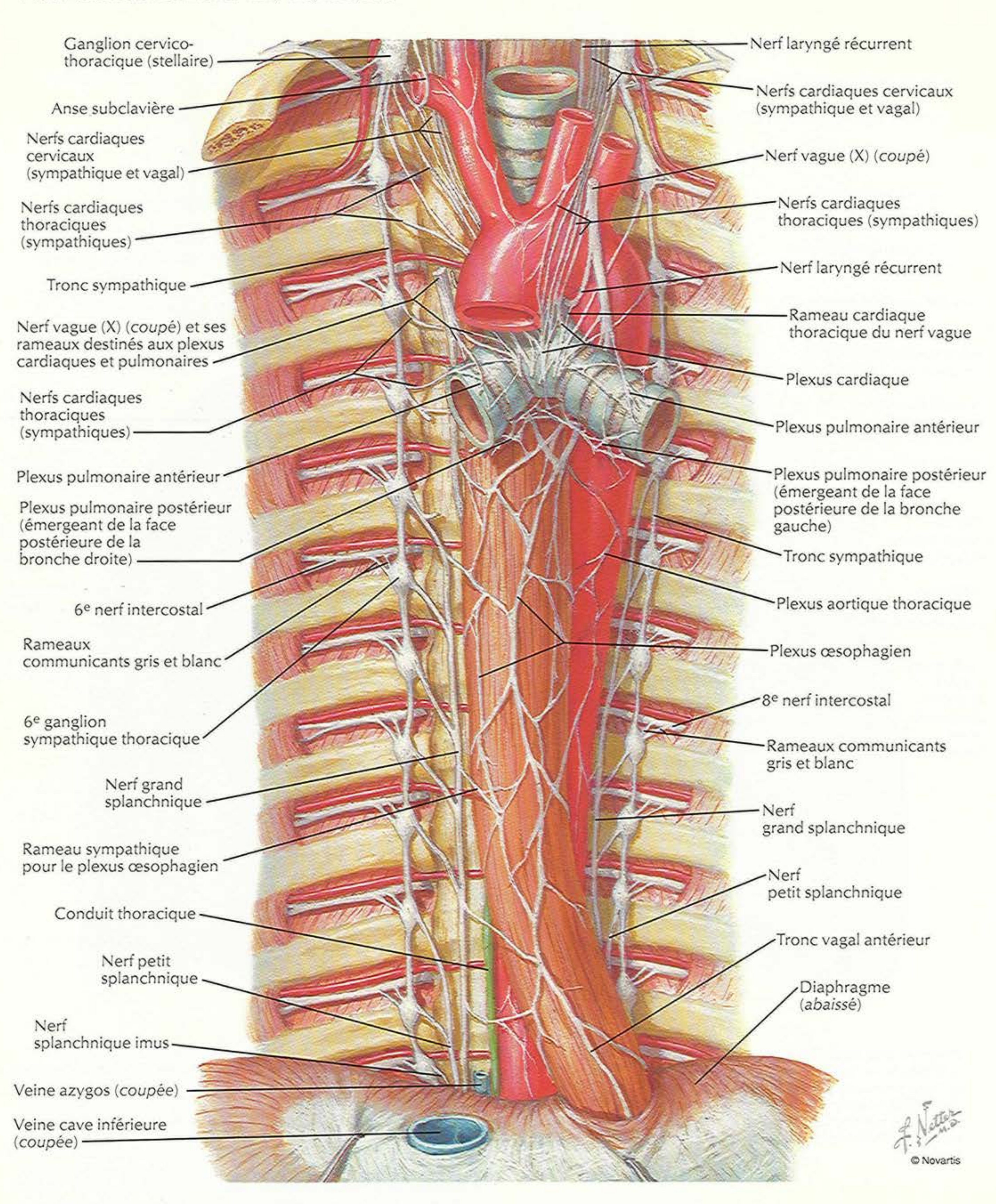
Voies de drainage

Poumon droit : tous les lobes se drainent dans les nœuds intra-pulmonaires et broncho-pulmonaires (hilaires), puis dans les nœuds trachéo-bronchiques inférieurs (de la carina), les nœuds trachéo-bronchiques supérieurs droits et les nœuds paratrachéaux droits, sur le trajet de la veine brachio-céphalique via le tronc lymphatique broncho-médiastinal et/ou le nœud cervical profond inférieur (scalène).

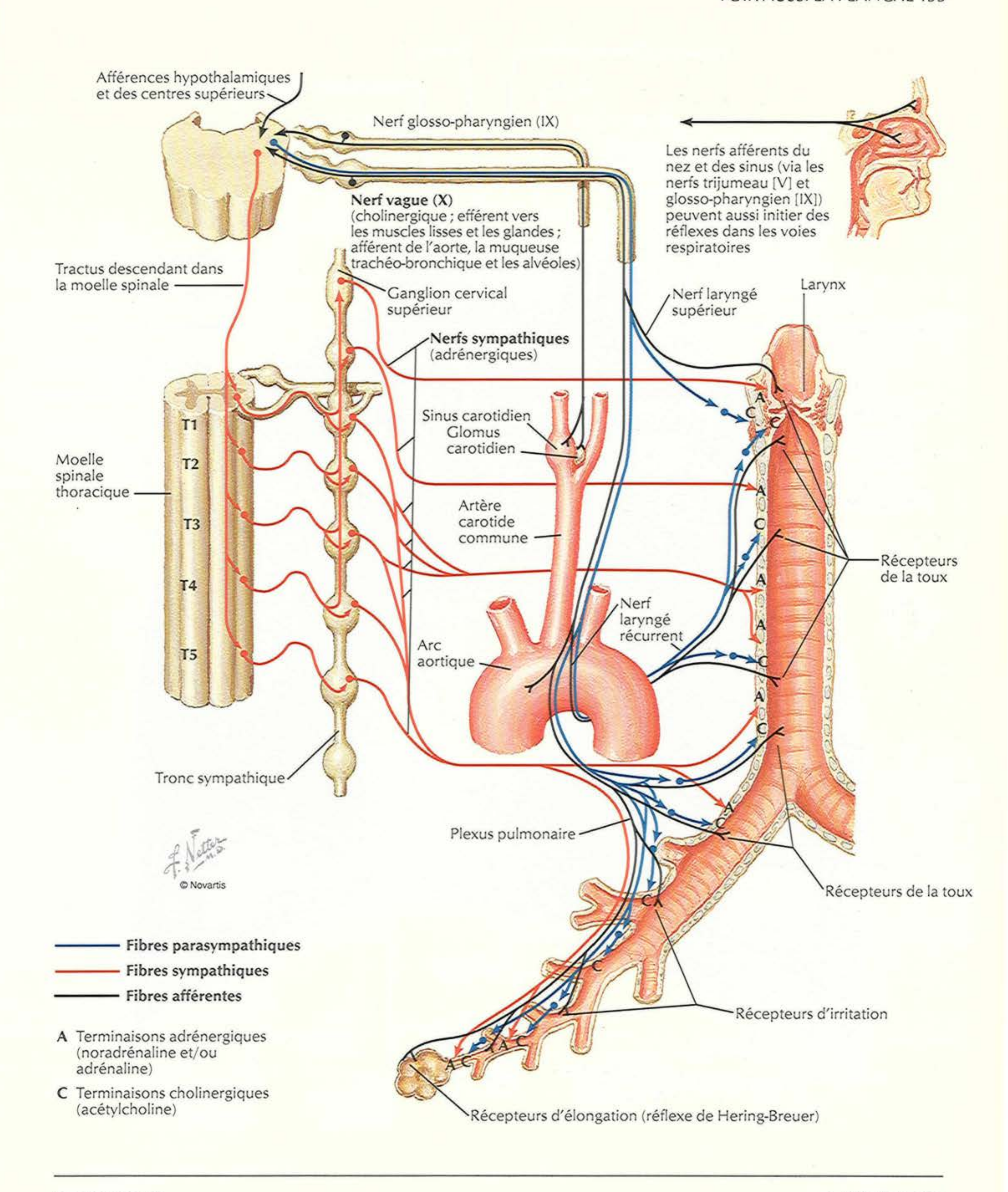
Poumon gauche : le lobe supérieur se draine dans les nœuds pulmonaires et broncho-pulmonaires (hilaires), les nœuds trachéo-bronchiques inférieurs de la carina, les nœuds trachéo-bronchiques supérieurs gauches, les nœuds paratrachéaux gauches et/ou (arc aortique) le nœud du ligament artériel, puis dans la veine brachio-céphalique via le tronc broncho-médiastinal gauche et le conduit thoracique. Le lobe inférieur gauche se draine aussi dans les nœuds pulmonaires et broncho-pulmonaires (hilaires) et vers les nœuds trachéo-bronchiques inférieurs (de la carina), mais ensuite, souvent dans les nœuds trachéo-bronchiques supérieurs droits, où il suit la même voie que la lymphe issue du poumon droit.

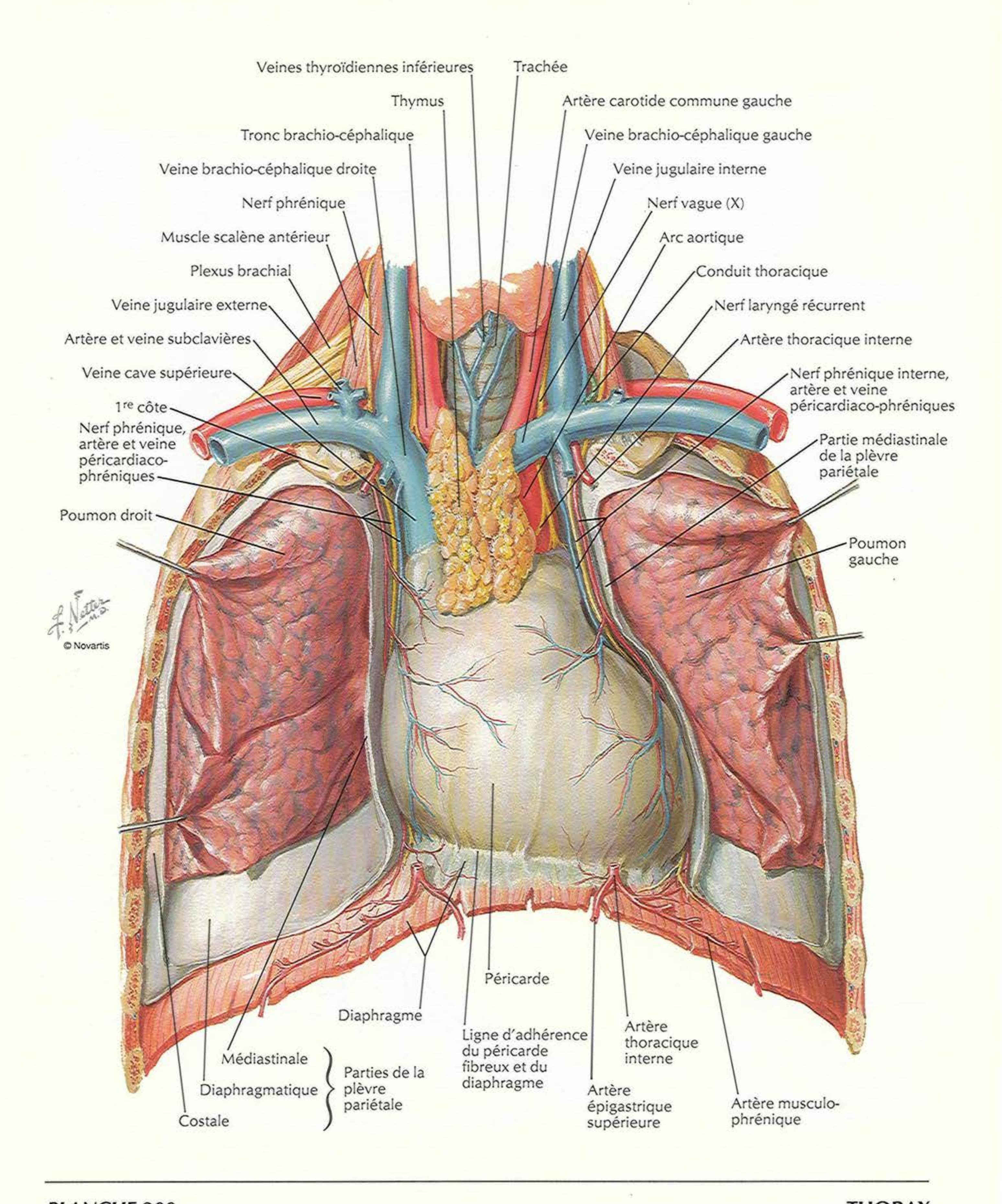
Nerfs autonomes dans le thorax

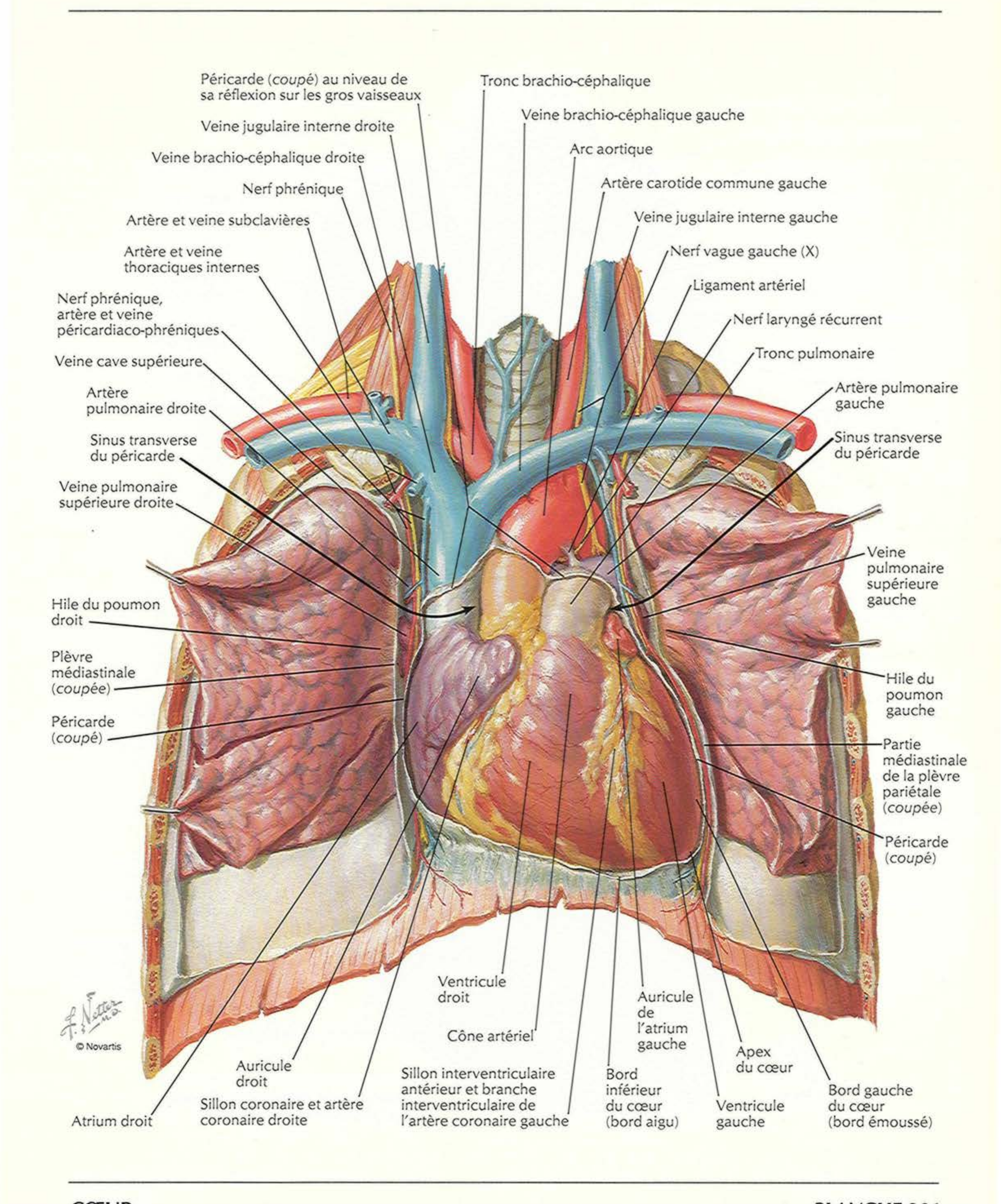
VOIR AUSSI LES PLANCHES 124, 125, 152, 300



VOIR AUSSI LA PLANCHE 153

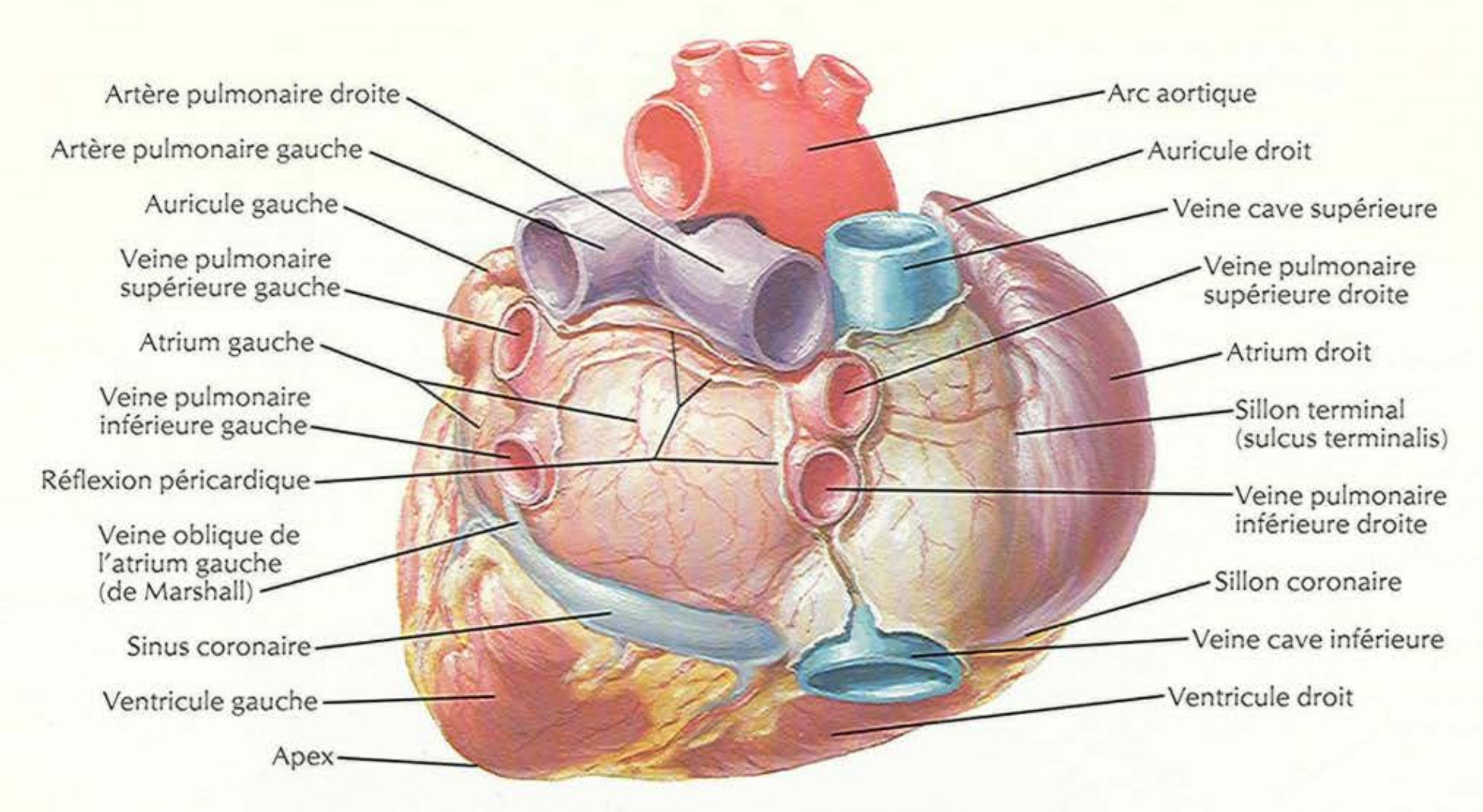



Veines thyroïdiennes inférieures
Trachée
Thymus
Artère carotide commune gauche
Tronc brachio-céphalique
Veine brachio-céphalique gauche
Veine brachio-céphalique droite
Veine jugulaire interne
Nerf phrénique
Nerf vague (X)
Muscle scalène antérieur
Arc aortique
Plexus brachial
Conduit thoracique
Veine jugulaire externe
Nerf laryngé récurrent
Artère et veine subclavières
Artère thoracique interne
Veine cave supérieure
Nerf phrénique interne, artère et veine péricardiaco-phréniques
1re côte
Nerf phrénique, artère et veine péricardiaco-phréniques
Partie médiastinale de la plèvre pariétale
Poumon droit
Poumon gauche
© Novartis
Péricarde
Diaphragme
Ligne d'adhérence du péricarde fibreux et du diaphragme
Artère thoracique interne
Médiastinale
Diaphragmatique
Costale
Parties de la plèvre pariétale
Artère épigastrique supérieure
Artère musculo-phrénique



Péricarde (coupé) au niveau de sa réflexion sur les gros vaisseaux
Veine jugulaire interne droite
Veine brachio-céphalique droite
Nerf phrénique
Artère et veine subclavières
Artère et veine thoraciques internes
Nerf phrénique, artère et veine péricardiaco-phréniques
Veine cave supérieure
Artère pulmonaire droite
Sinus transverse du péricarde
Veine pulmonaire supérieure droite
Hile du poumon droit
Plèvre médiastinale (coupée)
Péricarde (coupé)
Tronc brachio-céphalique
Veine brachio-céphalique gauche
Arc aortique
Artère carotide commune gauche
Veine jugulaire interne gauche
Nerf vague gauche (X)
Ligament artériel
Nerf laryngé récurrent
Tronc pulmonaire
Artère pulmonaire gauche
Sinus transverse du péricarde
Veine pulmonaire supérieure gauche
Hile du poumon gauche
Partie médiastinale de la plèvre pariétale (coupée)
Péricarde (coupé)
Ventricule droit
Cône artériel
Auricule de l'atrium gauche
Apex du cœur
Auricule droit
Sillon coronaire et artère coronaire droite
Atrium droit
Sillon interventriculaire antérieur et branche interventriculaire de l'artère coronaire gauche
Bord inférieur du cœur (bord aigu)
Ventricule gauche
Bord gauche du cœur (bord émoussé)
F. Netter M.D.
© Novartis

Cœur : base et faces diaphragmatiques

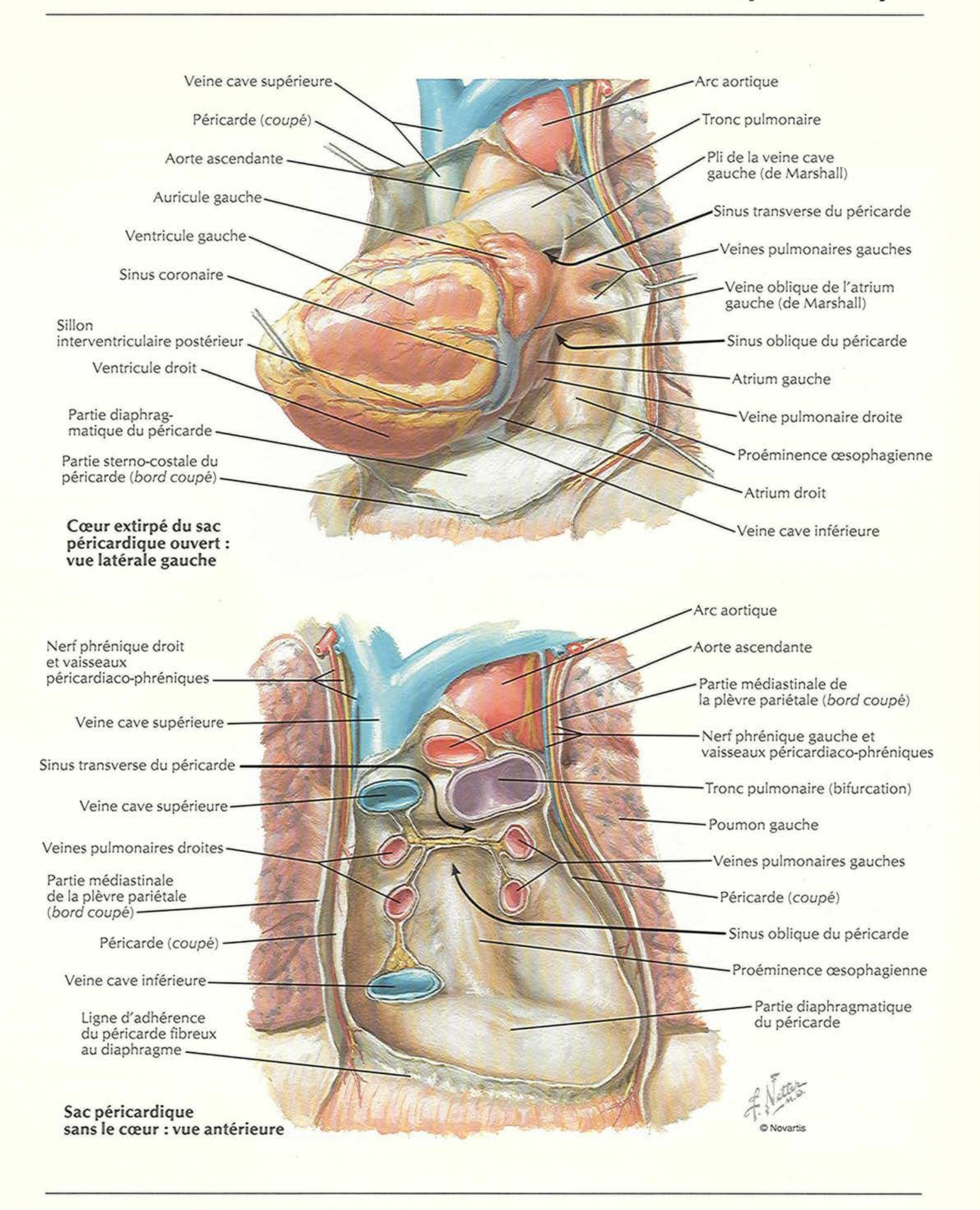


Base du cœur : vue postérieure

Artère subclavière gauche
Artère carotide commune gauche
Artère pulmonaire gauche
Veine pulmonaire supérieure gauche
Auricule gauche
Veine pulmonaire inférieure gauche
Veine oblique de l'atrium gauche
Atrium gauche
Réflexion péricardique
Sinus coronaire
Ventricule gauche
Tronc brachio-céphalique
Veine cave supérieure
Arc aortique
Artère pulmonaire droite
Veine pulmonaire supérieure droite
Veine pulmonaire inférieure droite
Sillon terminal (sulcus terminalis)
Atrium droit
Veine cave inférieure
Sillon coronaire et artère coronaire droite
Sillon interventriculaire postérieur et branche interventriculaire postérieure de l'artère coronaire droite (artère descendante postérieure)
Ventricule droit

F. Netter M.D.

Base et faces diaphragmatiques : vue postéro-inférieure



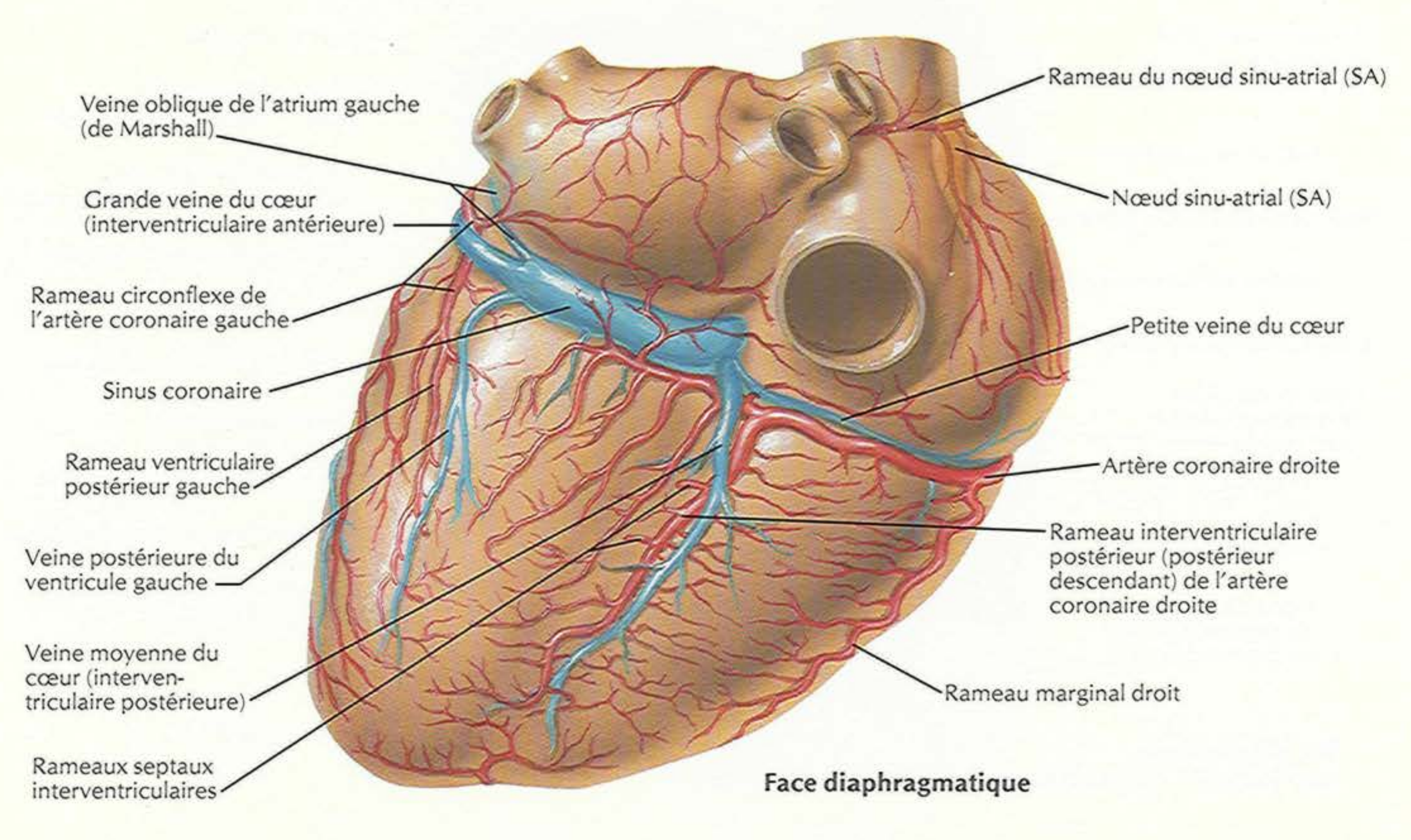
Cœur extirpé du sac péricardique ouvert : vue latérale gauche

Sac péricardique sans le cœur : vue antérieure

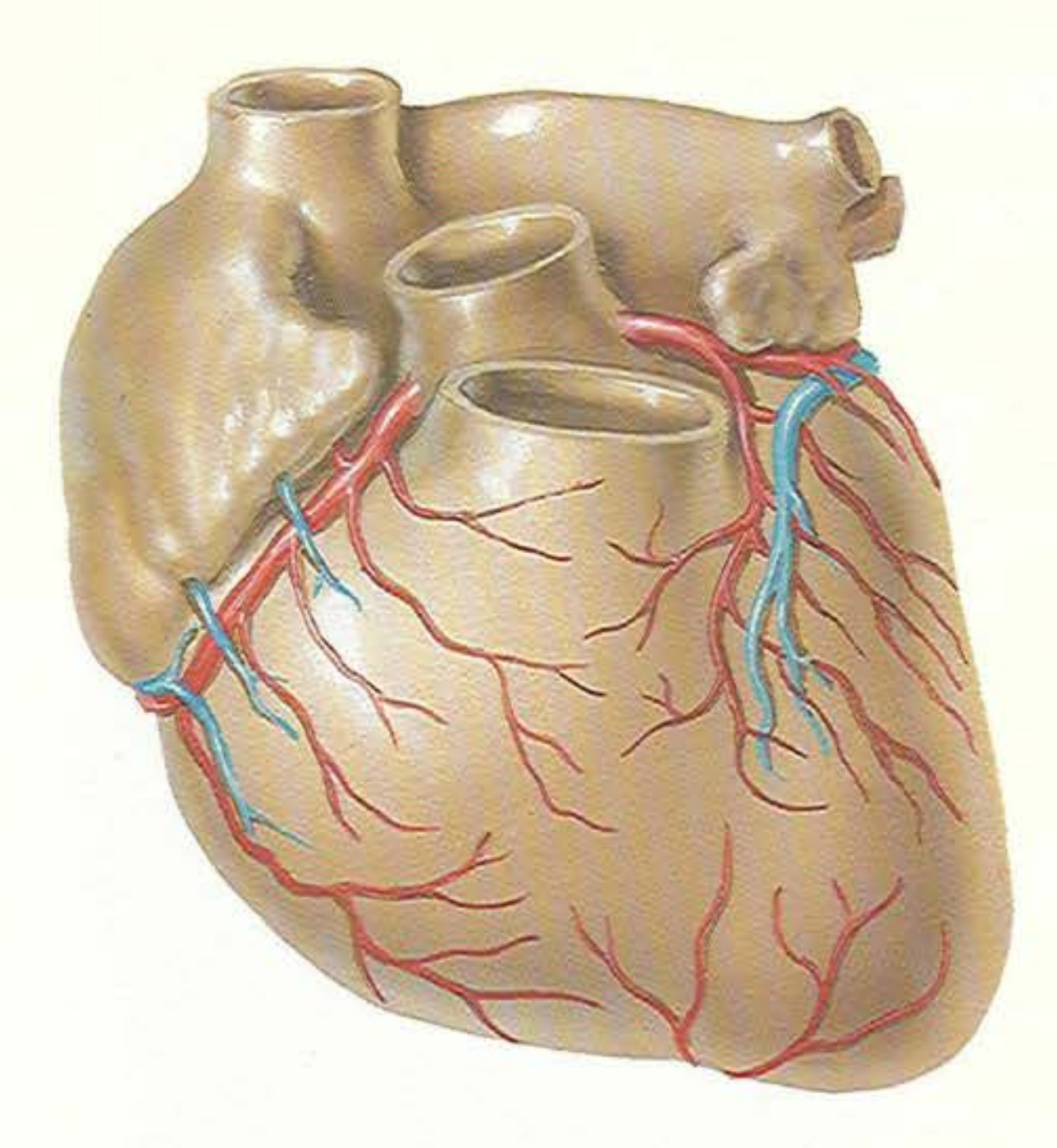
Artères coronaires et veines cardiaques

Rameau du nœud sinu-atrial (SA)
Rameaux atriaux de l'artère coronaire droite
Artère coronaire droite
Veines cardiaques antérieures pour le ventricule droit
Petite veine du cœur
Rameau marginal droit de l'artère coronaire droite
Rameaux septaux interventriculaires
Artère coronaire gauche
Rameau circonflexe de l'artère coronaire gauche
Grande veine du cœur (interventriculaire antérieure)
Rameau antérieur interventriculaire de l'artère coronaire gauche
F. Netter M.D.
© Novartis

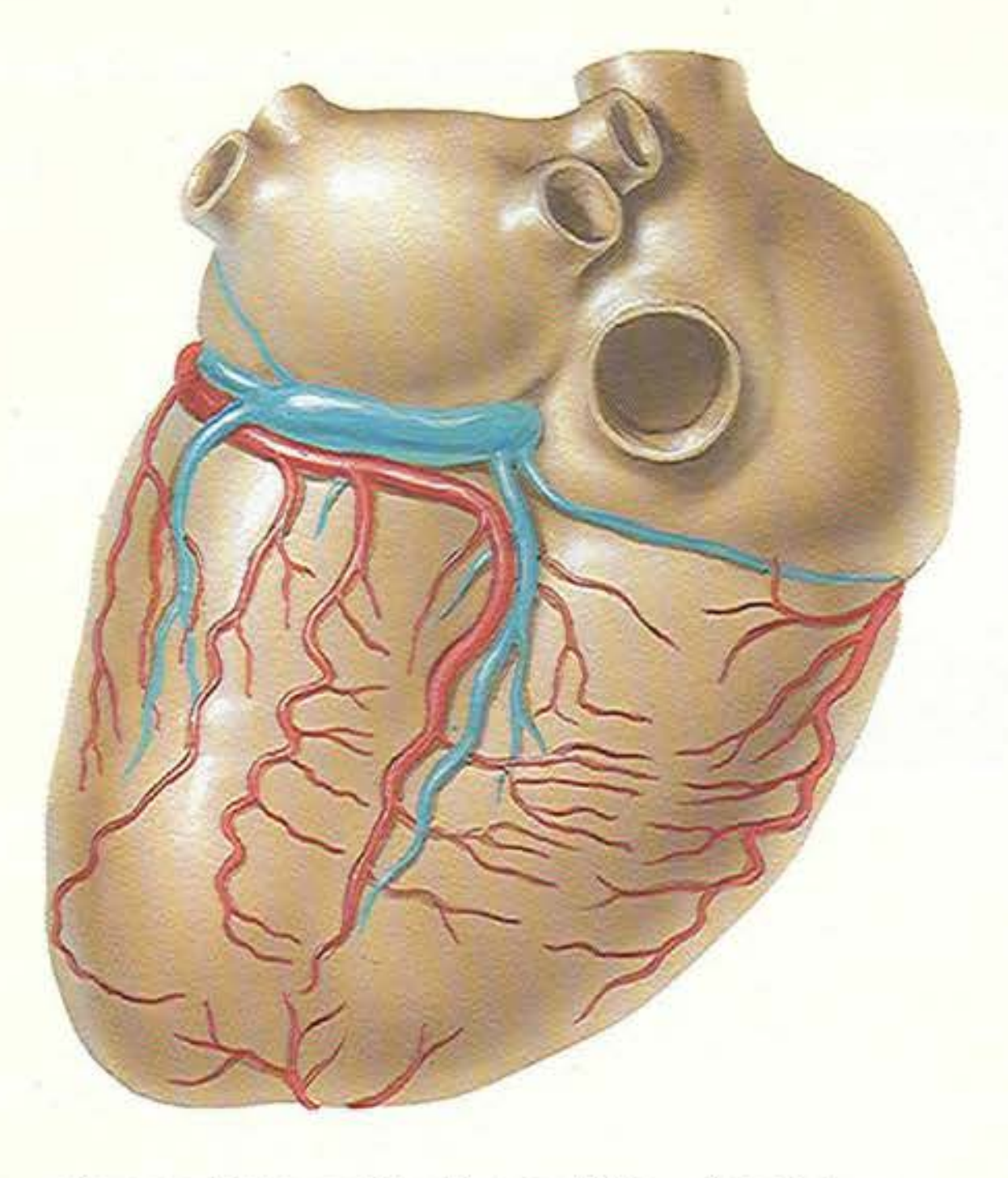
Face sterno-costale



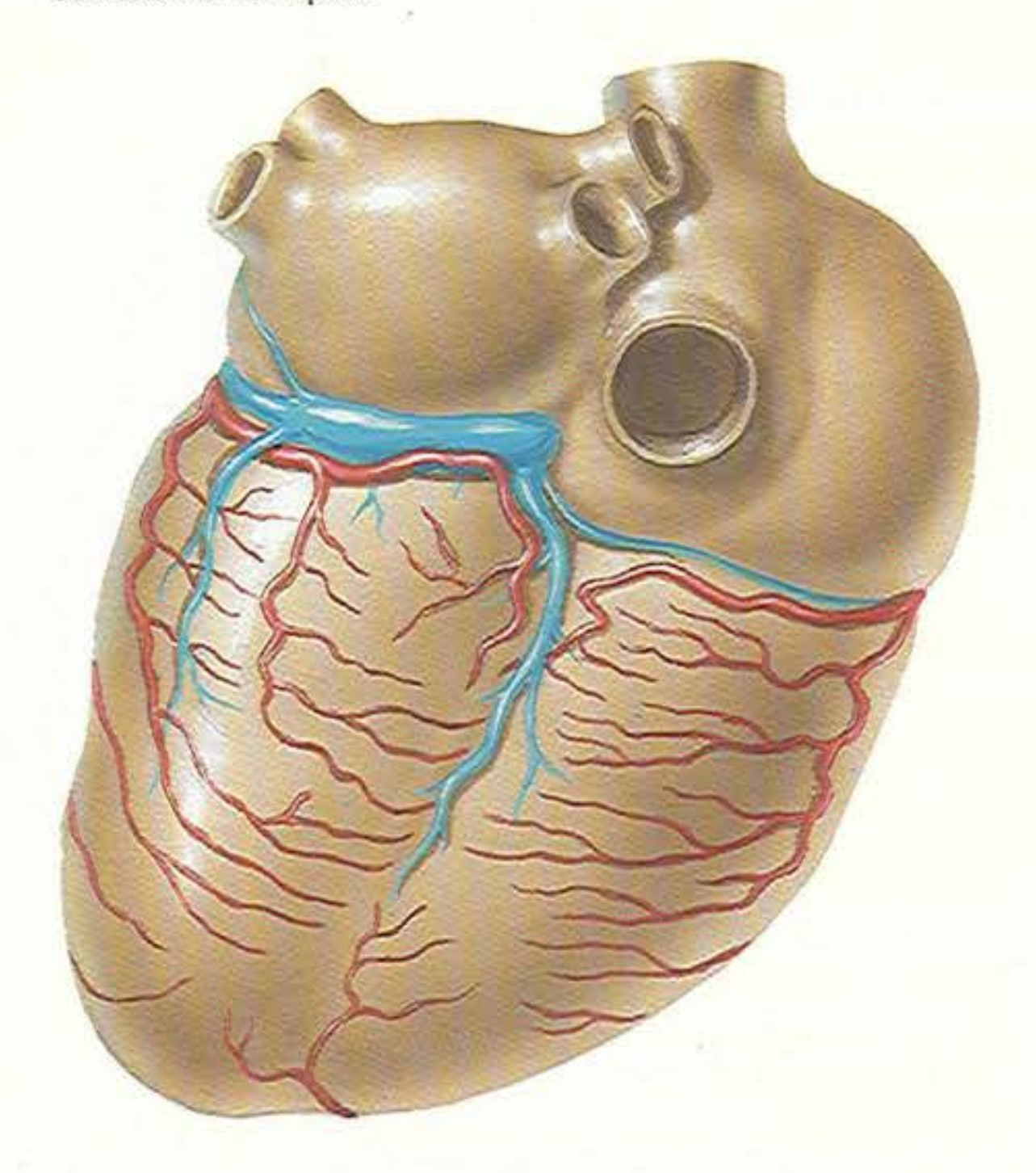
Face diaphragmatique



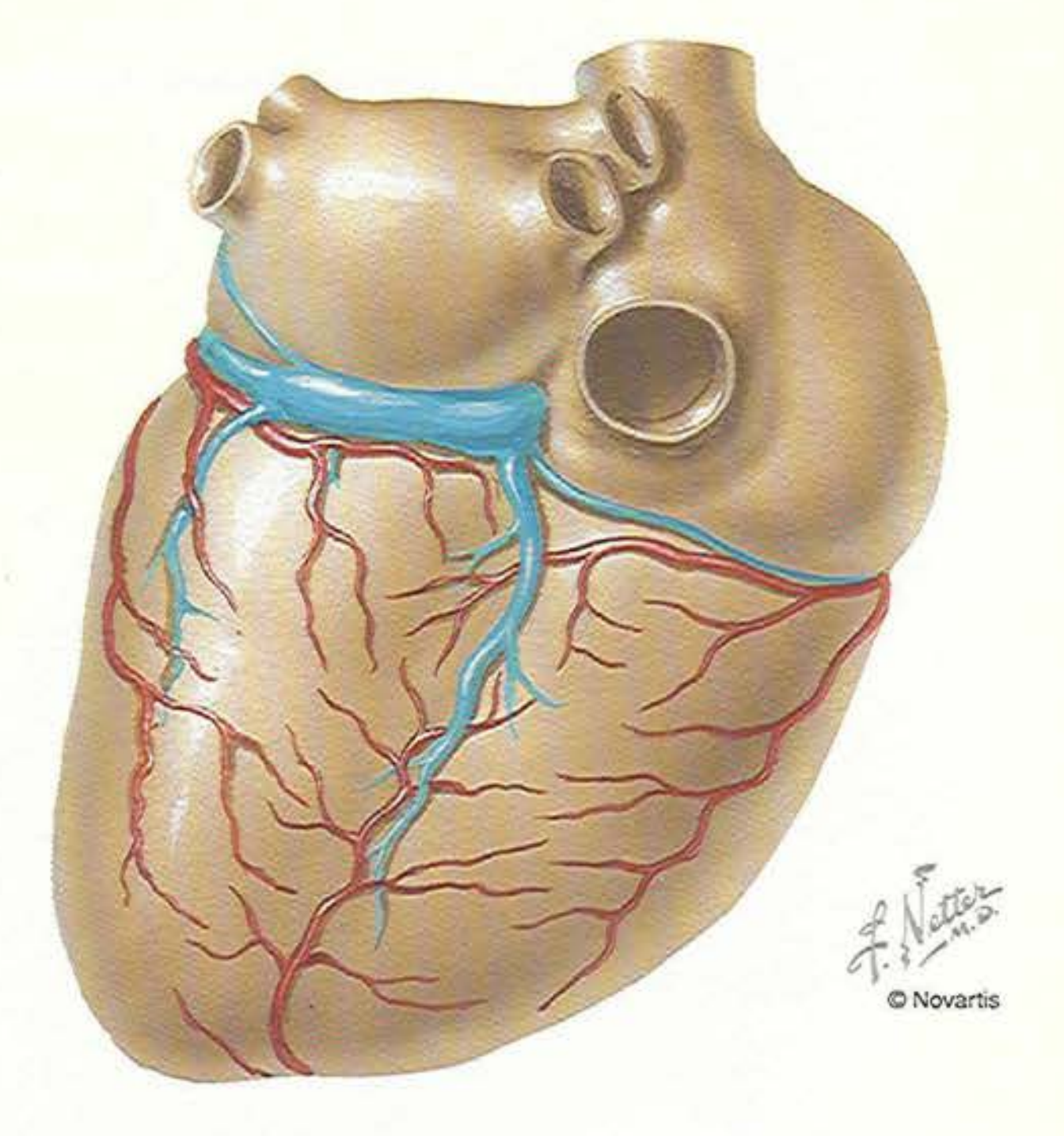
Très court rameau interventriculaire antérieur (antérieur descendant gauche) de l'artère coronaire gauche. La partie apicale de la face antérieure (sterno-costale) est vascularisée par des branches du rameau interventriculaire postérieur (descendant postérieur) de l'artère coronaire droite contournant l'apex



Rameau interventriculaire postérieur (postérieur descendant) dérivant du rameau circonflexe de l'artère coronaire gauche au lieu de l'artère coronaire droite



Absence du rameau interventriculaire postérieur (postérieur descendant). Territoire vascularisé principalement par de petites branches du rameau circonflexe de l'artère coronaire gauche et de l'artère coronaire droite



Absence d'un rameau interventriculaire postérieur (postérieur descendant). Territoire vascularisé principalement par un prolongement du rameau interventriculaire antérieur (antérieur descendant gauche) contournant l'apex

Artères coronaires : vues artériographiques

Artère coronaire droite : vue oblique antérieure gauche

Artériographie

Rameau du nœud sinu-atrial (SA)

Artère coronaire droite

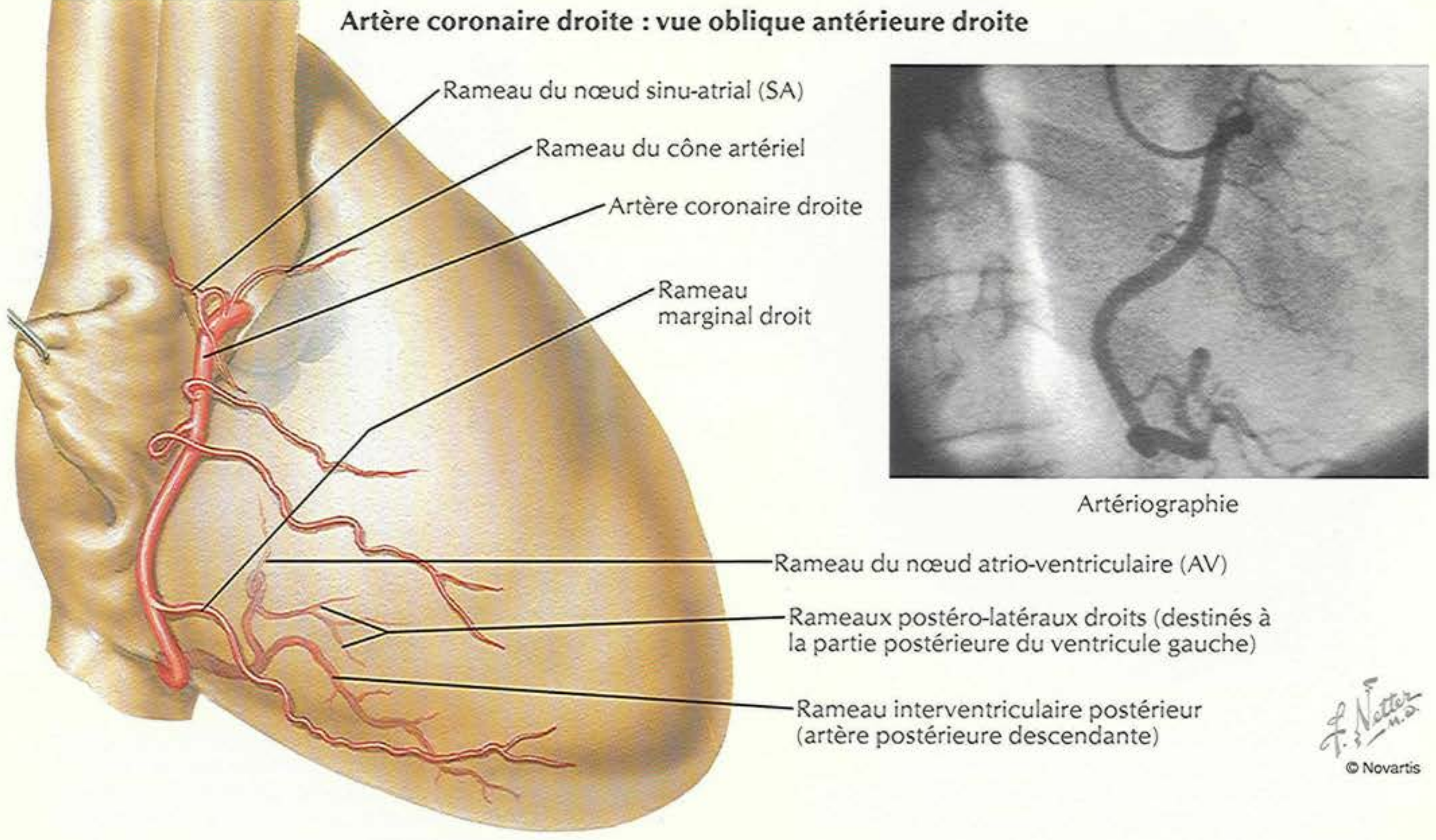
Rameau du nœud atrio-ventriculaire (AV)

Rameaux de la face dorsale du ventricule gauche

Rameau marginal droit

Rameau interventriculaire postérieur (artère postérieure descendante)

Artère coronaire droite : vue oblique antérieure droite

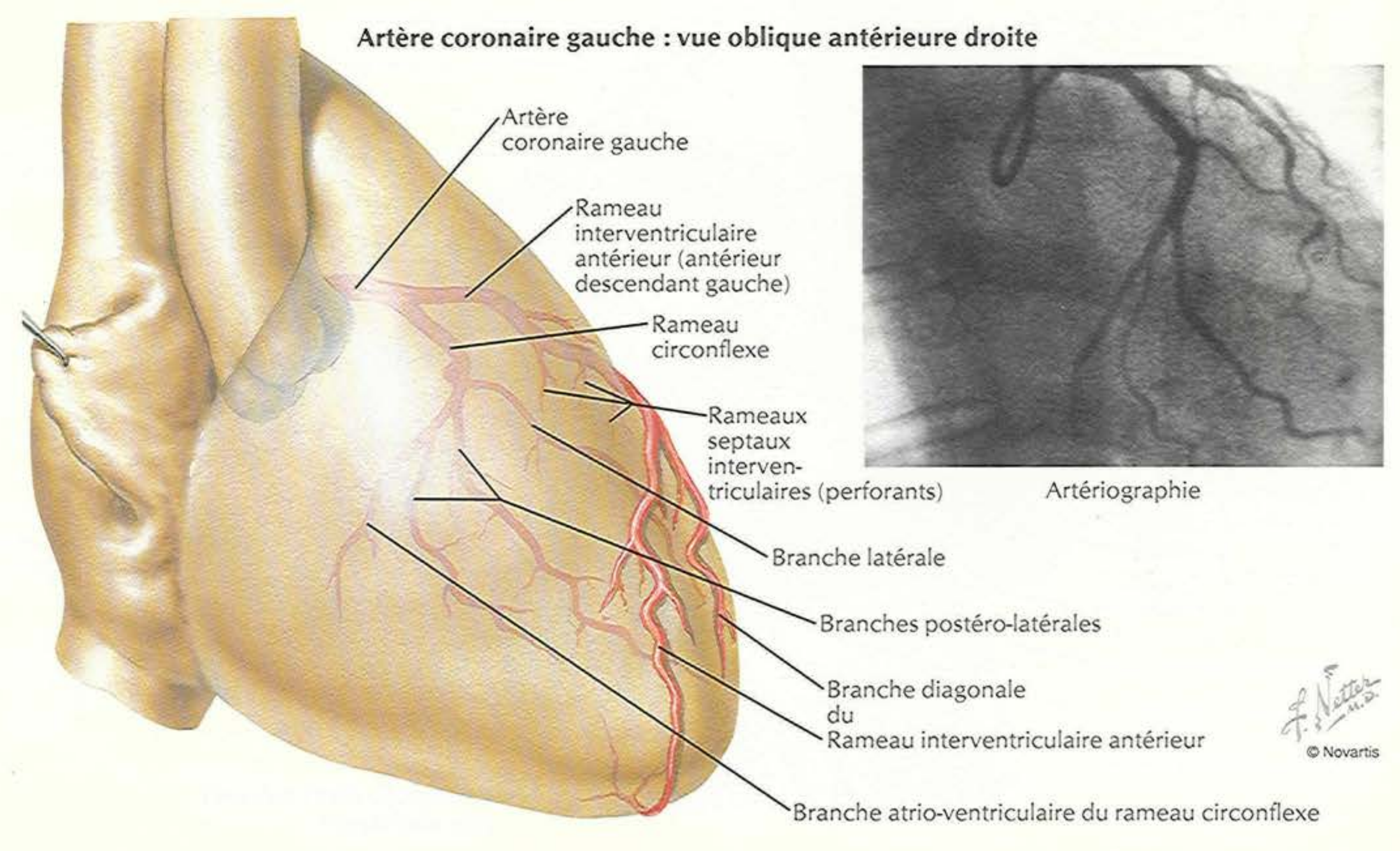


Artère coronaire gauche : vue oblique antérieure gauche

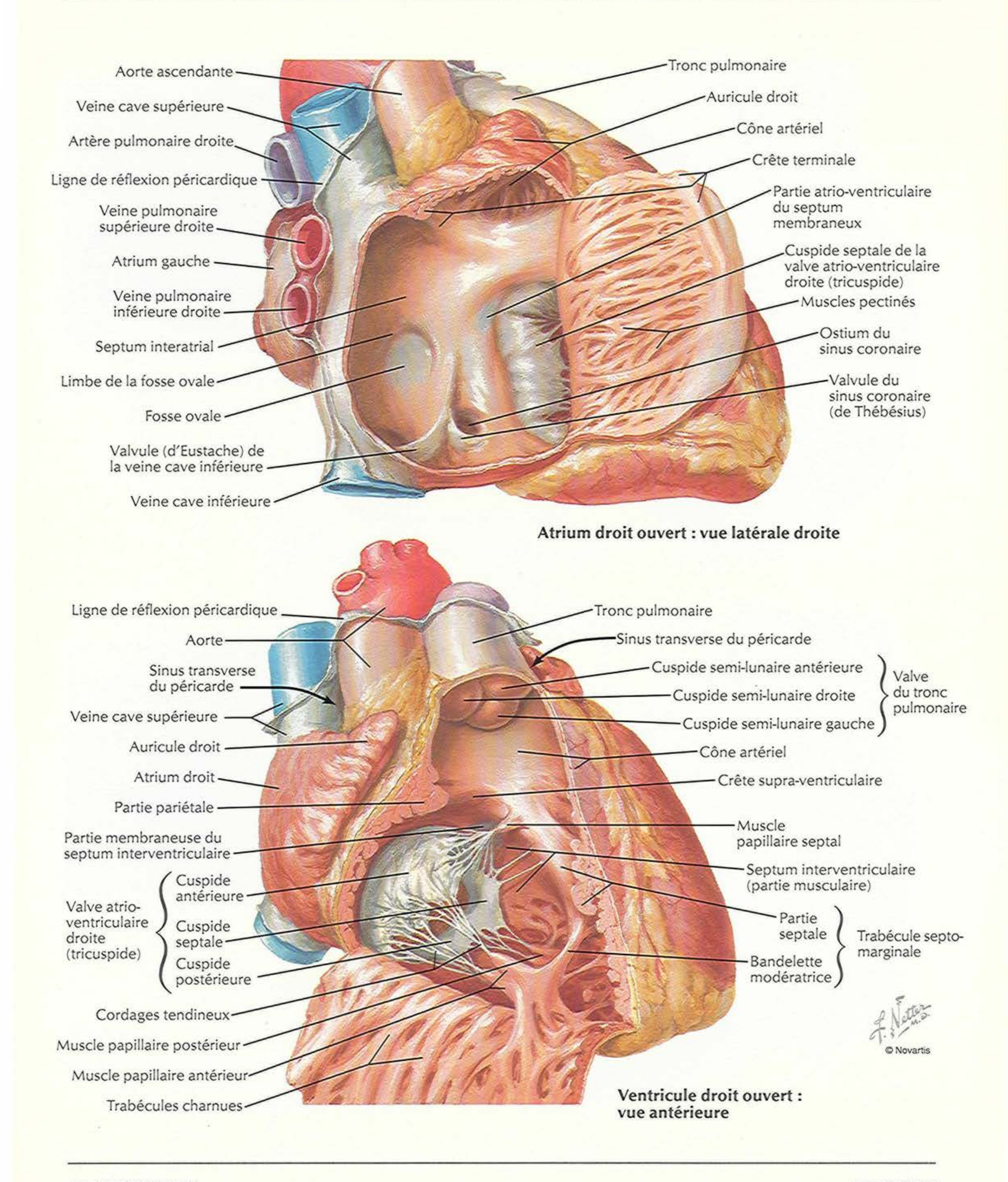
Artère coronaire gauche
Rameau circonflexe
Rameau interventriculaire antérieur (antérieur descendant gauche)
Branches diagonales du rameau interventriculaire antérieur
Branche atrio-ventriculaire du rameau circonflexe
Branche latérale
Branches postéro-latérales
Rameaux septaux interventriculaires (perforants)

Artériographie

Artère coronaire gauche : vue oblique antérieure droite

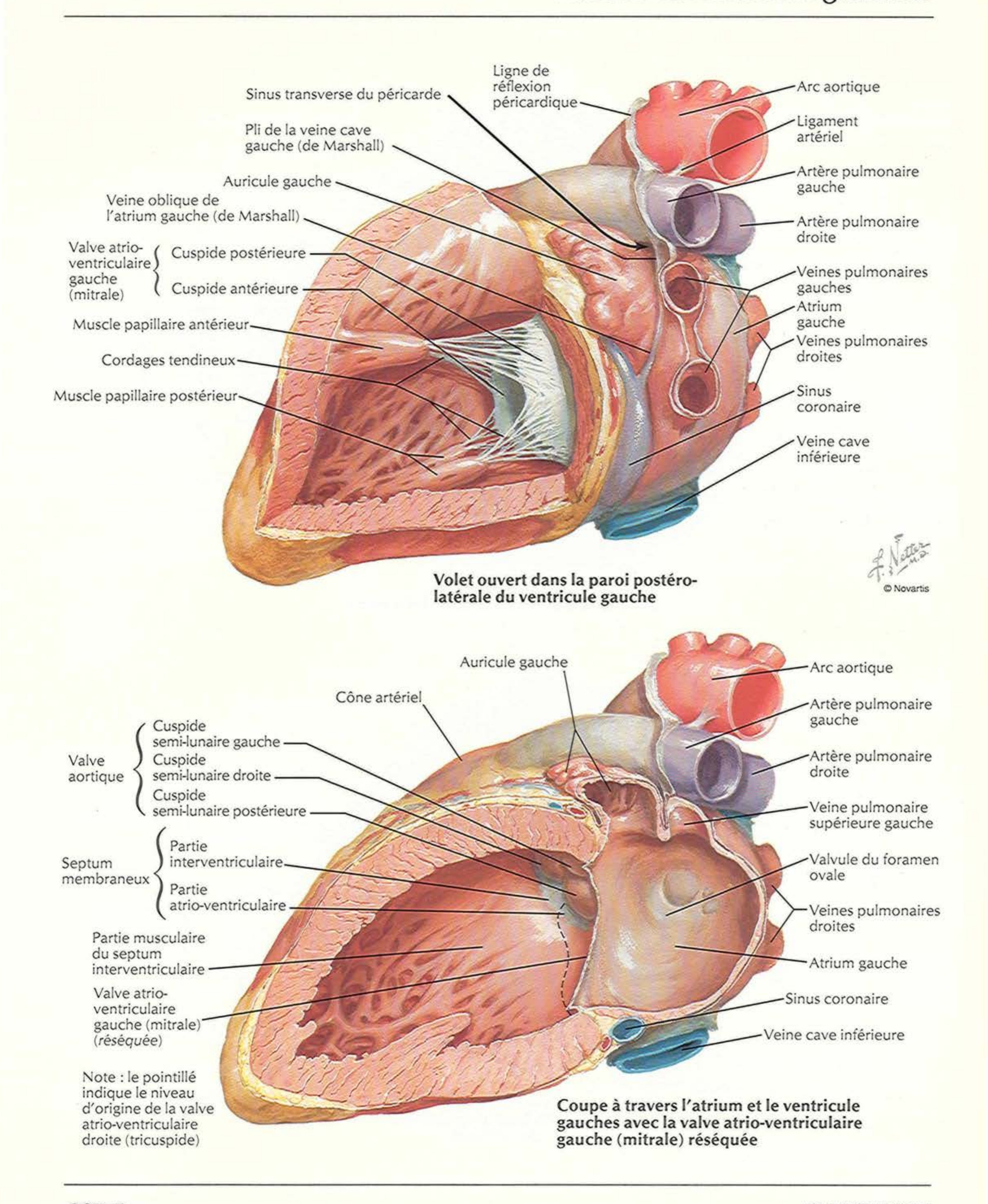


Atrium et ventricule droits



Atrium droit ouvert : vue latérale droite

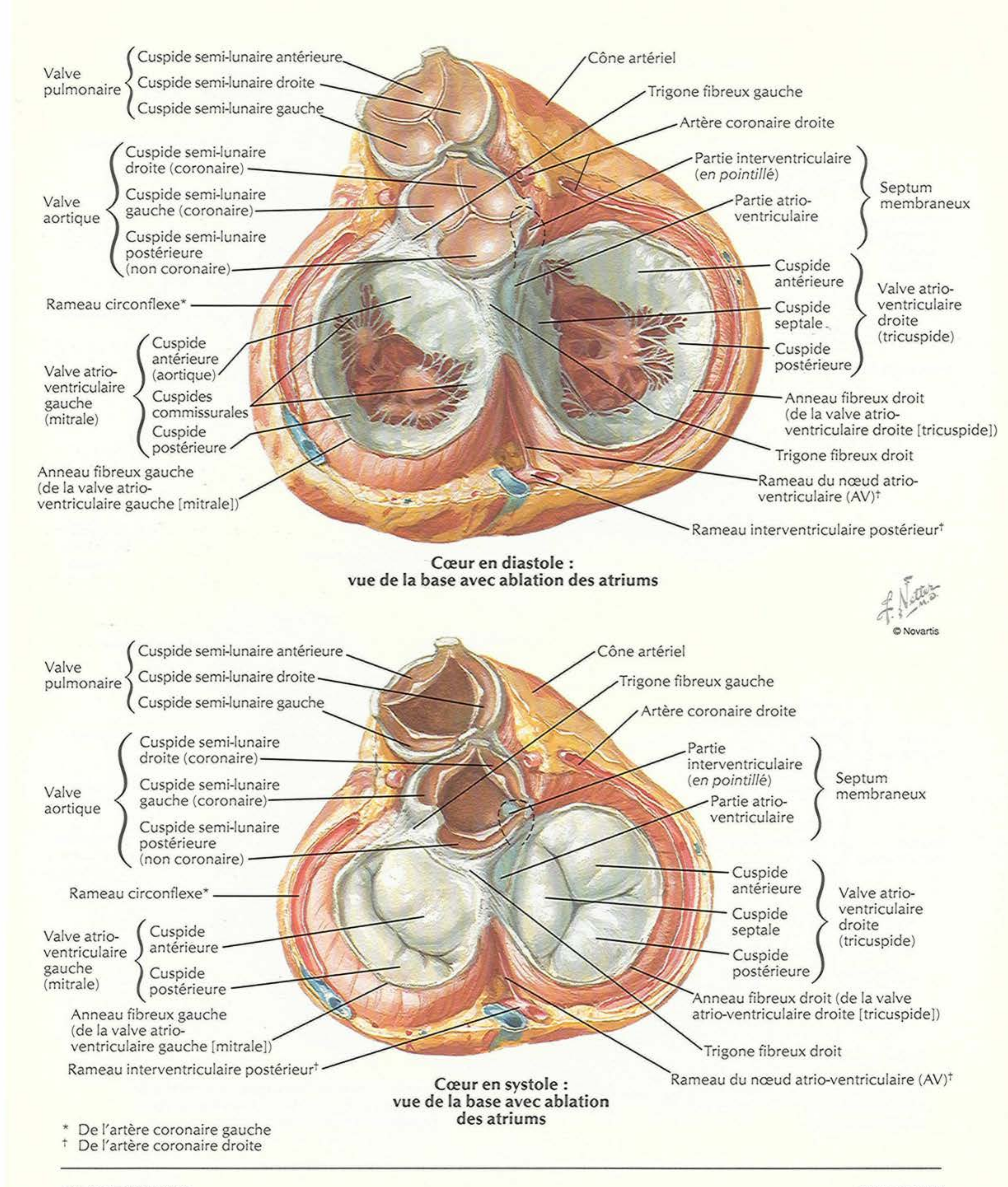
Ventricule droit ouvert : vue antérieure



Volet ouvert dans la paroi postéro-latérale du ventricule gauche

Coupe à travers l'atrium et le ventricule gauches avec la valve atrio-ventriculaire gauche (mitrale) réséquée

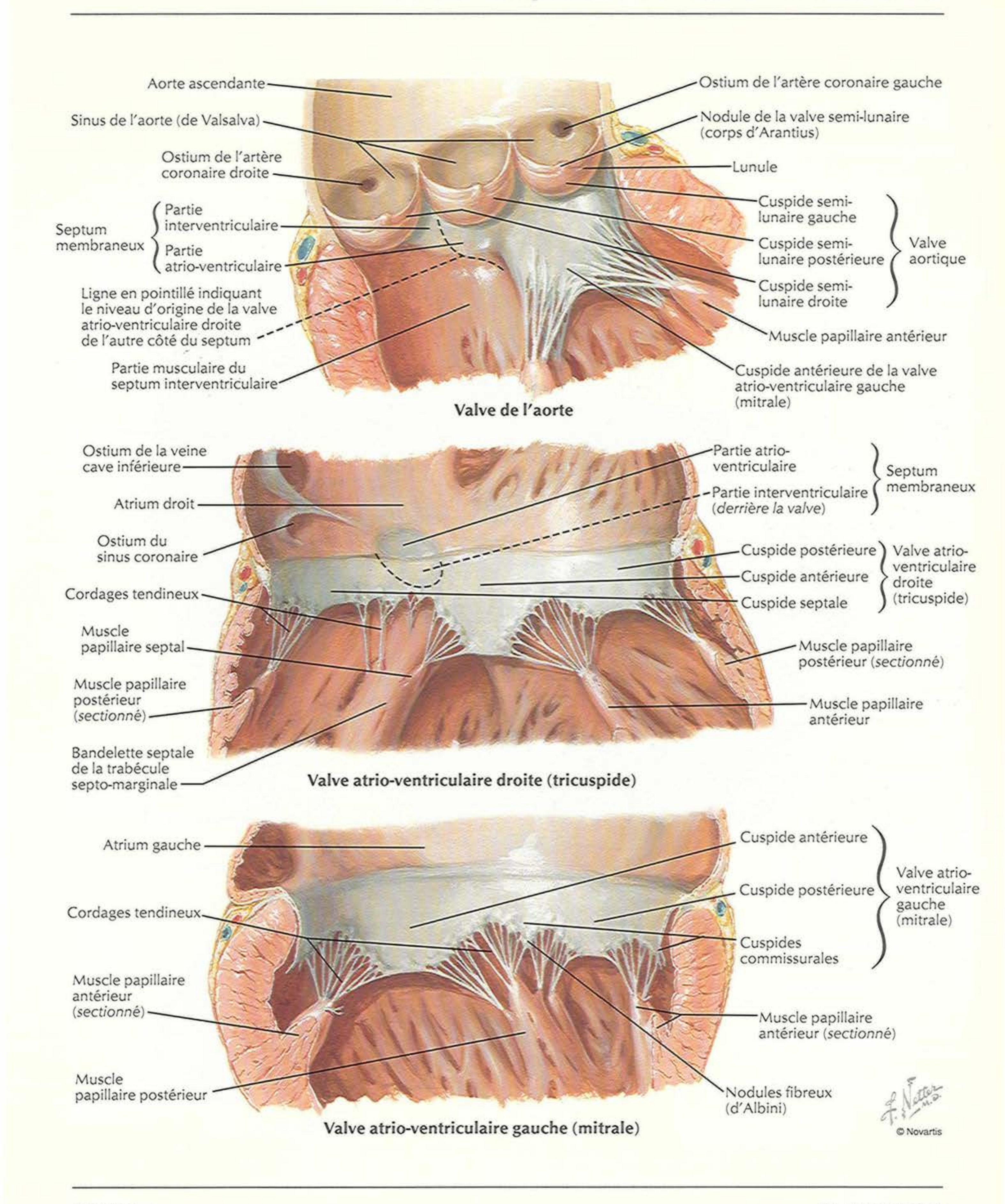
Valves et squelette fibreux du cœur



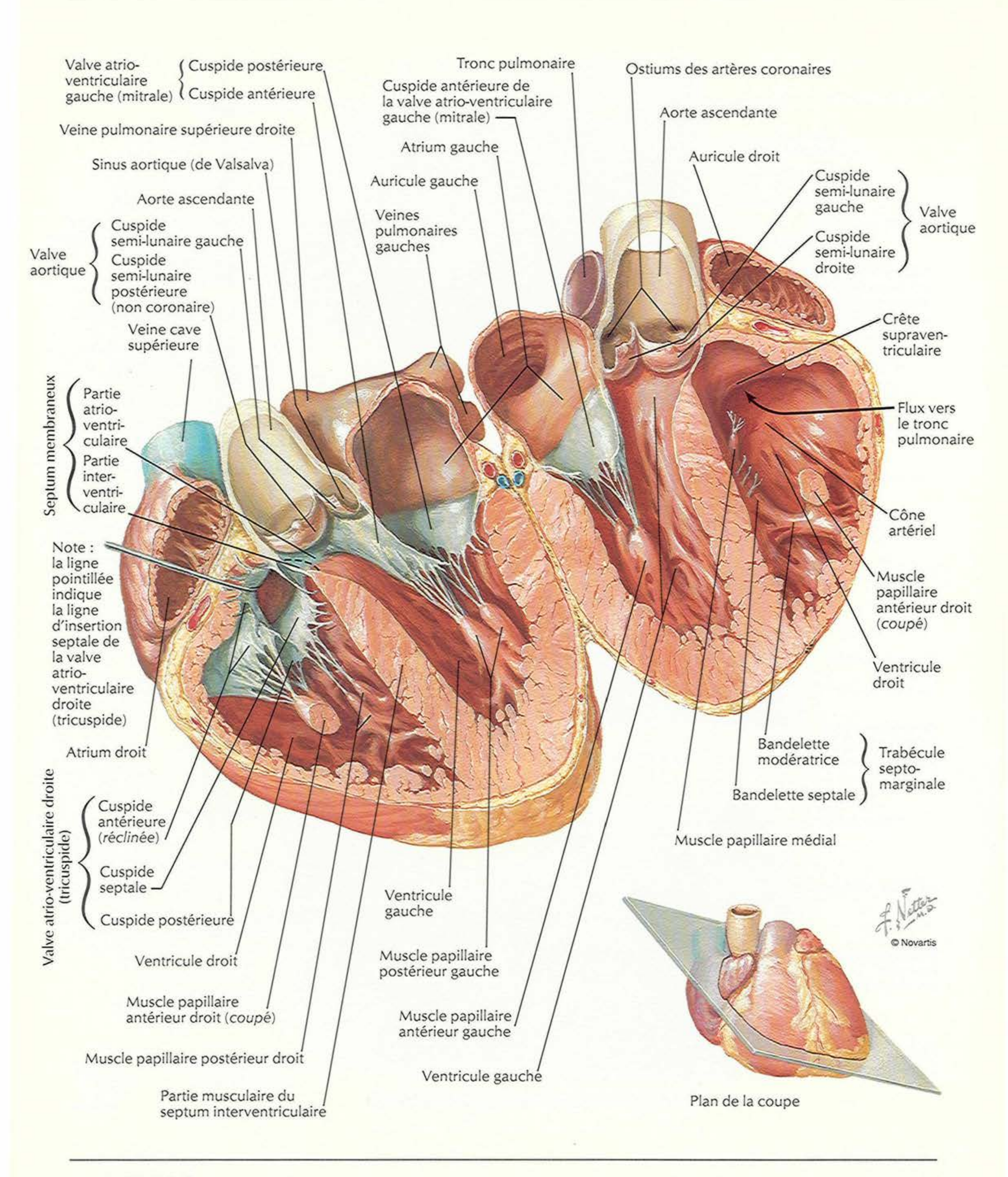
Cœur en diastole : vue de la base avec ablation des atriums

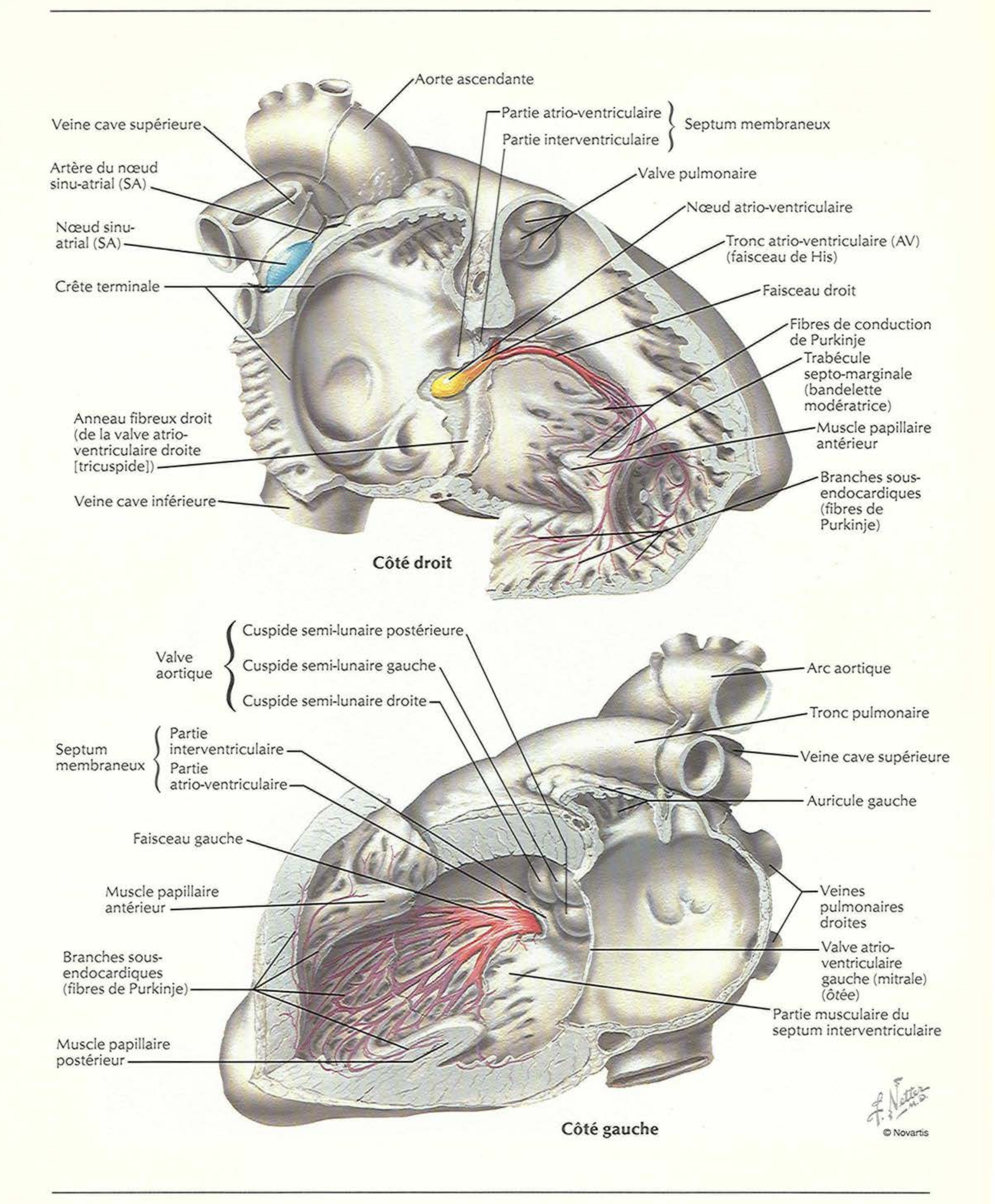
Cœur en systole : vue de la base avec ablation des atriums

* De l'artère coronaire gauche
† De l'artère coronaire droite


Aorte ascendante
Sinus de l'aorte (de Valsalva)
Ostium de l'artère coronaire droite
Septum membraneux
Partie interventriculaire
Partie atrio-ventriculaire
Ligne en pointillé indiquant le niveau d'origine de la valve atrio-ventriculaire droite de l'autre côté du septum
Partie musculaire du septum interventriculaire
Ostium de l'artère coronaire gauche
Nodule de la valve semi-lunaire (corps d'Arantius)
Lunule
Cuspide semi-lunaire gauche
Cuspide semi-lunaire postérieure
Cuspide semi-lunaire droite
Valve aortique
Muscle papillaire antérieur
Cuspide antérieure de la valve atrio-ventriculaire gauche (mitrale)
Valve de l'aorte
Ostium de la veine cave inférieure
Atrium droit
Ostium du sinus coronaire
Cordages tendineux
Muscle papillaire septal
Muscle papillaire postérieur (sectionné)
Bandelette septale de la trabécule septo-marginale
Partie atrio-ventriculaire
Partie interventriculaire (derrière la valve)
Septum membraneux
Cuspide postérieure
Cuspide antérieure
Cuspide septale
Valve atrio-ventriculaire droite (tricuspide)
Muscle papillaire postérieur (sectionné)
Muscle papillaire antérieur
Valve atrio-ventriculaire droite (tricuspide)
Atrium gauche
Cordages tendineux
Muscle papillaire antérieur (sectionné)
Muscle papillaire postérieur
Cuspide antérieure
Cuspide postérieure
Valve atrio-ventriculaire gauche (mitrale)
Cuspides commissurales
Muscle papillaire antérieur (sectionné)
Nodules fibreux (d'Albini)
Valve atrio-ventriculaire gauche (mitrale)
F. Netter M.D.
© Novartis

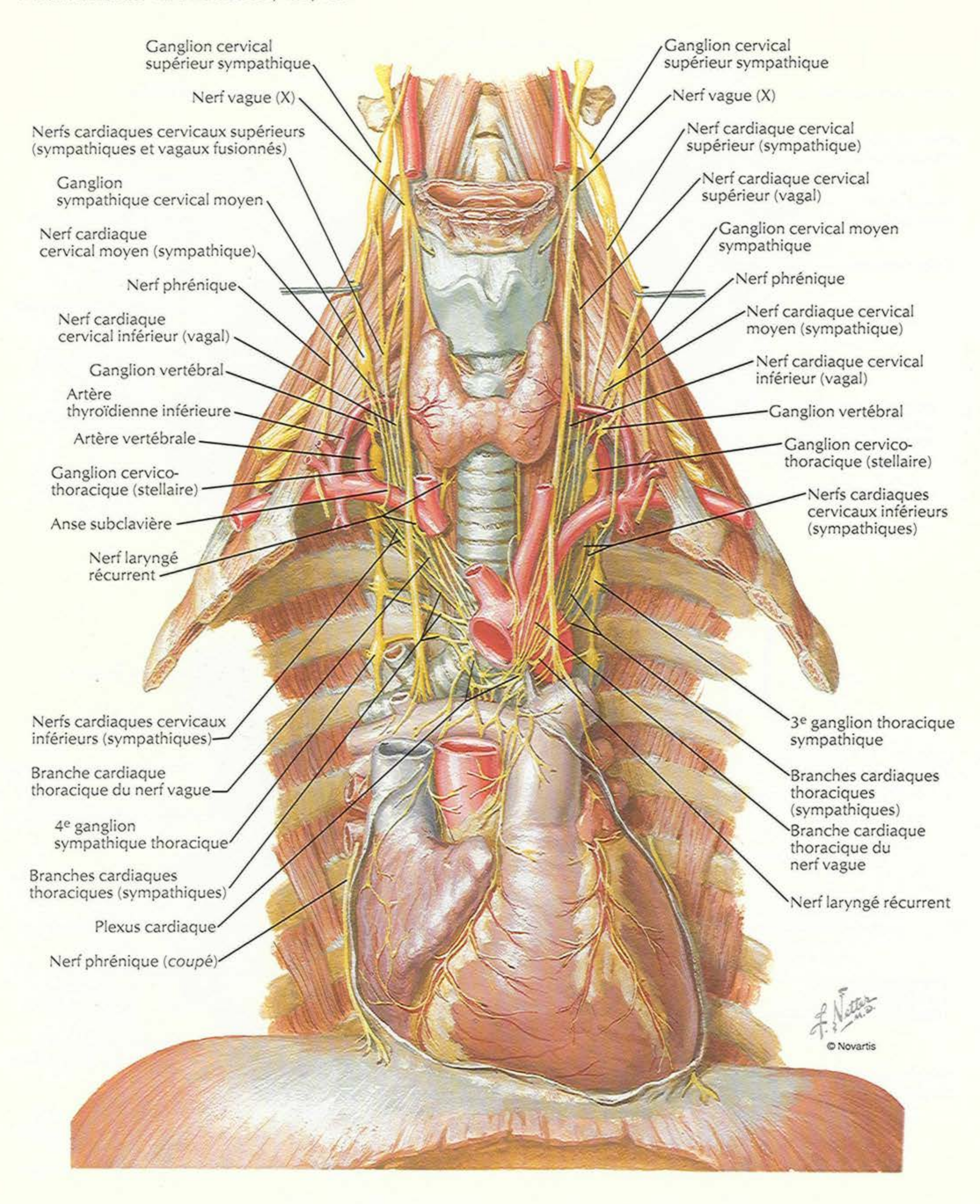
Atriums, ventricules et septum interventriculaire




Aorte ascendante
Veine cave supérieure
Partie atrio-ventriculaire
Partie interventriculaire
Septum membraneux
Artère du nœud sinu-atrial (SA)
Valve pulmonaire
Nœud atrio-ventriculaire
Nœud sinu-atrial (SA)
Tronc atrio-ventriculaire (AV) (faisceau de His)
Crête terminale
Faisceau droit
Fibres de conduction de Purkinje
Trabécule septo-marginale (bandelette modératrice)
Anneau fibreux droit (de la valve atrio-ventriculaire droite [tricuspide])
Muscle papillaire antérieur
Branches sous-endocardiques (fibres de Purkinje)
Veine cave inférieure
Côté droit
Valve aortique
Cuspide semi-lunaire postérieure
Cuspide semi-lunaire gauche
Cuspide semi-lunaire droite
Arc aortique
Tronc pulmonaire
Septum membraneux
Partie interventriculaire
Partie atrio-ventriculaire
Veine cave supérieure
Auricule gauche
Faisceau gauche
Muscle papillaire antérieur
Veines pulmonaires droites
Branches sous-endocardiques (fibres de Purkinje)
Valve atrio-ventriculaire gauche (mitrale) (ôtée)
Partie musculaire du septum interventriculaire
Muscle papillaire postérieur
Côté gauche
F. Netter M.D.
© Novartis

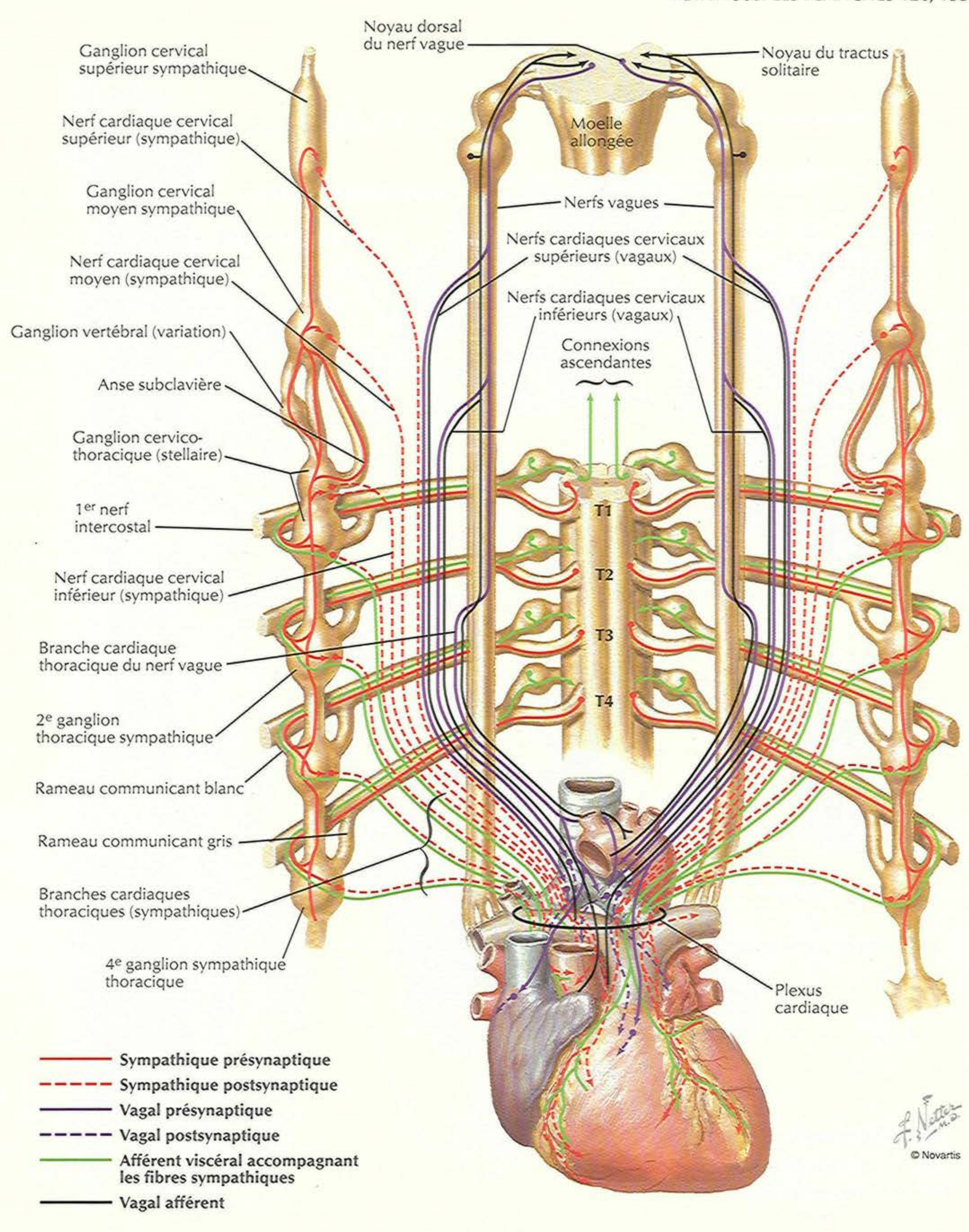
Nerfs du cœur

VOIR AUSSI LES PLANCHES 124, 152, 198



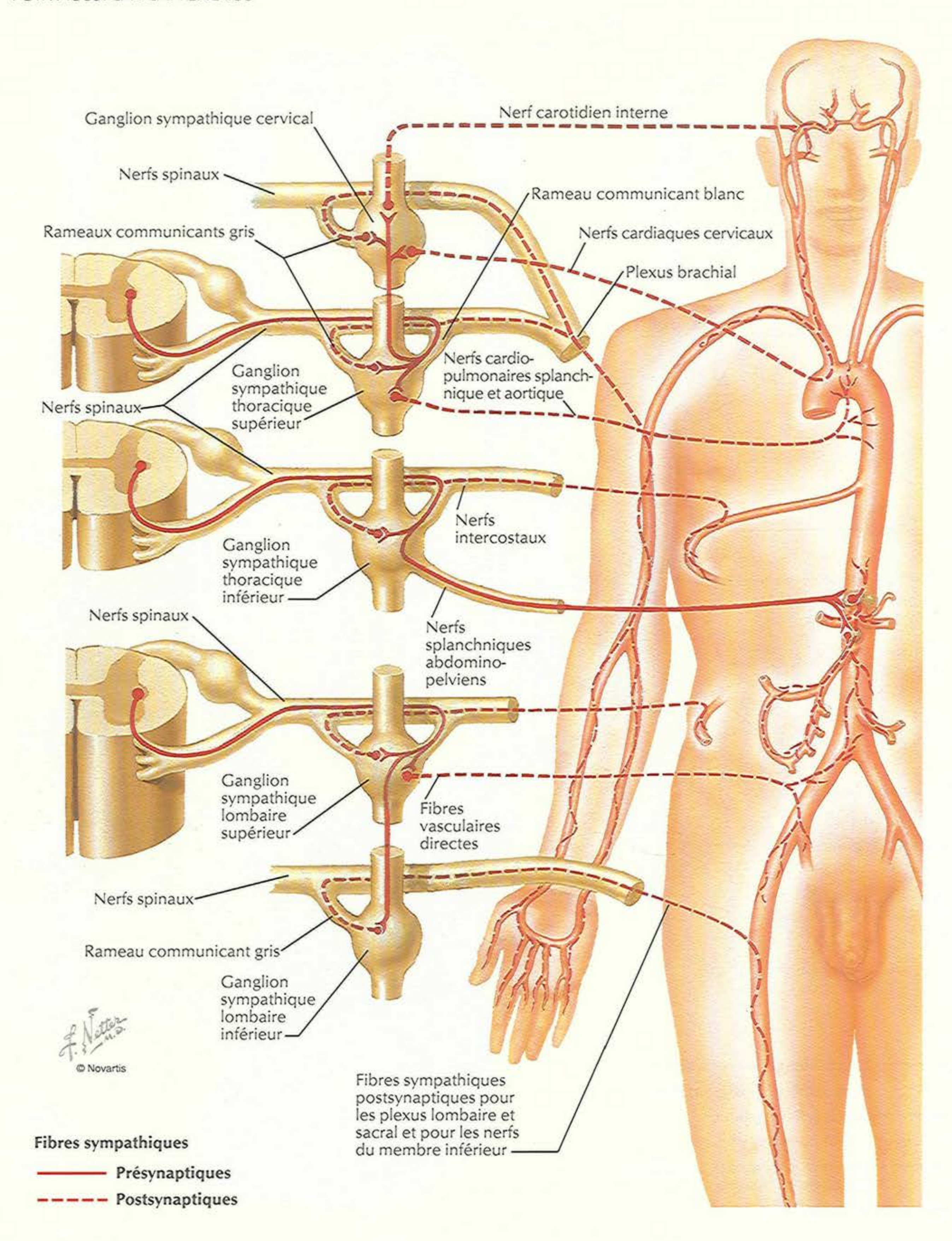
Innervation du cœur : schéma

VOIR AUSSI LES PLANCHES 120, 153

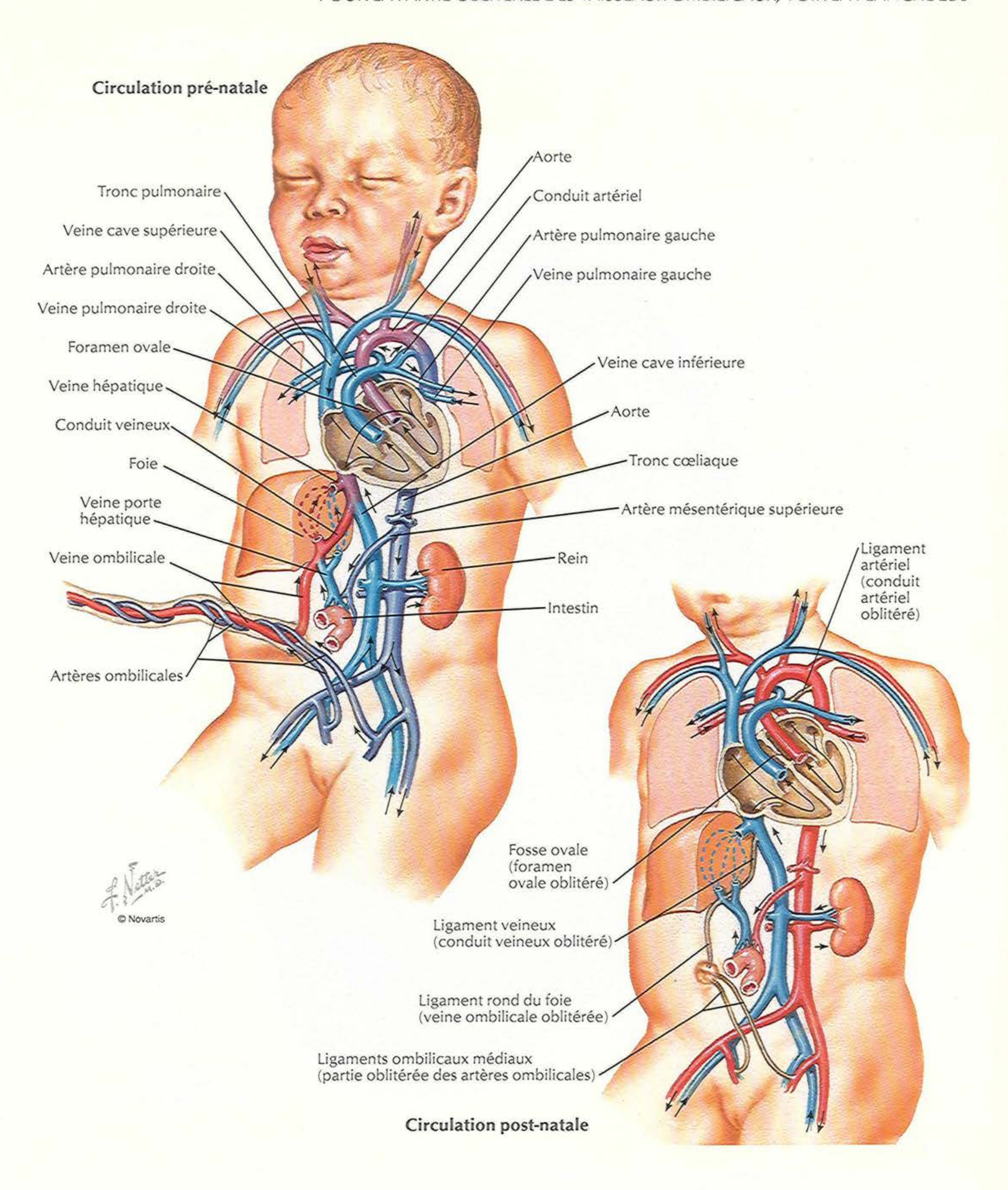


Innervation des vaisseaux sanguins : schéma

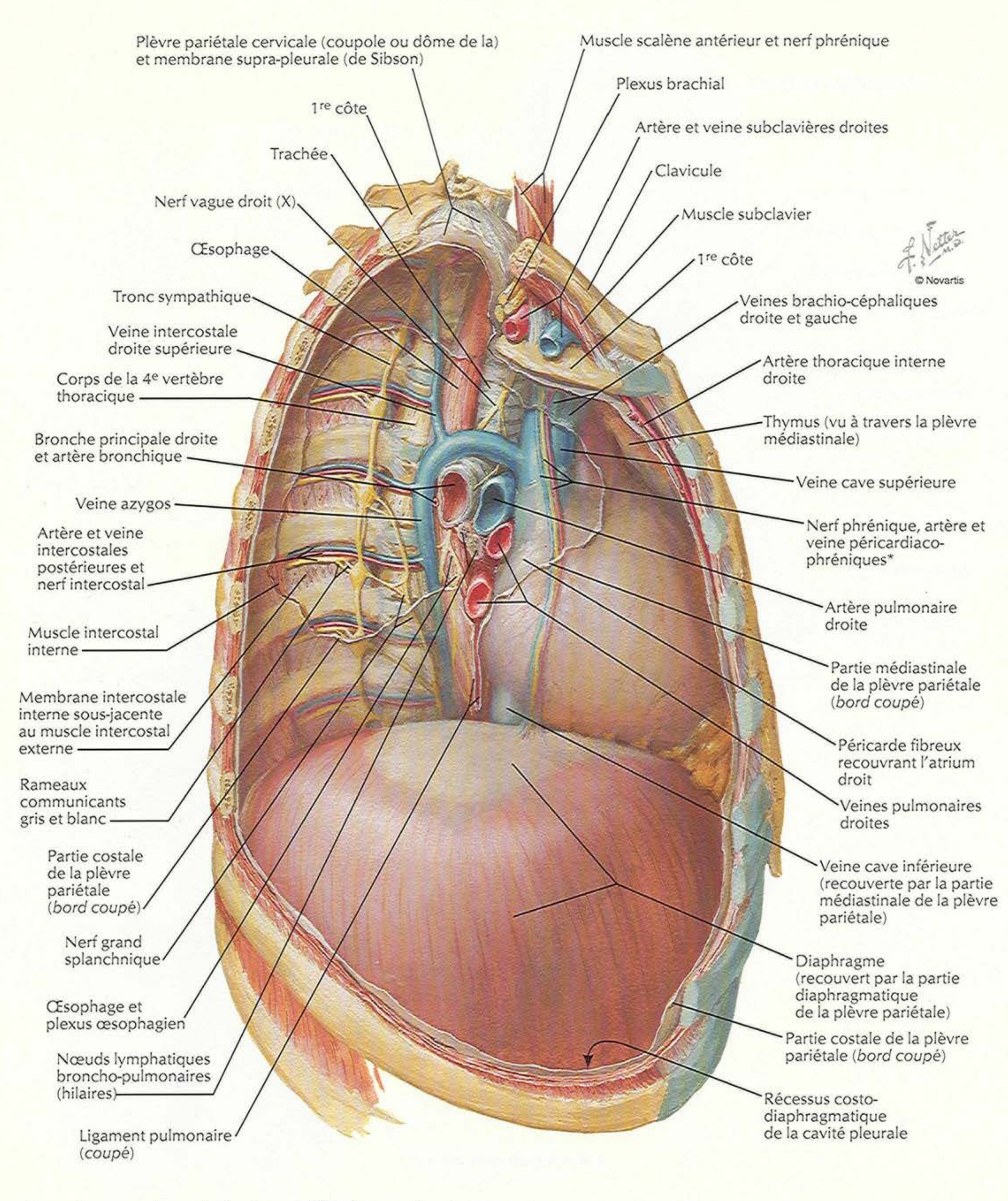
VOIR AUSSI LA PLANCHE 153



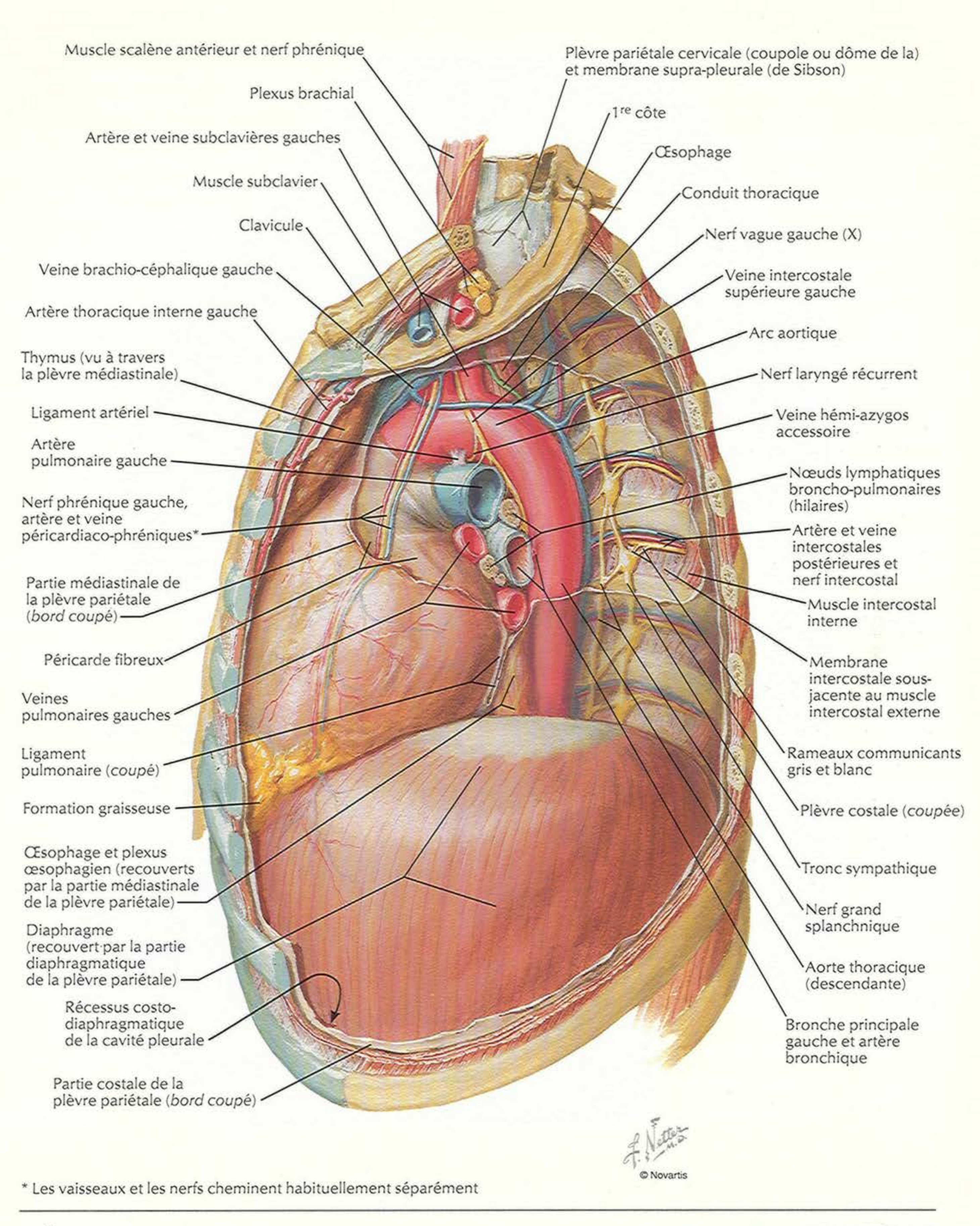
POUR LA PARTIE OBLITÉRÉE DES VAISSEAUX OMBILICAUX, VOIR LA PLANCHE 236



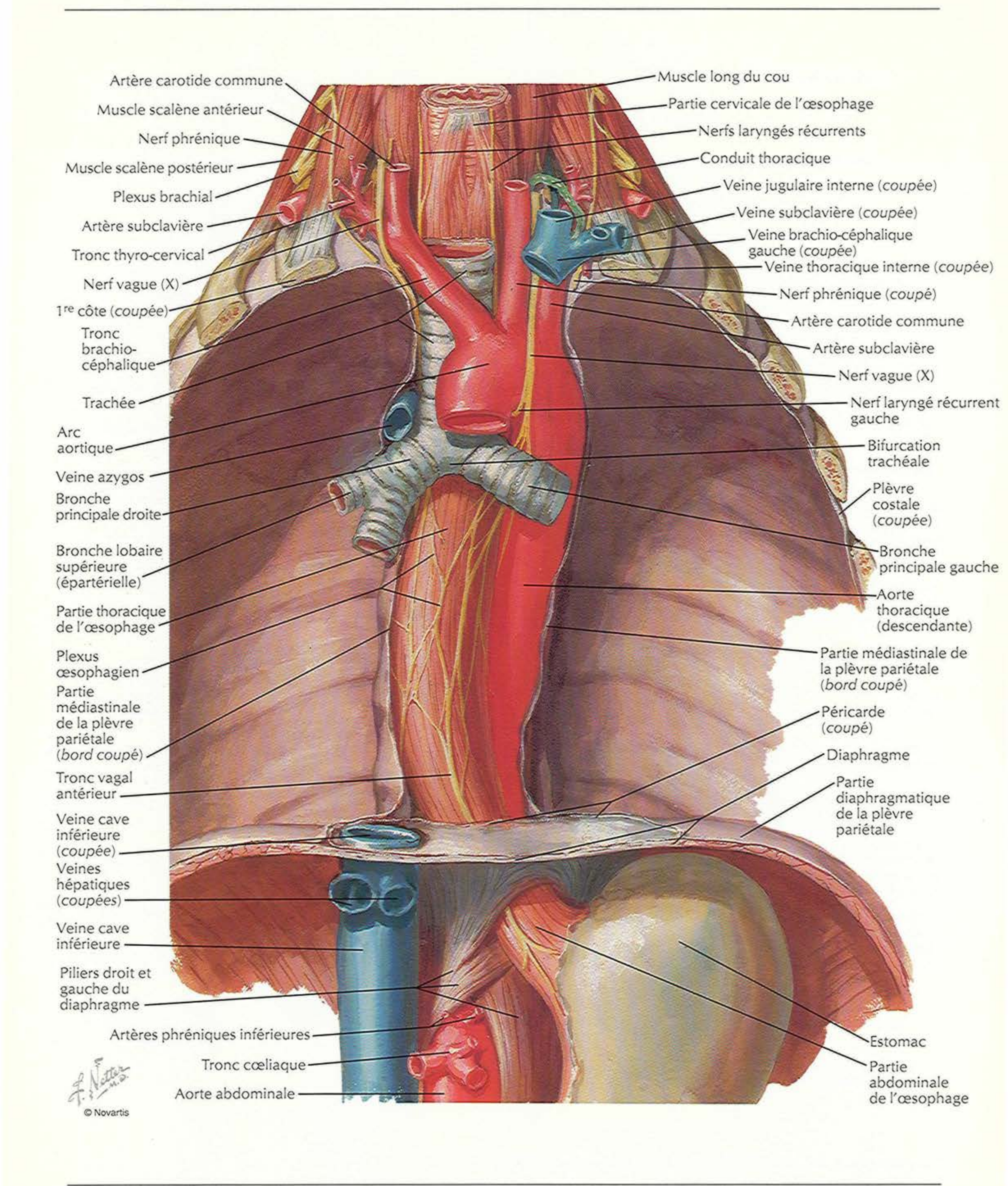
Médiastin : vue latérale droite

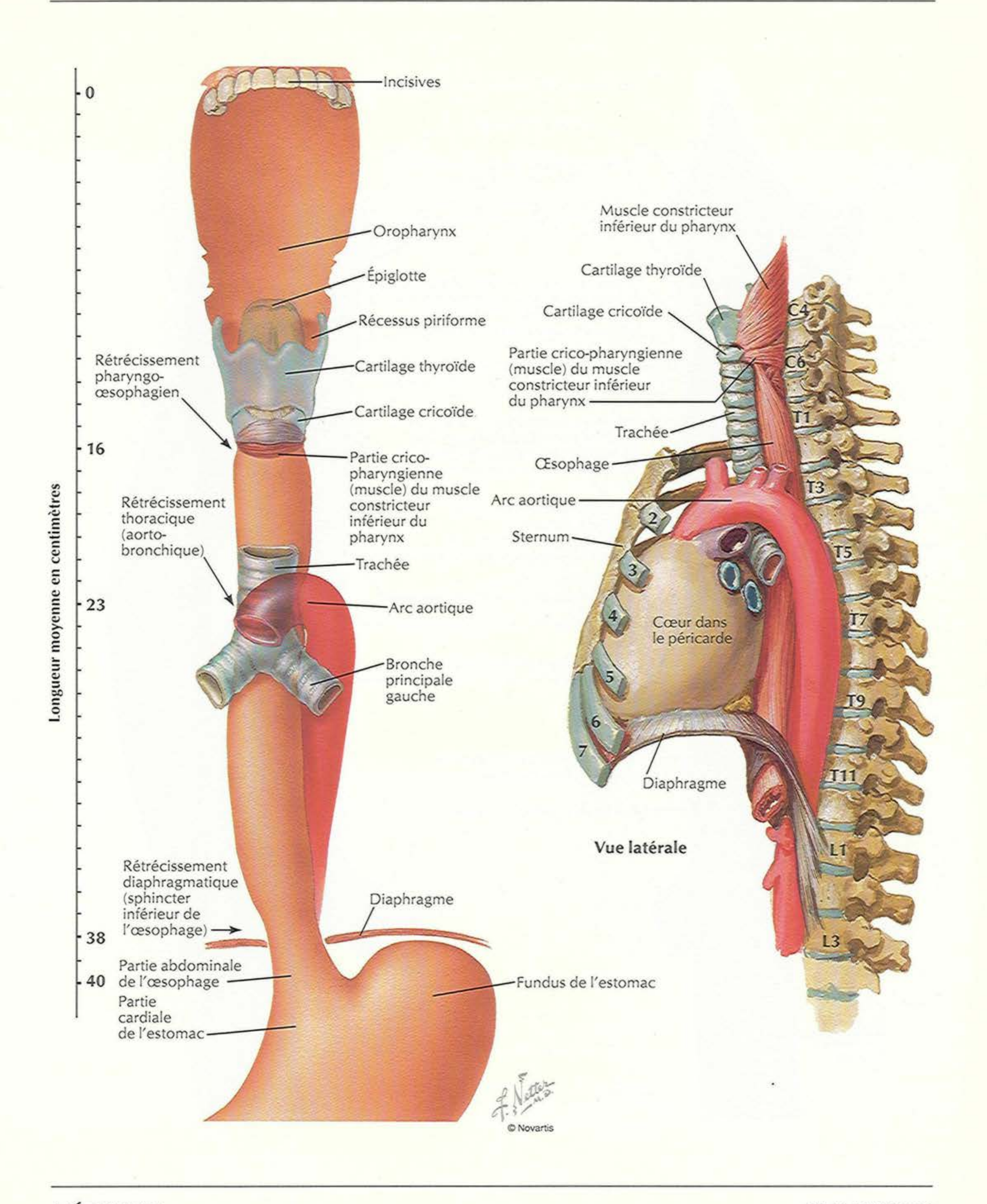


* Les vaisseaux et les nerfs cheminent habituellement séparément



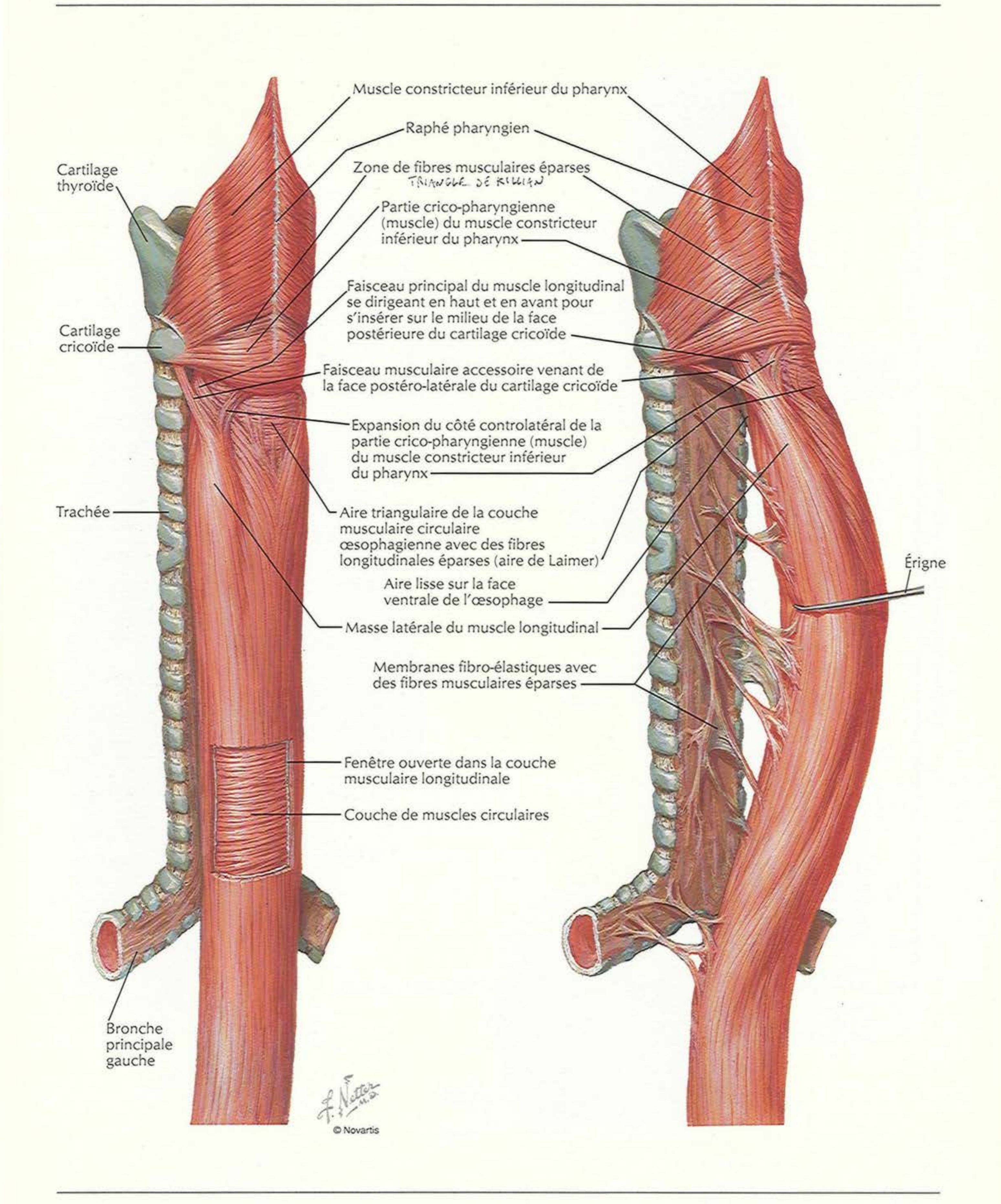
* Les vaisseaux et les nerfs cheminent habituellement séparément


Artère carotide commune
Muscle scalène antérieur
Nerf phrénique
Muscle scalène postérieur
Plexus brachial
Artère subclavière
Tronc thyro-cervical
Nerf vague (X)
1re côte (*coupée*)
Tronc brachio-céphalique
Trachée
Arc aortique
Veine azygos
Bronche principale droite
Bronche lobaire supérieure (épartérielle)
Partie thoracique de l'œsophage
Plexus œsophagien
Partie médiastinale de la plèvre pariétale (*bord coupé*)
Tronc vagal antérieur
Veine cave inférieure (*coupée*)
Veines hépatiques (*coupées*)
Veine cave inférieure
Piliers droit et gauche du diaphragme
Artères phréniques inférieures
Tronc cœliaque
Aorte abdominale
Muscle long du cou
Partie cervicale de l'œsophage
Nerfs laryngés récurrents
Conduit thoracique
Veine jugulaire interne (*coupée*)
Veine subclavière (*coupée*)
Veine brachio-céphalique gauche (*coupée*)
Veine thoracique interne (*coupée*)
Nerf phrénique (*coupé*)
Artère carotide commune
Artère subclavière
Nerf vague (X)
Nerf laryngé récurrent gauche
Bifurcation trachéale
Plèvre costale (*coupée*)
Bronche principale gauche
Aorte thoracique (descendante)
Partie médiastinale de la plèvre pariétale (*bord coupé*)
Péricarde (*coupé*)
Diaphragme
Partie diaphragmatique de la plèvre pariétale
Estomac
Partie abdominale de l'œsophage
© Novartis

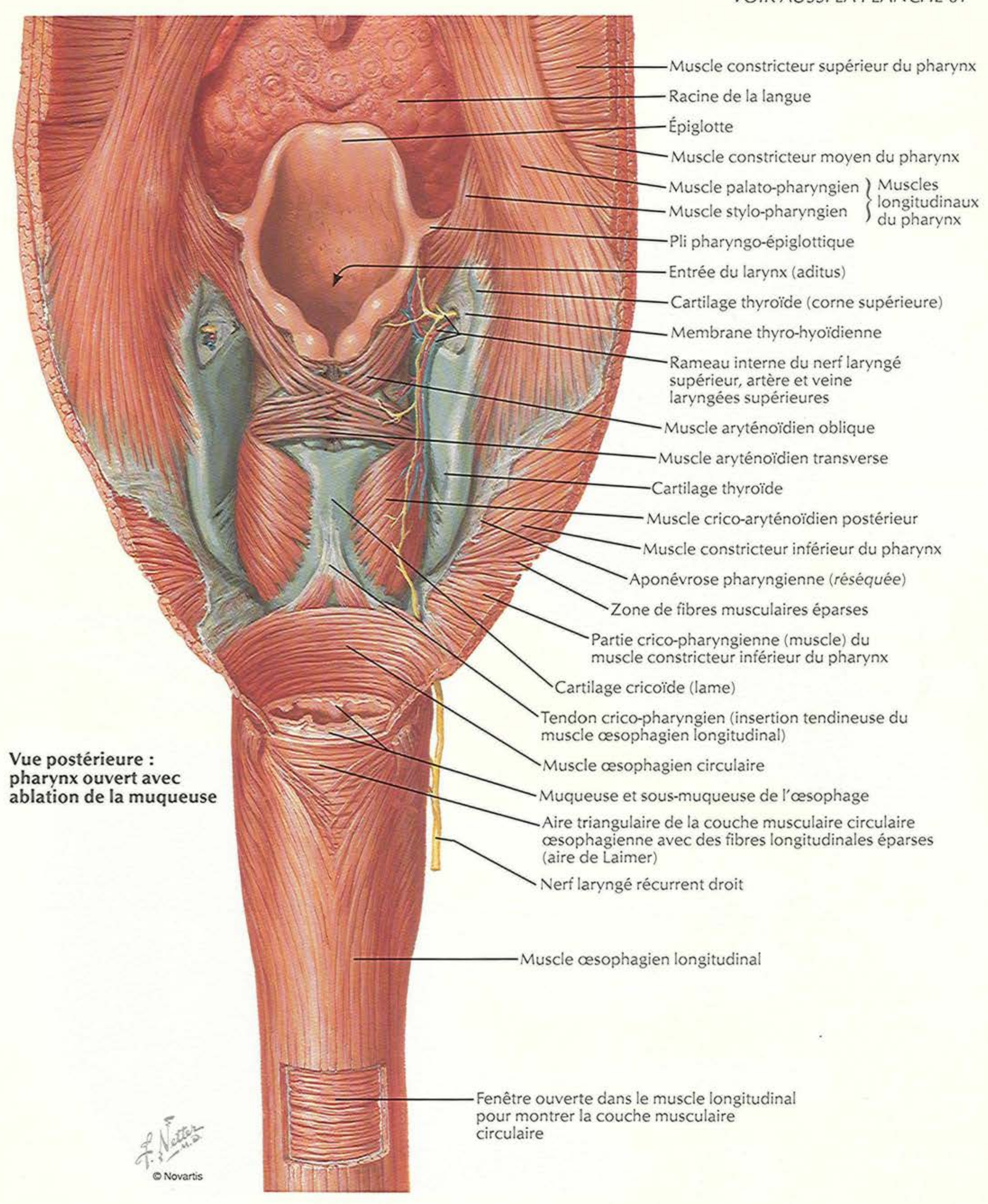


0
16
23
38
40
Longueur moyenne en centimètres
Incisives
Oropharynx
Épiglotte
Récessus piriforme
Cartilage thyroïde
Cartilage cricoïde
Rétrécissement pharyngo-œsophagien
Partie crico-pharyngienne (muscle) du muscle constricteur inférieur du pharynx
Rétrécissement thoracique (aorto-bronchique)
Trachée
Arc aortique
Bronche principale gauche
Rétrécissement diaphragmatique (sphincter inférieur de l'œsophage)
Diaphragme
Partie abdominale de l'œsophage
Partie cardiale de l'estomac
Fundus de l'estomac
Muscle constricteur inférieur du pharynx
Cartilage thyroïde
Cartilage cricoïde
Partie crico-pharyngienne (muscle) du muscle constricteur inférieur du pharynx
Trachée
Œsophage
Arc aortique
Sternum
Cœur dans le péricarde
Diaphragme
C4
C6
T1
T3
T5
T7
T9
T11
L1
L3
2
3
4
5
6
7
Vue latérale

Muscles de l'œsophage

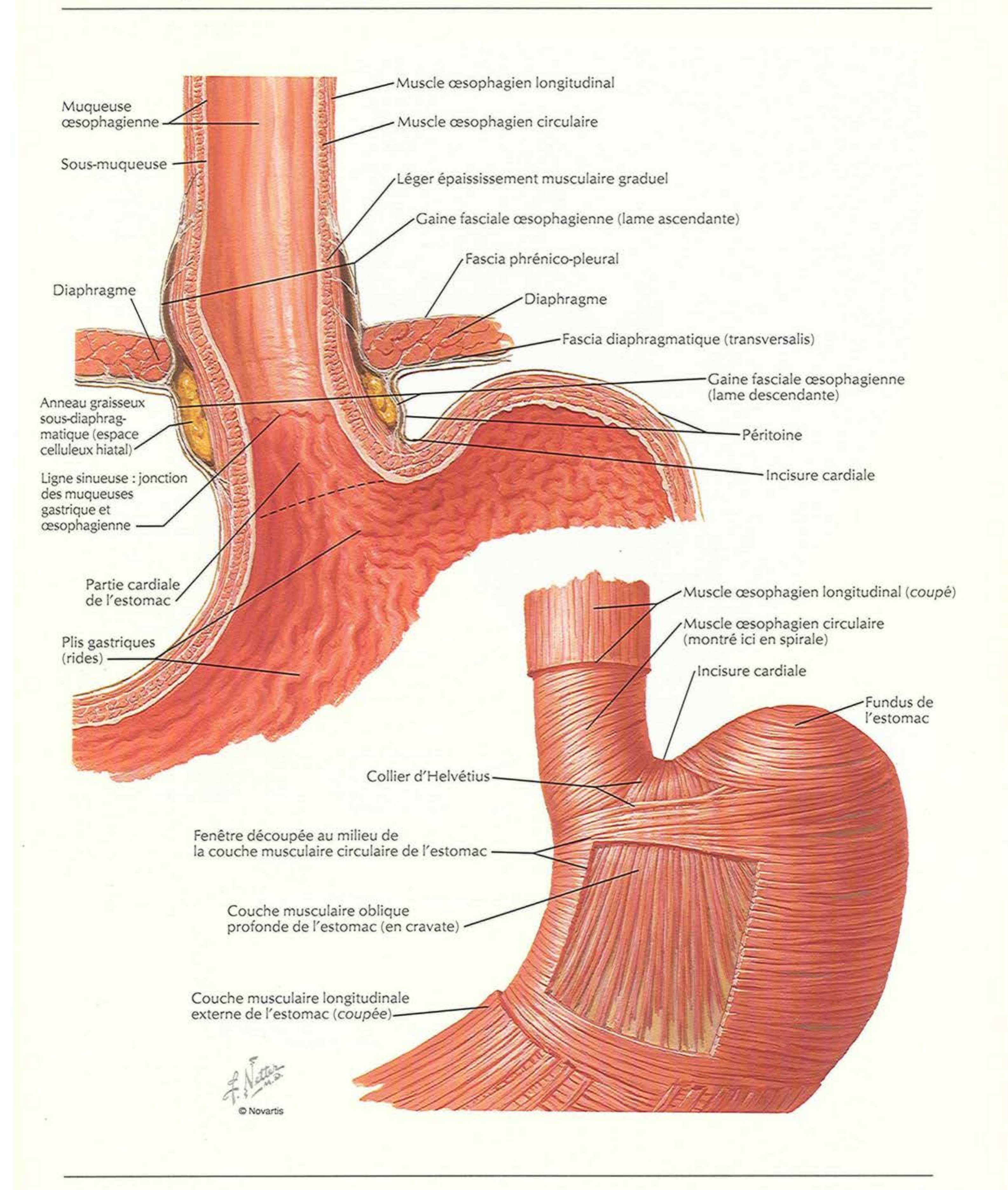


VOIR AUSSI LA PLANCHE 61

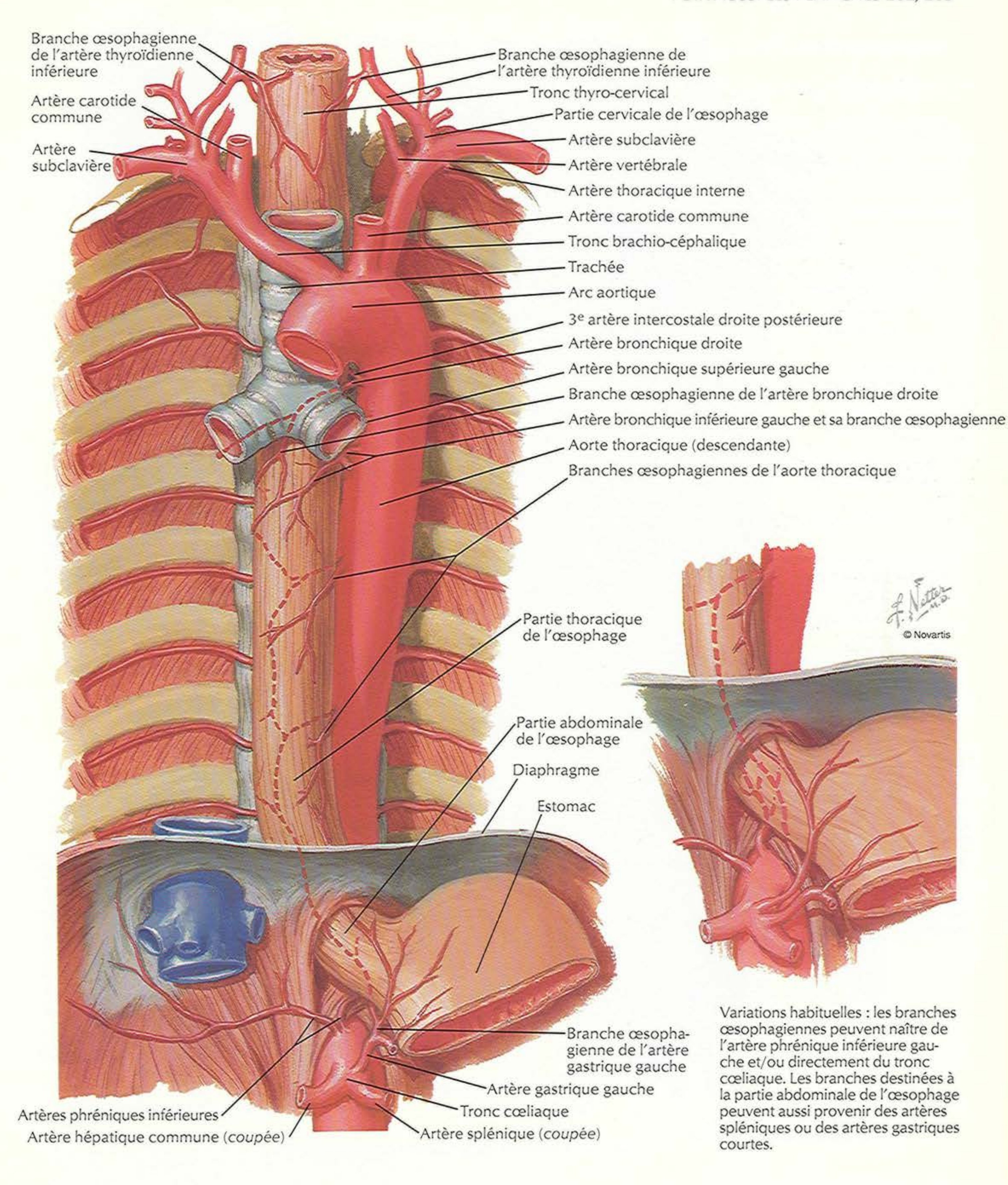


Vue postérieure : pharynx ouvert avec ablation de la muqueuse

Jonction gastro-œsophagienne



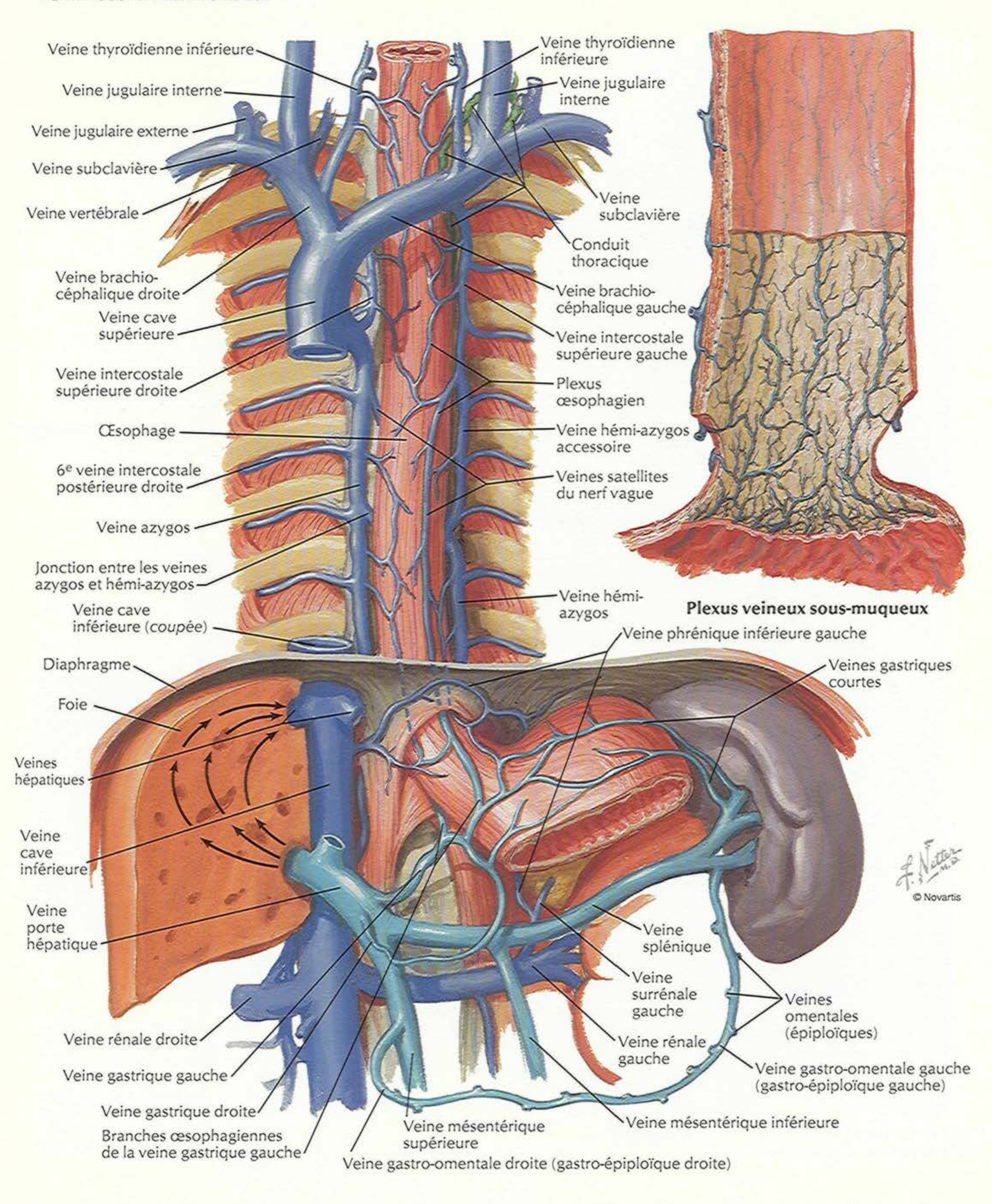
VOIR AUSSI LES PLANCHES 282, 283



Variations habituelles : les branches œsophagiennes peuvent naître de l'artère phrénique inférieure gauche et/ou directement du tronc cœliaque. Les branches destinées à la partie abdominale de l'œsophage peuvent aussi provenir des artères spléniques ou des artères gastriques courtes.

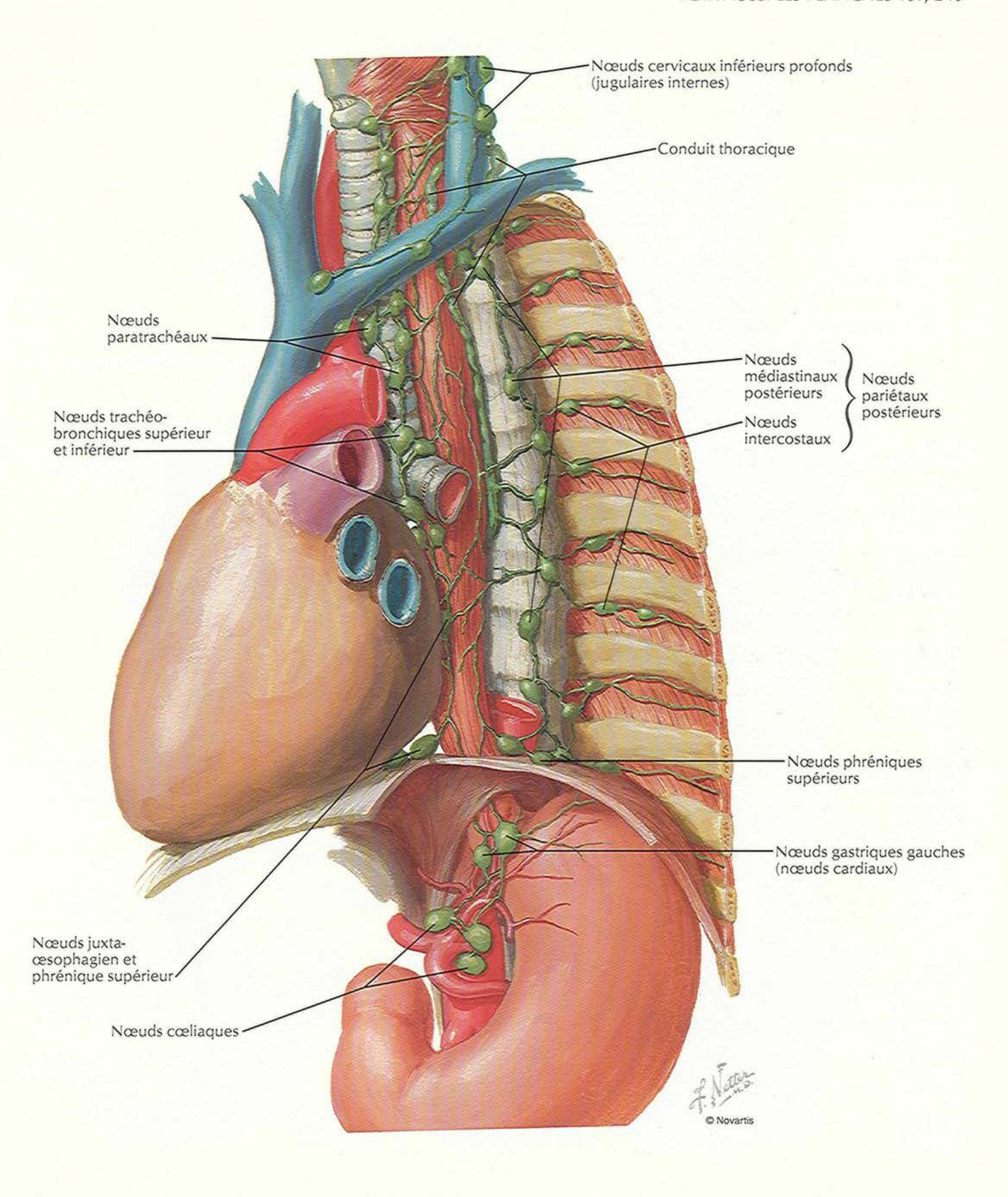
Veines de l'œsophage

VOIR AUSSI LA PLANCHE 297



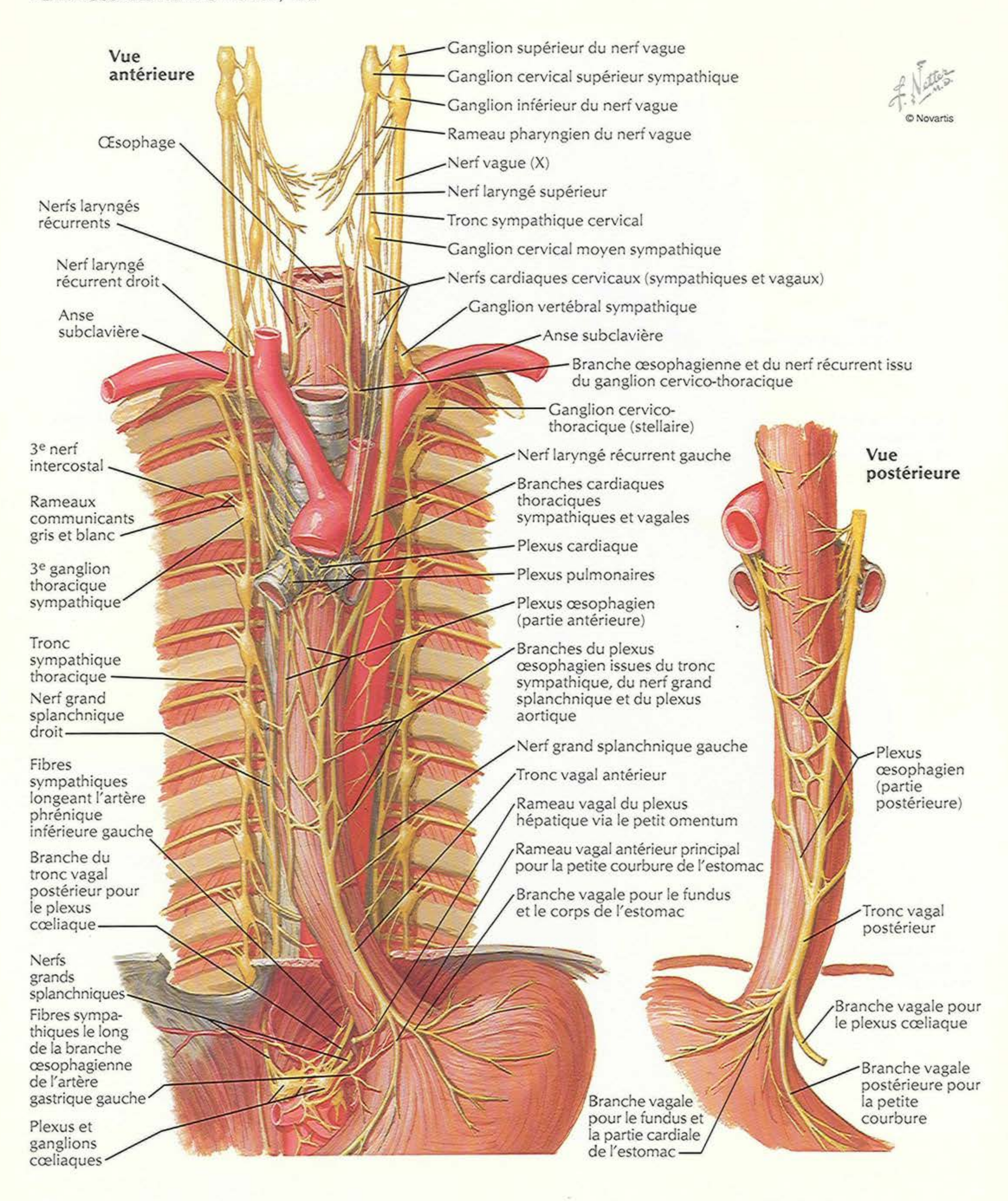
Vaisseaux et nœuds lymphatiques de l'œsophage

VOIR AUSSI LES PLANCHES 197, 249

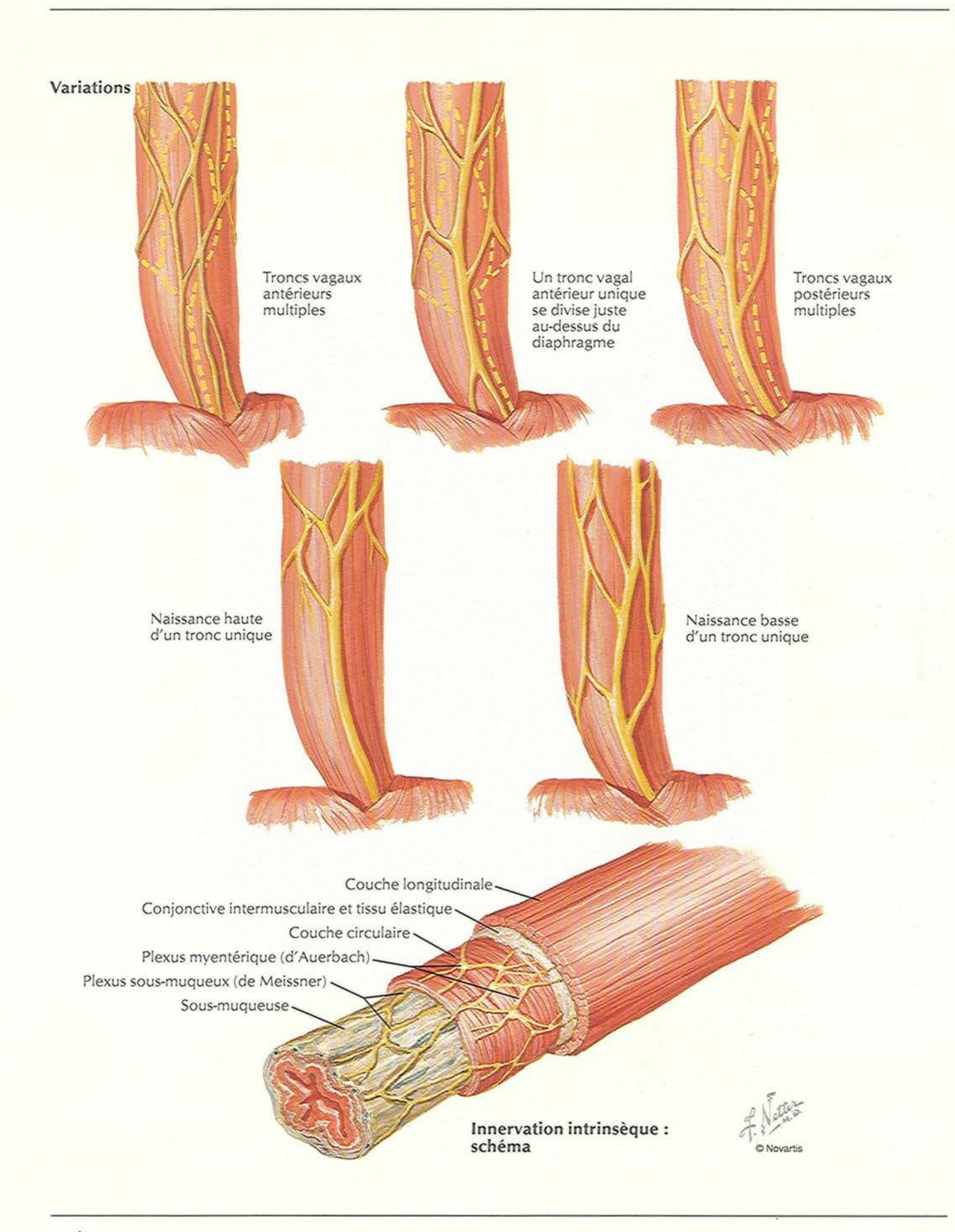


Nerfs de l'œsophage

VOIR AUSSI LES PLANCHES 152, 198

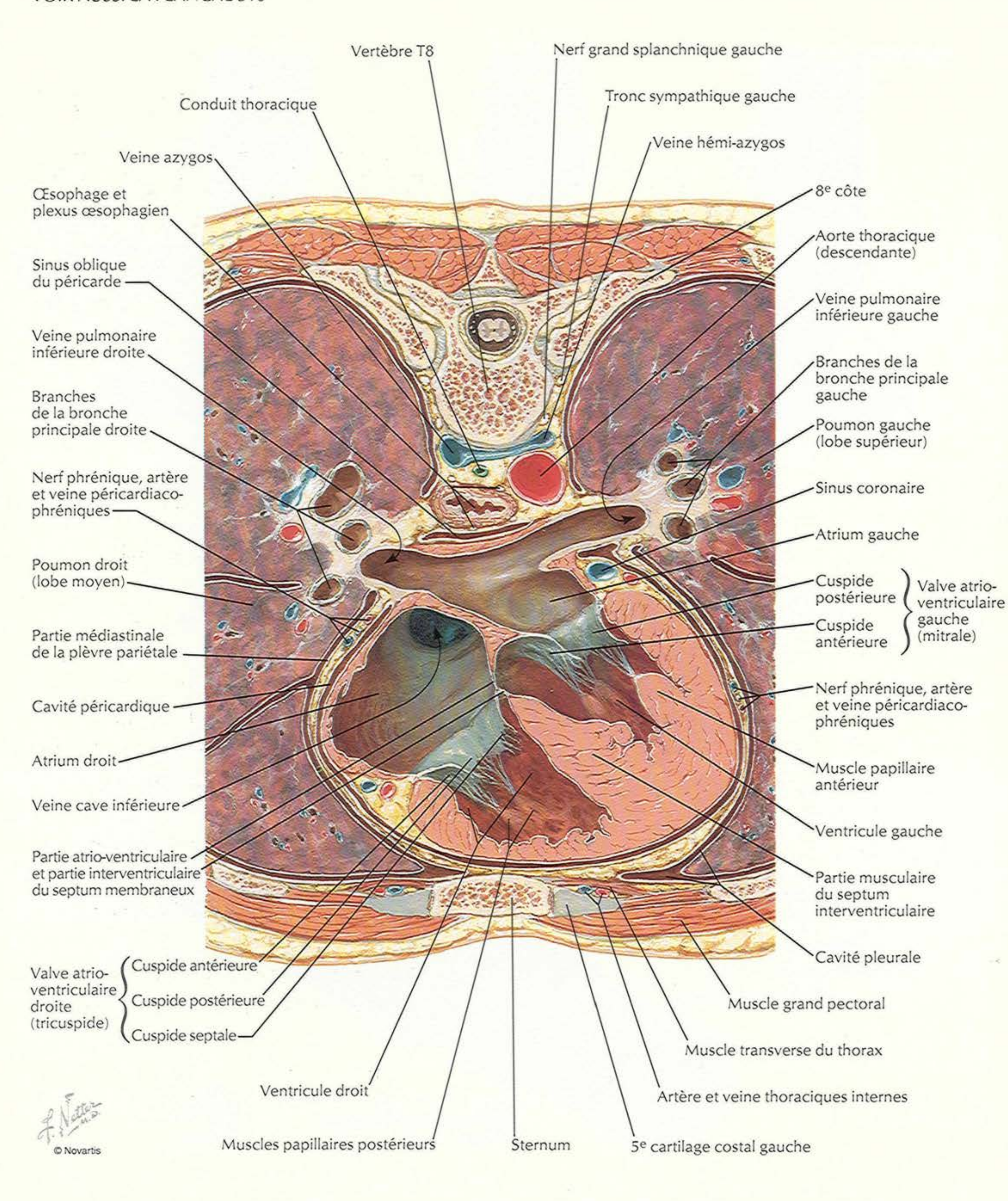


Nerfs intrinsèques et variations des nerfs de l'œsophage



Médiastin : coupe transversale (vue supérieure)

VOIR AUSSI LA PLANCHE 516




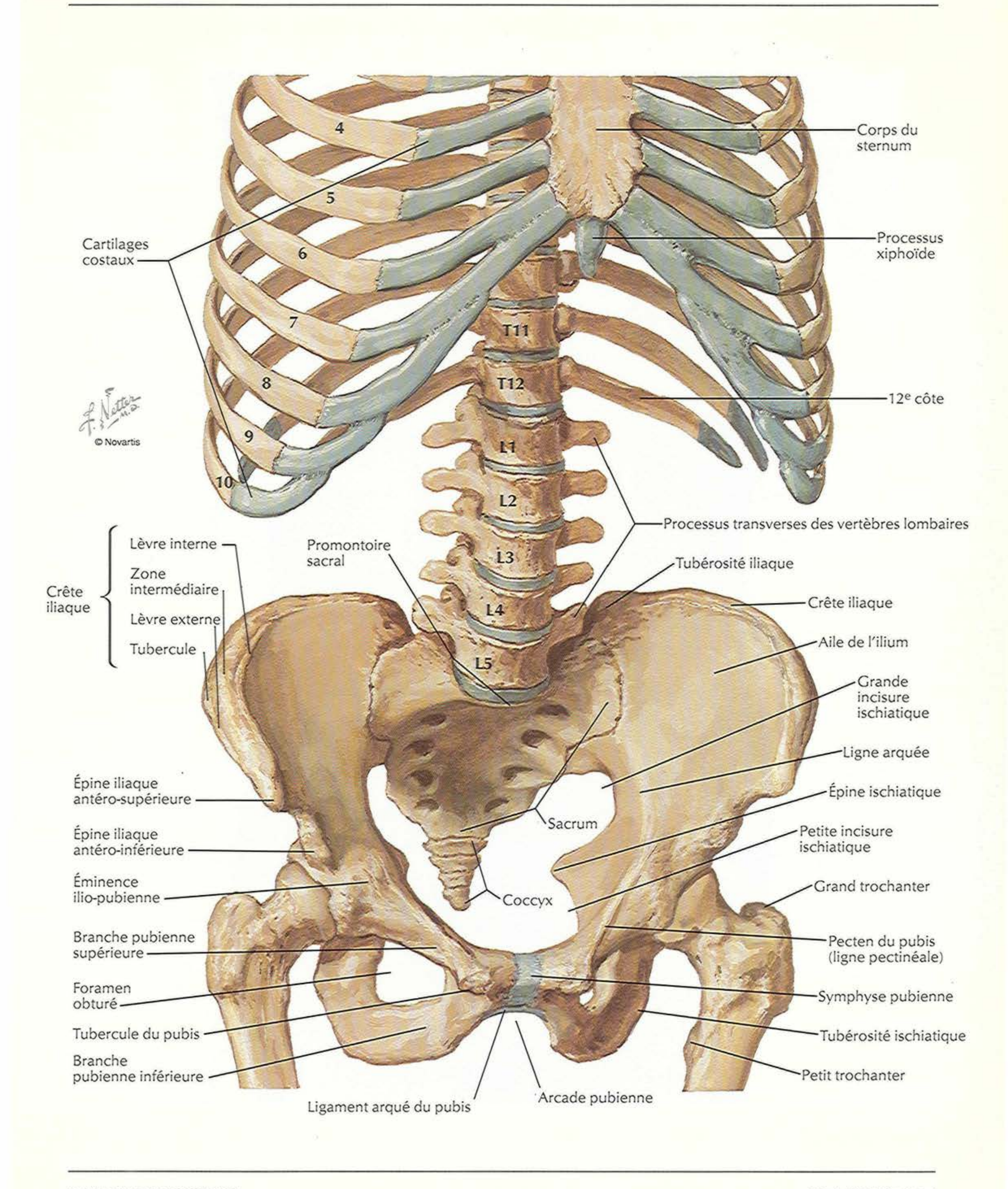
Section IV
ABDOMEN

PAROI DU CORPS
Planches 231 – 250

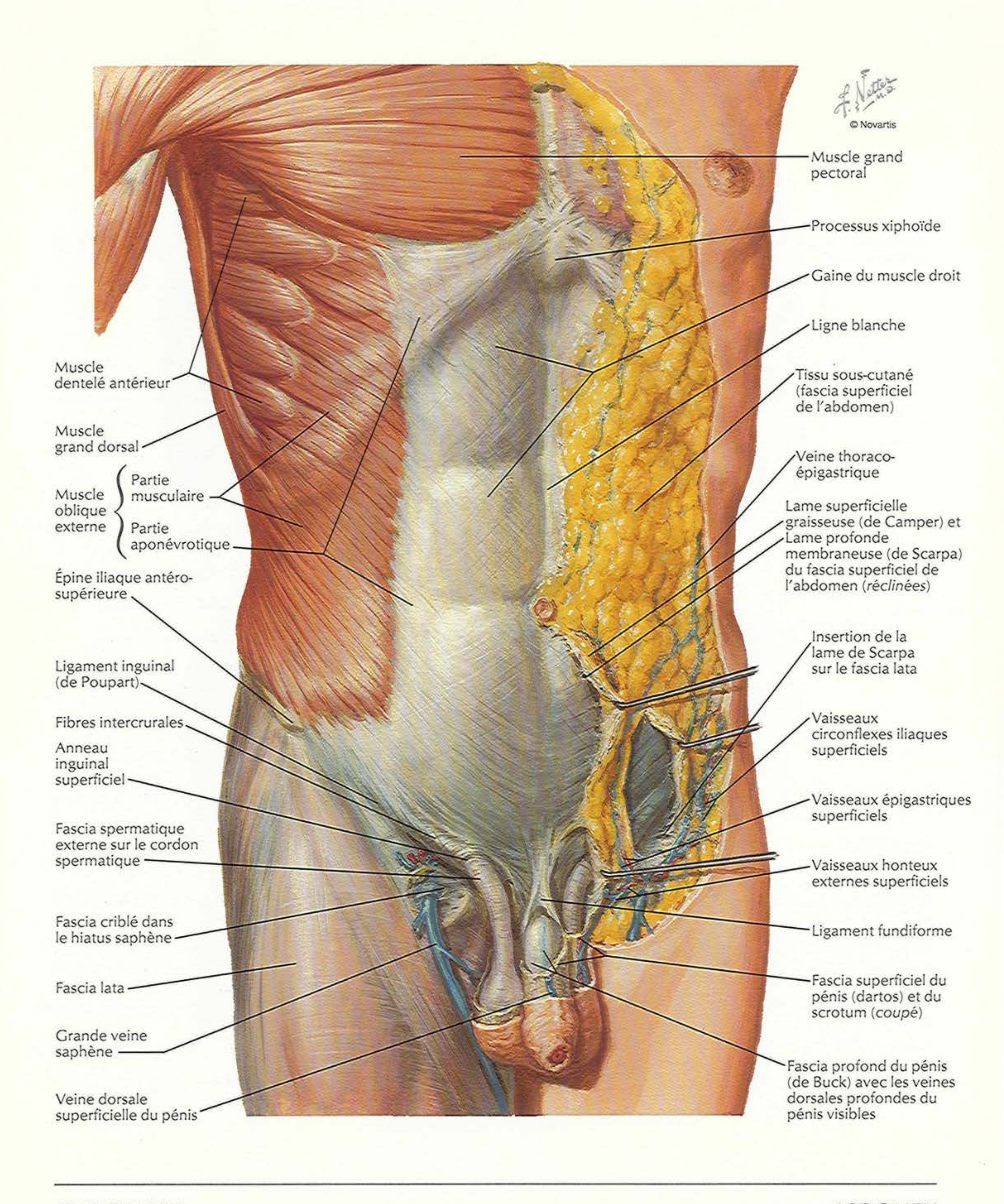
INNERVATION
Planches 300 – 310

REINS ET GLANDES SURRÉNALES
Planches 311 – 329

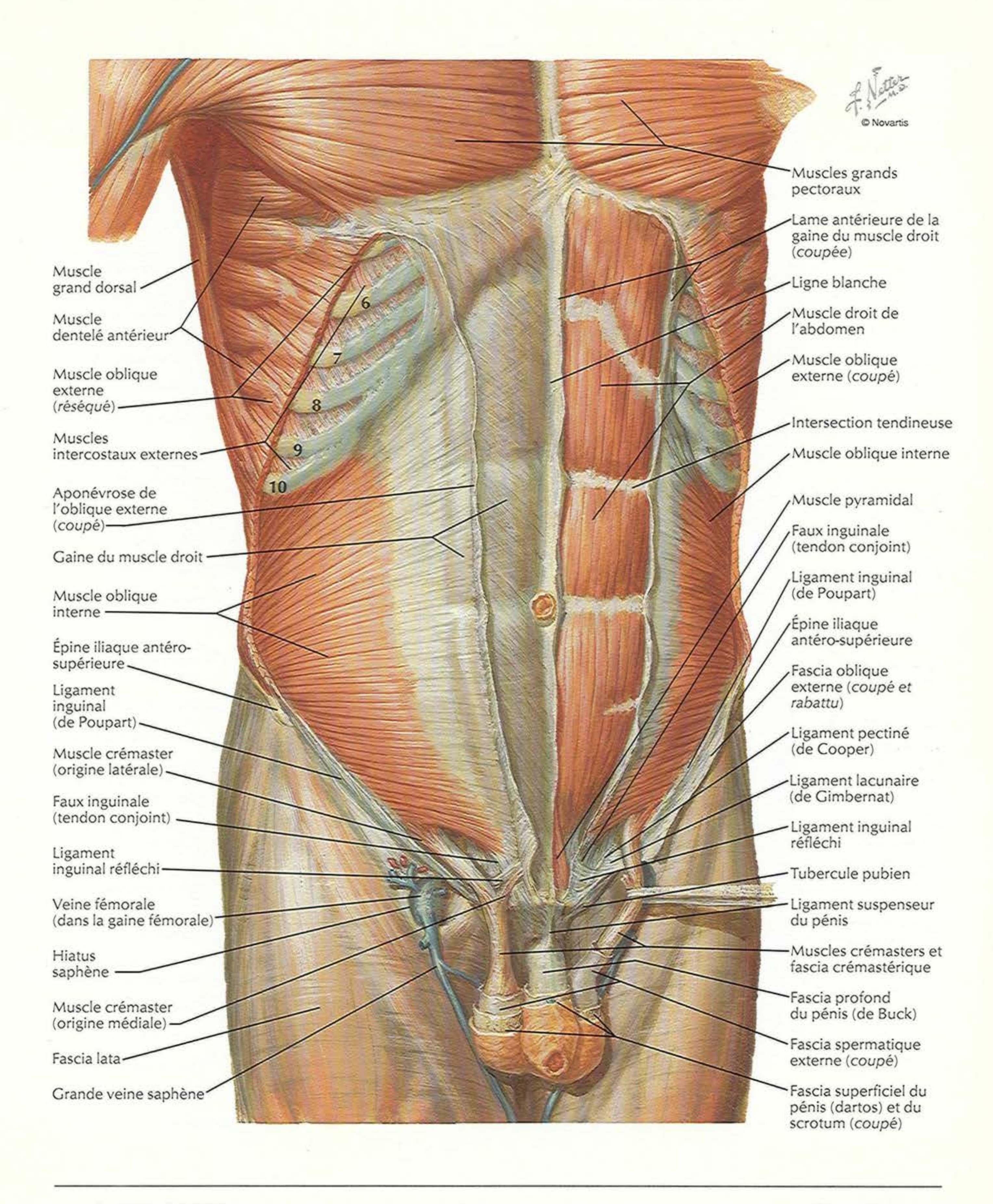



Corps du sternum
Processus xiphoïde
Cartilages costaux
4
5
6
7
8
9
10
T11
T12
L1
L2
L3
L4
L5
12e côte
© Novartis
Processus transverses des vertèbres lombaires
Crête iliaque
Lèvre interne
Zone intermédiaire
Lèvre externe
Tubercule
Promontoire sacral
Tubérosité iliaque
Crête iliaque
Aile de l'ilium
Grande incisure ischiatique
Ligne arquée
Épine iliaque antéro-supérieure
Épine ischiatique
Sacrum
Épine iliaque antéro-inférieure
Petite incisure ischiatique
Éminence ilio-pubienne
Coccyx
Grand trochanter
Branche pubienne supérieure
Pecten du pubis (ligne pectinéale)
Foramen obturé
Symphyse pubienne
Tubercule du pubis
Tubérosité ischiatique
Branche pubienne inférieure
Petit trochanter
Ligament arqué du pubis
Arcade pubienne

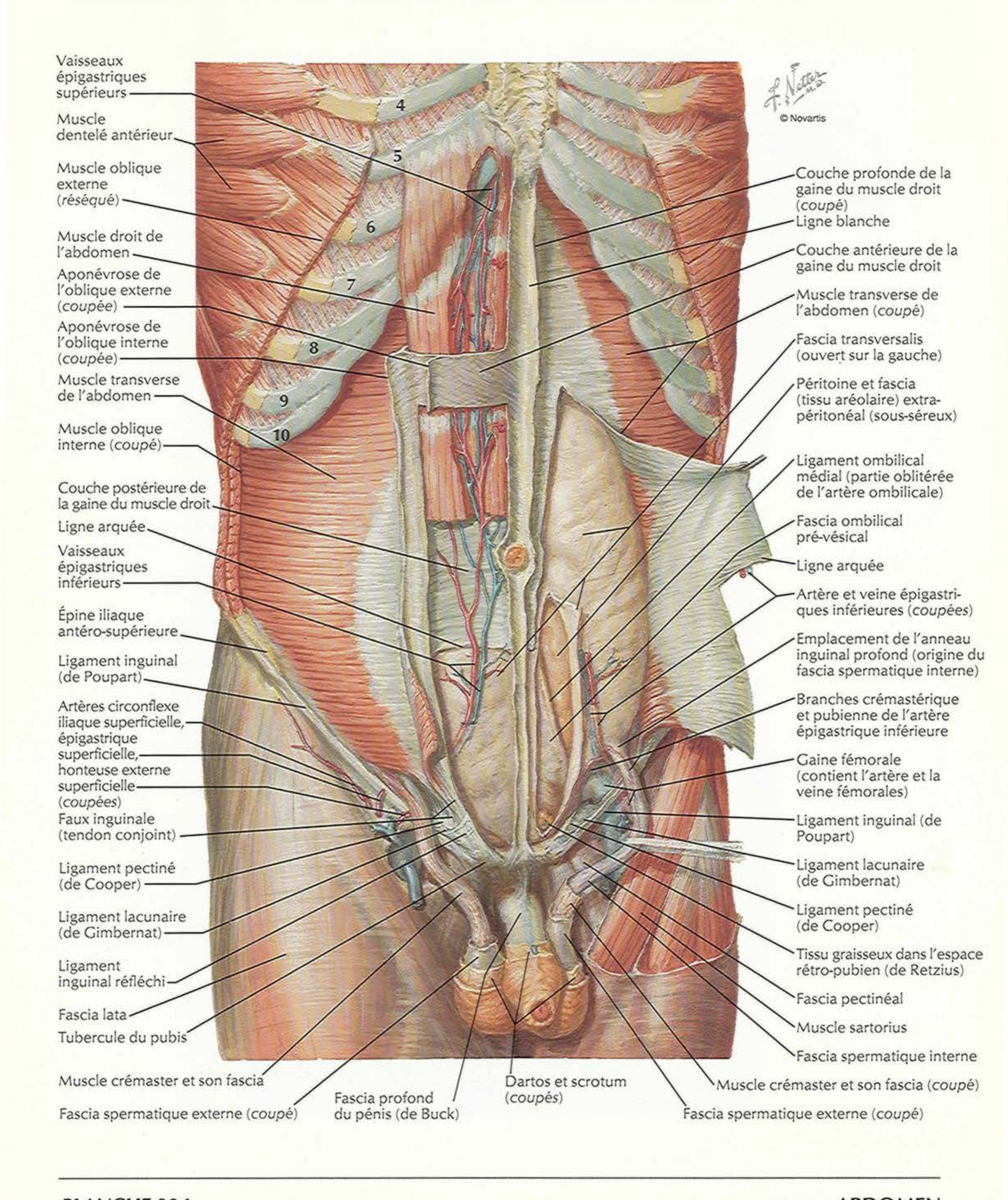
Paroi abdominale antérieure : dissection superficielle



Paroi abdominale antérieure : dissection intermédiaire



Paroi abdominale antérieure : dissection profonde



Coupe au-dessus de la ligne arquée

Aponévrose du muscle oblique externe
Aponévrose du muscle oblique interne
Aponévrose du muscle transverse de l'abdomen
Lame antérieure de la gaine du muscle droit
Muscle droit de l'abdomen
Ligne blanche
Peau
Muscle oblique externe
Muscle oblique interne
Muscle transverse de l'abdomen
Lame postérieure de la gaine du muscle droit
Ligament falciforme
Péritoine
Fascia extra-péritonéal (sous-séreux)
Fascia transversalis
Tissu sous-cutané (couche graisseuse)

L'aponévrose du muscle oblique interne se dédouble pour former les lames antérieure et postérieure de la gaine du droit. L'aponévrose du muscle oblique externe adhère à la lame antérieure de la gaine ; l'aponévrose du muscle transverse de l'abdomen adhère à la lame postérieure des lames antérieure et postérieure de la gaine du droit qui s'unissent médialement pour former la ligne blanche.

F. Netter M.D.

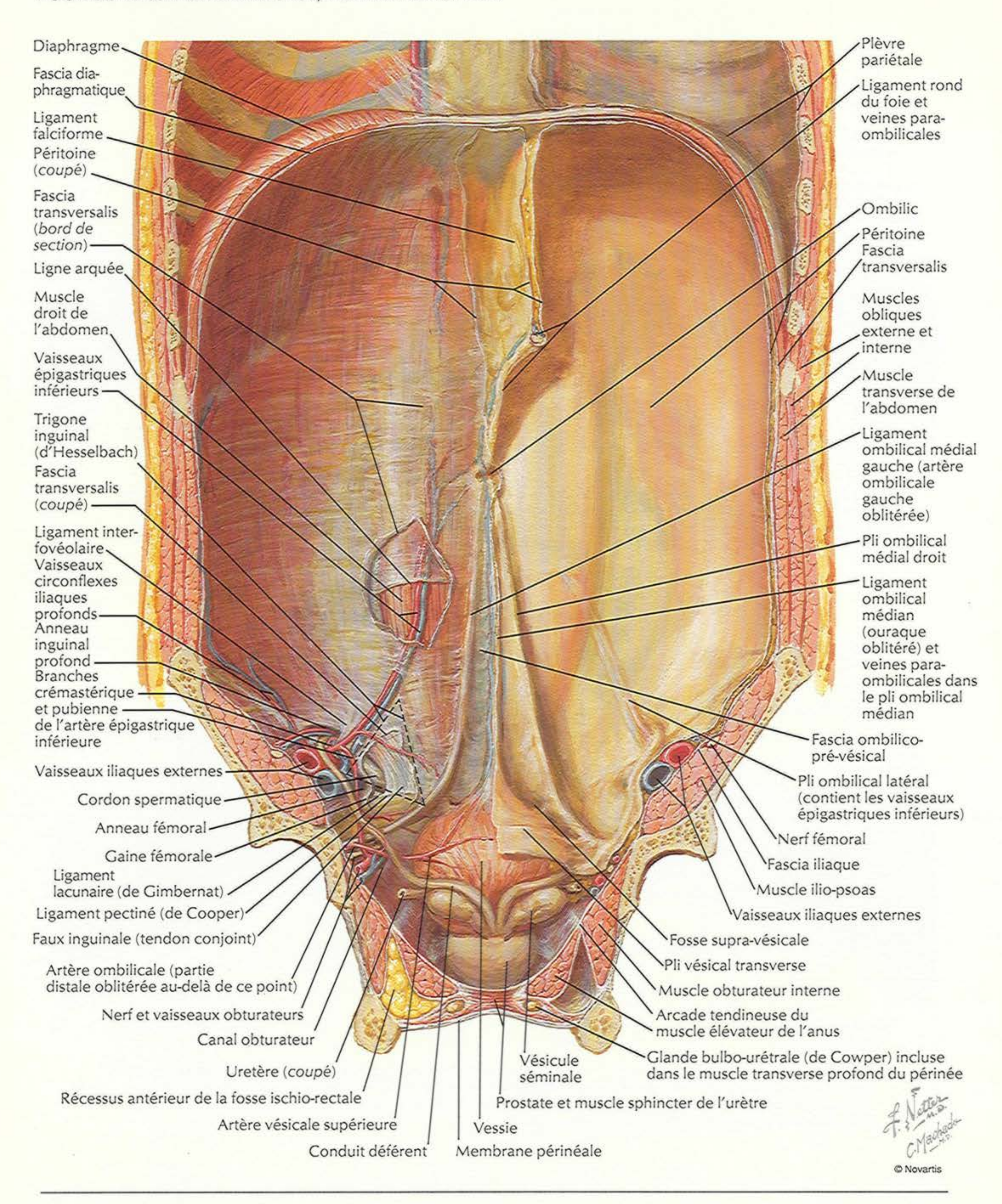
Coupe sous la ligne arquée

Aponévrose du muscle oblique externe
Aponévrose du muscle oblique interne
Aponévrose du muscle transverse de l'abdomen
Couche antérieure de la gaine du droit
Muscle droit de l'abdomen
Peau
Muscle oblique externe
Muscle oblique interne
Muscle transverse de l'abdomen
Fascia transversalis
Ligament et pli ombilicaux médians (ouraque chez le fœtus)
Ligament et pli ombilicaux médiaux
Fascia ombilico-vésical
Péritoine
Fascia extra-péritonéal (sous-séreux)
Tissu sous-cutané (couches graisseuse et membraneuse)

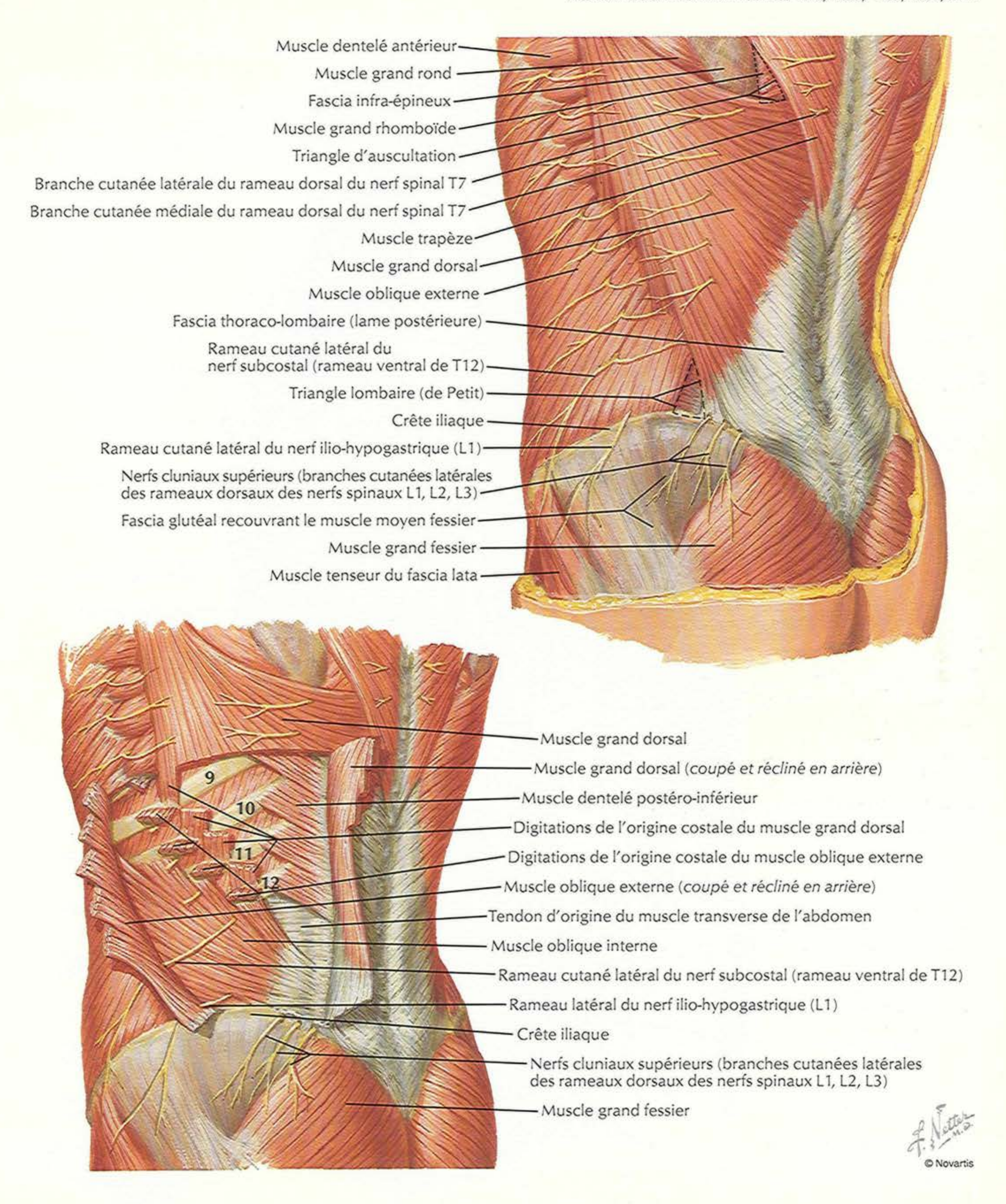
L'aponévrose du muscle oblique interne ne se dédouble pas à ce niveau, mais passe complètement en avant du muscle droit de l'abdomen et s'accole ici aux aponévroses des muscles oblique externe et transverse de l'abdomen ; ainsi, la lame postérieure de la gaine du droit est absente sous la ligne arquée et le muscle droit de l'abdomen est recouvert du fascia transversalis.

Paroi abdominale antérieure : vue interne

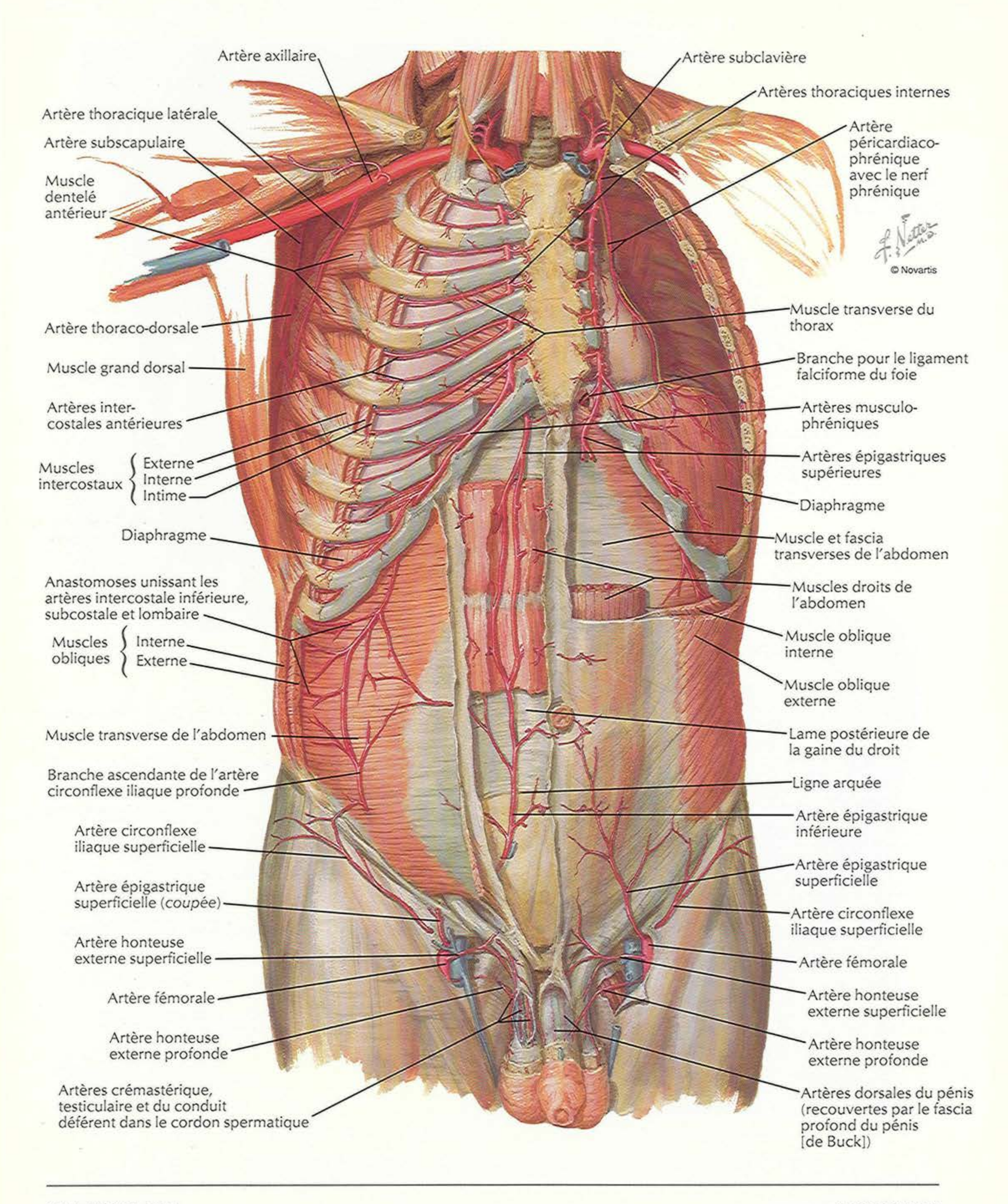
POUR LES VAISSEAUX OMBILICAUX, VOIR LA PLANCHE 217

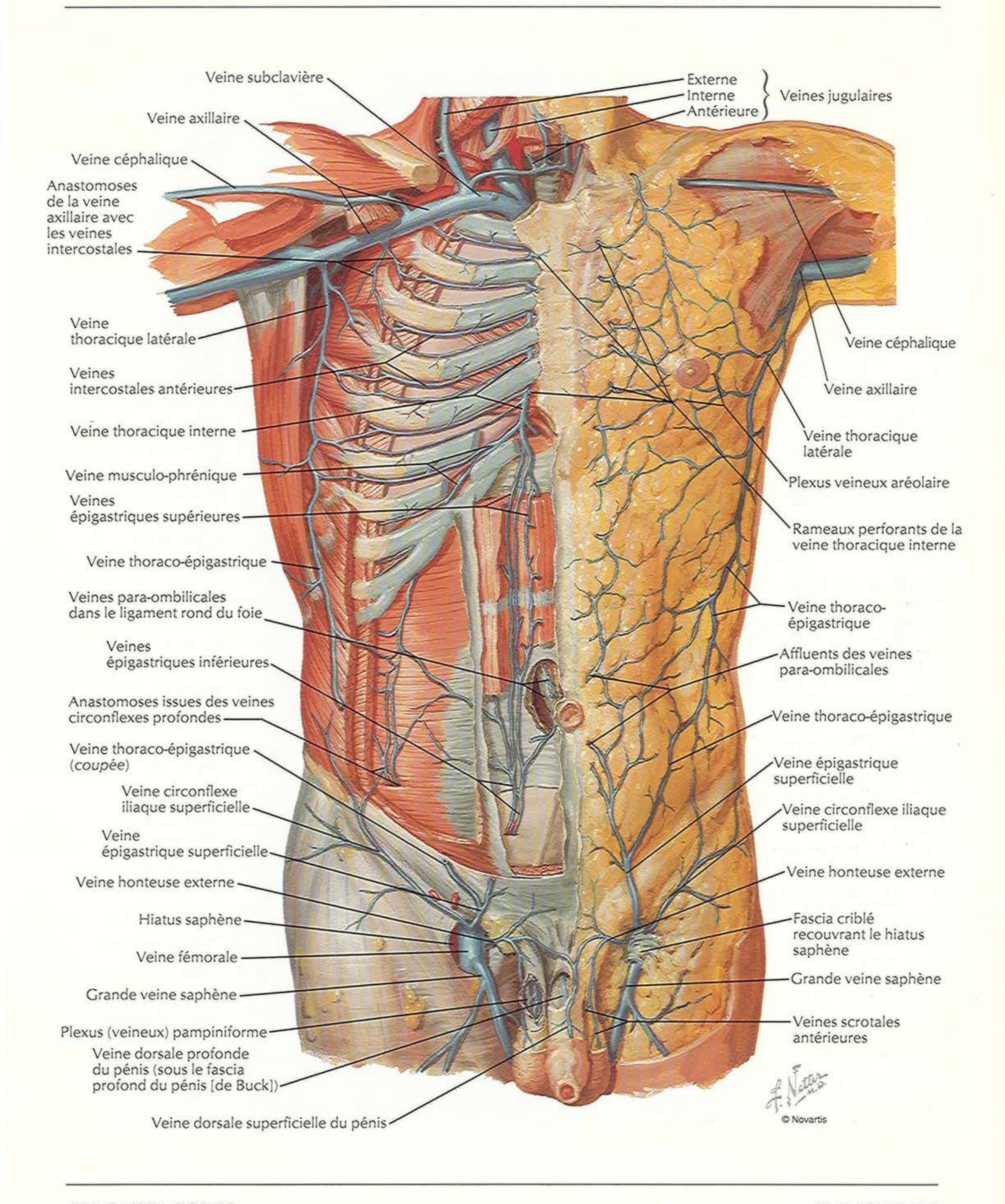


VOIR AUSSI LES PLANCHES 160, 163, 165, 166, 241



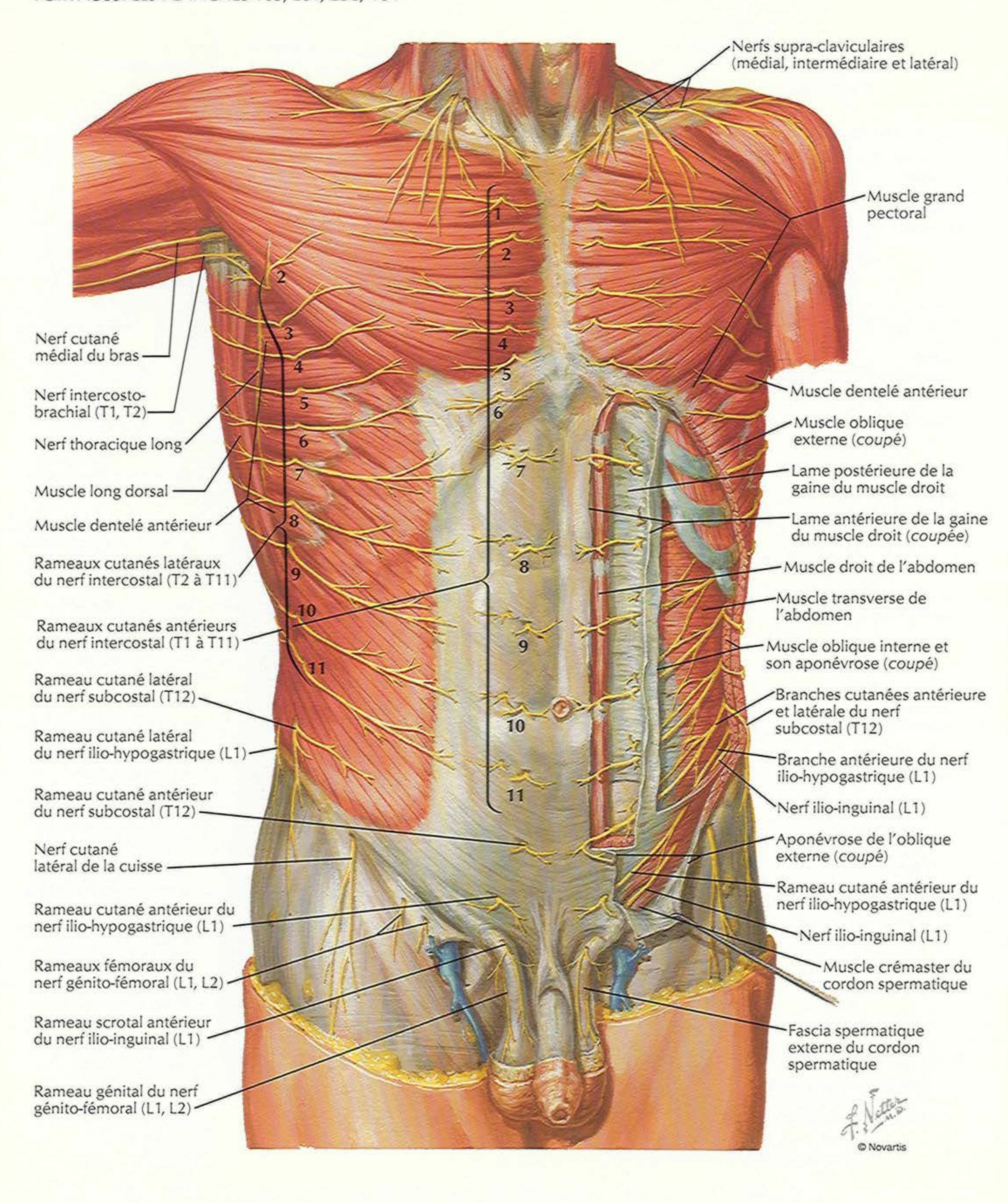
Artères de la paroi abdominale antérieure



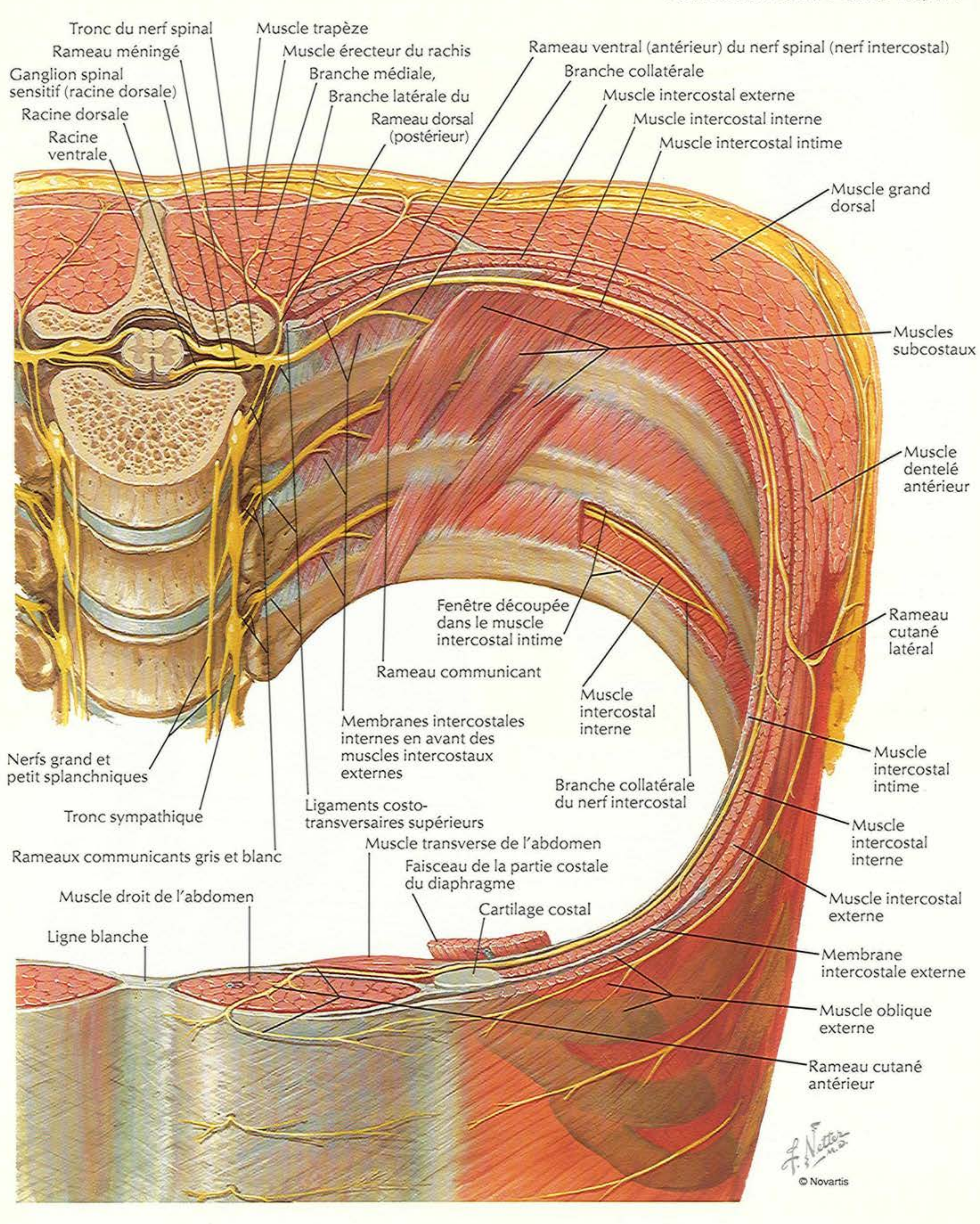

Veine subclavière
Veine axillaire
Veine céphalique
Anastomoses de la veine axillaire avec les veines intercostales
Veine thoracique latérale
Veines intercostales antérieures
Veine thoracique interne
Veine musculo-phrénique
Veines épigastriques supérieures
Veine thoraco-épigastrique
Veines para-ombilicales dans le ligament rond du foie
Veines épigastriques inférieures
Anastomoses issues des veines circonflexes profondes
Veine thoraco-épigastrique (coupée)
Veine circonflexe iliaque superficielle
Veine épigastrique superficielle
Veine honteuse externe
Hiatus saphène
Veine fémorale
Grande veine saphène
Plexus (veineux) pampiniforme
Veine dorsale profonde du pénis (sous le fascia profond du pénis [de Buck])
Veine dorsale superficielle du pénis
Externe
Interne
Antérieure
Veines jugulaires
Veine céphalique
Veine axillaire
Veine thoracique latérale
Plexus veineux aréolaire
Rameaux perforants de la veine thoracique interne
Veine thoraco-épigastrique
Affluents des veines para-ombilicales
Veine thoraco-épigastrique
Veine épigastrique superficielle
Veine circonflexe iliaque superficielle
Veine honteuse externe
Fascia criblé recouvrant le hiatus saphène
Grande veine saphène
Veines scrotales antérieures
F. Netter M.D.
© Novartis

Nerfs de la paroi abdominale antérieure

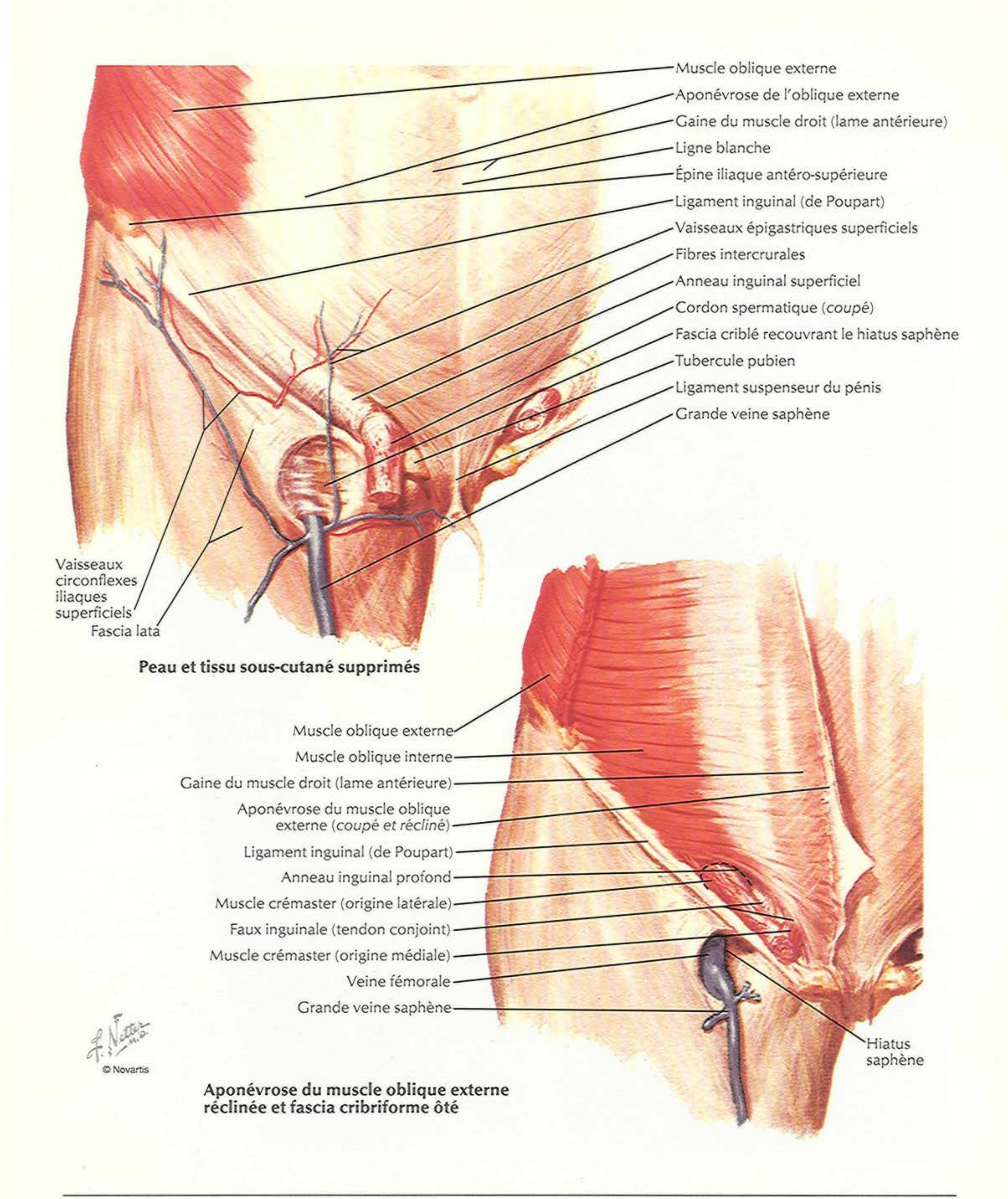
VOIR AUSSI LES PLANCHES 163, 237, 250, 464



VOIR AUSSI LES PLANCHES 166, 179



Régions inguinale et fémorale



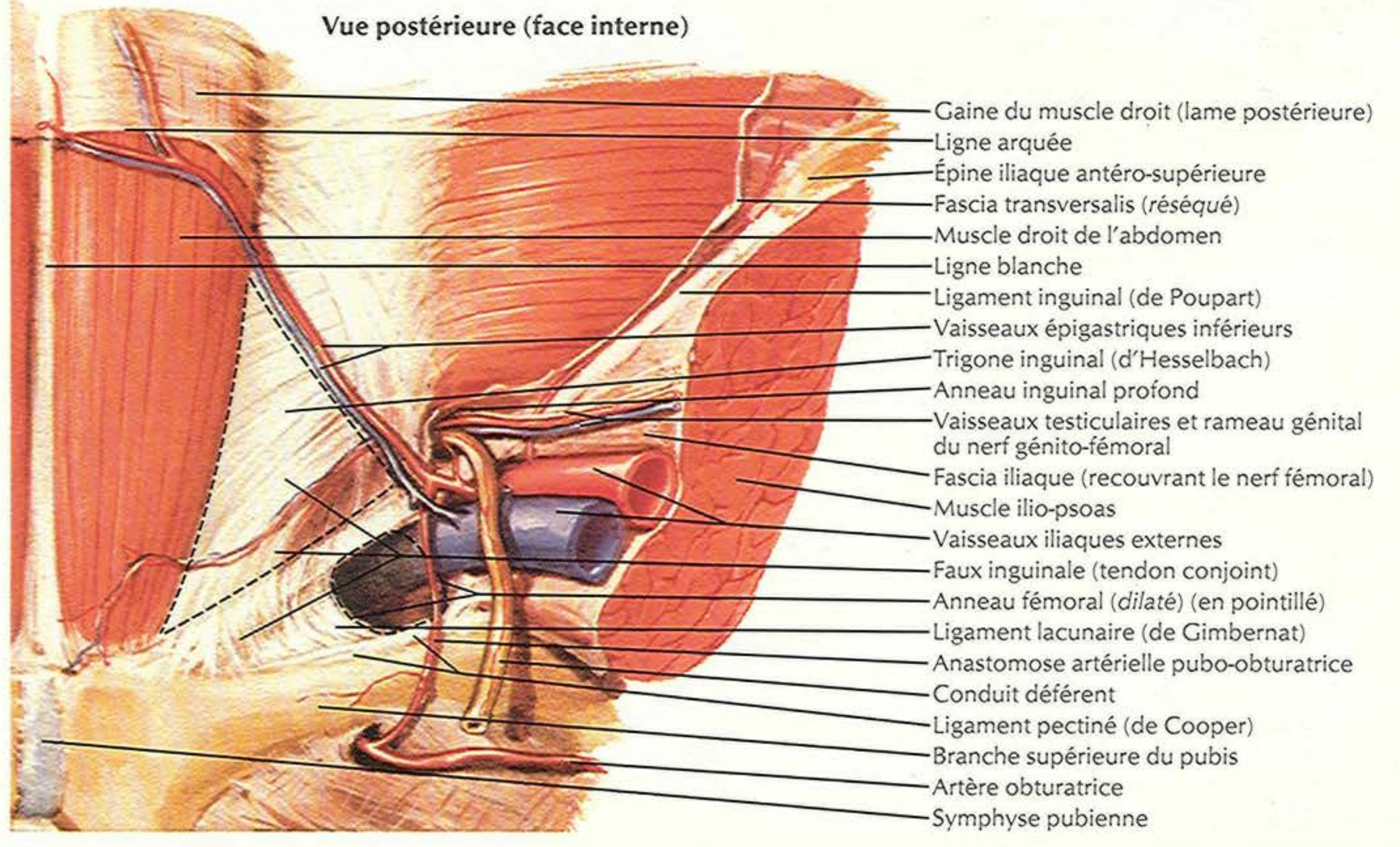
Peau et tissu sous-cutané supprimés

Aponévrose du muscle oblique externe réclinée et fascia cribriforme ôté

Muscle oblique externe et son aponévrose
Épine iliaque antéro-supérieure
Muscle oblique interne (*coupé et récliné*)
Muscle transverse de l'abdomen
Anneau inguinal profond (dans le fascia transversalis)
Muscle crémaster (origine latérale)
Vaisseaux épigastriques inférieurs (recouverts par le fascia transversalis)
Ligament inguinal (de Poupart)
Ligament lacunaire (de Gimbernat)
Muscle crémaster (origine médiale)
Anneau inguinal superficiel
Pilier latéral
Pilier médial
Crête pubienne
Ligne blanche
Gaine du muscle droit (lame antérieure)
Fascia transversalis dans le triangle inguinal (site de la hernie inguinale directe)
Faux inguinale (tendon conjoint)
Ligament inguinal récliné
Fibres intercrurales
Fascia spermatique externe sur le cordon spermatique émergeant de l'anneau inguinal superficiel
Ligament fundiforme du pénis

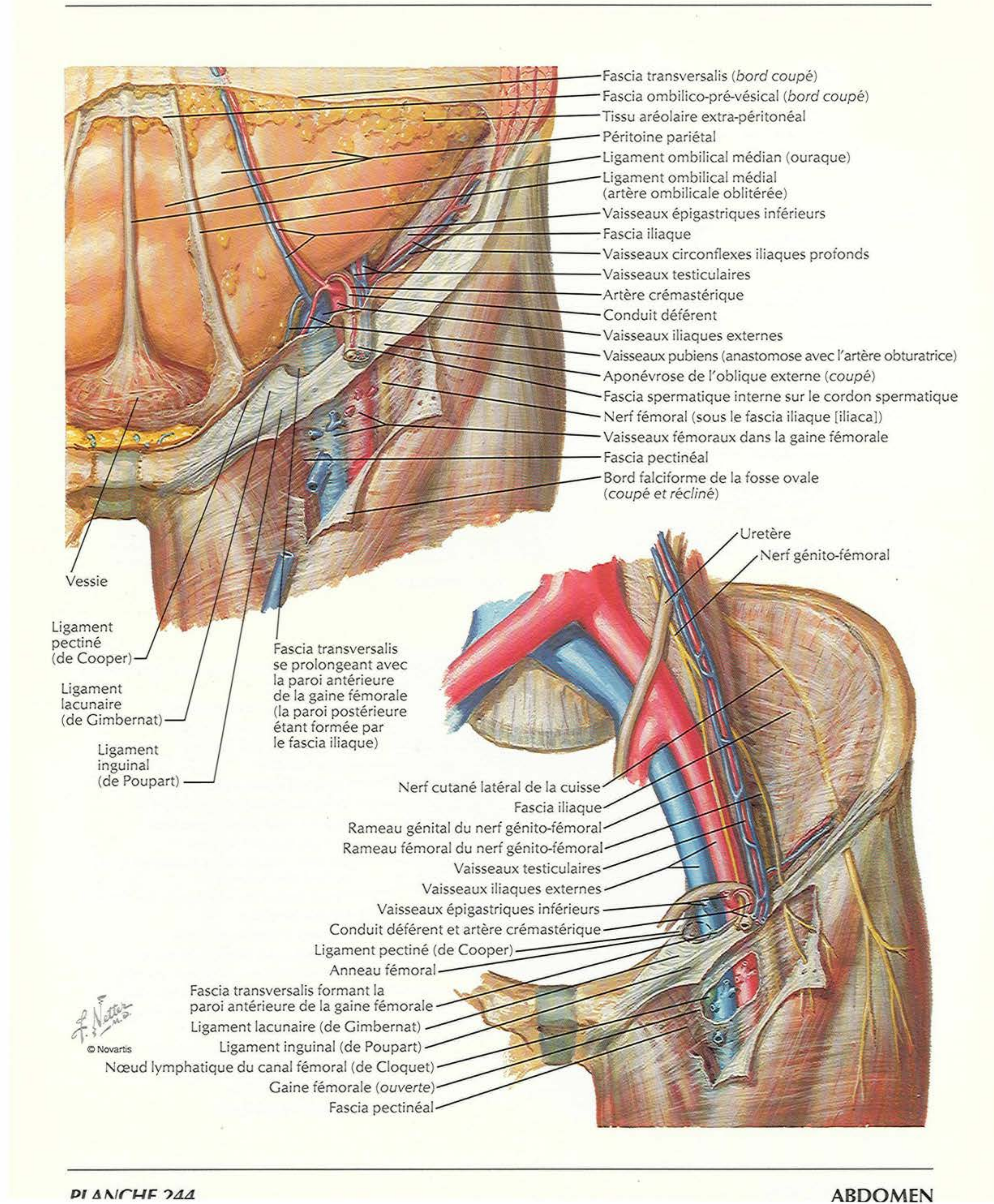
F. Netter M.D.

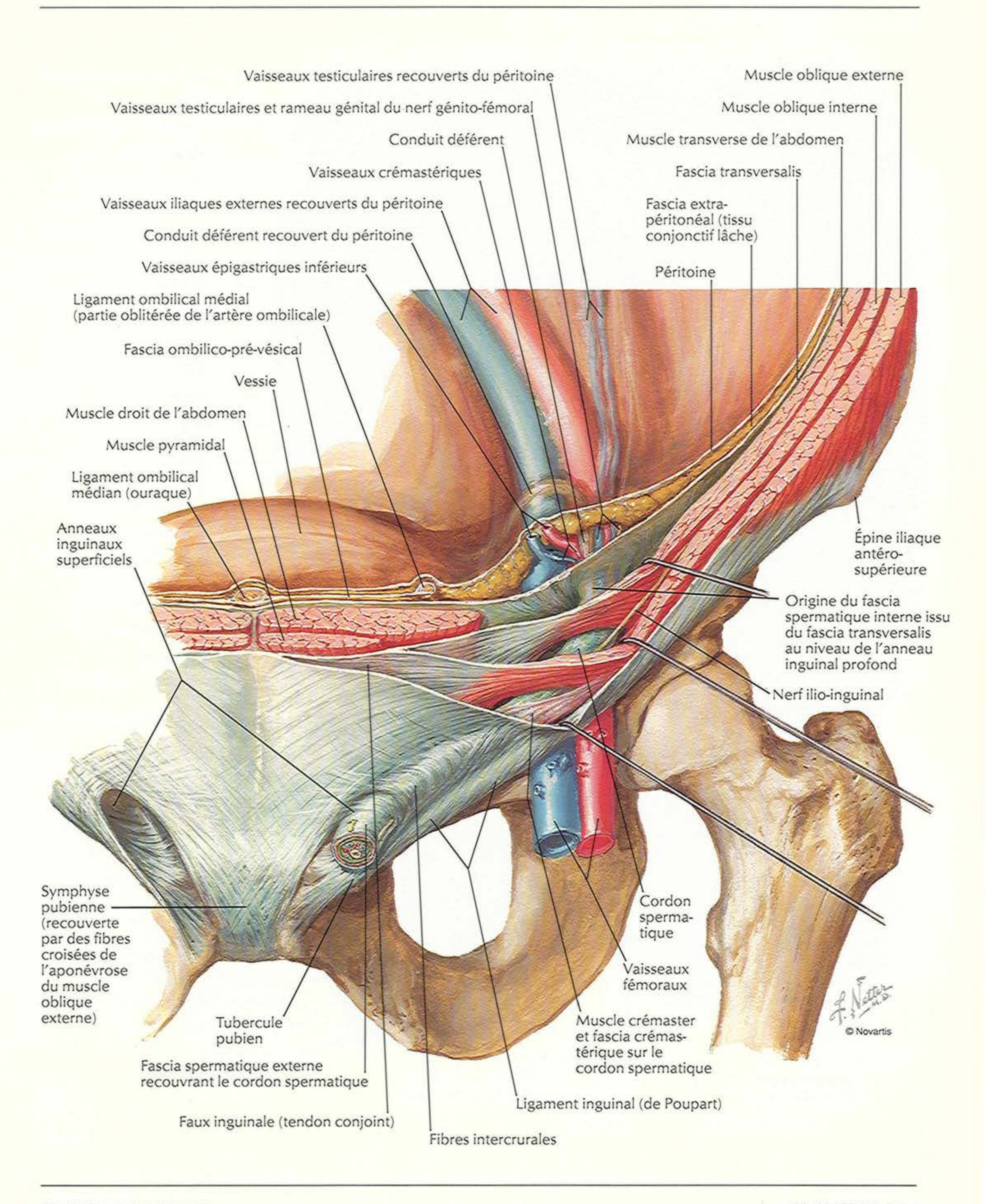
Vue antérieure



Vue postérieure (face interne)

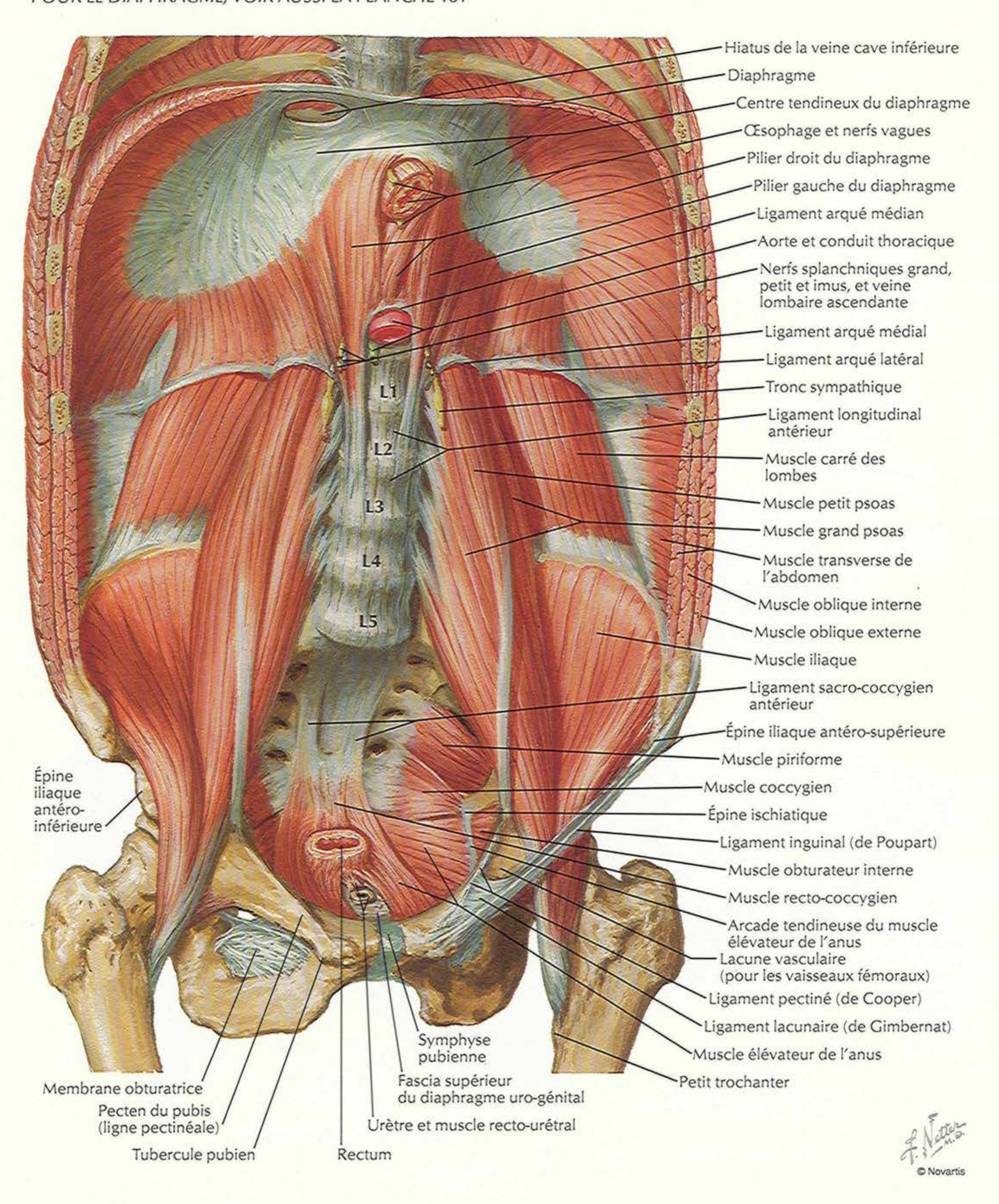
Gaine fémorale et canal inguinal

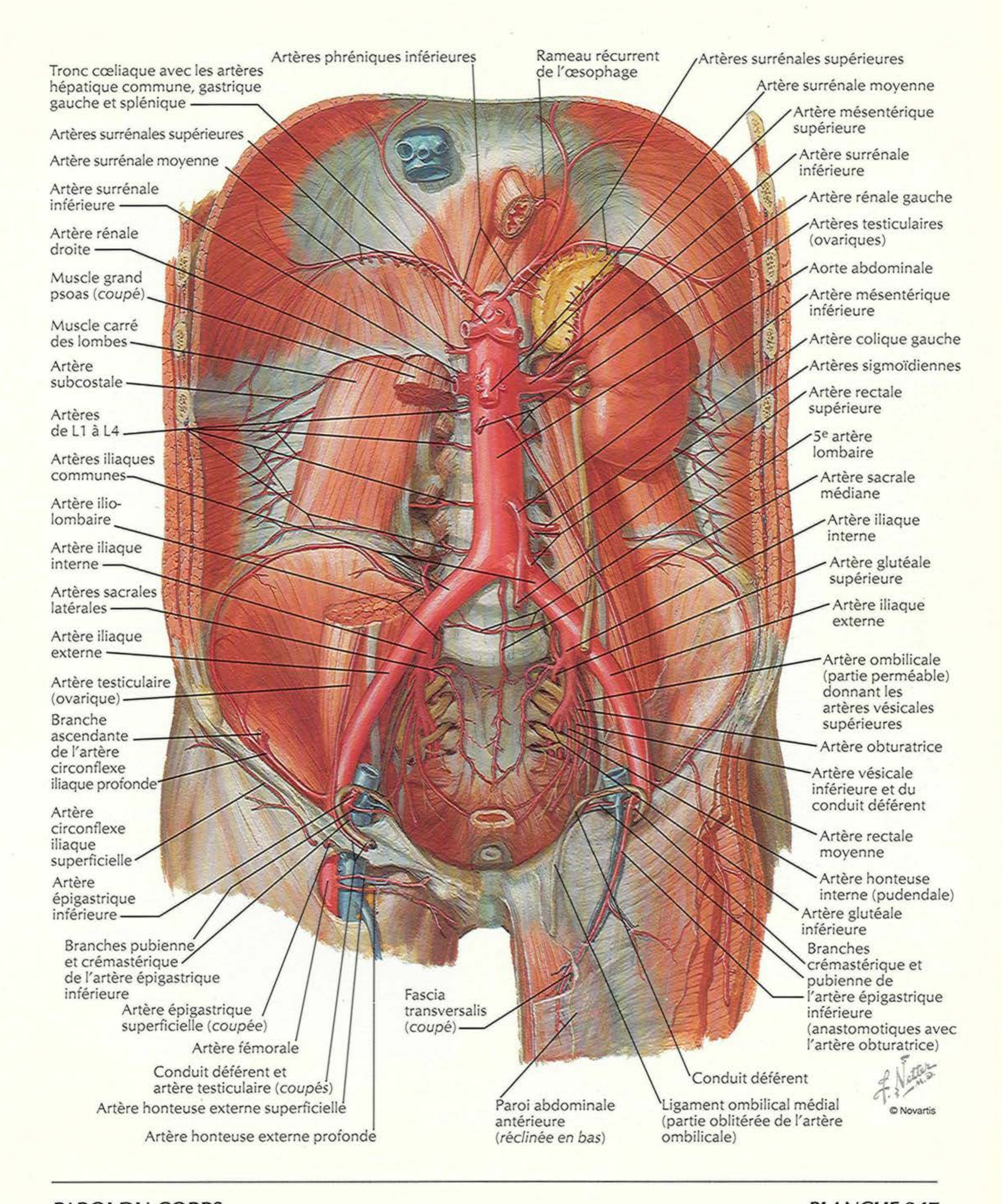



Vaisseaux testiculaires recouverts du péritoine
Vaisseaux testiculaires et rameau génital du nerf génito-fémoral
Conduit déférent
Vaisseaux crémastériques
Vaisseaux iliaques externes recouverts du péritoine
Conduit déférent recouvert du péritoine
Vaisseaux épigastriques inférieurs
Ligament ombilical médial (partie oblitérée de l'artère ombilicale)
Fascia ombilico-pré-vésical
Vessie
Muscle droit de l'abdomen
Muscle pyramidal
Ligament ombilical médian (ouraque)
Anneaux inguinaux superficiels
Muscle oblique externe
Muscle oblique interne
Muscle transverse de l'abdomen
Fascia transversalis
Fascia extra-péritonéal (tissu conjonctif lâche)
Péritoine
Épine iliaque antéro-supérieure
Origine du fascia spermatique interne issu du fascia transversalis au niveau de l'anneau inguinal profond
Nerf ilio-inguinal
Symphyse pubienne (recouverte par des fibres croisées de l'aponévrose du muscle oblique externe)
Tubercule pubien
Fascia spermatique externe recouvrant le cordon spermatique
Faux inguinale (tendon conjoint)
Fibres intercrurales
Ligament inguinal (de Poupart)
Muscle crémaster et fascia crémastérique sur le cordon spermatique
Vaisseaux fémoraux
Cordon spermatique
F. Netter M.D.
© Novartis

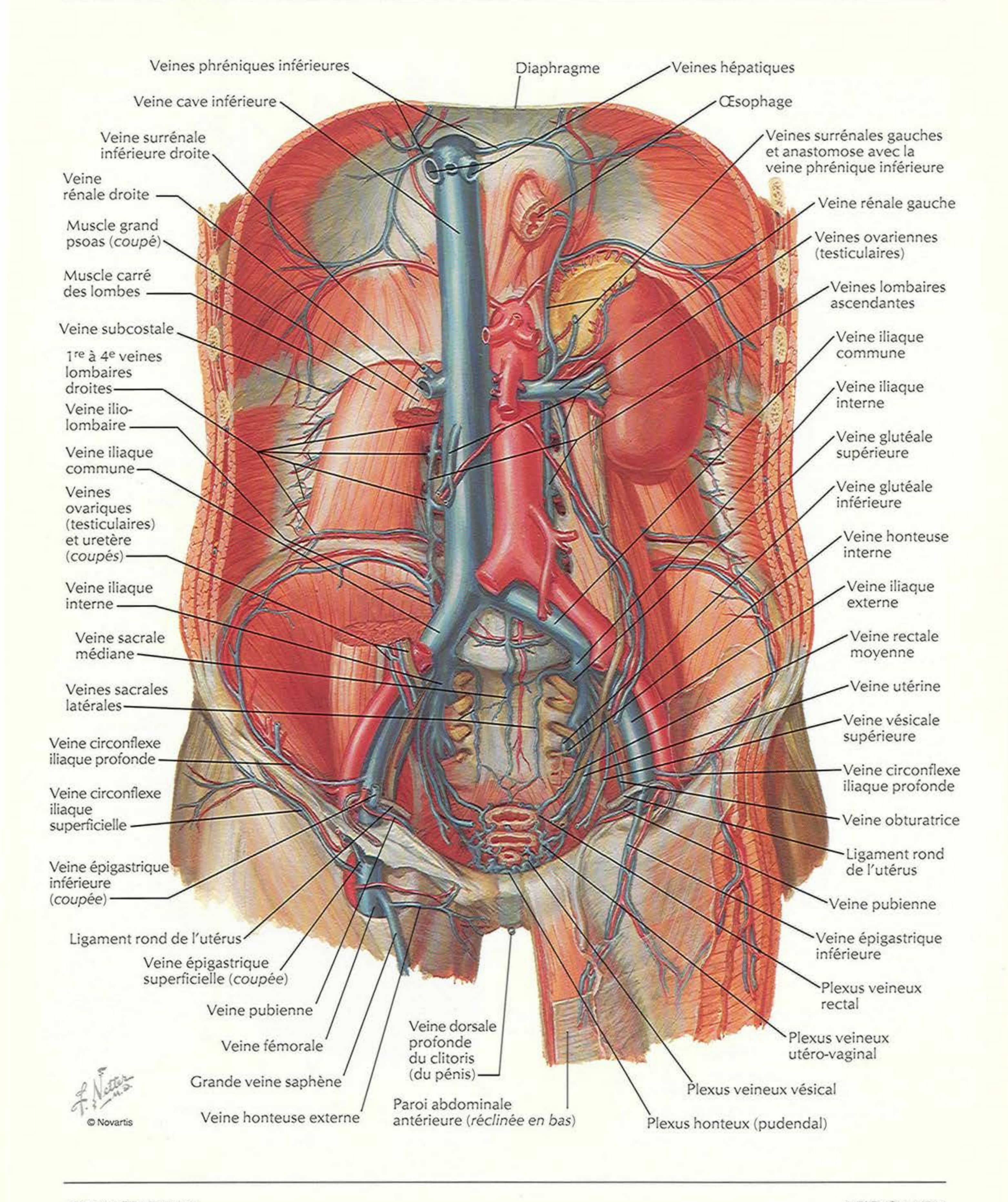
Paroi abdominale postérieure : vue interne

POUR LE DIAPHRAGME, VOIR AUSSI LA PLANCHE 181



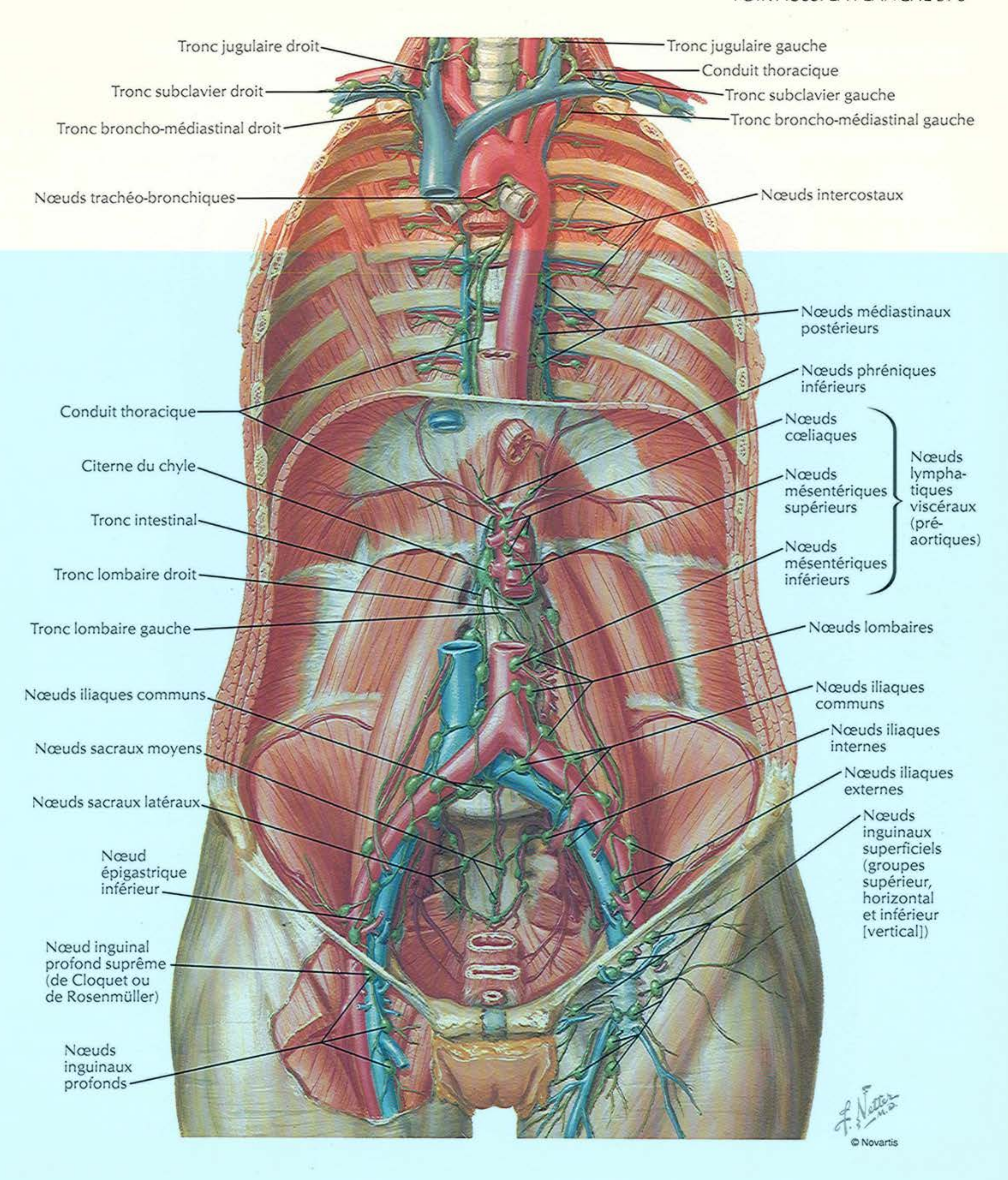

Artères phréniques inférieures
Rameau récurrent de l'œsophage
Artères surrénales supérieures
Tronc cœliaque avec les artères hépatique commune, gastrique gauche et splénique
Artère surrénale moyenne
Artères surrénales supérieures
Artère mésentérique supérieure
Artère surrénale moyenne
Artère surrénale inférieure
Artère surrénale inférieure
Artère rénale gauche
Artère rénale droite
Artères testiculaires (ovariques)
Muscle grand psoas (coupé)
Aorte abdominale
Artère mésentérique inférieure
Muscle carré des lombes
Artère colique gauche
Artère subcostale
Artères sigmoïdiennes
Artère rectale supérieure
Artères de L1 à L4
5e artère lombaire
Artères iliaques communes
Artère sacrale médiane
Artère ilio-lombaire
Artère iliaque interne
Artère iliaque interne
Artère glutéale supérieure
Artères sacrales latérales
Artère iliaque externe
Artère iliaque externe
Artère ombilicale (partie perméable) donnant les artères vésicales supérieures
Artère testiculaire (ovarique)
Branche ascendante de l'artère circonflexe iliaque profonde
Artère obturatrice
Artère vésicale inférieure et du conduit déférent
Artère circonflexe iliaque superficielle
Artère rectale moyenne
Artère honteuse interne (pudendale)
Artère épigastrique inférieure
Artère glutéale inférieure
Branches pubienne et crémastérique de l'artère épigastrique inférieure
Branches crémastérique et pubienne de l'artère épigastrique inférieure (anastomotiques avec l'artère obturatrice)
Artère épigastrique superficielle (coupée)
Fascia transversalis (coupé)
Artère fémorale
Conduit déférent et artère testiculaire (coupés)
Conduit déférent
Artère honteuse externe superficielle
Paroi abdominale antérieure (réclinée en bas)
Ligament ombilical médial (partie oblitérée de l'artère ombilicale)
Artère honteuse externe profonde
F. Netter M.D.
© Novartis

Veines de la paroi abdominale postérieure

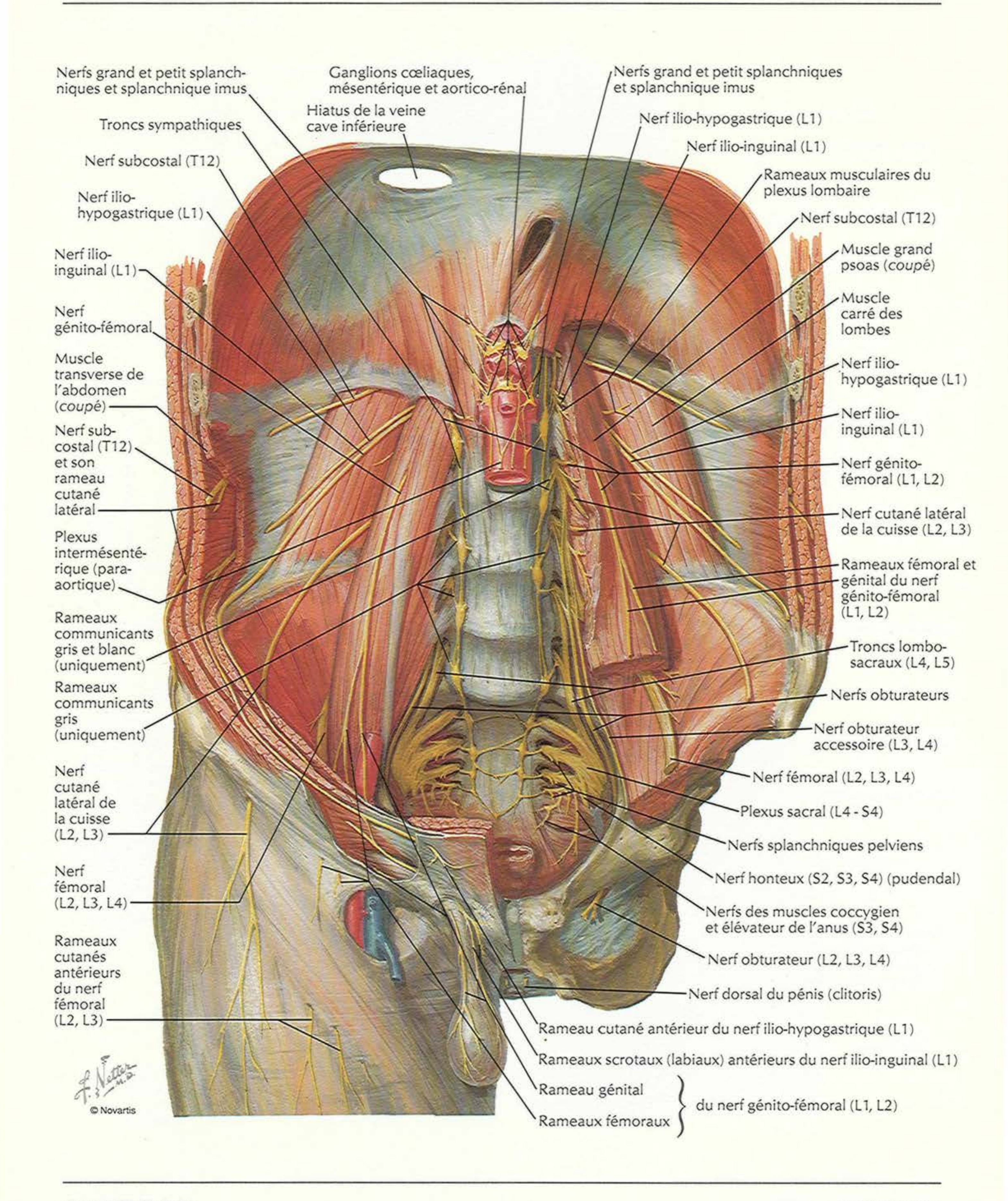


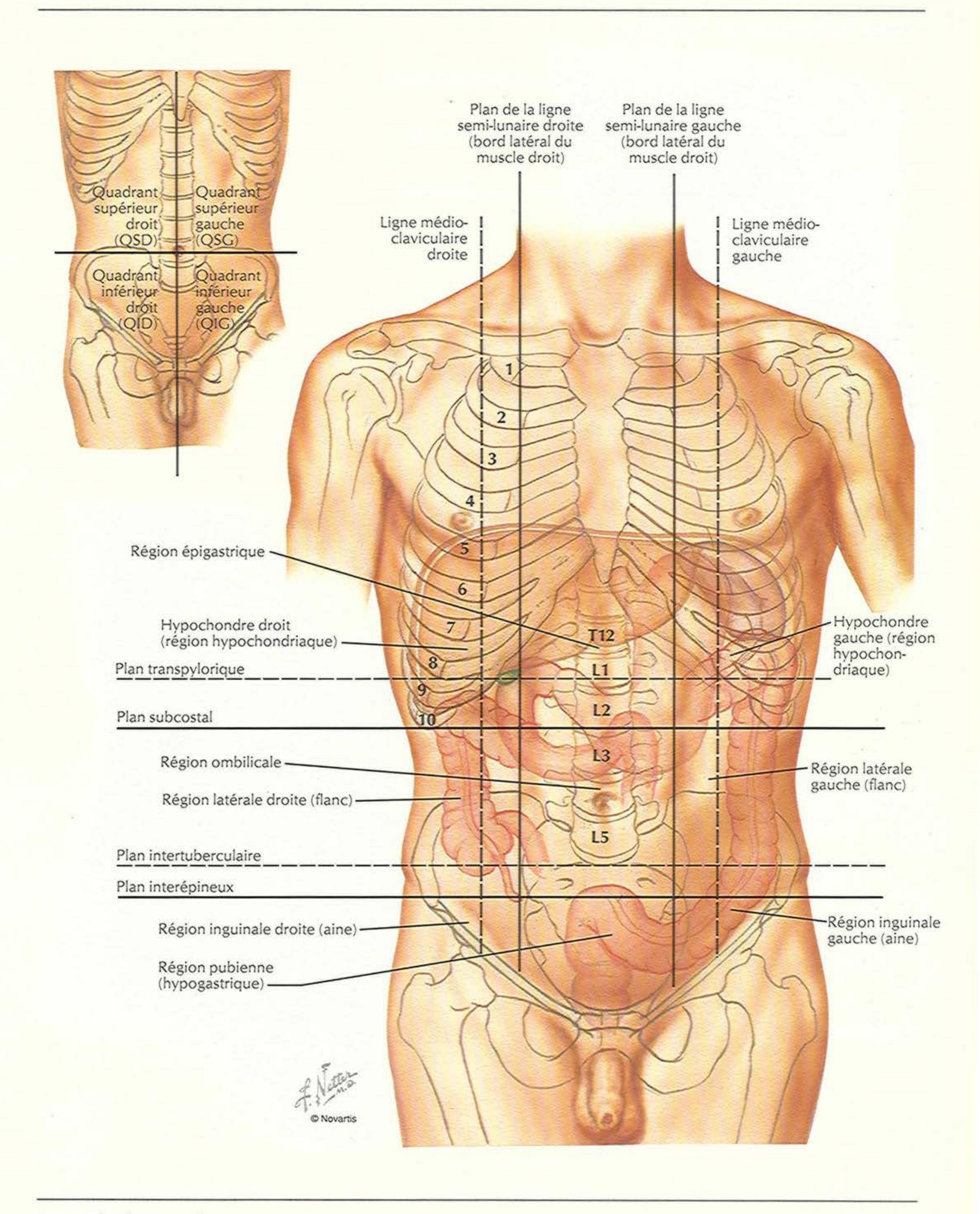
Vaisseaux et nœuds lymphatiques de la paroi abdominale postérieure

VOIR AUSSI LA PLANCHE 378



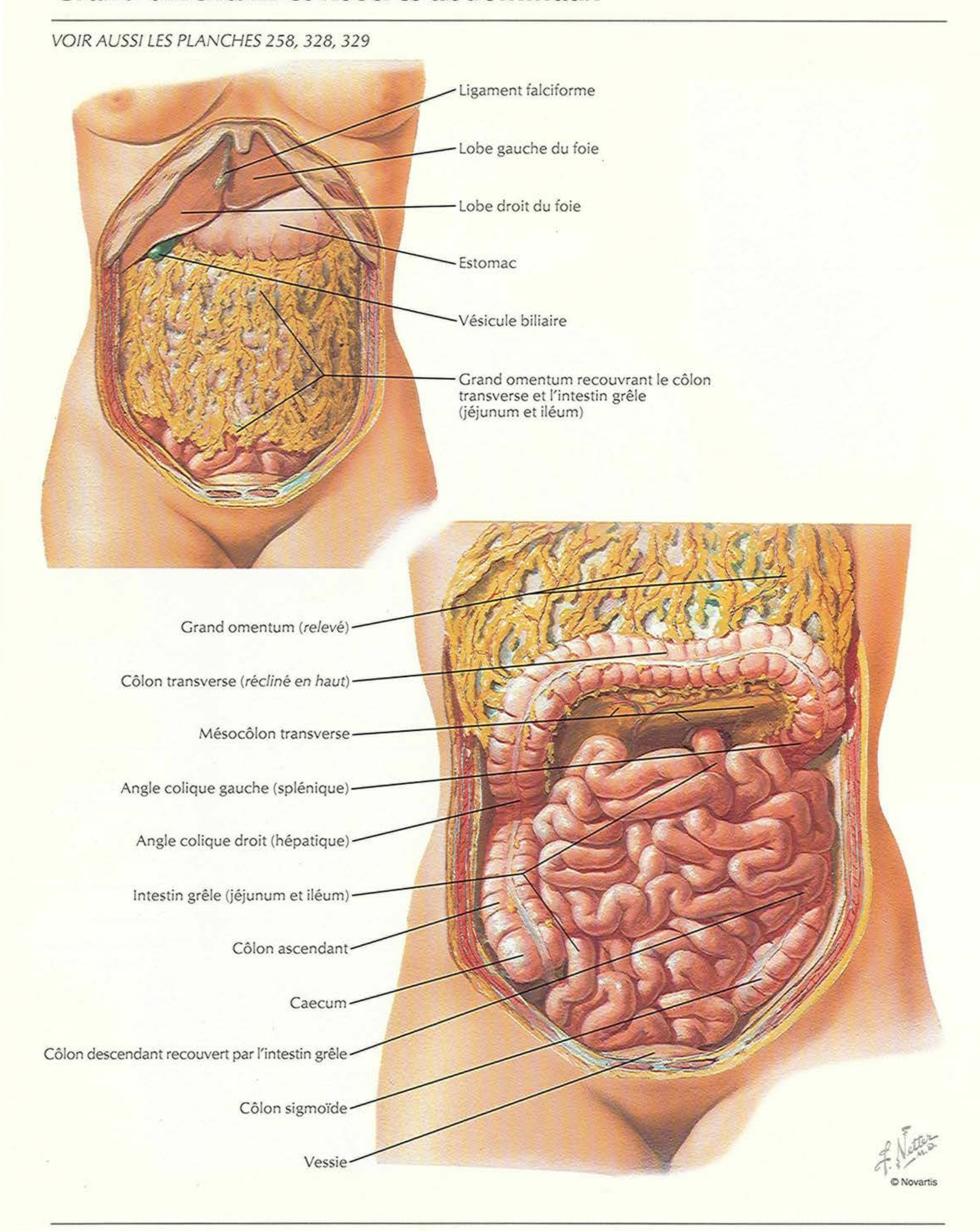
Nerfs de la paroi abdominale postérieure

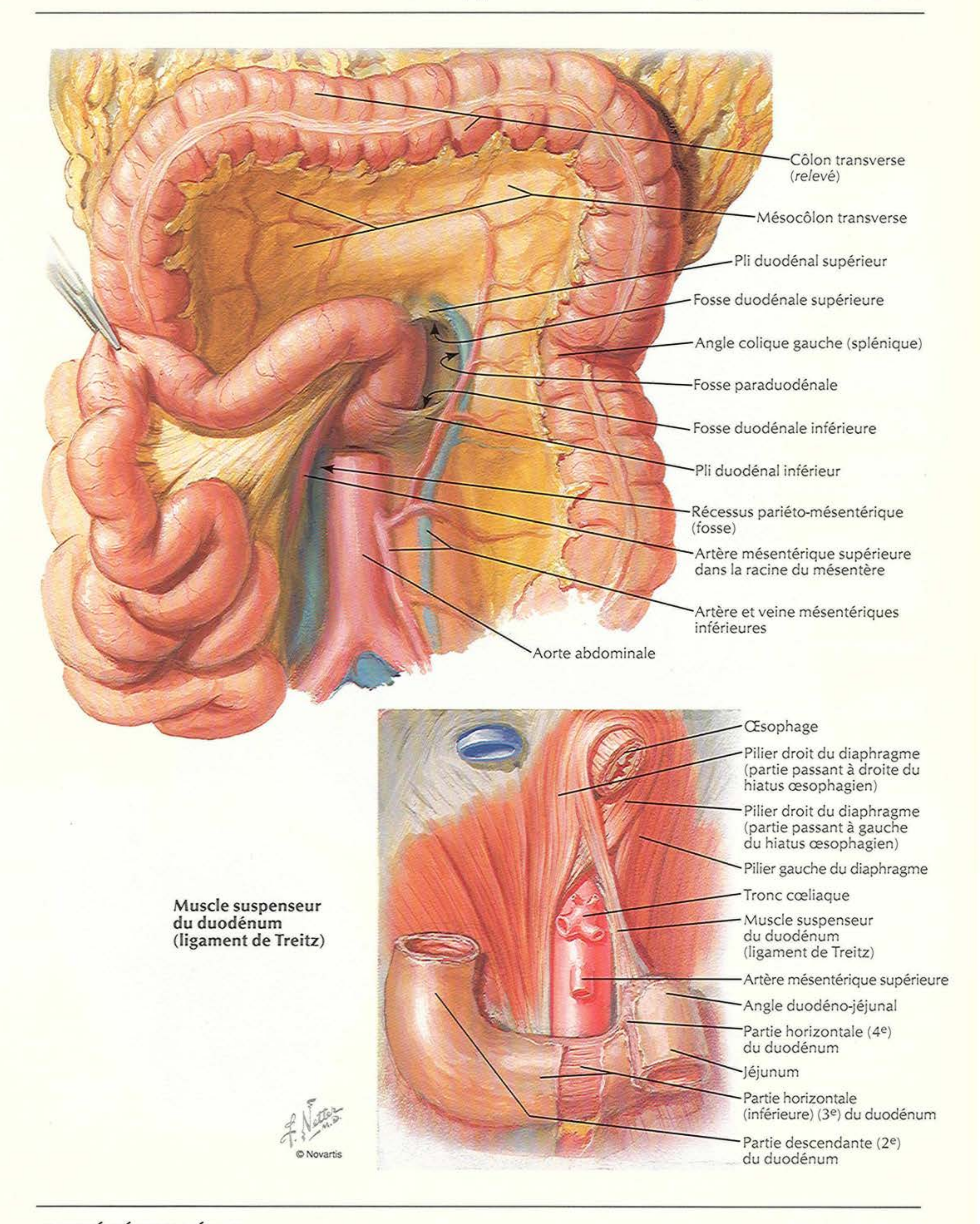



Quadrant supérieur droit (QSD)
Quadrant supérieur gauche (QSG)
Quadrant inférieur droit (QID)
Quadrant inférieur gauche (QIG)
Plan de la ligne semi-lunaire droite (bord latéral du muscle droit)
Plan de la ligne semi-lunaire gauche (bord latéral du muscle droit)
Ligne médio-claviculaire droite
Ligne médio-claviculaire gauche
1
2
3
4
5
6
7
8
9
10
T12
L1
L2
L3
L5
Région épigastrique
Hypochondre droit (région hypochondriaque)
Hypochondre gauche (région hypochondriaque)
Plan transpylorique
Plan subcostal
Région ombilicale
Région latérale droite (flanc)
Région latérale gauche (flanc)
Plan intertuberculaire
Plan interépineux
Région inguinale droite (aine)
Région inguinale gauche (aine)
Région pubienne (hypogastrique)
F. Netter M.D.
© Novartis

Grand omentum et viscères abdominaux

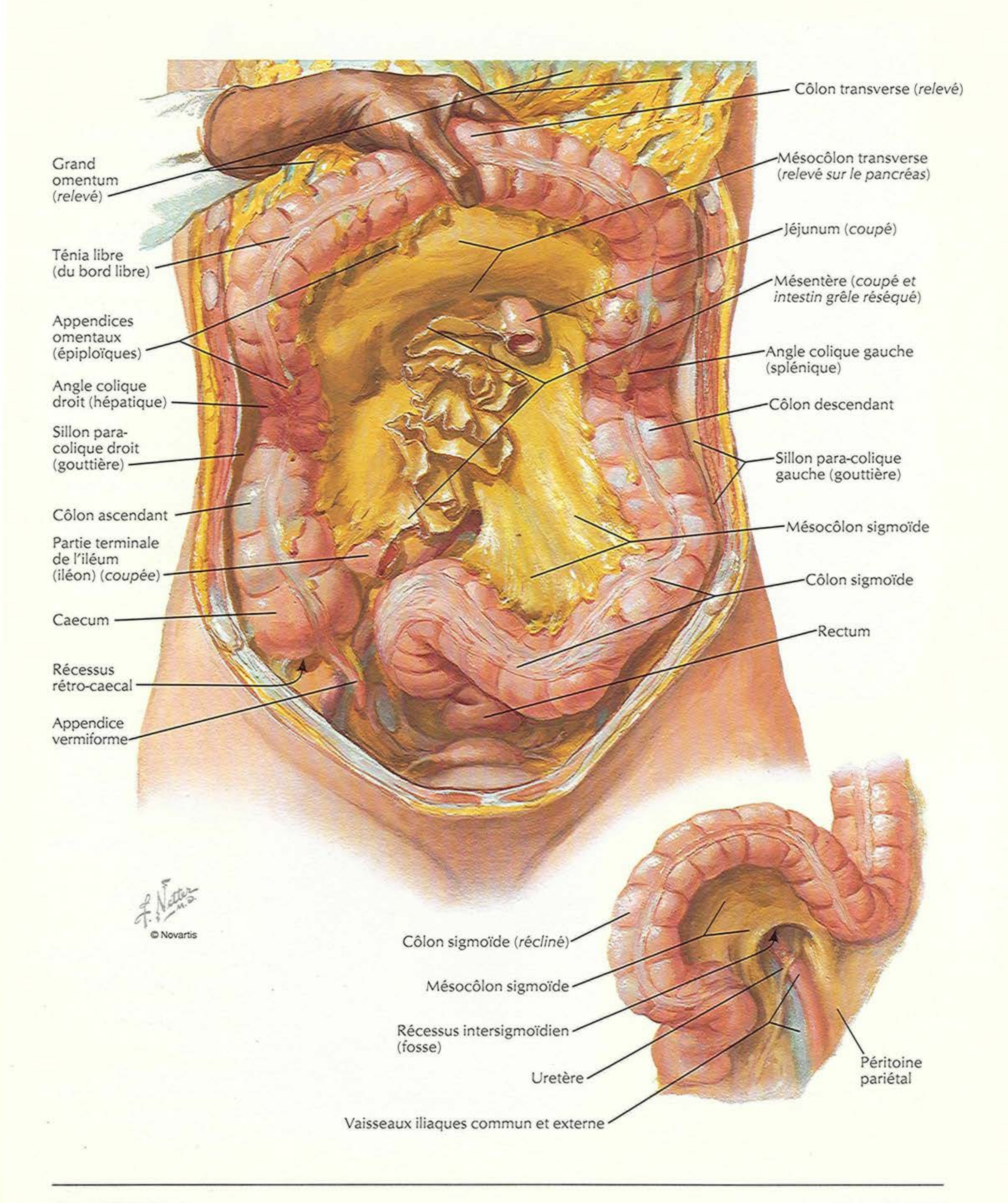
VOIR AUSSI LES PLANCHES 258, 328, 329

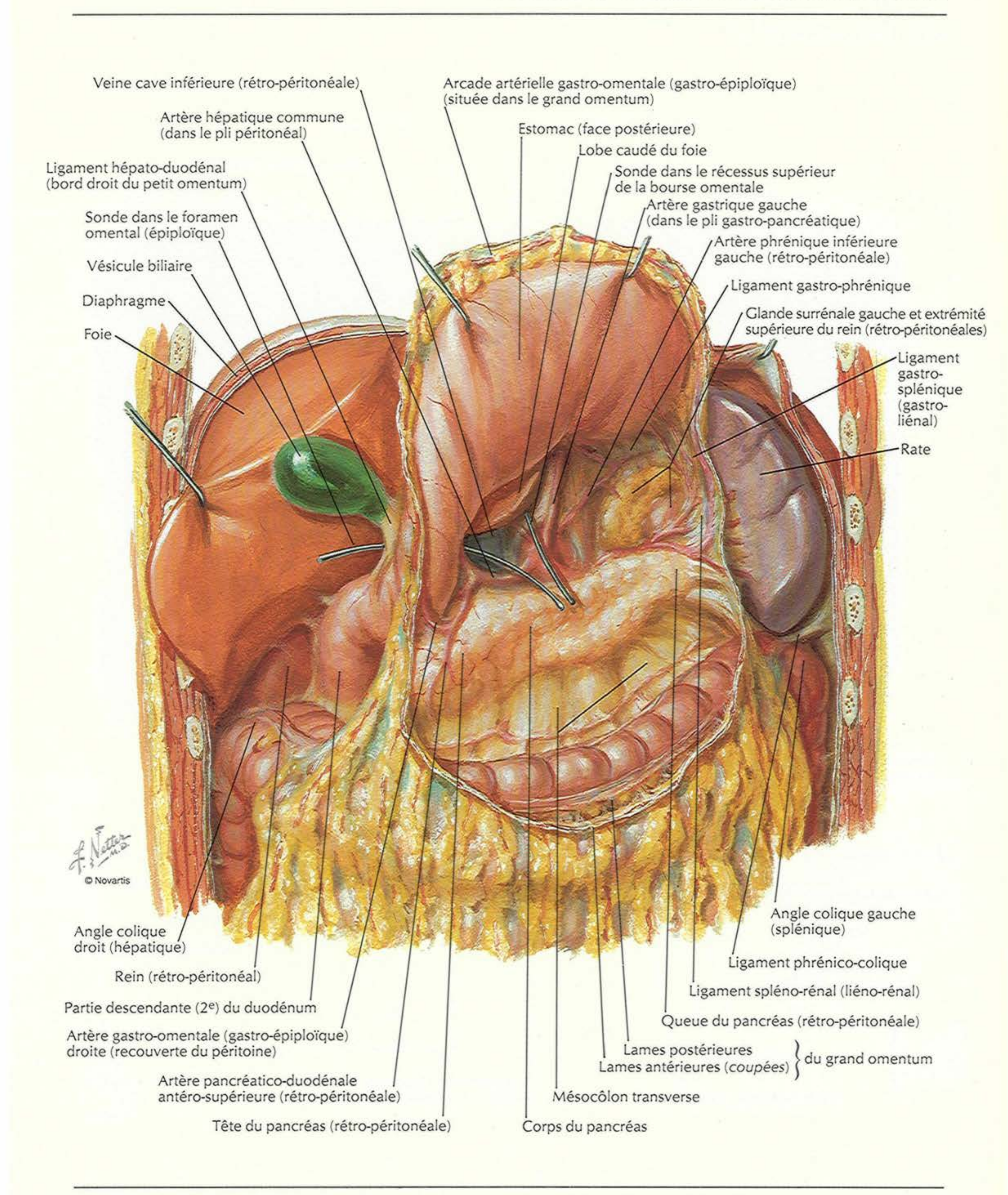




Muscle suspenseur du duodénum (ligament de Treitz)

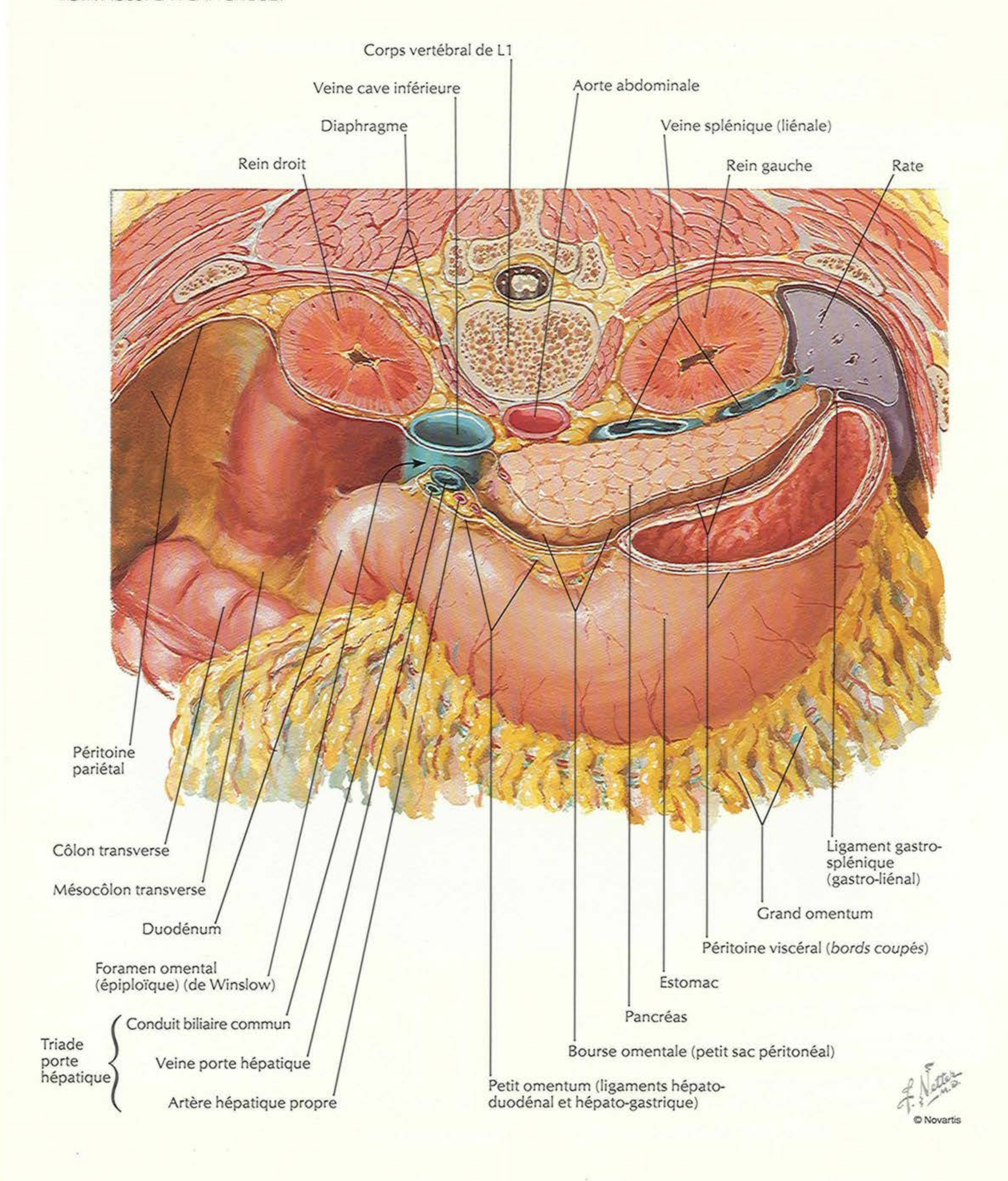
Rapports mésentériques des intestins (suite)

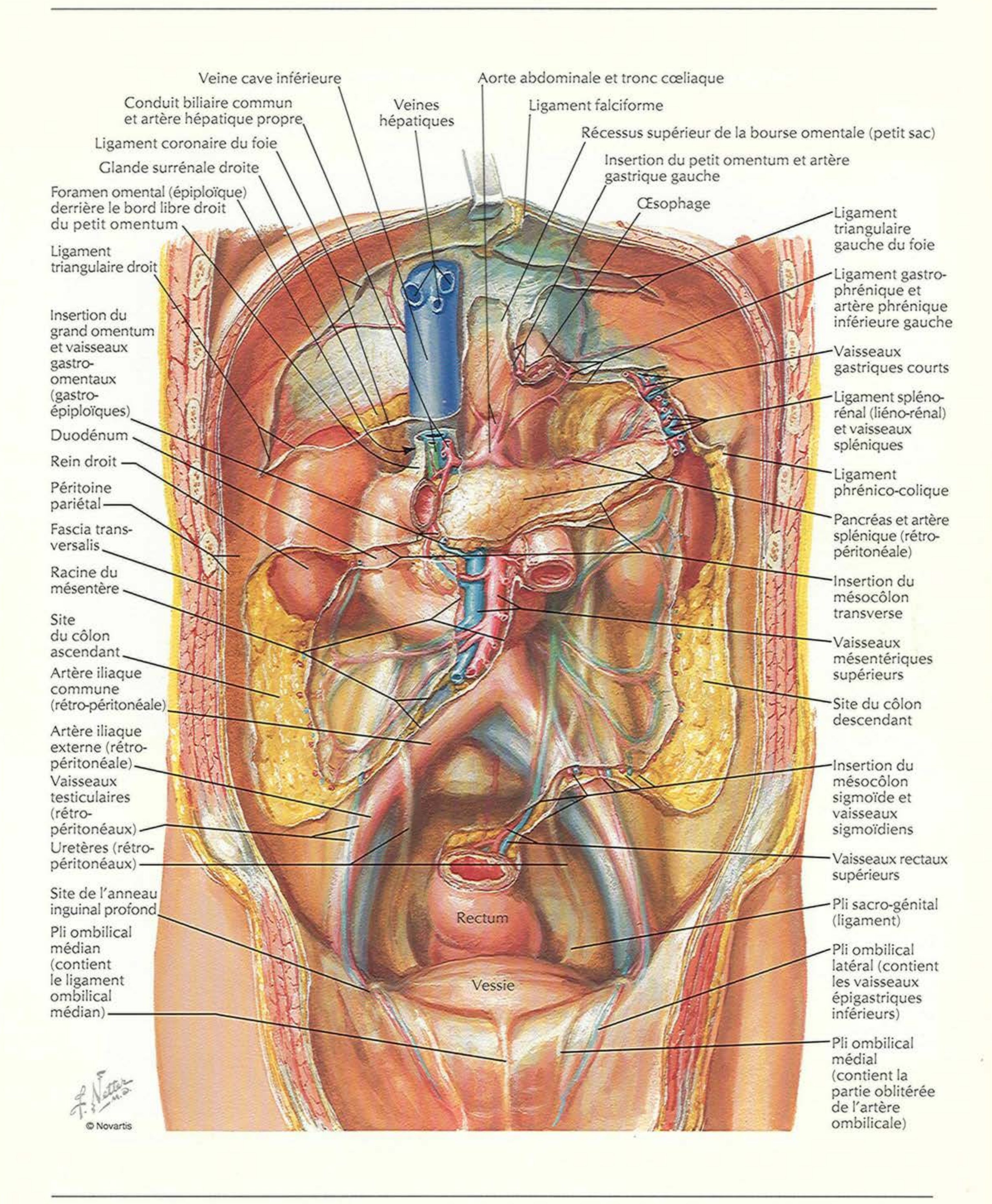



Veine cave inférieure (rétro-péritonéale)
Artère hépatique commune (dans le pli péritonéal)
Ligament hépato-duodénal (bord droit du petit omentum)
Sonde dans le foramen omental (épiploïque)
Vésicule biliaire
Diaphragme
Foie
Arcade artérielle gastro-omentale (gastro-épiploïque) (située dans le grand omentum)
Estomac (face postérieure)
Lobe caudé du foie
Sonde dans le récessus supérieur de la bourse omentale
Artère gastrique gauche (dans le pli gastro-pancréatique)
Artère phrénique inférieure gauche (rétro-péritonéale)
Ligament gastro-phrénique
Glande surrénale gauche et extrémité supérieure du rein (rétro-péritonéales)
Ligament gastro-splénique (gastro-liénal)
Rate
Angle colique droit (hépatique)
Rein (rétro-péritonéal)
Partie descendante (2e) du duodénum
Artère gastro-omentale (gastro-épiploïque) droite (recouverte du péritoine)
Artère pancréatico-duodénale antéro-supérieure (rétro-péritonéale)
Tête du pancréas (rétro-péritonéale)
Corps du pancréas
Mésocôlon transverse
Lames postérieures
Lames antérieures (coupées)
du grand omentum
Queue du pancréas (rétro-péritonéale)
Ligament spléno-rénal (liéno-rénal)
Ligament phrénico-colique
Angle colique gauche (splénique)
F. Netter M.D.
© Novartis

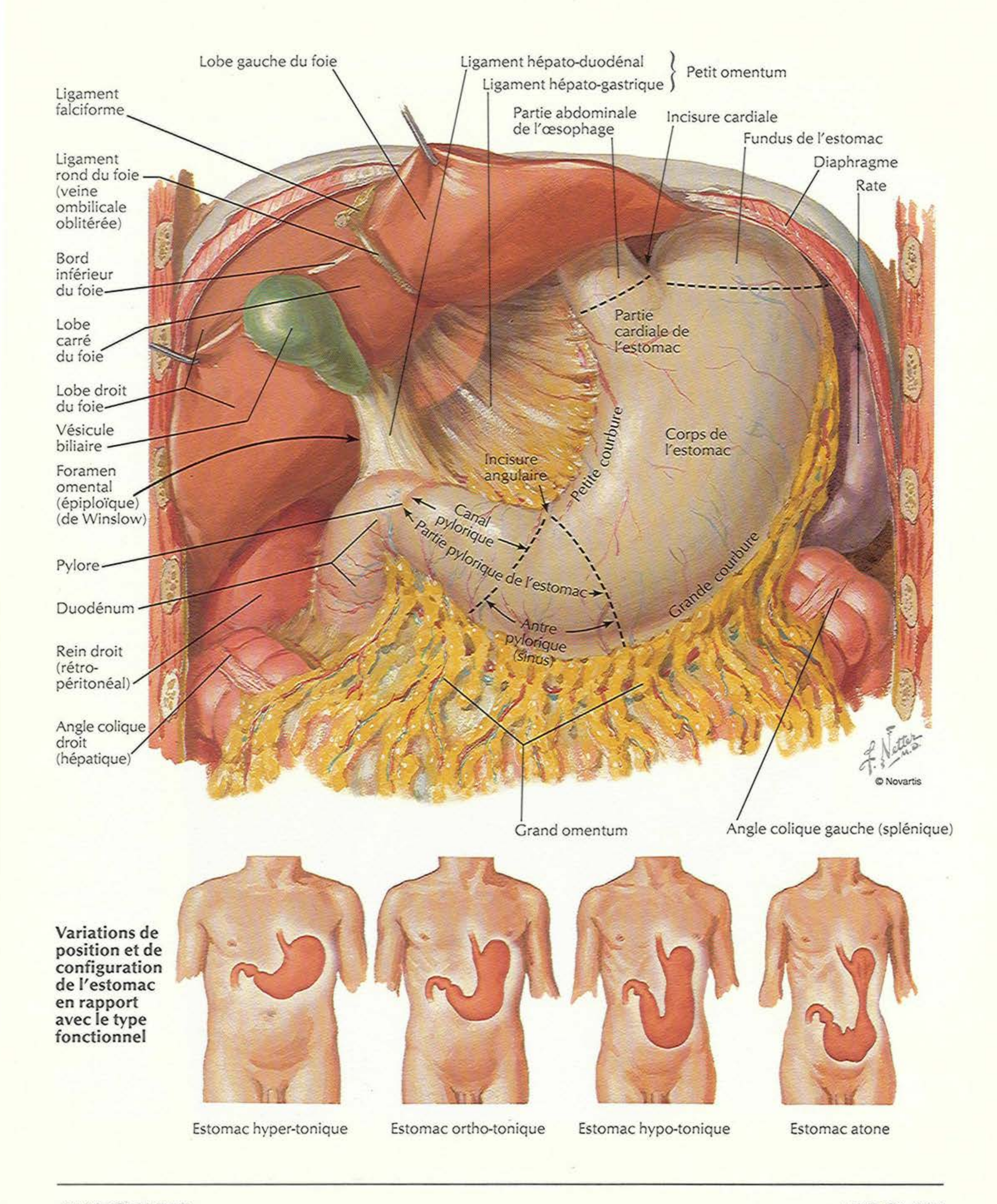
Bourse omentale : coupe transversale

VOIR AUSSI LA PLANCHE 327

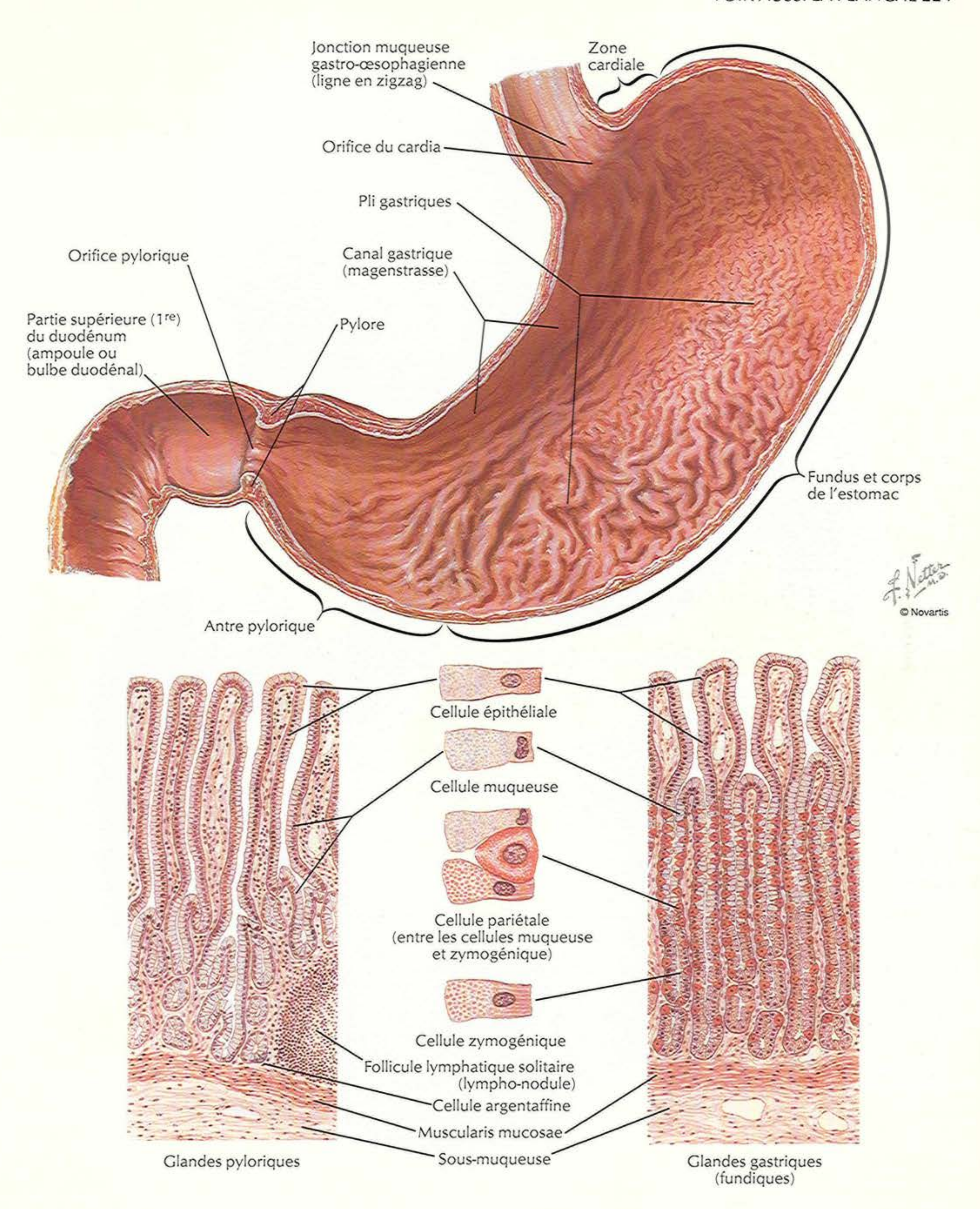



Veine cave inférieure
Aorte abdominale et tronc cœliaque
Conduit biliaire commun et artère hépatique propre
Veines hépatiques
Ligament falciforme
Récessus supérieur de la bourse omentale (petit sac)
Ligament coronaire du foie
Insertion du petit omentum et artère gastrique gauche
Glande surrénale droite
Œsophage
Foramen omental (épiploïque) derrière le bord libre droit du petit omentum
Ligament triangulaire gauche du foie
Ligament triangulaire droit
Ligament gastro-phrénique et artère phrénique inférieure gauche
Insertion du grand omentum et vaisseaux gastro-omentaux (gastro-épiploïques)
Vaisseaux gastriques courts
Ligament spléno-rénal (liéno-rénal) et vaisseaux spléniques
Duodénum
Rein droit
Ligament phrénico-colique
Péritoine pariétal
Pancréas et artère splénique (rétro-péritonéale)
Fascia transversalis
Racine du mésentère
Insertion du mésocôlon transverse
Vaisseaux mésentériques supérieurs
Site du côlon ascendant
Artère iliaque commune (rétro-péritonéale)
Site du côlon descendant
Artère iliaque externe (rétro-péritonéale)
Insertion du mésocôlon sigmoïde et vaisseaux sigmoïdiens
Vaisseaux testiculaires (rétro-péritonéaux)
Uretères (rétro-péritonéaux)
Vaisseaux rectaux supérieurs
Site de l'anneau inguinal profond
Pli sacro-génital (ligament)
Rectum
Pli ombilical médian (contient le ligament ombilical médian)
Pli ombilical latéral (contient les vaisseaux épigastriques inférieurs)
Vessie
Pli ombilical médial (contient la partie oblitérée de l'artère ombilicale)
F. Netter M.D.
© Novartis

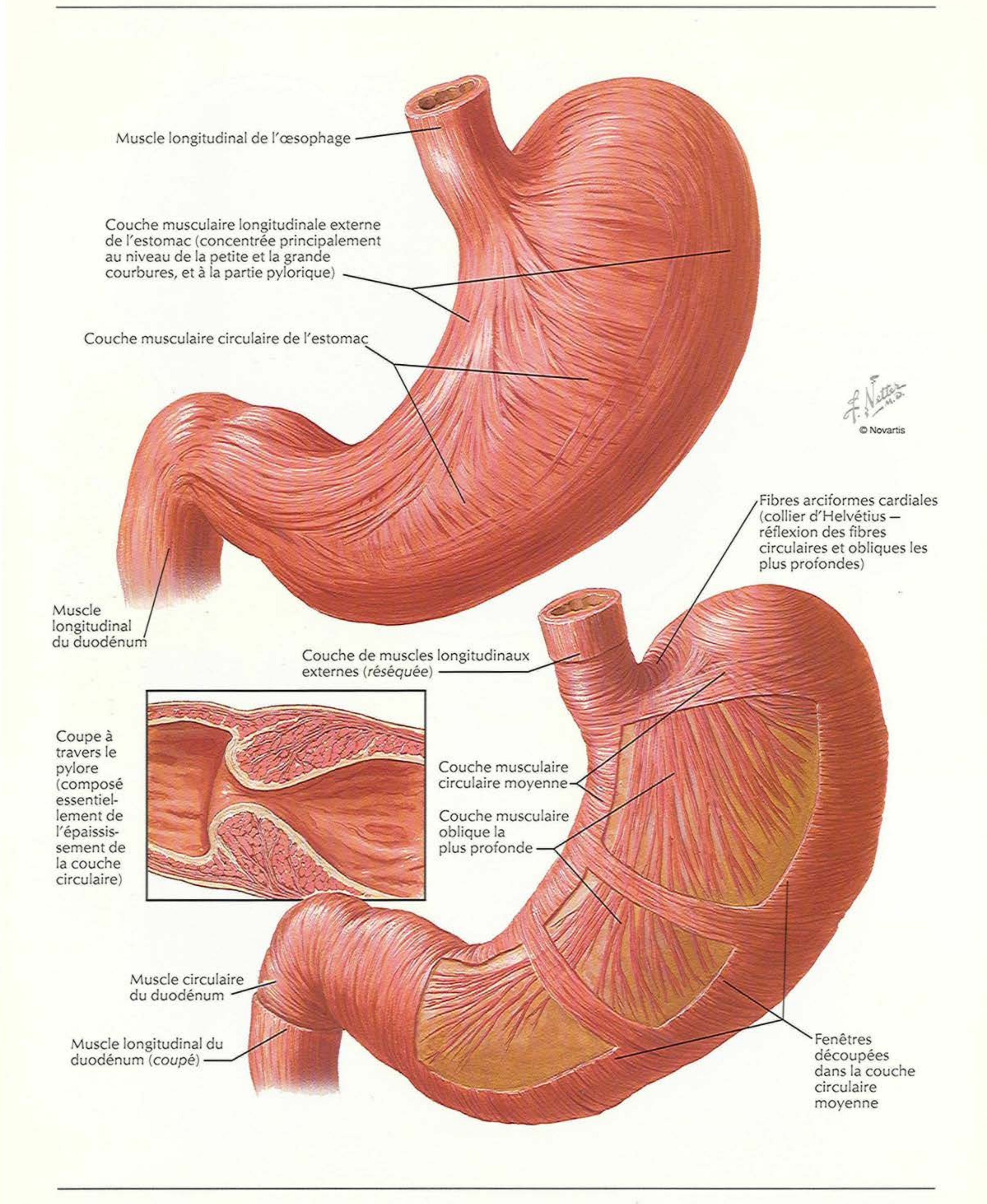
Estomac in situ

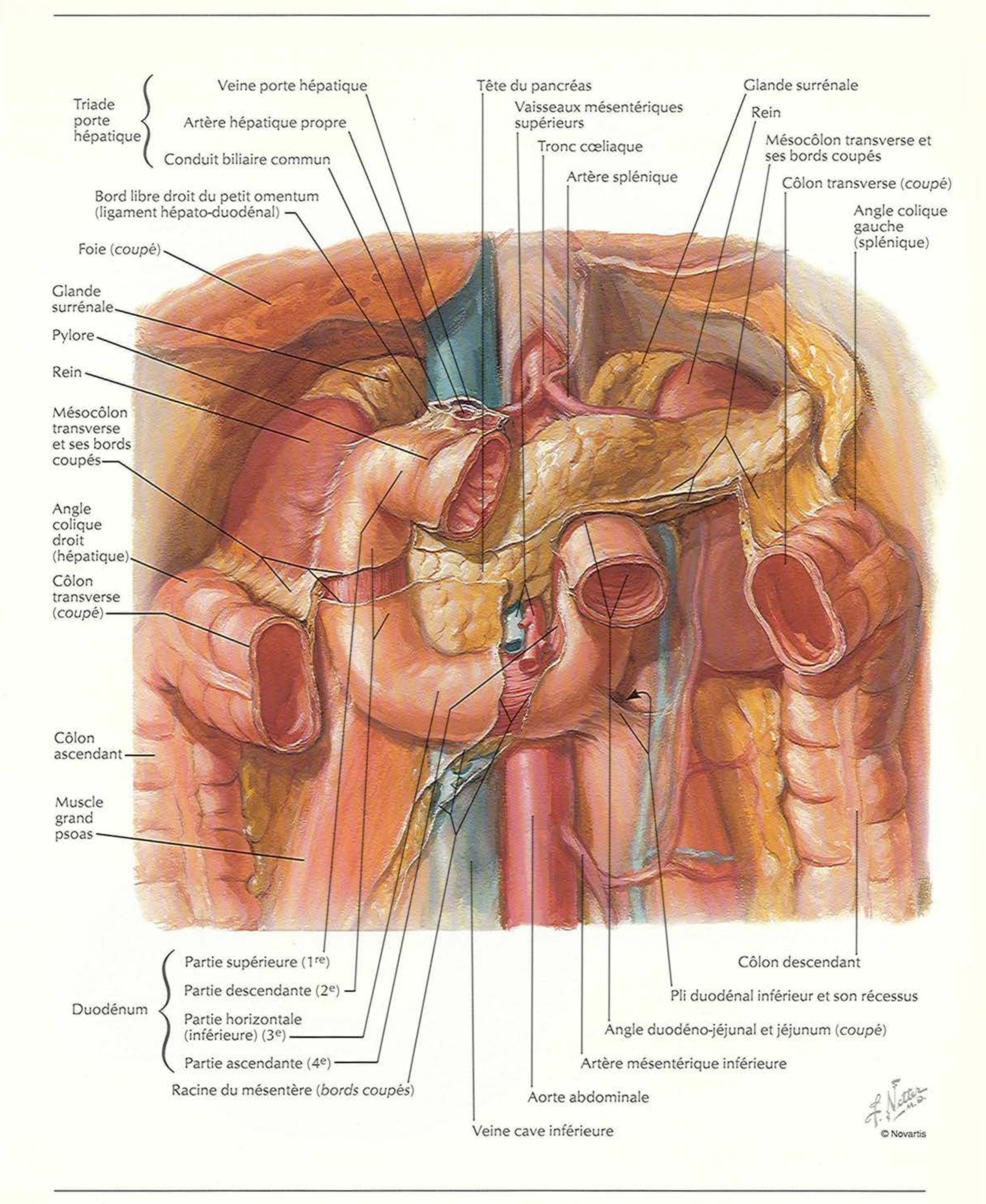


VOIR AUSSI LA PLANCHE 224

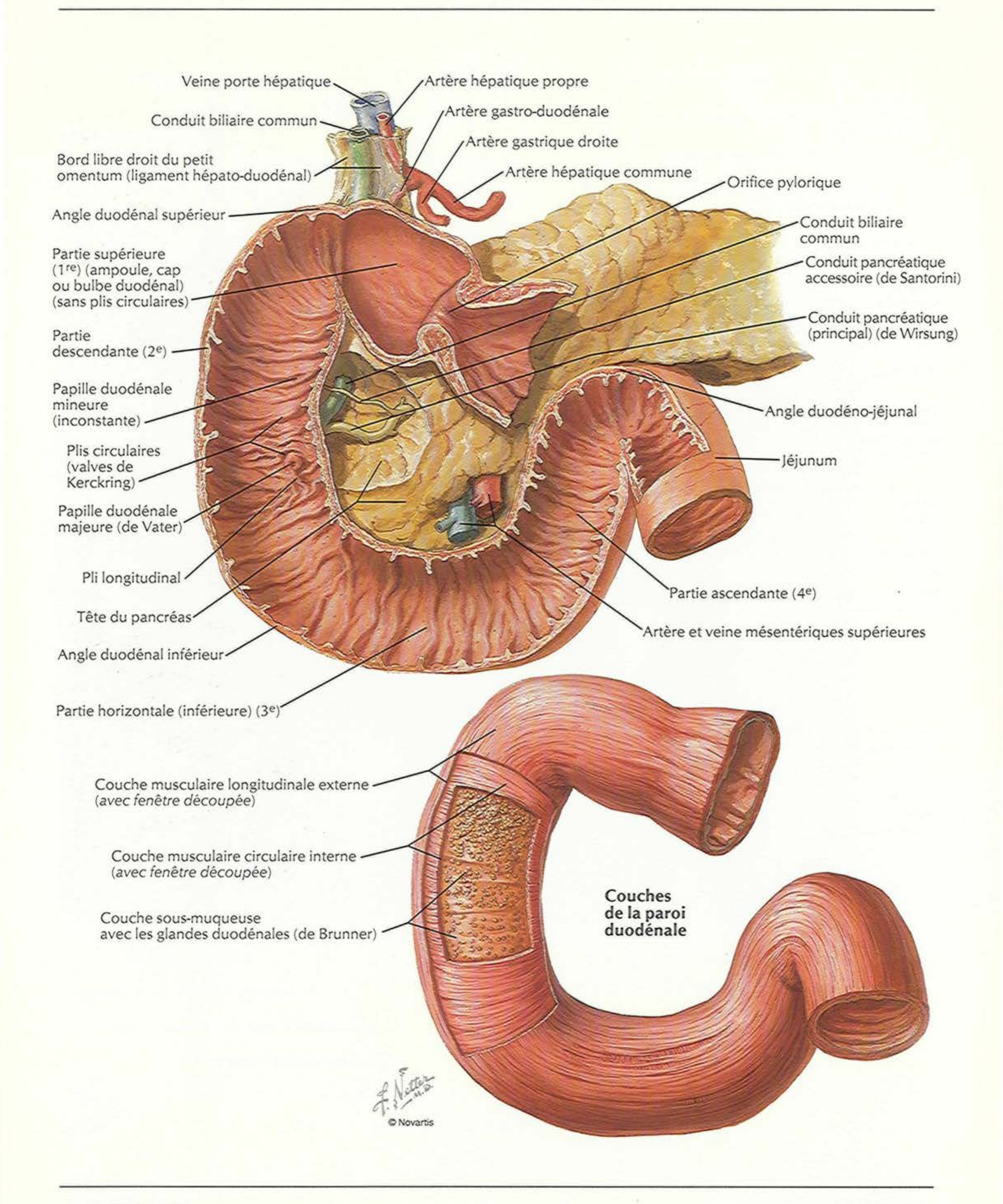


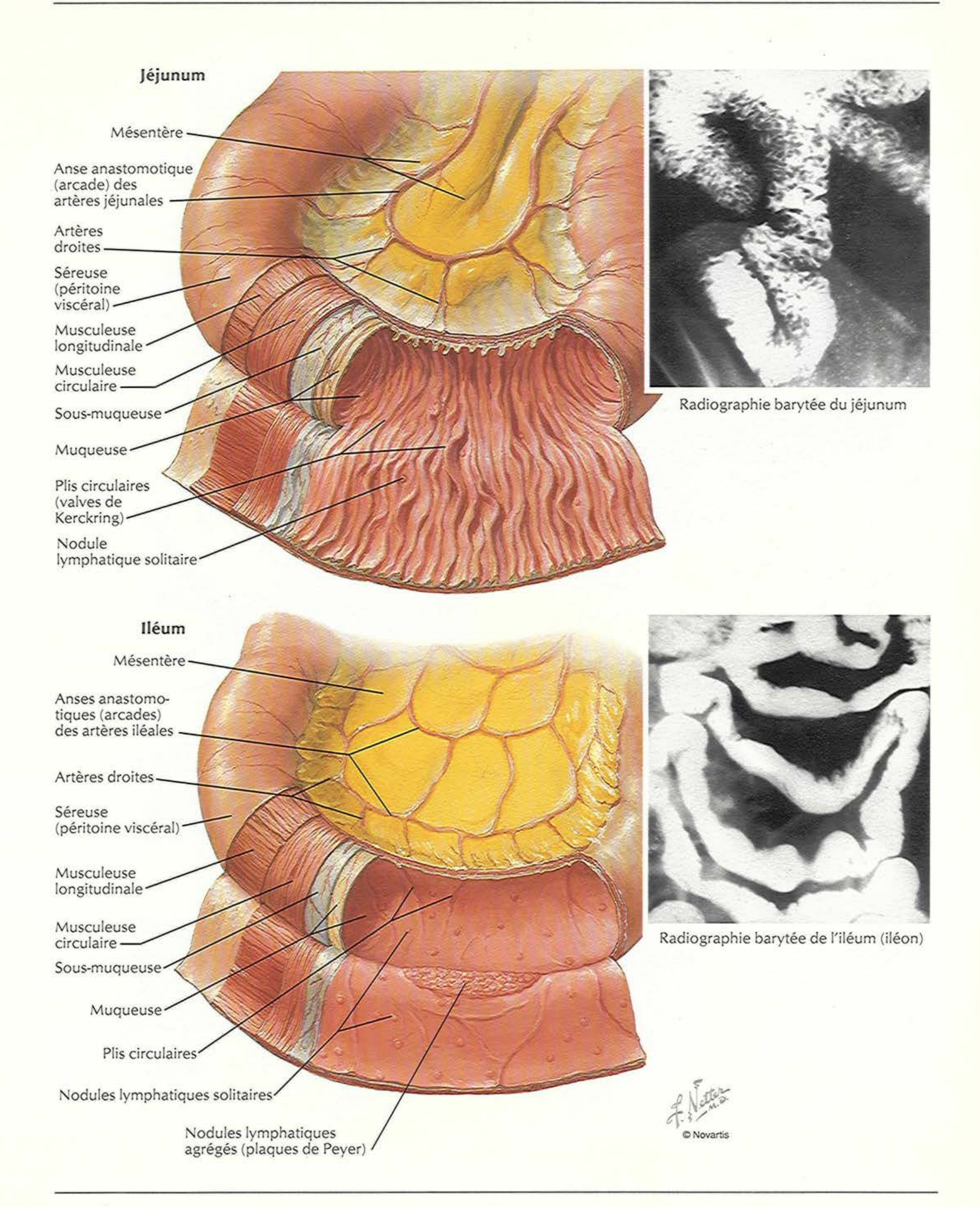
Structure musculaire de l'estomac




Triade
porte
hépatique
Veine porte hépatique
Artère hépatique propre
Conduit biliaire commun
Tête du pancréas
Vaisseaux mésentériques
supérieurs
Tronc cœliaque
Artère splénique
Glande surrénale
Rein
Mésocôlon transverse et
ses bords coupés
Côlon transverse (coupé)
Angle colique
gauche
(splénique)
Bord libre droit du petit omentum
(ligament hépato-duodénal)
Foie (coupé)
Glande
surrénale
Pylore
Rein
Mésocôlon
transverse
et ses bords
coupés
Angle
colique
droit
(hépatique)
Côlon
transverse
(coupé)
Côlon
ascendant
Muscle
grand
psoas
Duodénum
Partie supérieure (1re)
Partie descendante (2e)
Partie horizontale
(inférieure) (3e)
Partie ascendante (4e)
Racine du mésentère (bords coupés)
Veine cave inférieure
Aorte abdominale
Artère mésentérique inférieure
Angle duodéno-jéjunal et jéjunum (coupé)
Pli duodénal inférieur et son récessus
Côlon descendant
F. Netter M.D.
© Novartis

Muqueuse et musculeuse du duodénum





Radiographie barytée du jéjunum

Radiographie barytée de l'iléum (iléon)

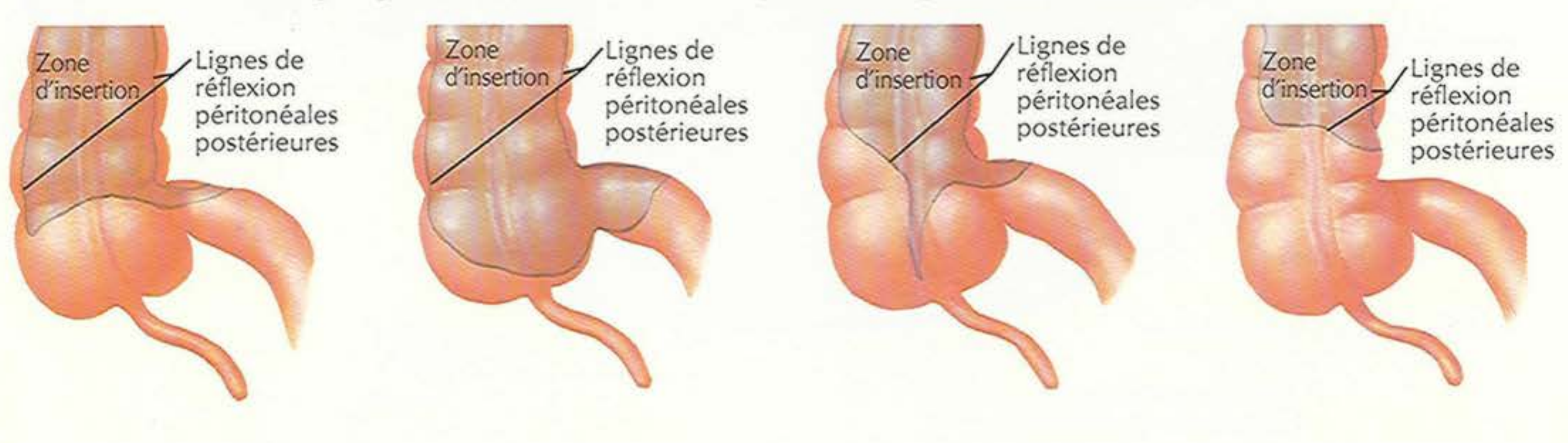
Région iléo-caecale

Artère iléo-colique
Branche colique
Branche iléale
Artère mésentérique supérieure
Artère caecale postérieure
Artère appendiculaire
Artère caecale antérieure
Pli vasculaire du caecum
Récessus iléo-caecal supérieur
Pli iléo-caecal (pli avasculaire de Treves)
Partie terminale de l'iléum
Récessus iléo-caecal inférieur
Mésoappendice
Artère appendiculaire
Vaisseaux iliaques externes (rétro-péritonéaux)
Récessus rétro-caecal
Plis caecaux
Sillon para-colique droit (gouttière)

Ténia du bord libre du côlon
Artère appendiculaire
Ténia mésocolique
Ténia omental
Artère caecale postérieure
Plis caecaux
Récessus rétro-caecal

F. Netter M.D.

Quelques variations de l'insertion péritonéale postérieure du caecum



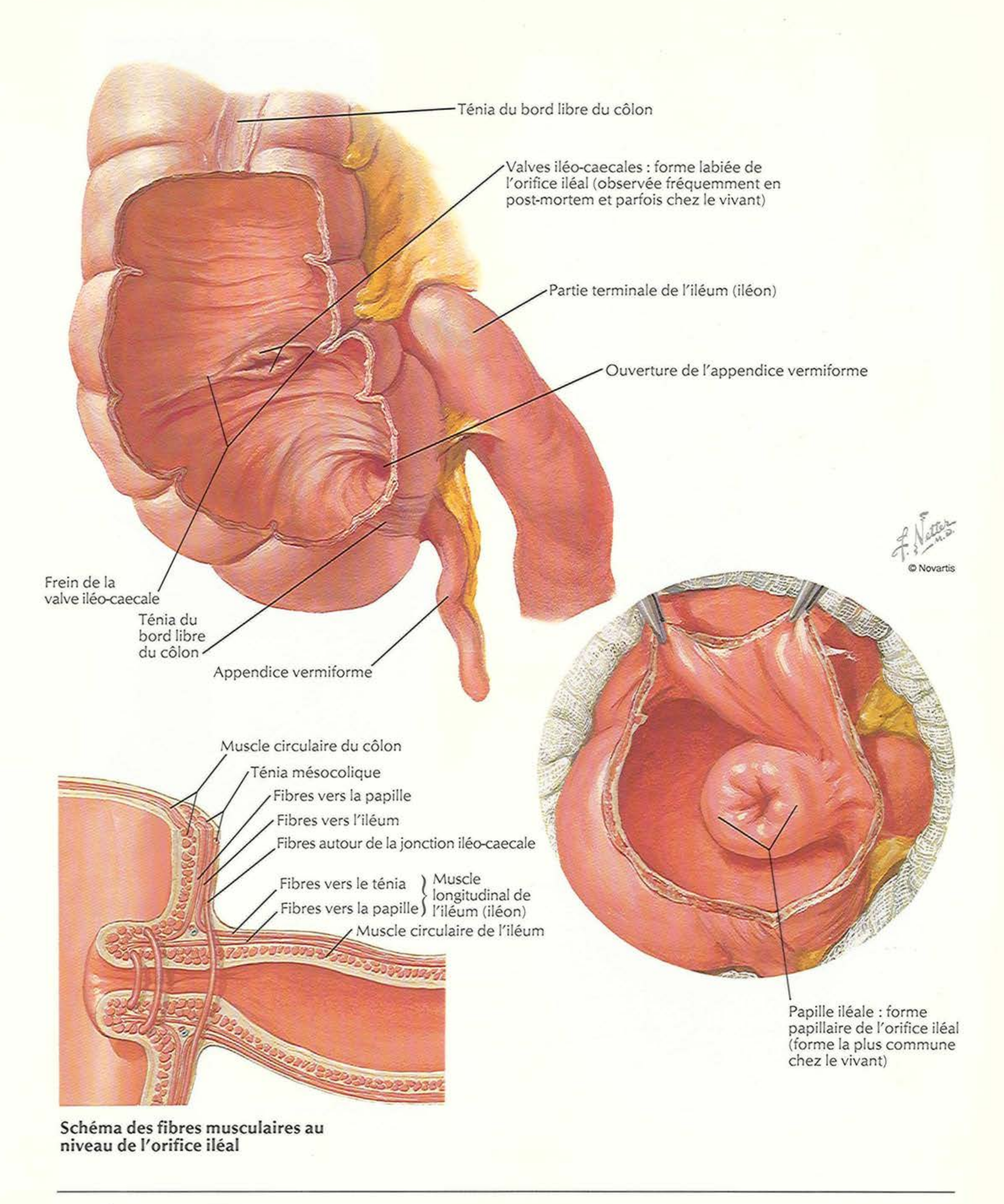
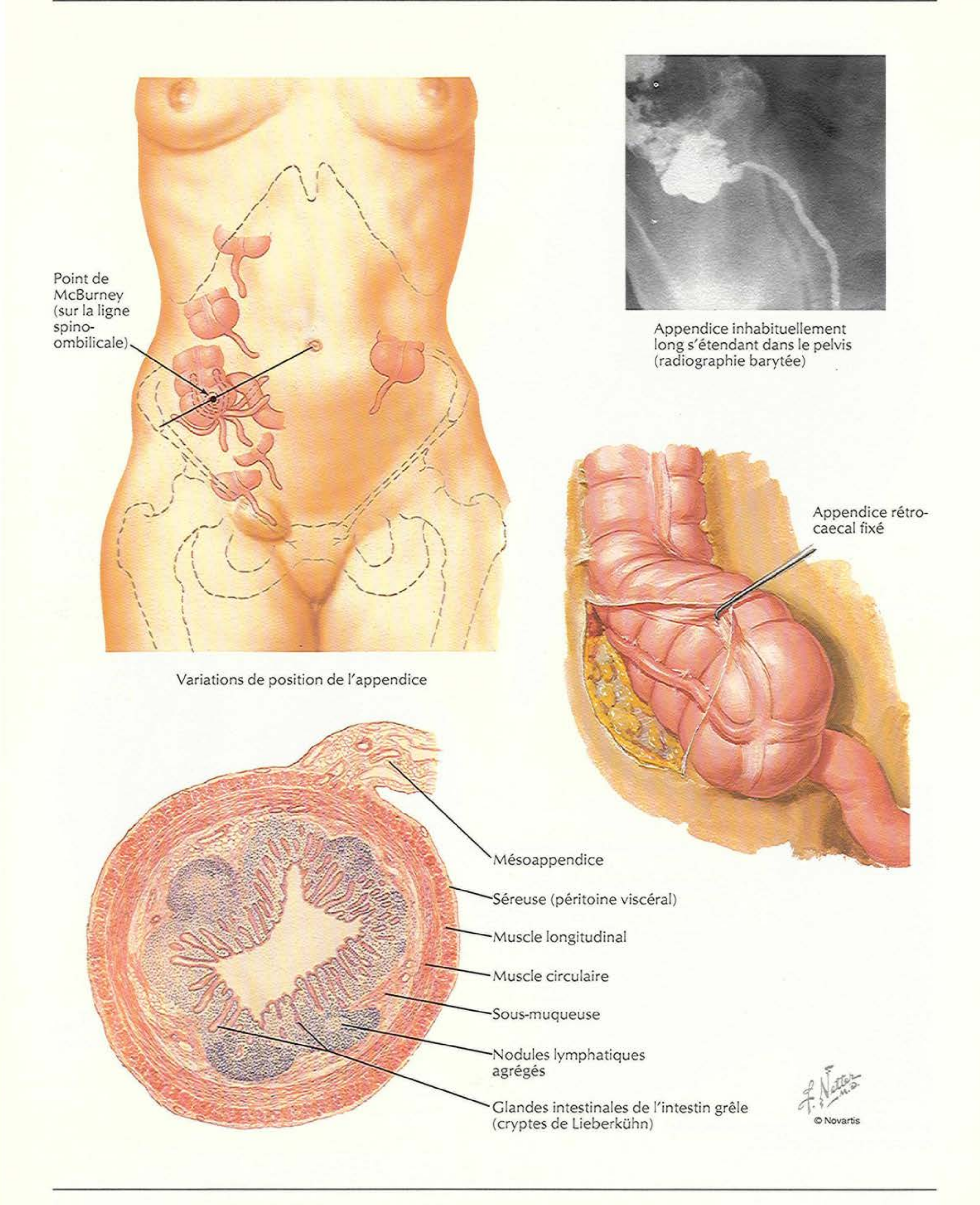


Schéma des fibres musculaires au niveau de l'orifice iléal

Appendice vermiforme

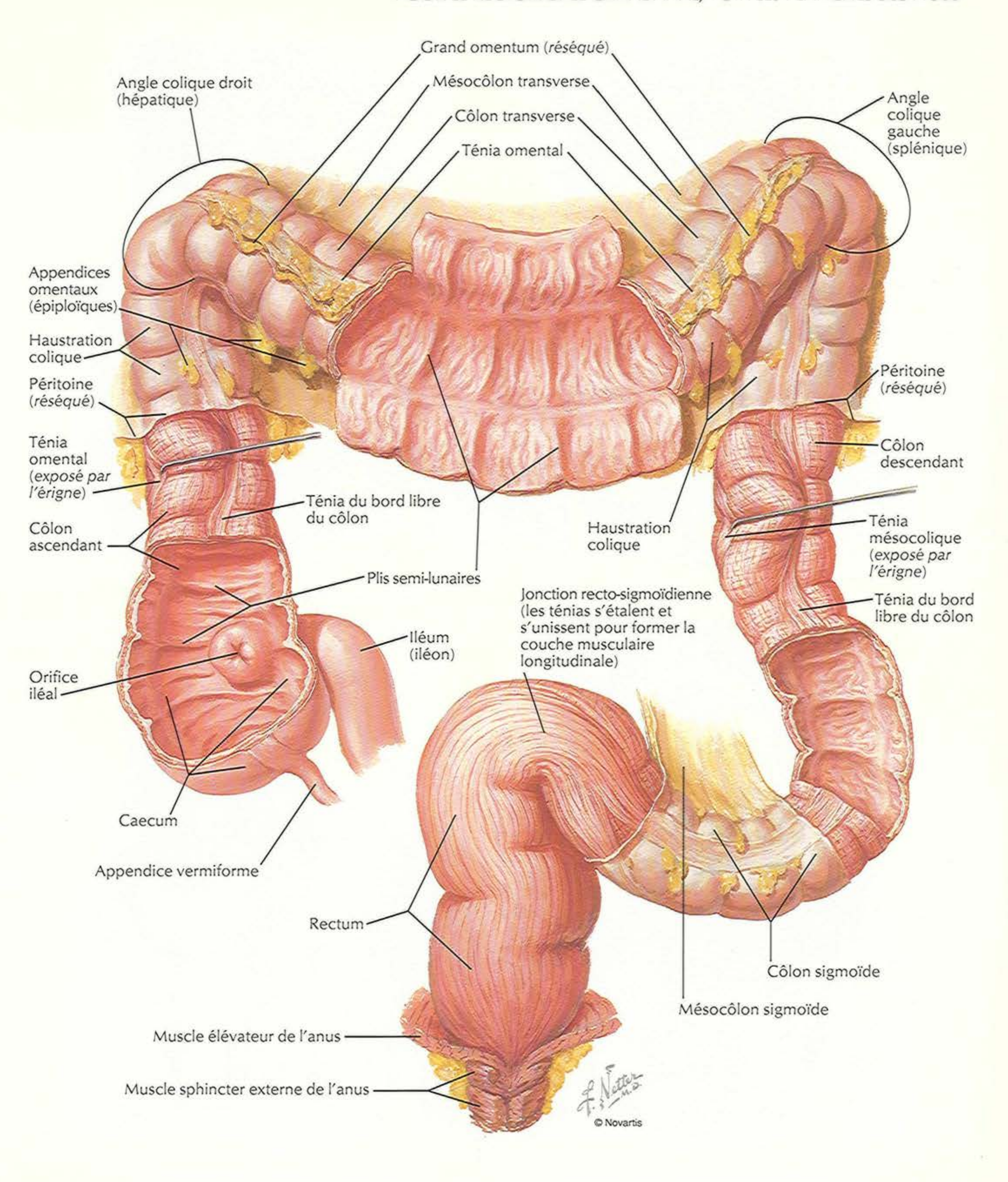


Appendice inhabituellement long s'étendant dans le pelvis (radiographie barytée)

Variations de position de l'appendice

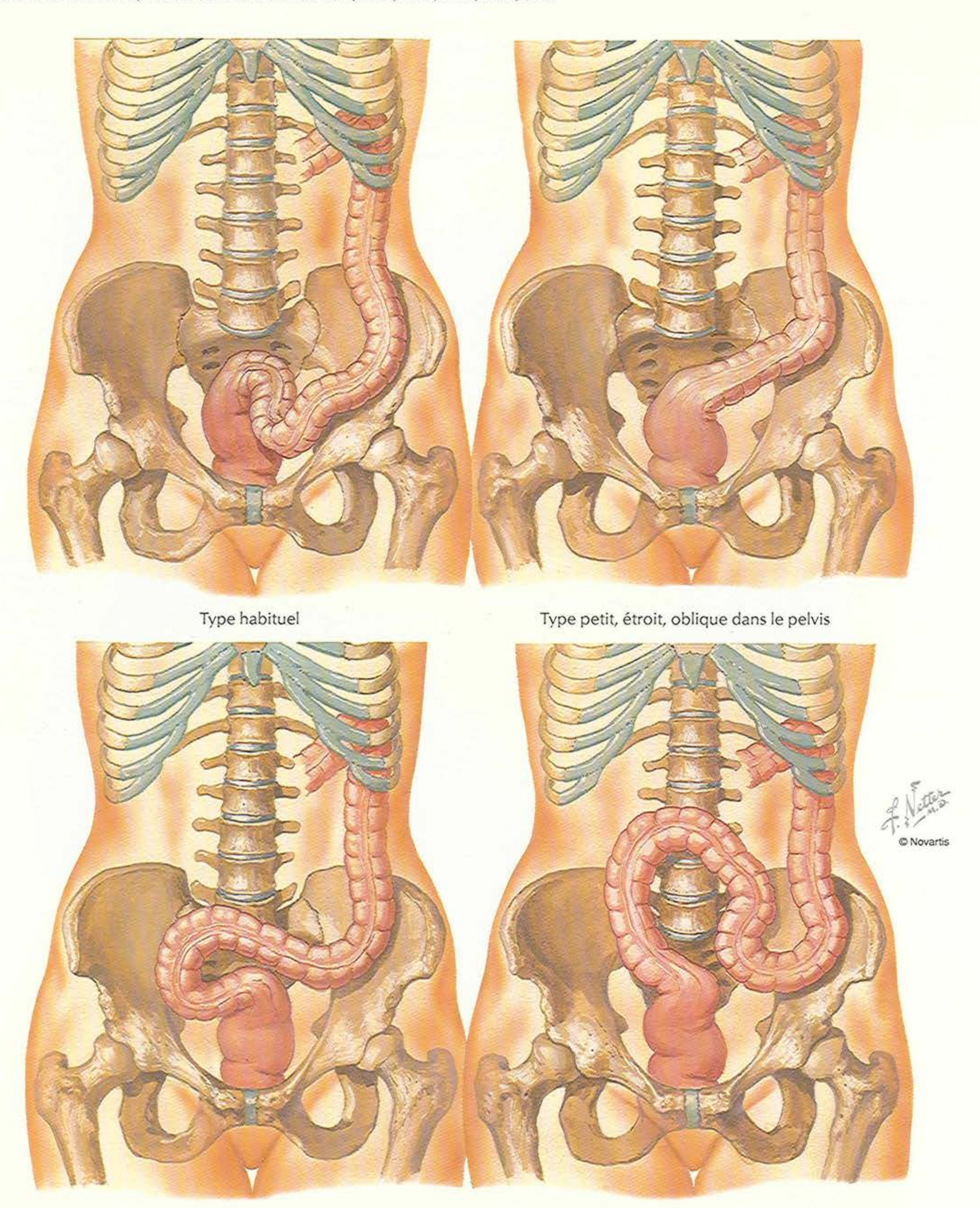
Muqueuse et musculeuse du gros intestin

POUR LE RECTUM ET LE CANAL ANAL, VOIR LES PLANCHES 363 À 368



Côlon sigmoïde : variations de situation

POUR LE RECTUM, VOIR LES PLANCHES 337, 338, 363, 364, 365, 366

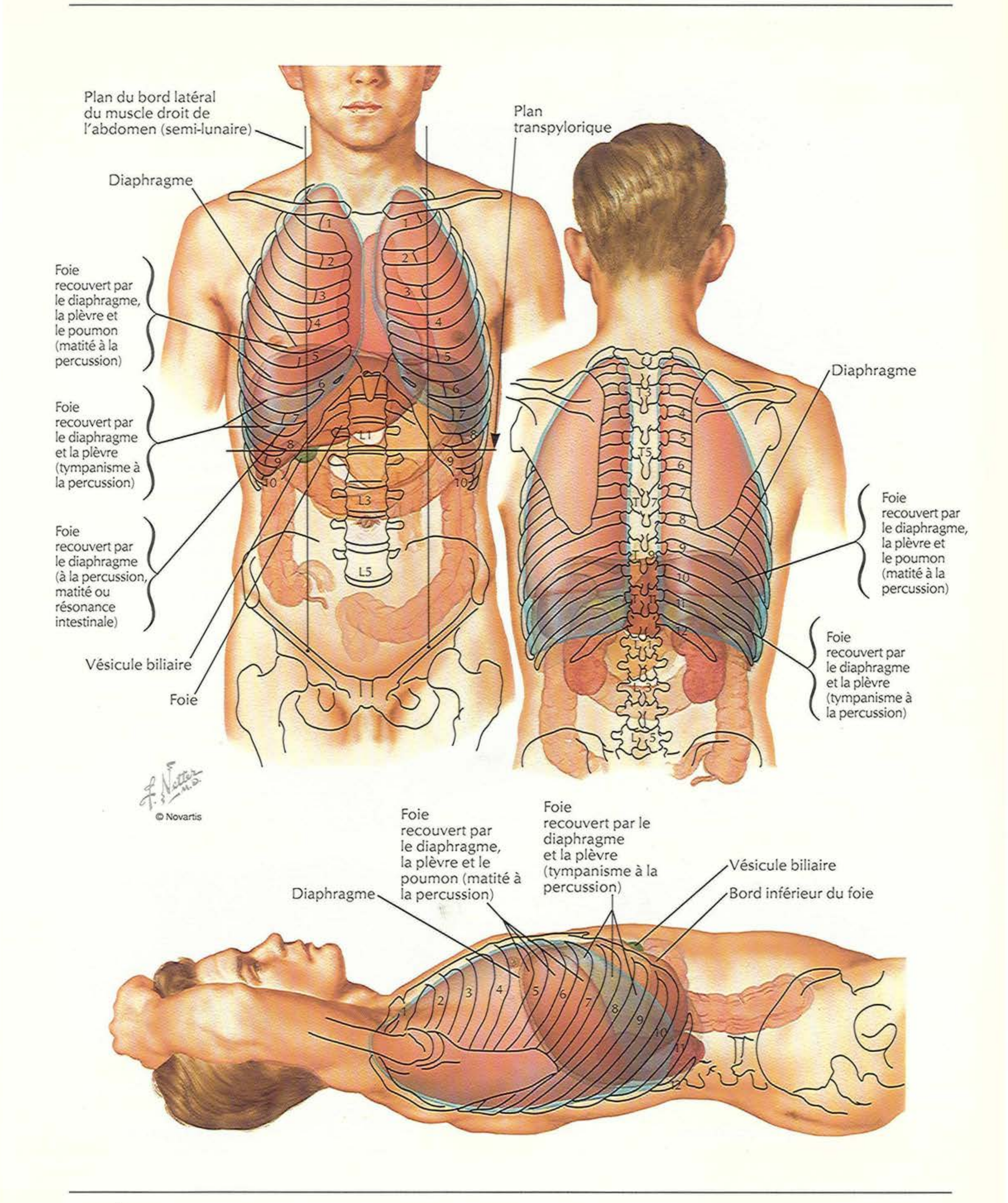


Type habituel

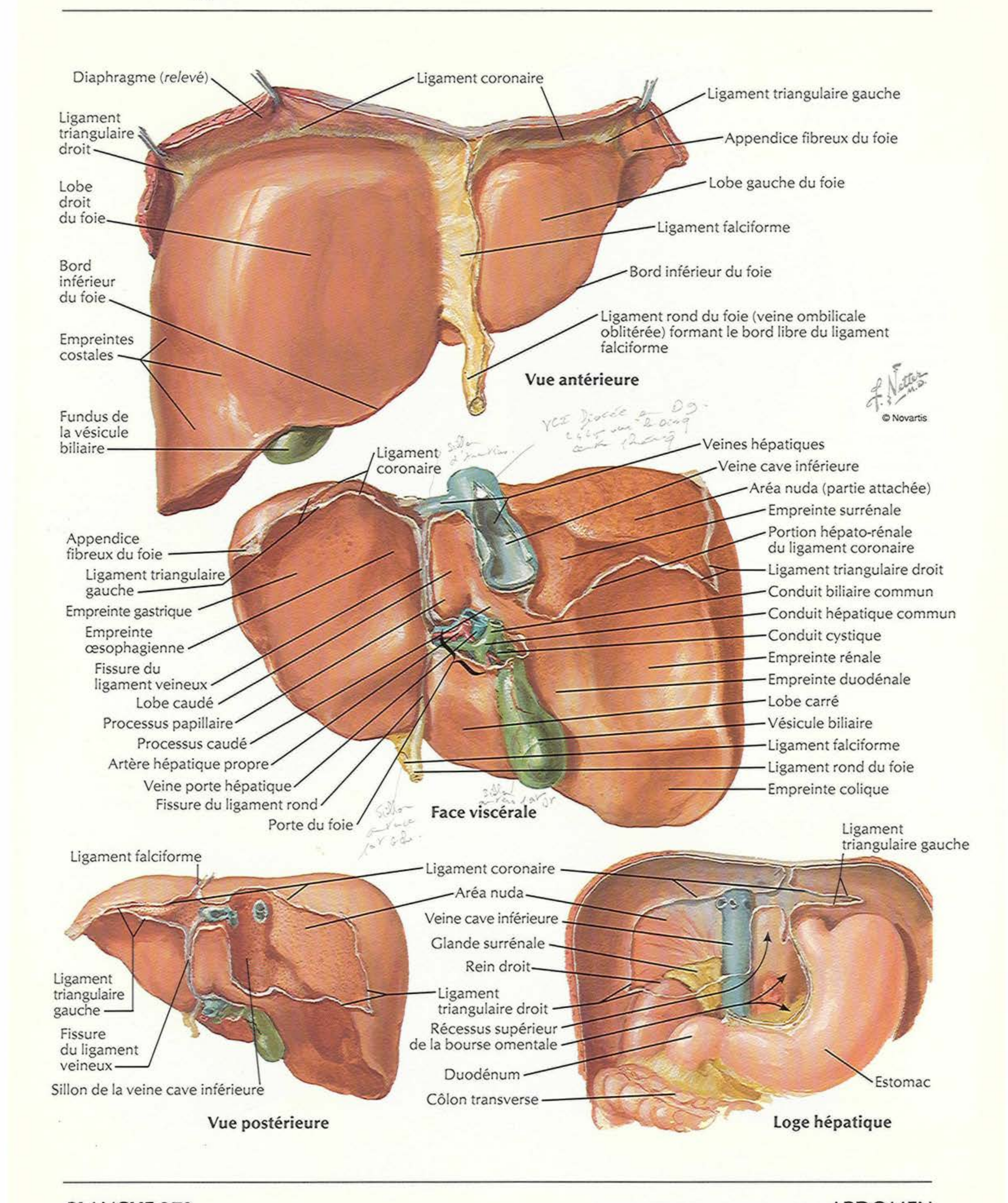
Type petit, étroit, oblique dans le pelvis

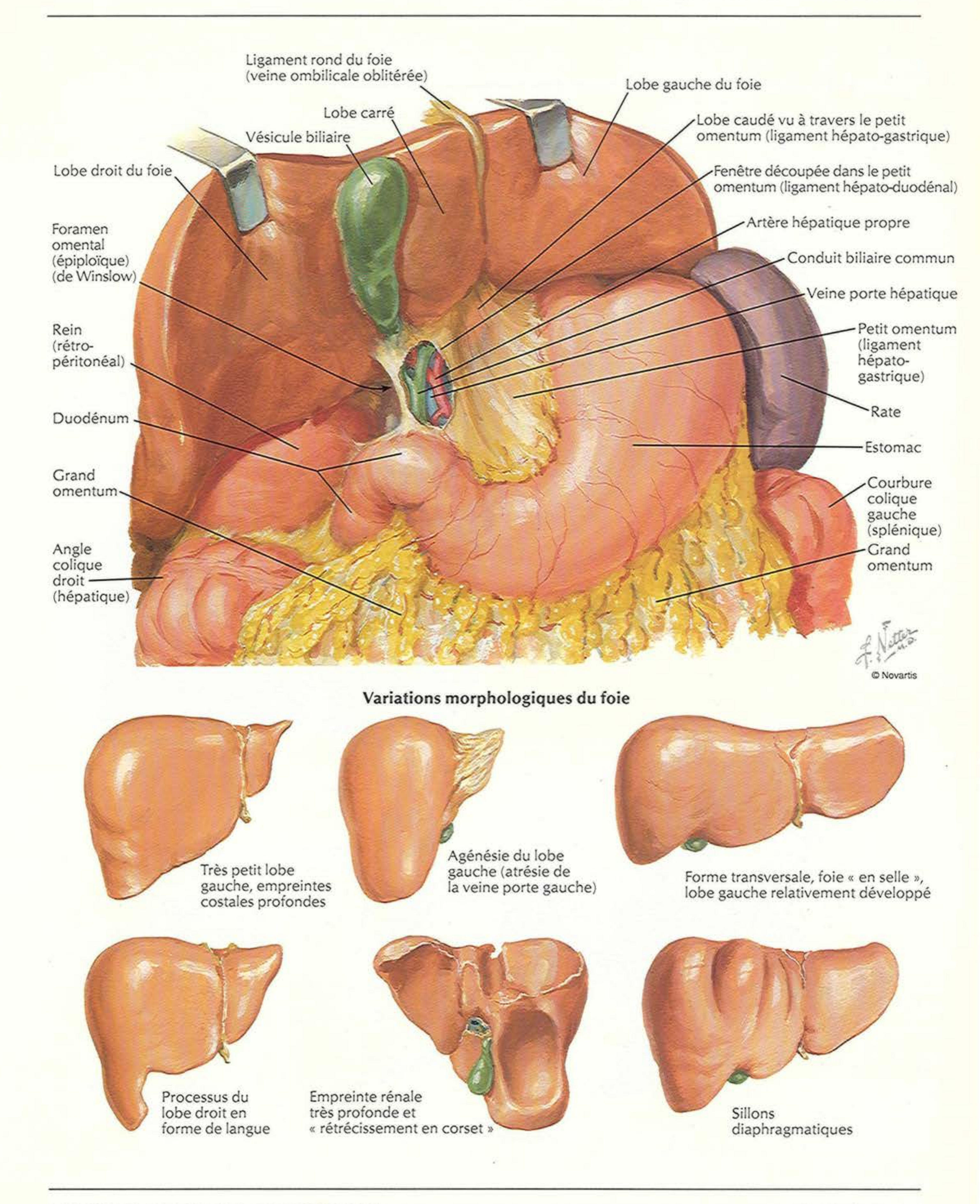
Type formant une boucle sur la droite

Type haut ascendant dans l'abdomen

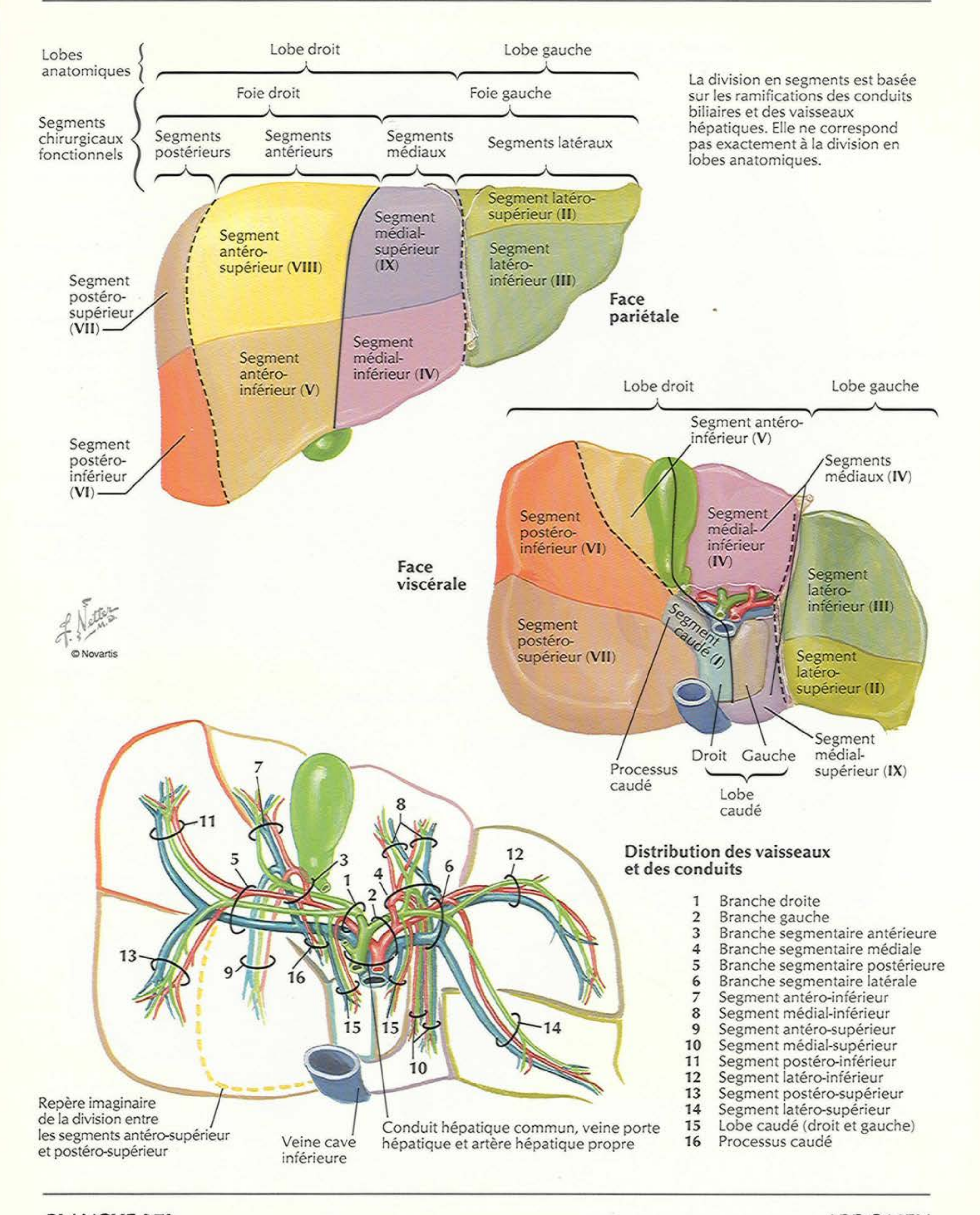

Plan du bord latéral du muscle droit de l'abdomen (semi-lunaire)
Plan transpylorique
Diaphragme
Foie recouvert par le diaphragme, la plèvre et le poumon (matité à la percussion)
Foie recouvert par le diaphragme et la plèvre (tympanisme à la percussion)
Foie recouvert par le diaphragme (à la percussion, matité ou résonance intestinale)
Vésicule biliaire
Foie
L1
L3
L5
Diaphragme
Foie recouvert par le diaphragme, la plèvre et le poumon (matité à la percussion)
Foie recouvert par le diaphragme et la plèvre (tympanisme à la percussion)
T3
T5
T7
T9
© Novartis
Foie recouvert par le diaphragme, la plèvre et le poumon (matité à la percussion)
Foie recouvert par le diaphragme et la plèvre (tympanisme à la percussion)
Vésicule biliaire
Bord inférieur du foie
Diaphragme

Faces et loge du foie




Ligament rond du foie (veine ombilicale oblitérée)
Lobe gauche du foie
Lobe carré
Vésicule biliaire
Lobe caudé vu à travers le petit omentum (ligament hépato-gastrique)
Lobe droit du foie
Fenêtre découpée dans le petit omentum (ligament hépato-duodénal)
Artère hépatique propre
Foramen omental (épiploïque) (de Winslow)
Conduit biliaire commun
Veine porte hépatique
Rein (rétro-péritonéal)
Petit omentum (ligament hépato-gastrique)
Rate
Duodénum
Estomac
Grand omentum
Courbure colique gauche (splénique)
Angle colique droit (hépatique)
Grand omentum
© Novartis
Variations morphologiques du foie
Très petit lobe gauche, empreintes costales profondes
Agénésie du lobe gauche (atrésie de la veine porte gauche)
Forme transversale, foie « en selle », lobe gauche relativement développé
Processus du lobe droit en forme de langue
Empreinte rénale très profonde et « rétrécissement en corset »
Sillons diaphragmatiques

Lobes et segments hépatiques : distribution des vaisseaux et des conduits

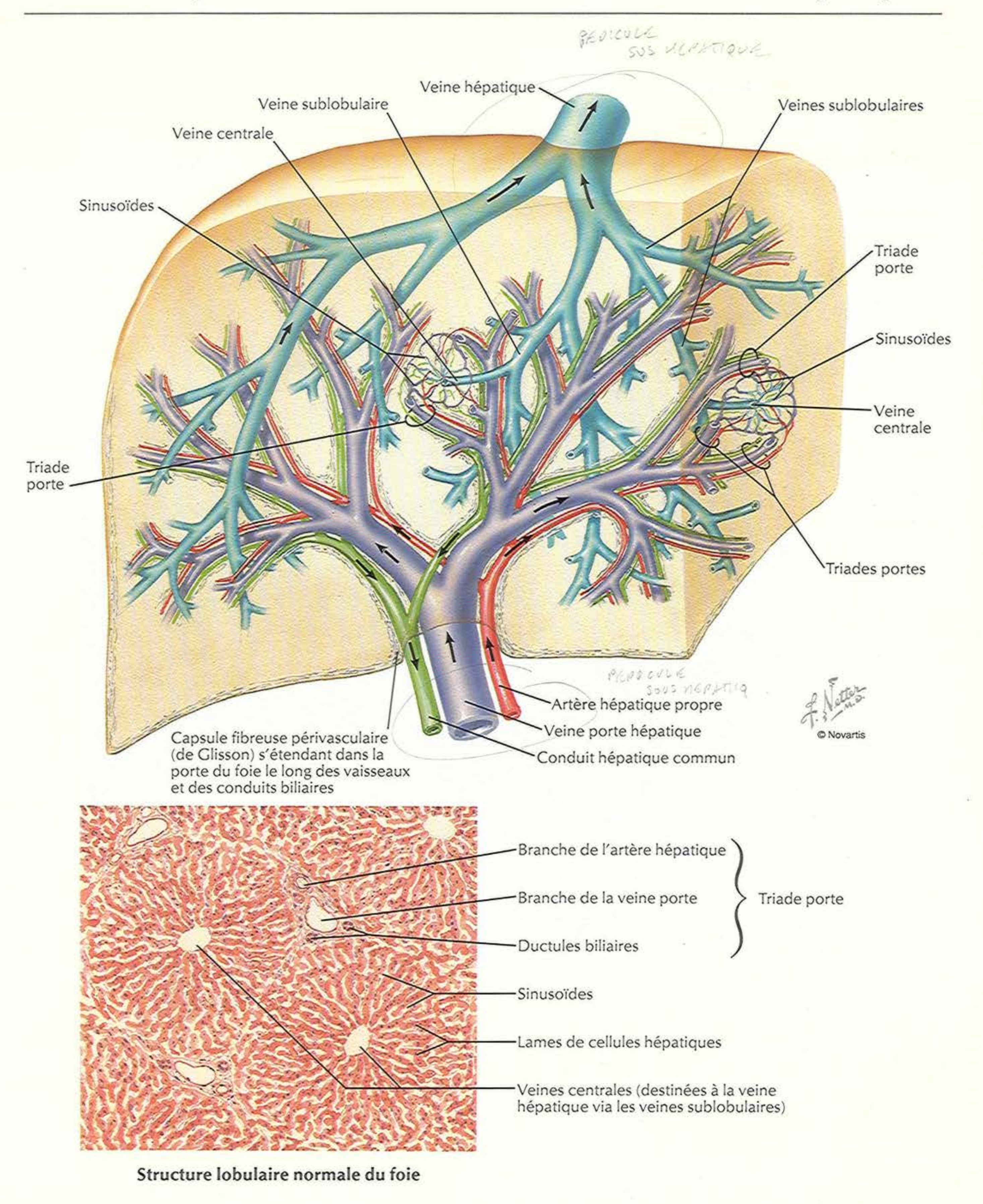


La division en segments est basée sur les ramifications des conduits biliaires et des vaisseaux hépatiques. Elle ne correspond pas exactement à la division en lobes anatomiques.

Distribution des vaisseaux et des conduits

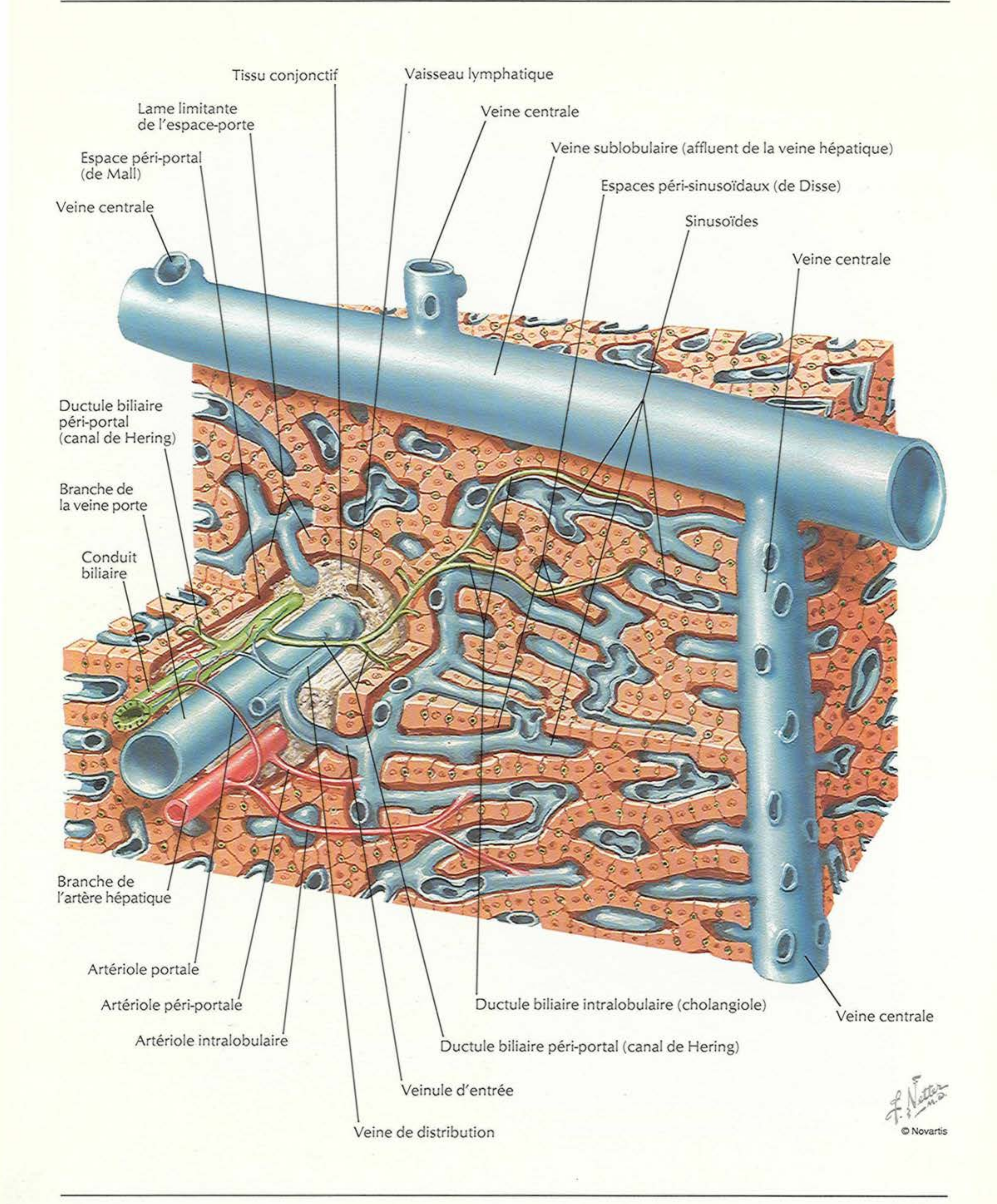
1 Branche droite
2 Branche gauche
3 Branche segmentaire antérieure
4 Branche segmentaire médiale
5 Branche segmentaire postérieure
6 Branche segmentaire latérale
7 Segment antéro-inférieur
8 Segment médial-inférieur
9 Segment antéro-supérieur
10 Segment médial-supérieur
11 Segment postéro-inférieur
12 Segment latéro-inférieur
13 Segment postéro-supérieur
14 Segment latéro-supérieur
15 Lobe caudé (droit et gauche)
16 Processus caudé

Systèmes des vaisseaux et des conduits intra-hépatiques



Structure lobulaire normale du foie

Structure du foie : schéma



Système biliaire intra-hépatique : schéma

Branche de la veine porte

Conduits biliaires

Ductules biliaires péri-portaux (canaux de Hering)

Lame limitante de l'espace-porte

Canalicules biliaires

Sinusoïde

Ductules biliaires intra-lobulaires (cholangioles)

Note : dans le dessin ci-dessus, les canalicules biliaires apparaissent comme des structures avec des parois propres. Cependant, comme le montre la coupe histologique de droite, les limites des canalicules sont, en fait, une membrane dérivée des cellules du parenchyme hépatique environnant.



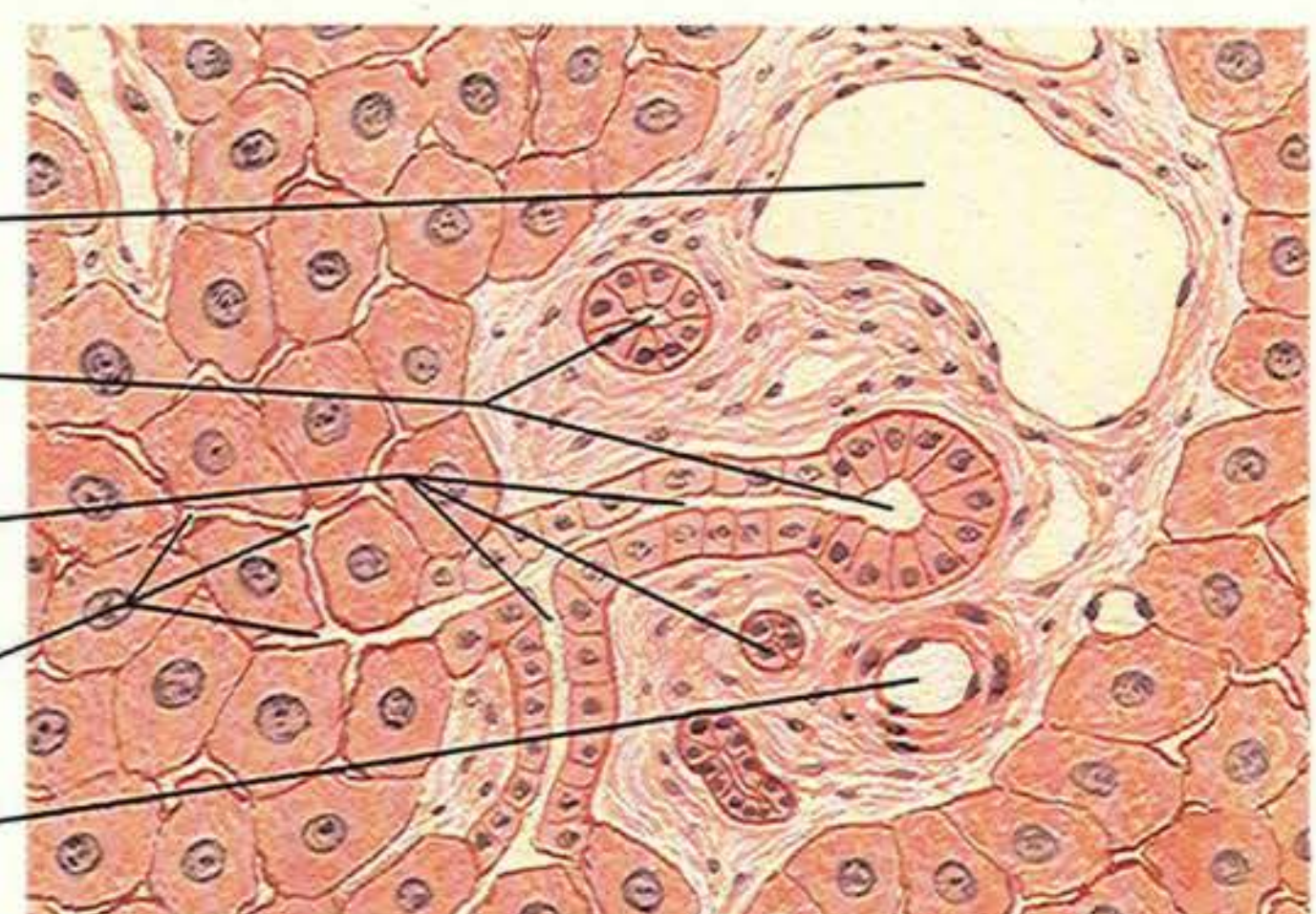
Branche de la veine porte

Conduits biliaires

Ductules biliaires

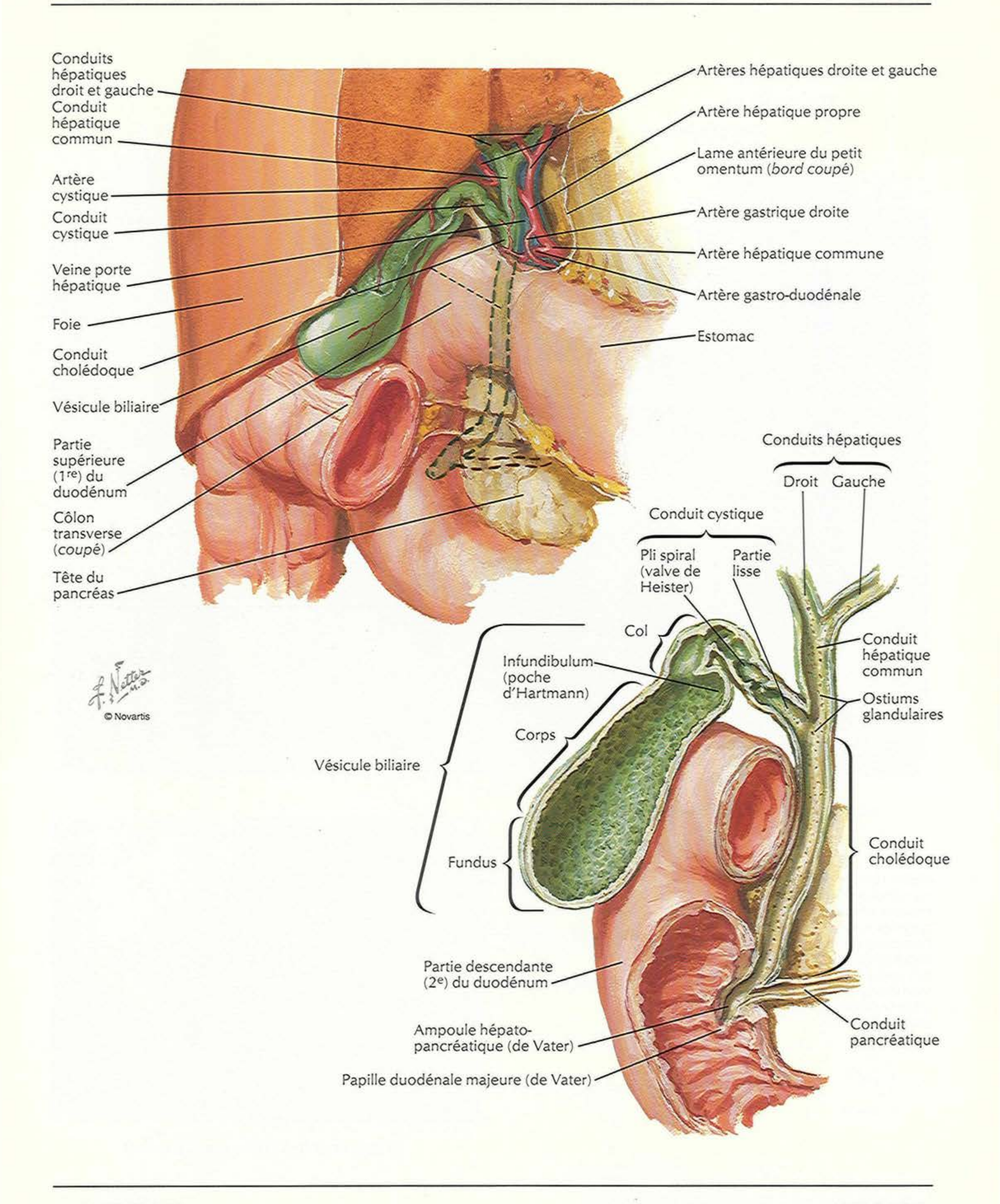
Canalicules biliaires

Branche de l'artère hépatique



Coupe du foie à faible grossissement

Vésicule biliaire et conduits biliaires extra-hépatiques



Variations des conduits cystique et hépatiques

Variations du conduit cystique

Jonction basse avec le conduit hépatique commun

Adhérence avec le conduit hépatique commun

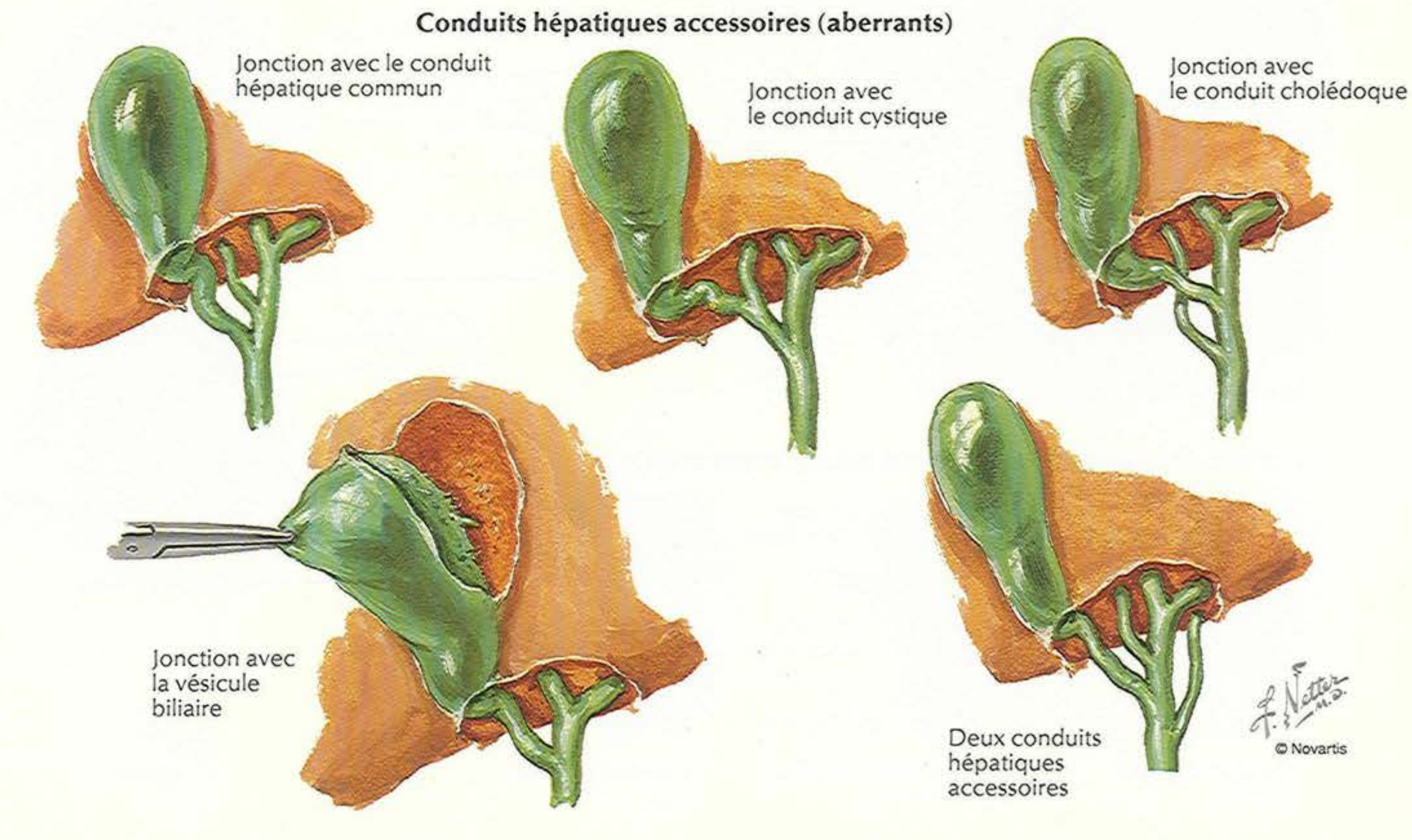
Jonction haute avec le conduit hépatique commun

Conduit cystique absent ou très court

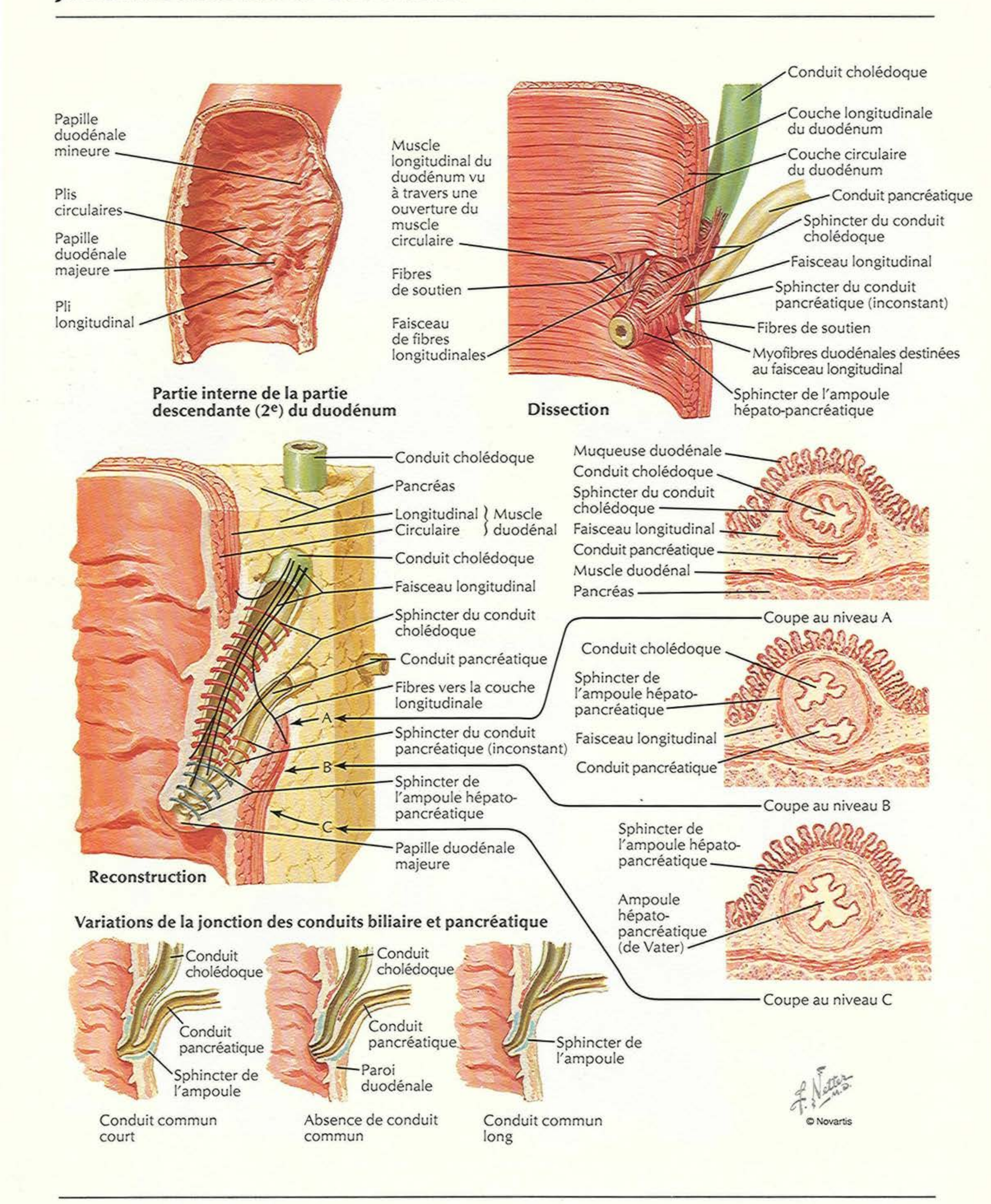
Croisement antérieur et jonction à gauche avec le conduit hépatique commun

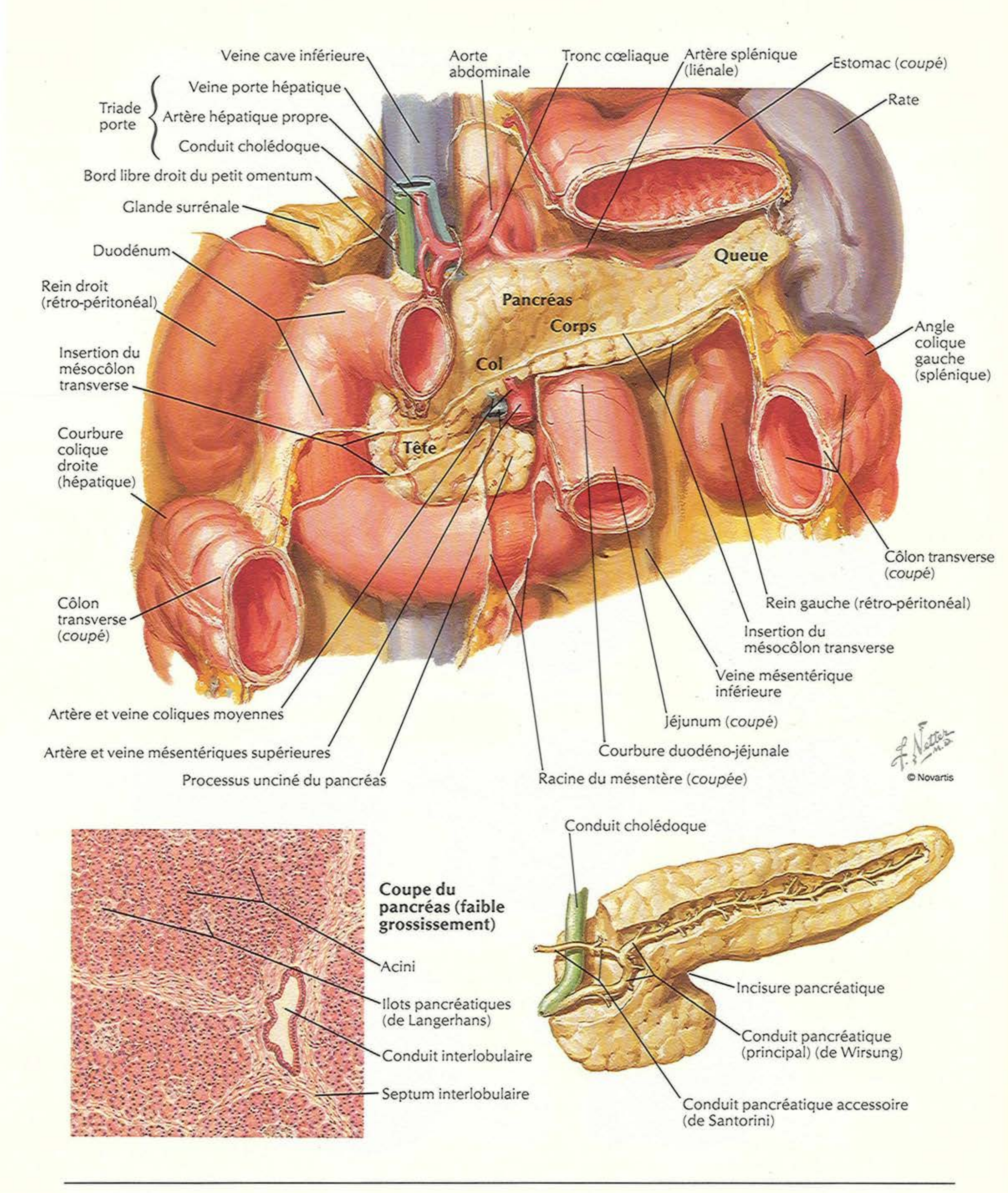
Croisement postérieur et jonction à gauche avec le conduit hépatique commun

Conduits hépatiques accessoires (aberrants)



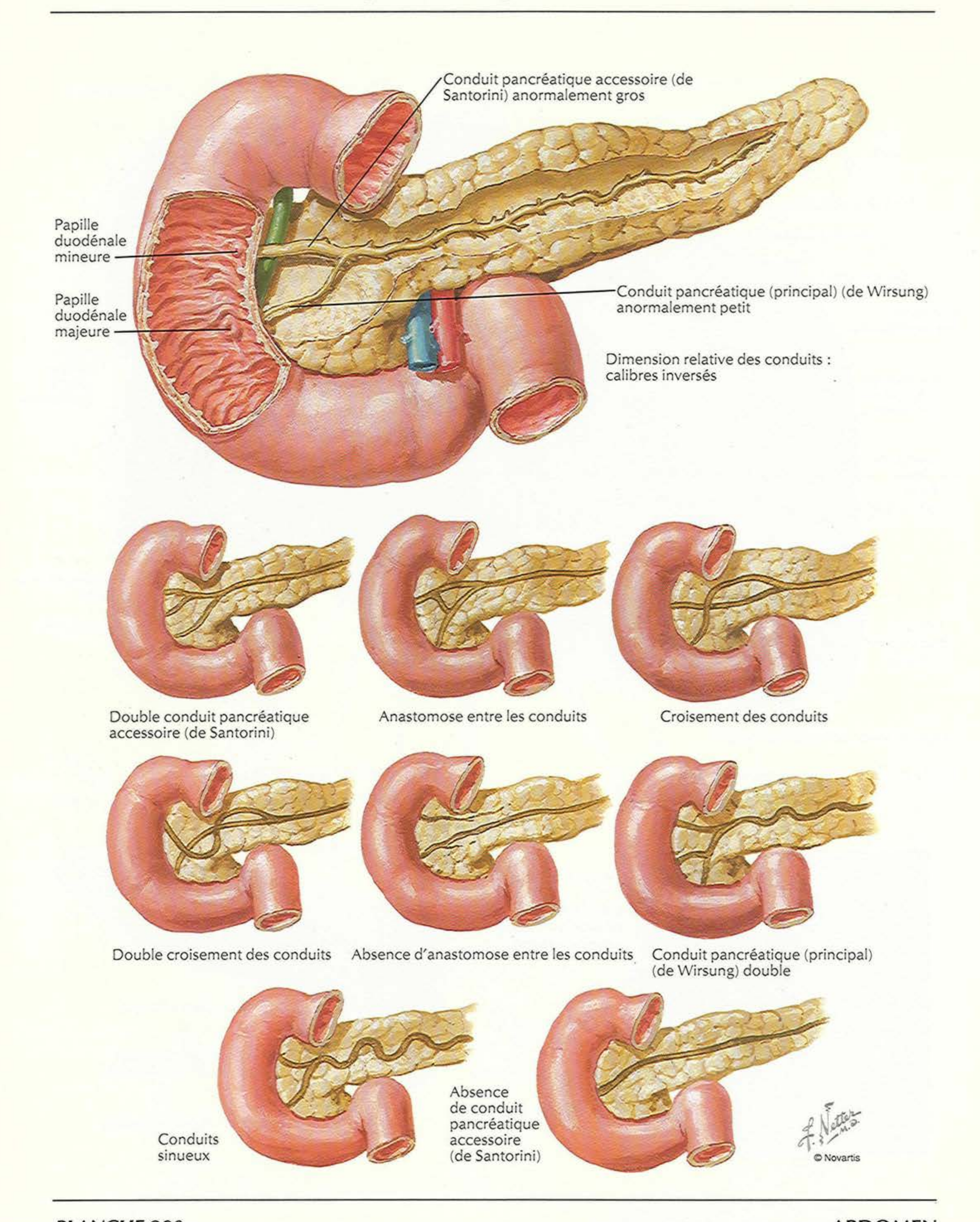
Jonction cholédoco-duodénale

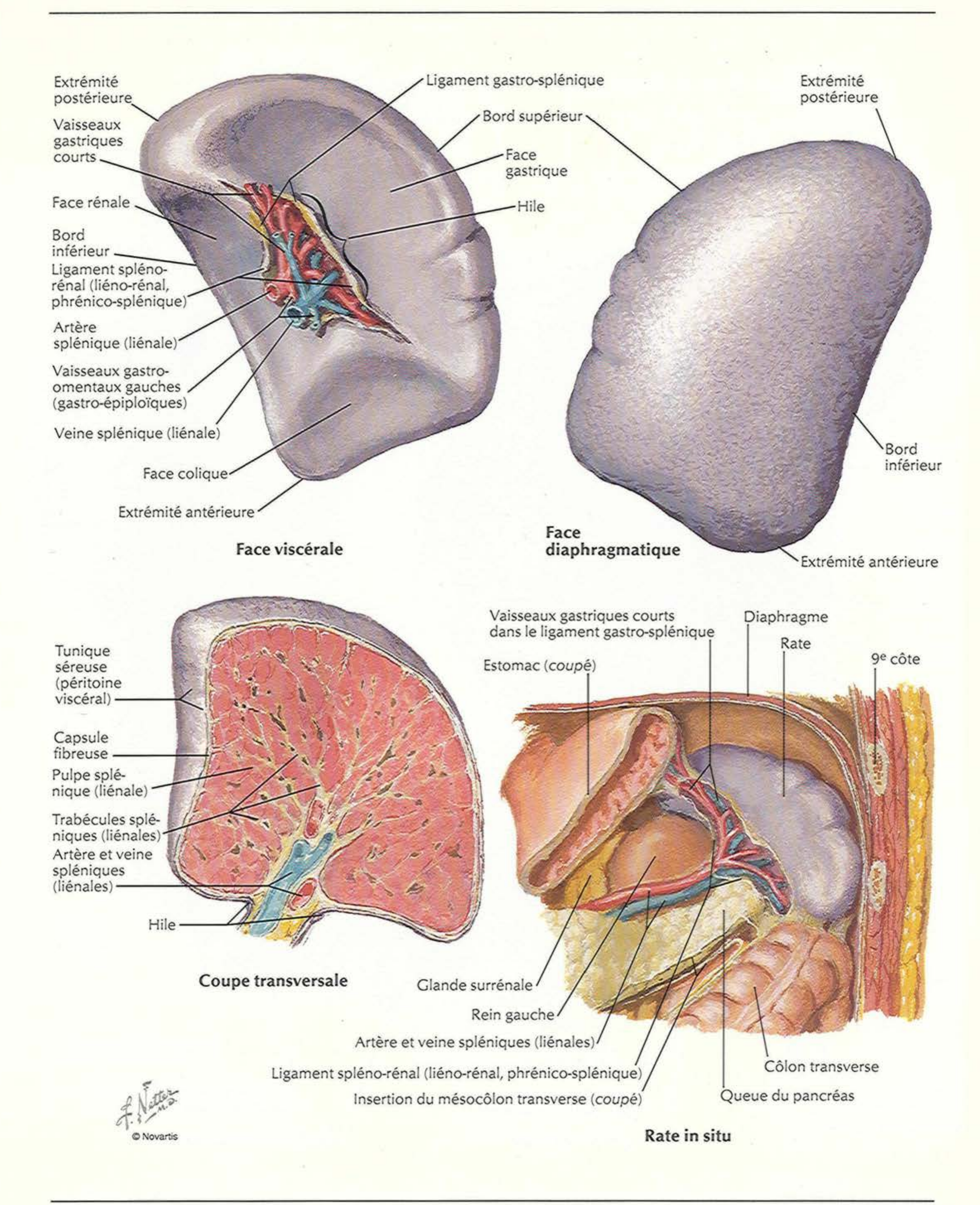




Veine cave inférieure
Aorte abdominale
Tronc cœliaque
Artère splénique (liénale)
Estomac (coupé)
Rate
Triade porte
Veine porte hépatique
Artère hépatique propre
Conduit cholédoque
Bord libre droit du petit omentum
Glande surrénale
Duodénum
Rein droit (rétro-péritonéal)
Queue
Pancréas
Corps
Col
Tête
Insertion du mésocôlon transverse
Courbure colique droite (hépatique)
Angle colique gauche (splénique)
Côlon transverse (coupé)
Côlon transverse (coupé)
Rein gauche (rétro-péritonéal)
Insertion du mésocôlon transverse
Veine mésentérique inférieure
Jéjunum (coupé)
Courbure duodéno-jéjunale
Artère et veine coliques moyennes
Artère et veine mésentériques supérieures
Processus unciné du pancréas
Racine du mésentère (coupée)
F. Netter M.D.
© Novartis
Coupe du pancréas (faible grossissement)
Acini
Ilots pancréatiques (de Langerhans)
Conduit interlobulaire
Septum interlobulaire
Conduit cholédoque
Incisure pancréatique
Conduit pancréatique (principal) (de Wirsung)
Conduit pancréatique accessoire (de Santorini)

Variations des conduits pancréatiques





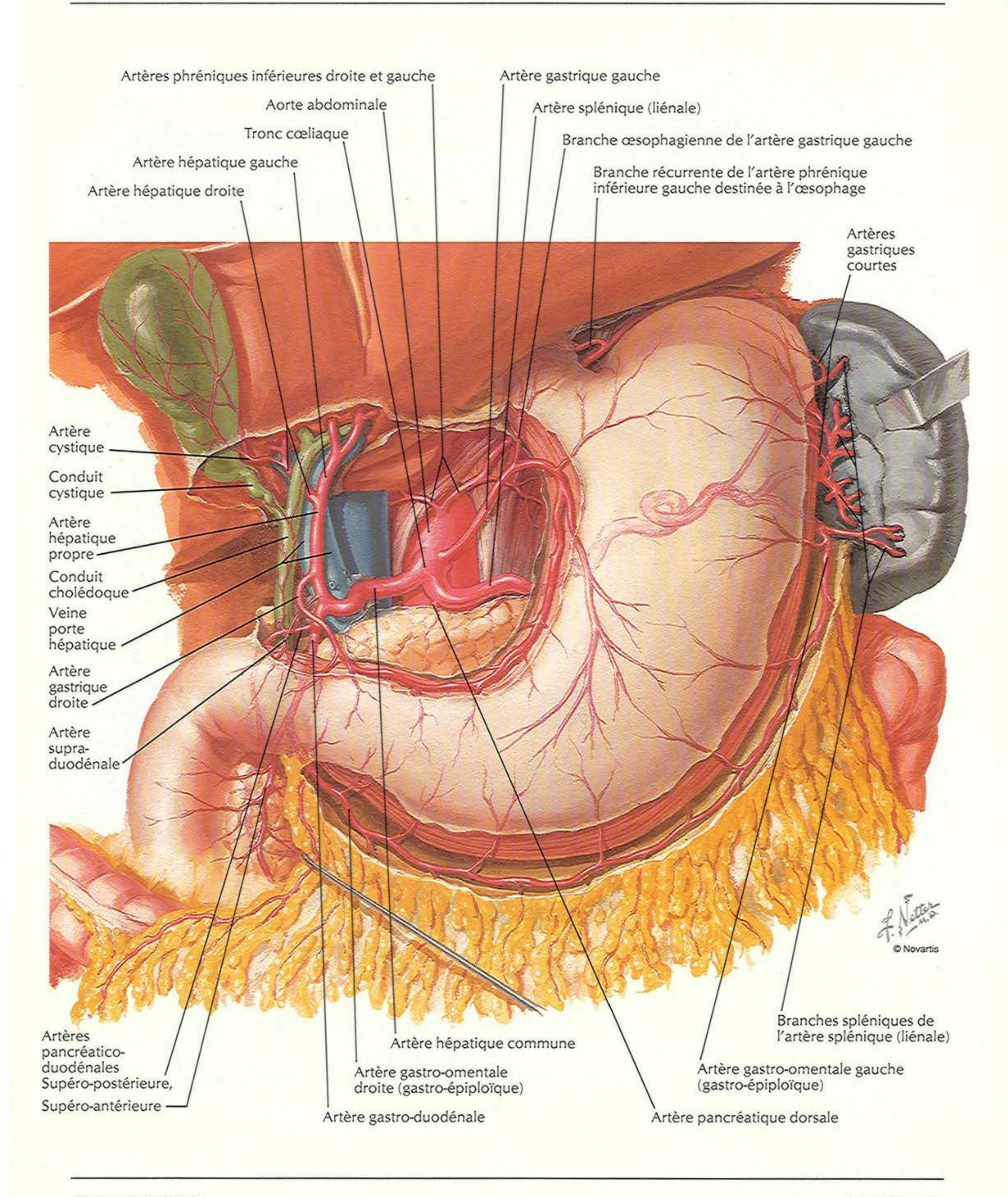
Face viscérale

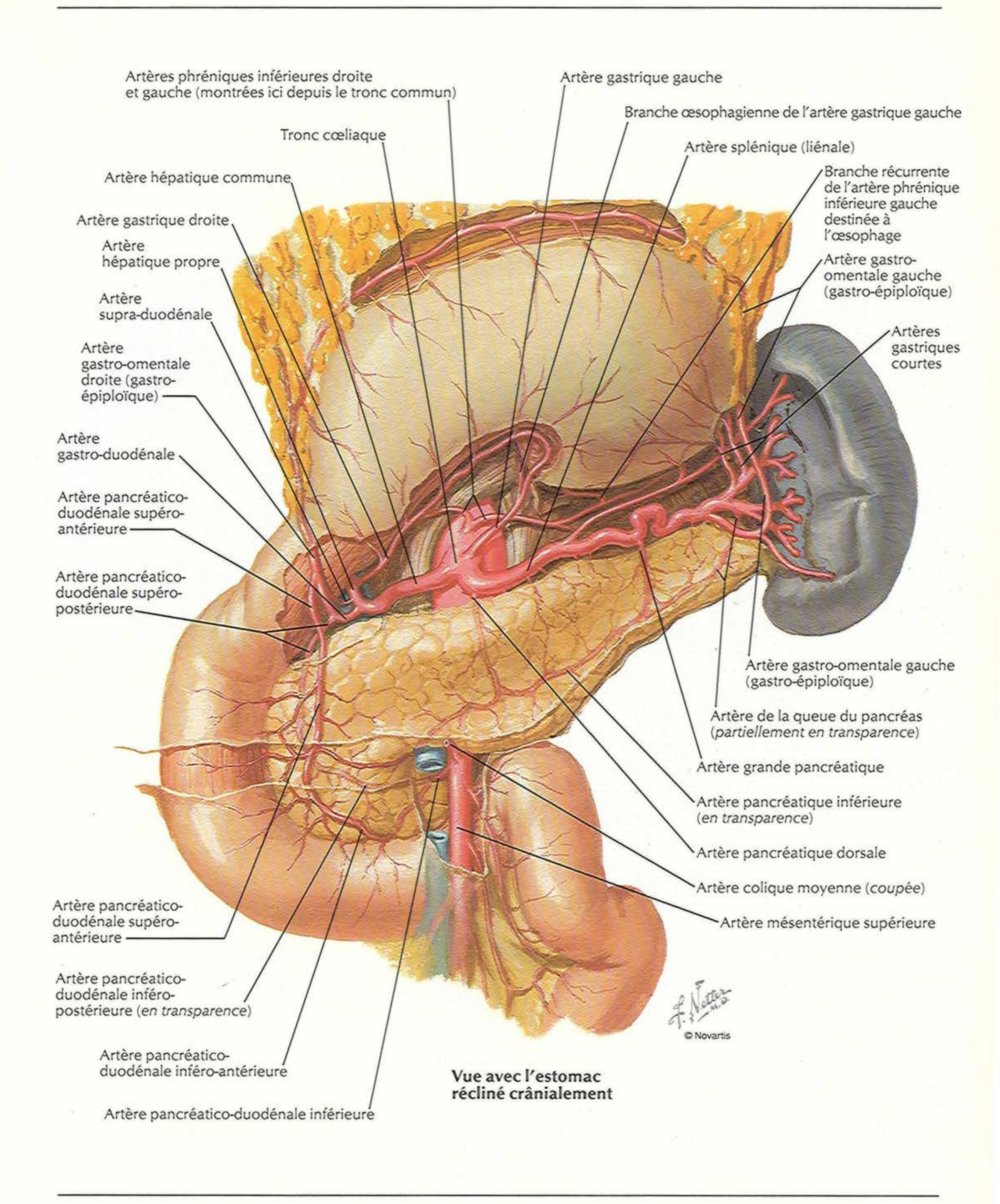
Face diaphragmatique

Coupe transversale

Rate in situ

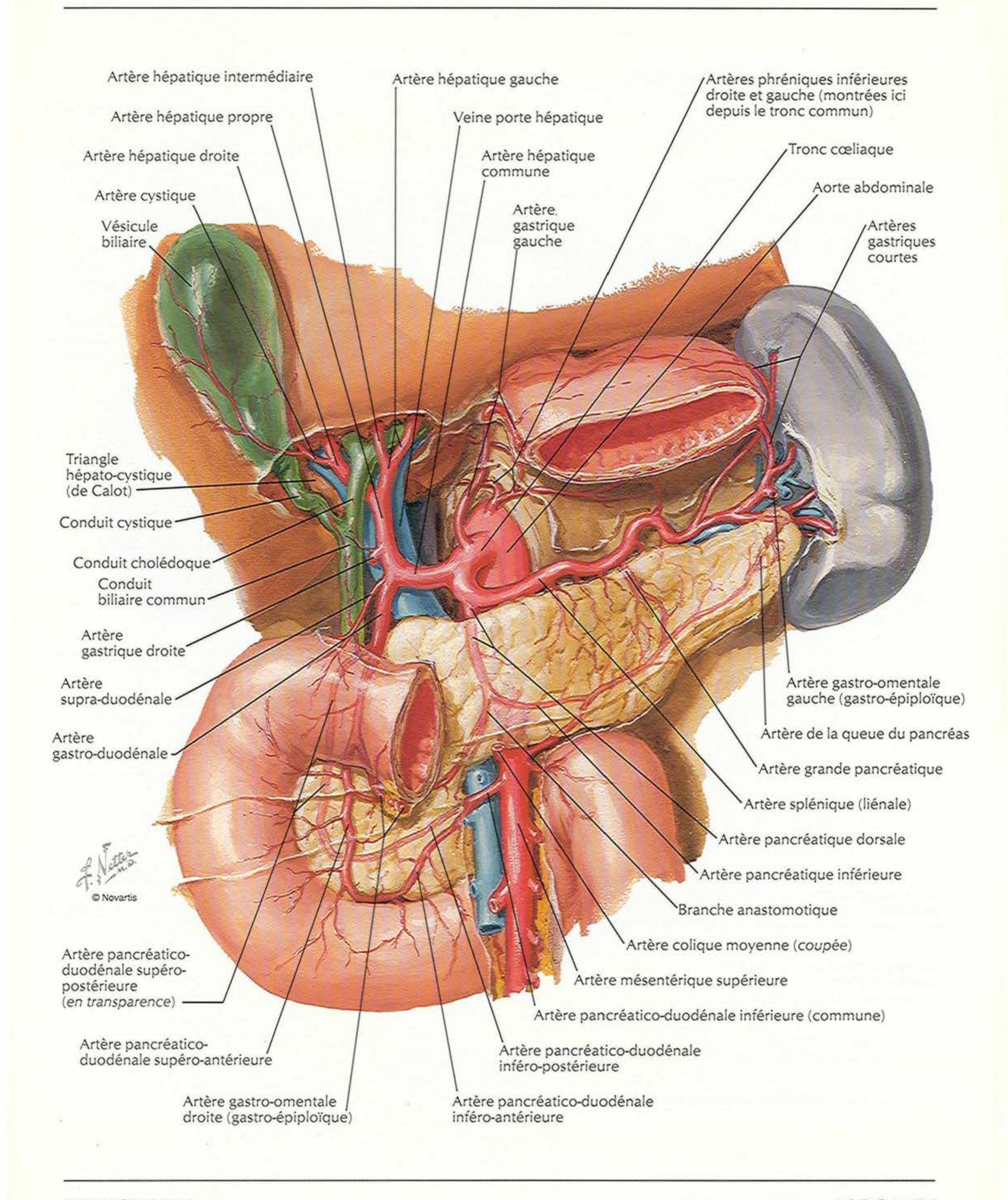
Artères de l'estomac, du foie et de la rate

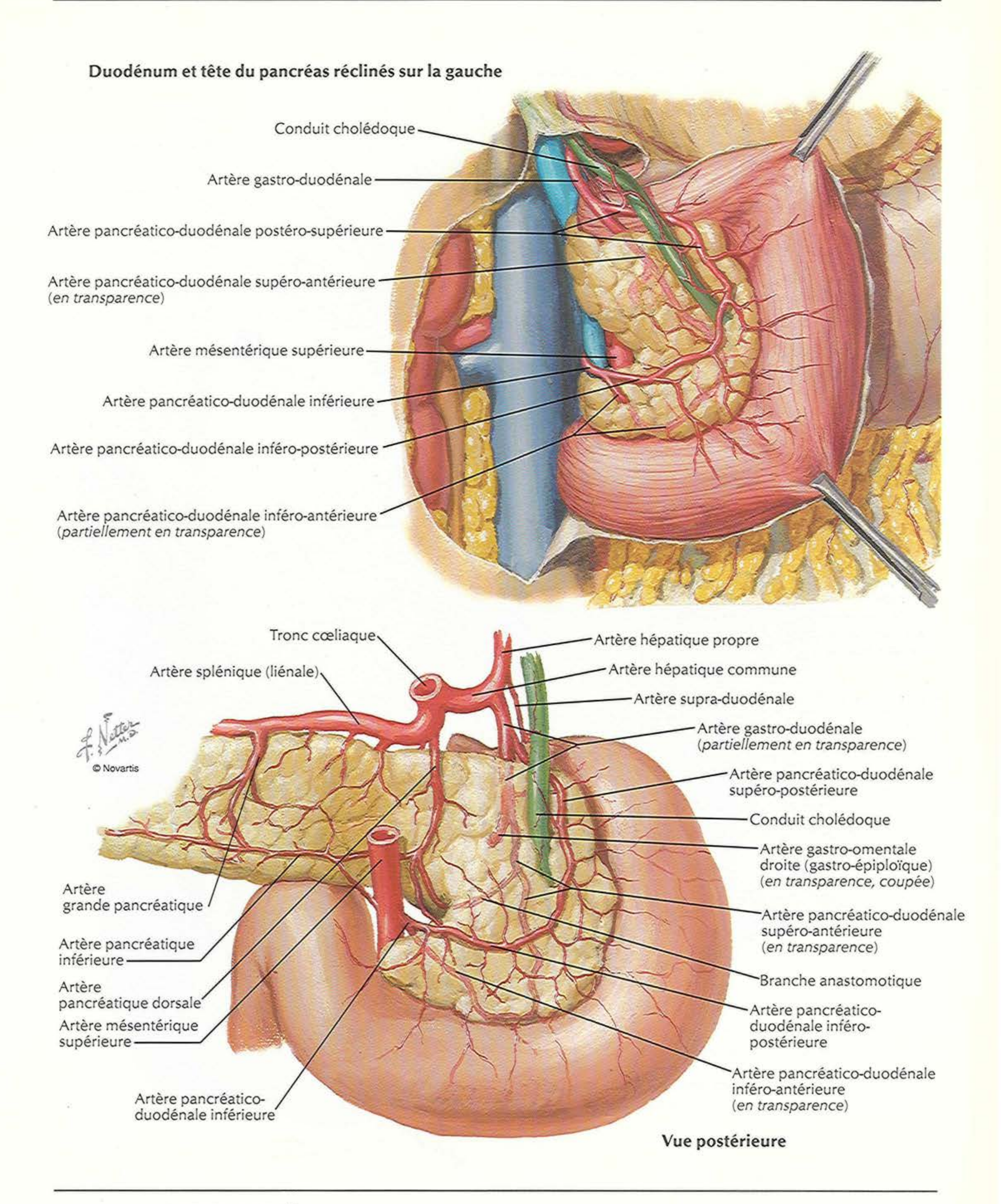




Vue avec l'estomac récliné crânialement

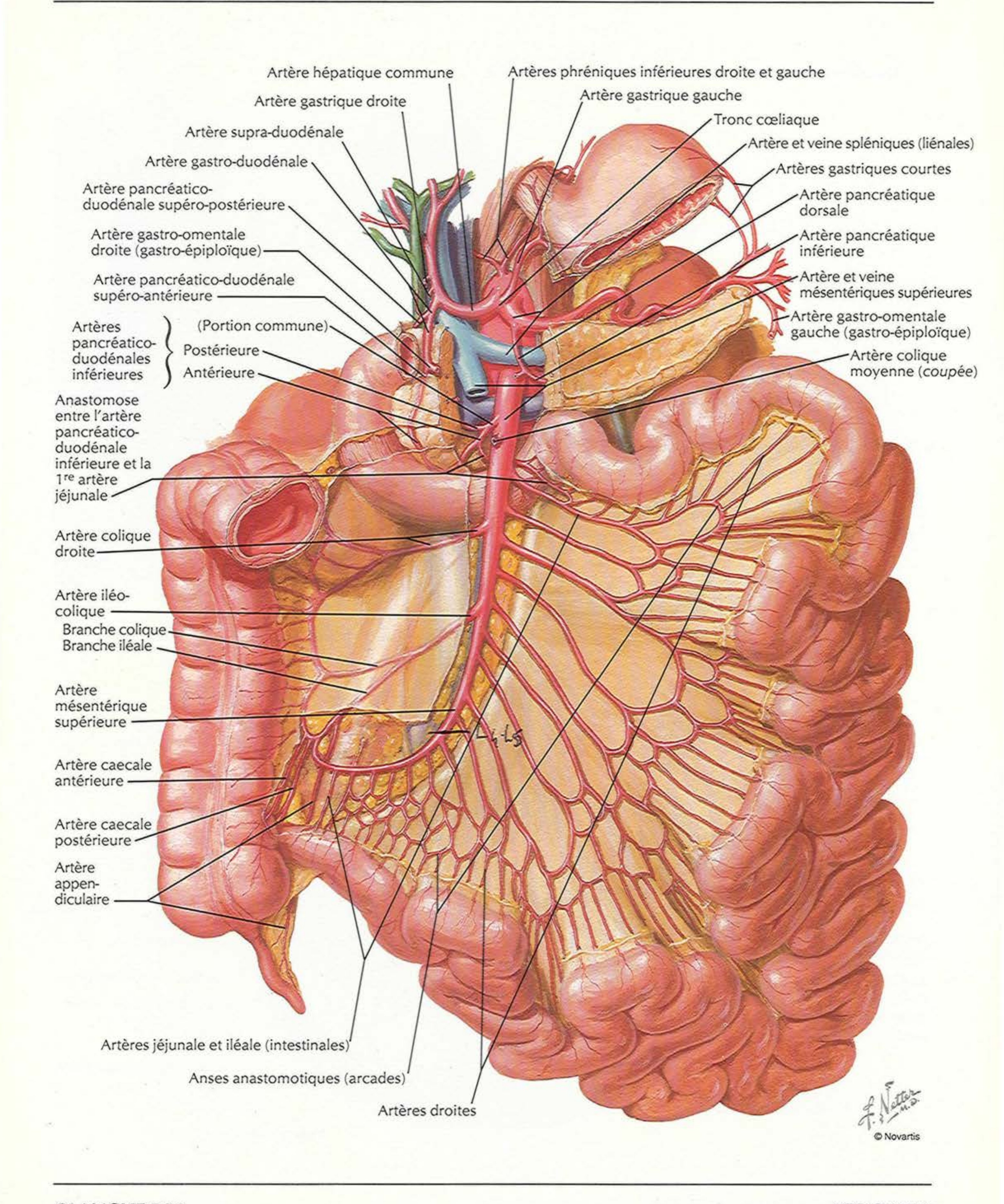
Artères du foie, du pancréas, du duodénum et de la rate



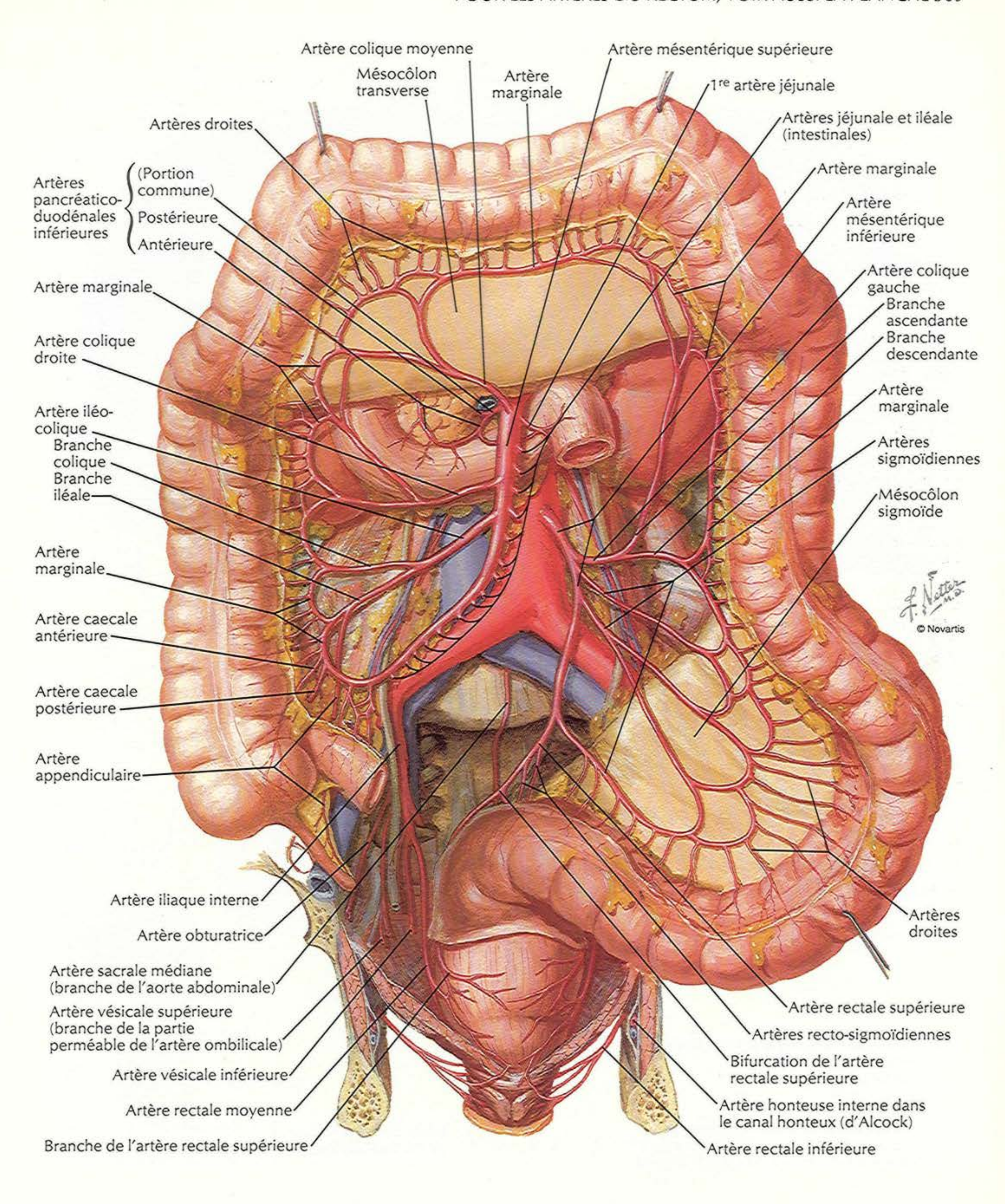


Duodénum et tête du pancréas réclinés sur la gauche
Conduit cholédoque
Artère gastro-duodénale
Artère pancréatico-duodénale postéro-supérieure
Artère pancréatico-duodénale supéro-antérieure (en transparence)
Artère mésentérique supérieure
Artère pancréatico-duodénale inférieure
Artère pancréatico-duodénale inféro-postérieure
Artère pancréatico-duodénale inféro-antérieure (partiellement en transparence)
Tronc cœliaque
Artère splénique (liénale)
Artère hépatique propre
Artère hépatique commune
Artère supra-duodénale
Artère gastro-duodénale (partiellement en transparence)
Artère pancréatico-duodénale supéro-postérieure
Conduit cholédoque
Artère gastro-omentale droite (gastro-épiploïque) (en transparence, coupée)
Artère pancréatico-duodénale supéro-antérieure (en transparence)
Branche anastomotique
Artère pancréatico-duodénale inféro-postérieure
Artère pancréatico-duodénale inféro-antérieure (en transparence)
Artère grande pancréatique
Artère pancréatique inférieure
Artère pancréatique dorsale
Artère mésentérique supérieure
Artère pancréatico-duodénale inférieure
© Novartis
Vue postérieure

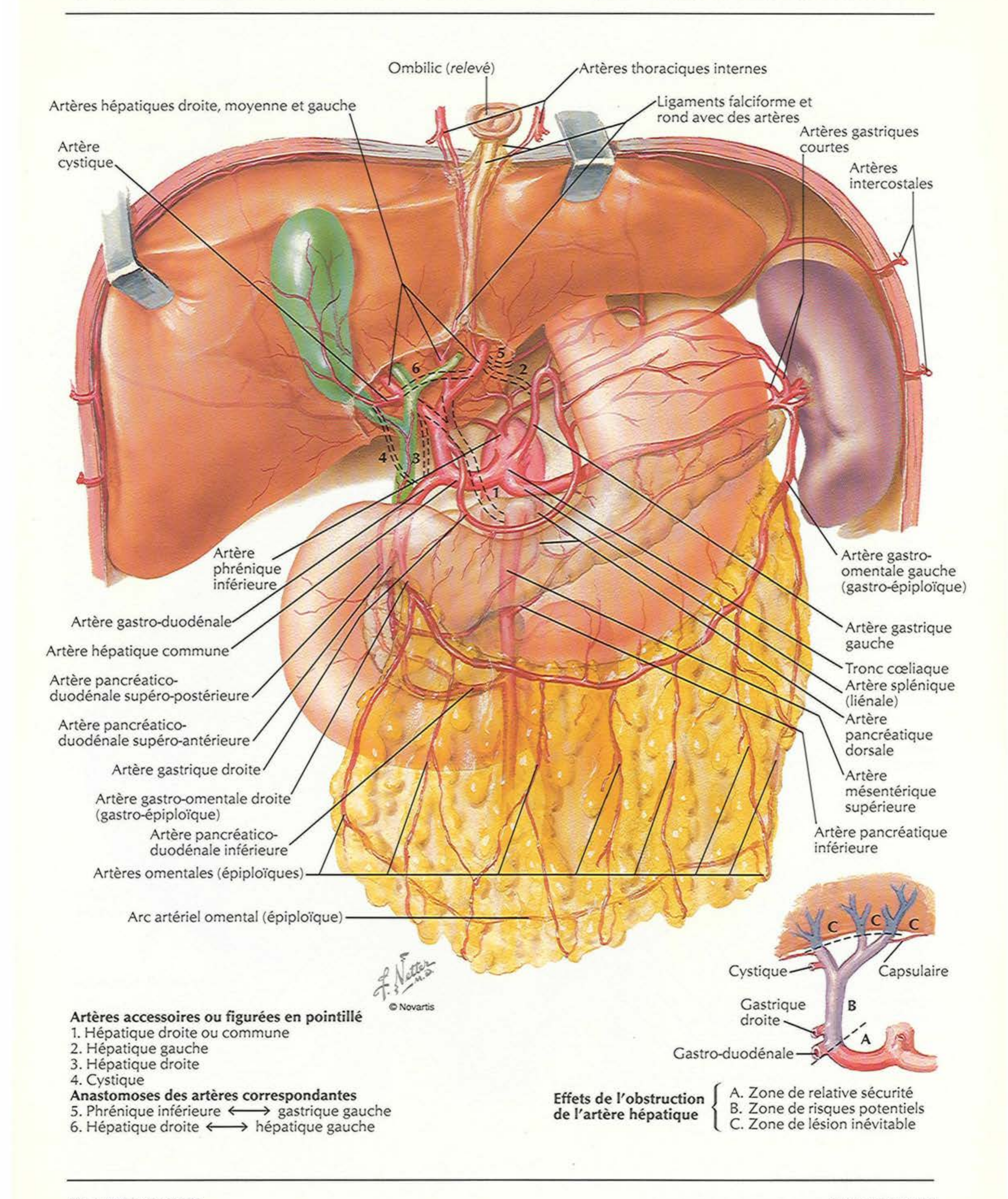
Artères de l'intestin grêle



POUR LES ARTÈRES DU RECTUM, VOIR AUSSI LA PLANCHE 369



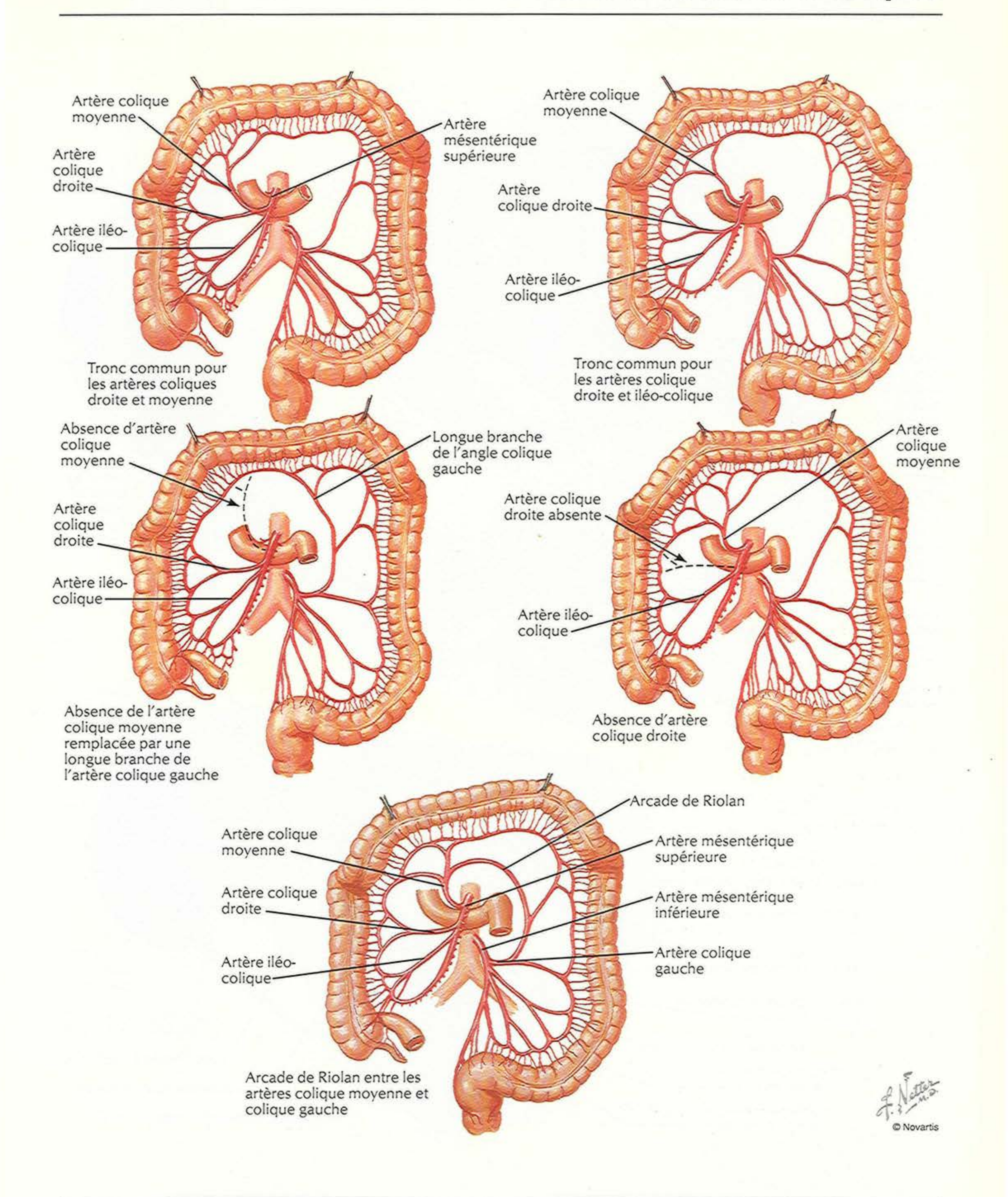
Variations artérielles et vascularisation du foie et de la vésicule biliaire



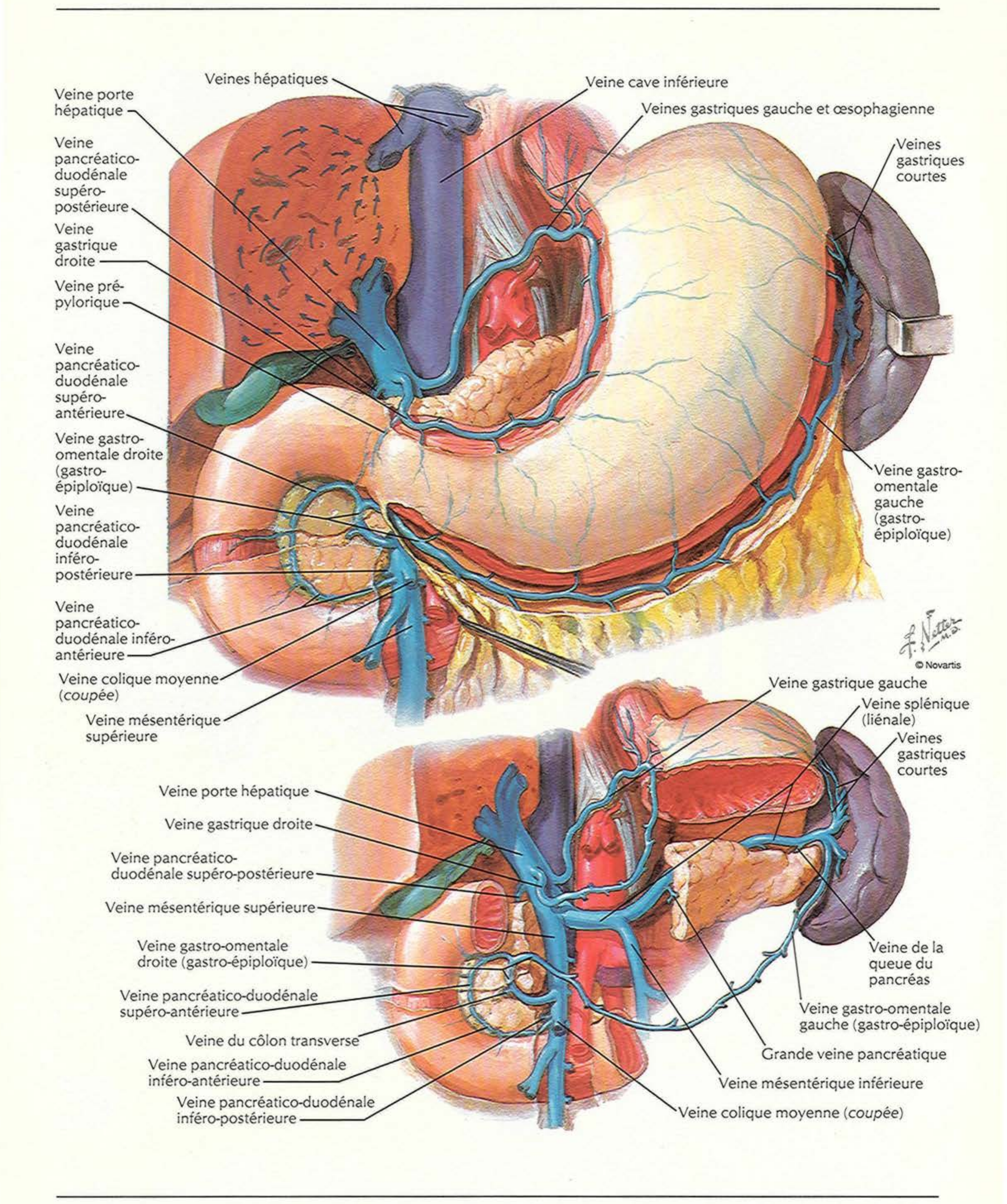
Artères accessoires ou figurées en pointillé
1. Hépatique droite ou commune
2. Hépatique gauche
3. Hépatique droite
4. Cystique

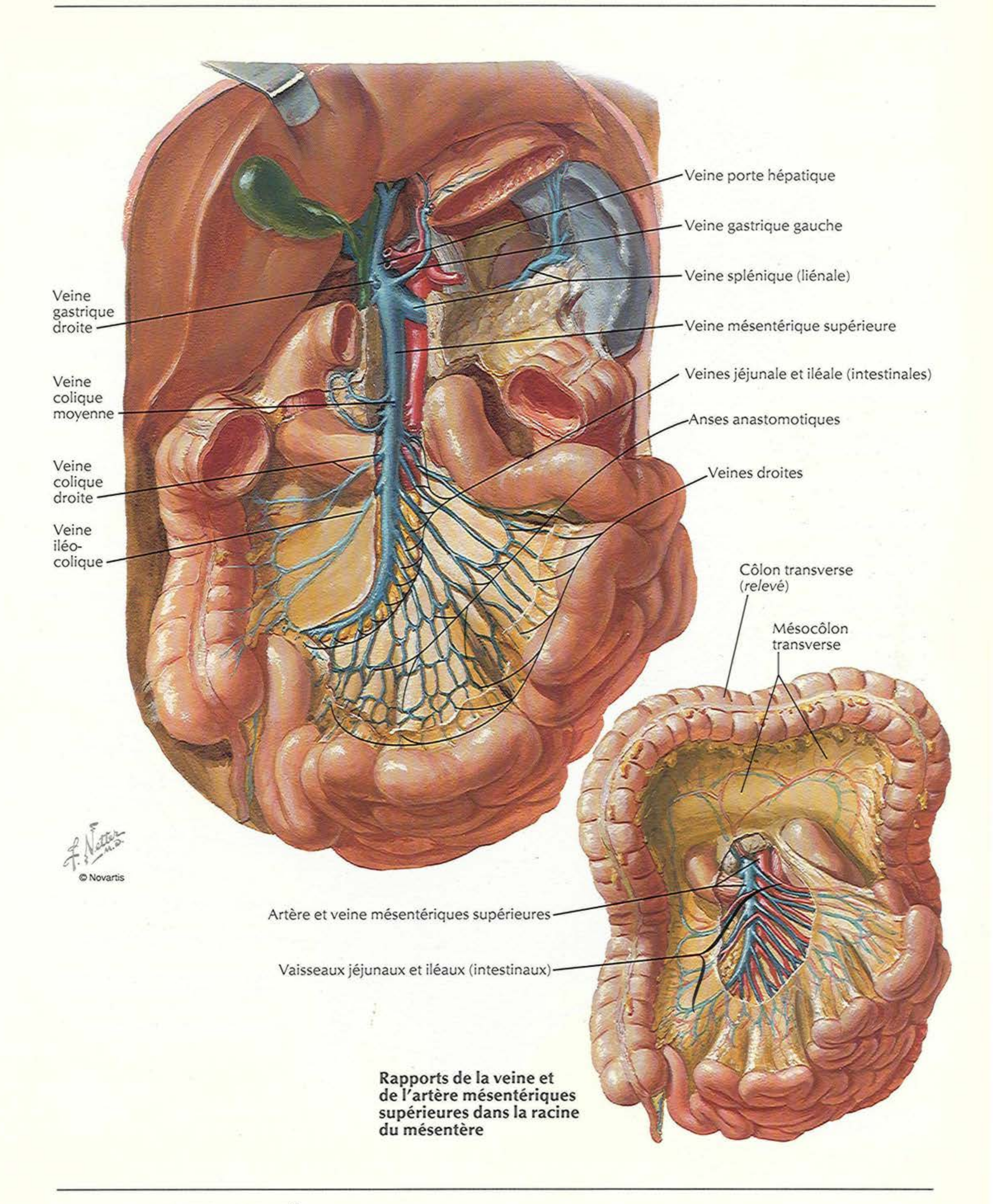
Anastomoses des artères correspondantes
5. Phrénique inférieure ⟷ gastrique gauche
6. Hépatique droite ⟷ hépatique gauche

Effets de l'obstruction de l'artère hépatique
- A. Zone de relative sécurité
- B. Zone de risques potentiels
- C. Zone de lésion inévitable


Artère colique moyenne
Artère mésentérique supérieure
Artère colique droite
Artère iléo-colique
Tronc commun pour les artères coliques droite et moyenne
Artère colique moyenne
Artère colique droite
Artère iléo-colique
Tronc commun pour les artères colique droite et iléo-colique
Absence d'artère colique moyenne
Longue branche de l'angle colique gauche
Artère colique droite
Artère iléo-colique
Absence de l'artère colique moyenne remplacée par une longue branche de l'artère colique gauche
Artère colique moyenne
Artère colique droite absente
Artère iléo-colique
Absence d'artère colique droite
Arcade de Riolan
Artère colique moyenne
Artère mésentérique supérieure
Artère colique droite
Artère mésentérique inférieure
Artère iléo-colique
Artère colique gauche
Arcade de Riolan entre les artères colique moyenne et colique gauche
F. Netter M.D.

Veines de l'estomac, du duodénum, du pancréas et de la rate

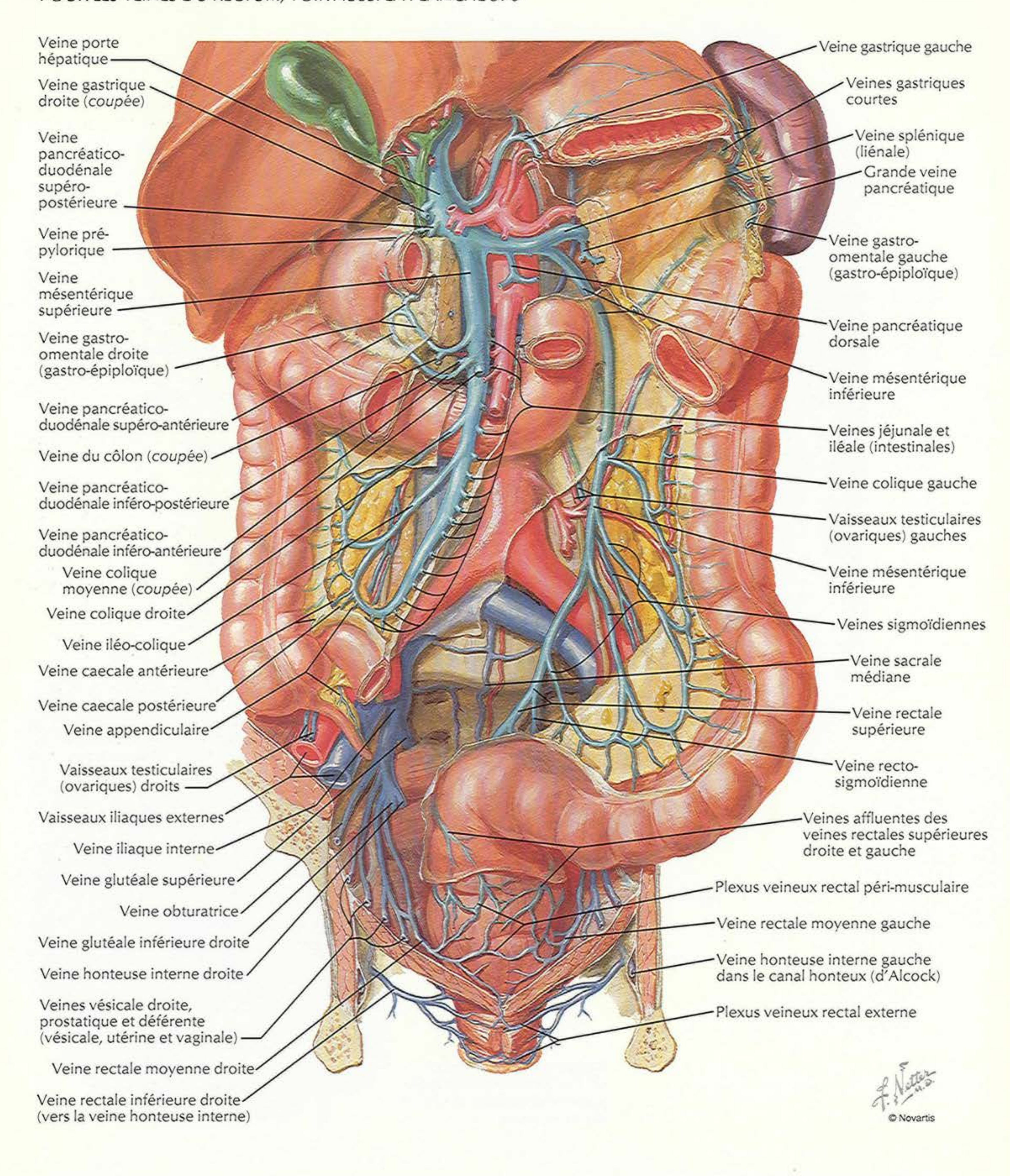




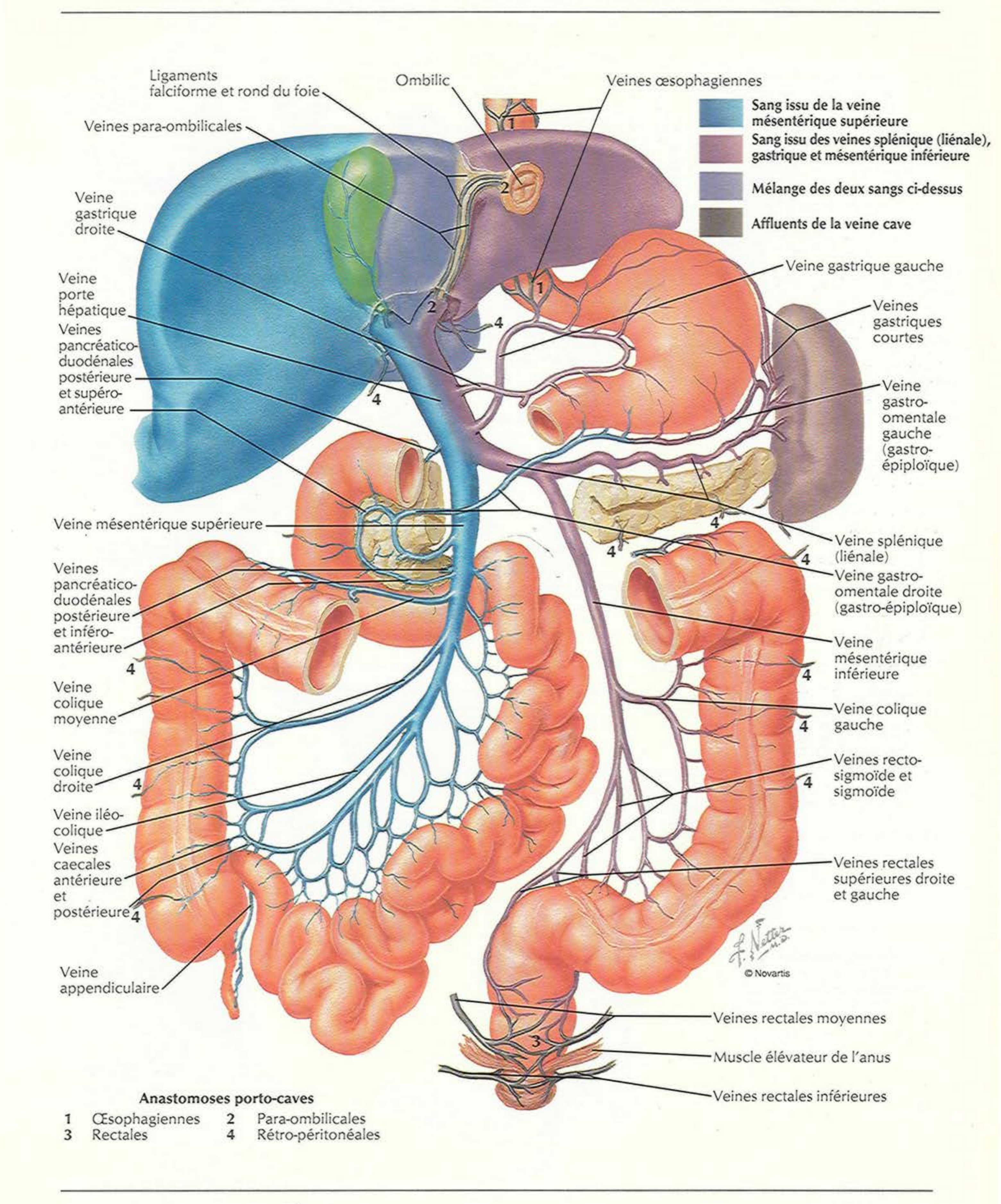
Rapports de la veine et de l'artère mésentériques supérieures dans la racine du mésentère

Veines du gros intestin

POUR LES VEINES DU RECTUM, VOIR AUSSI LA PLANCHE 370



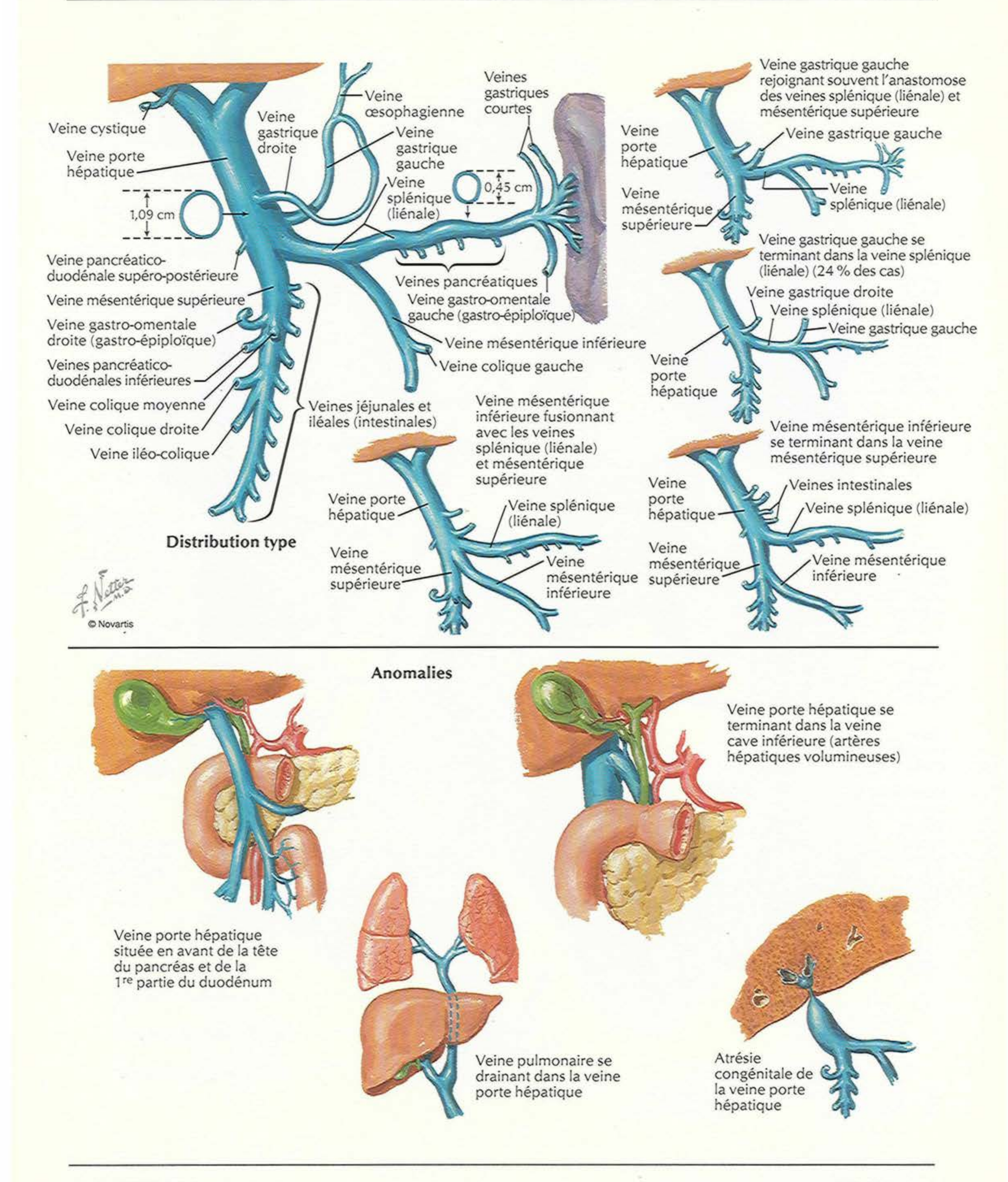
Affluents de la veine porte hépatique : anastomoses porto-caves



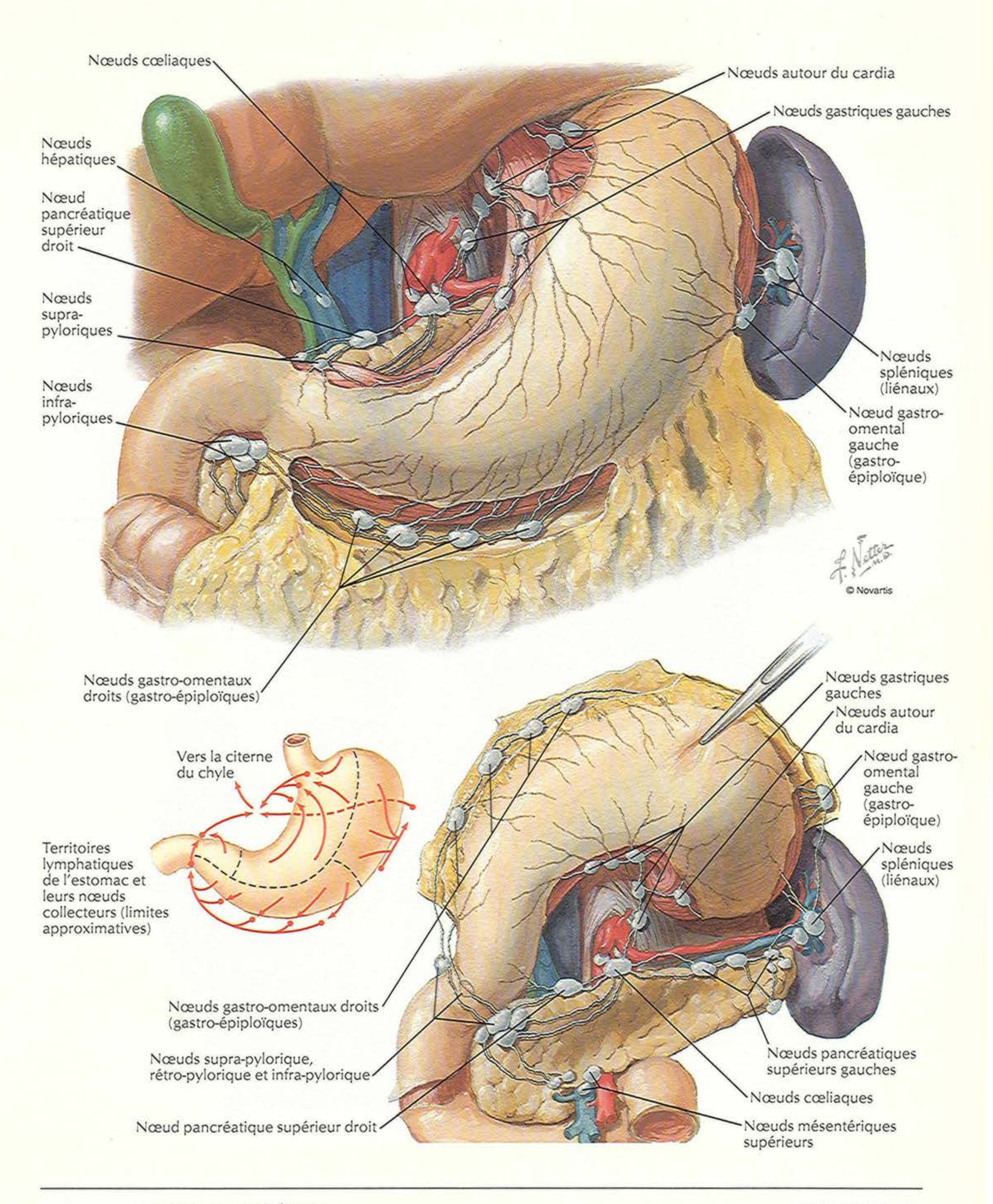
Anastomoses porto-caves

1	Œsophagiennes	2	Para-ombilicales
3	Rectales	4	Rétro-péritonéales

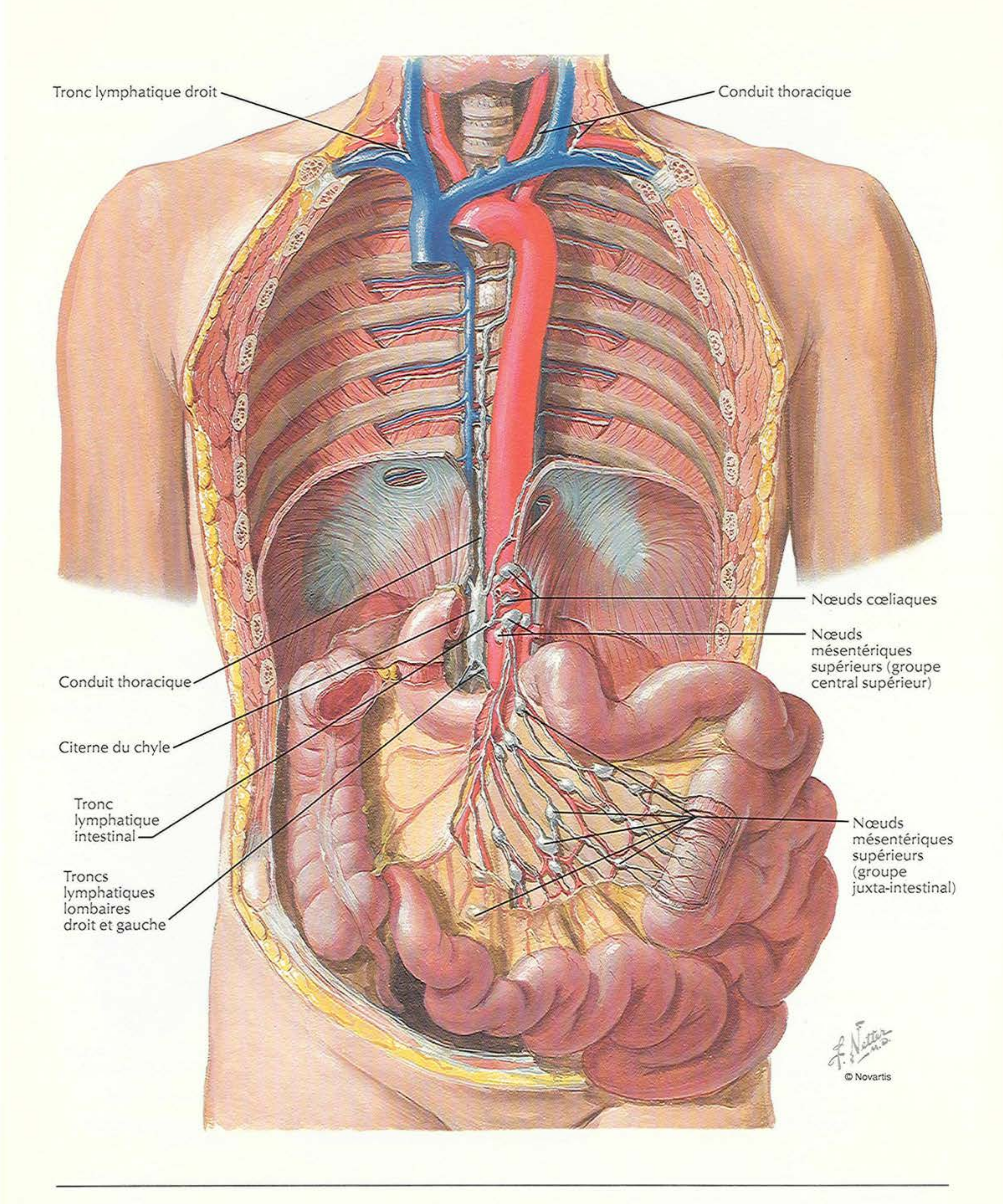
Variations et anomalies de la veine porte hépatique

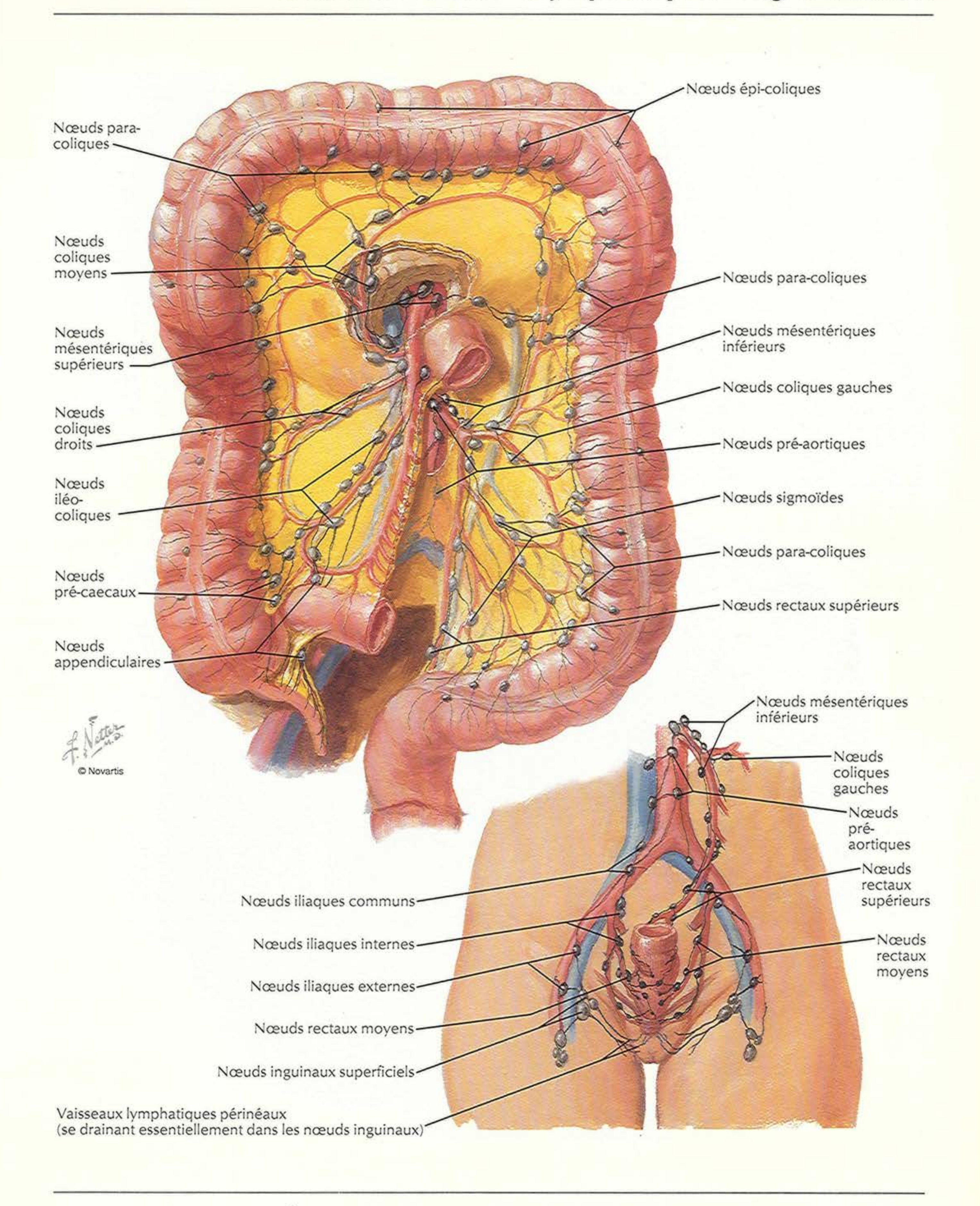


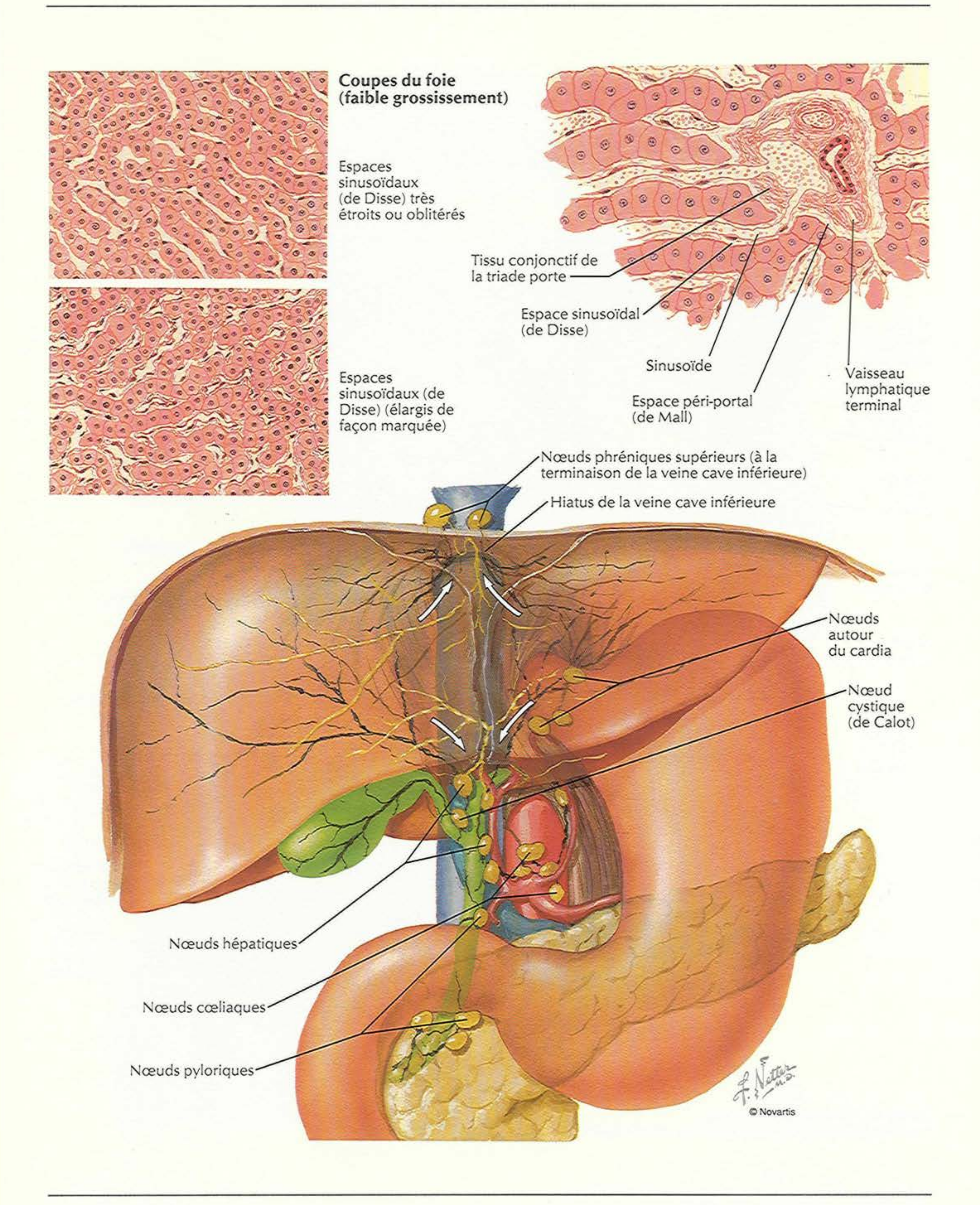
Vaisseaux et nœuds lymphatiques de l'estomac



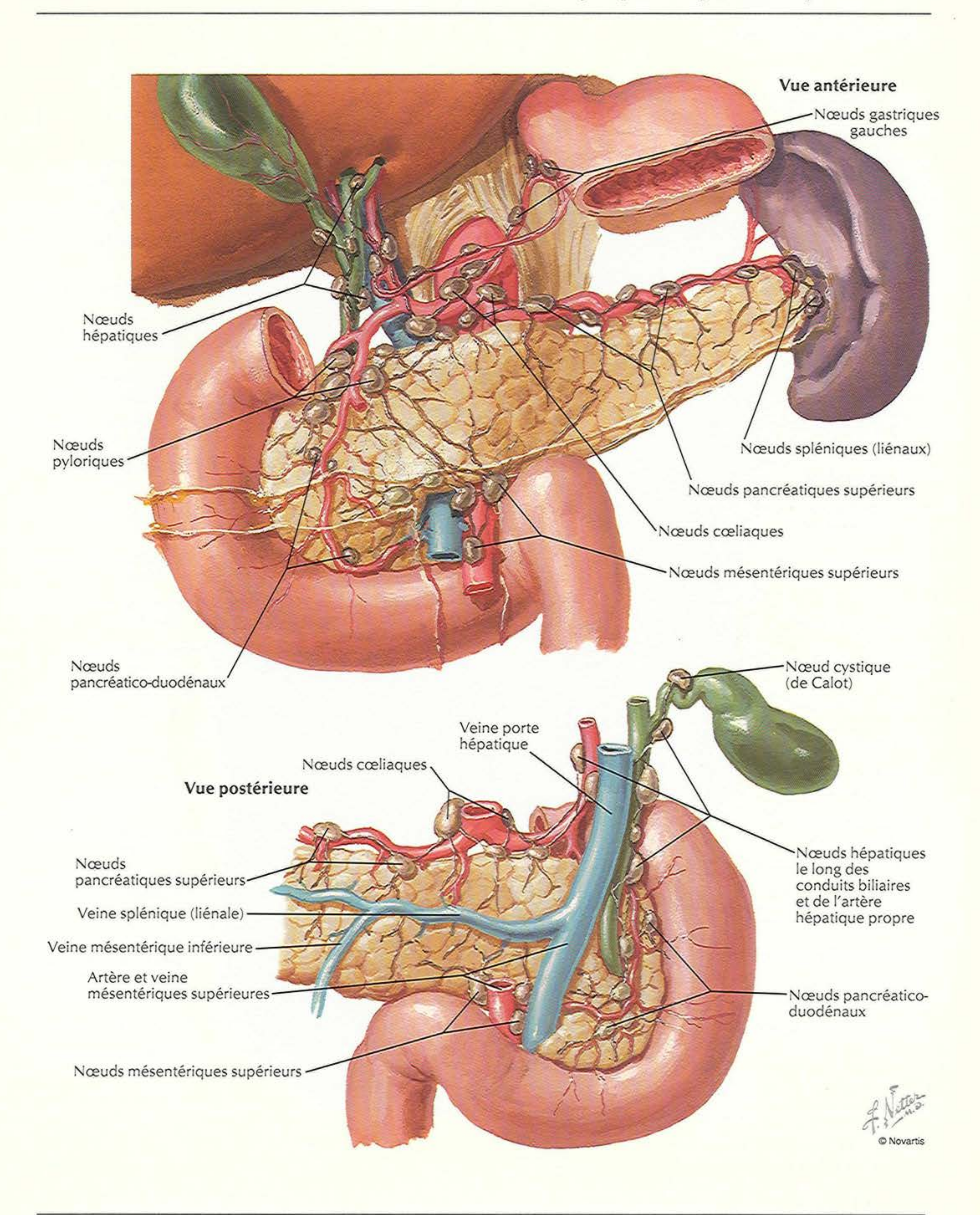
Vaisseaux et nœuds lymphatiques de l'intestin grêle




Nœuds épi-coliques
Nœuds para-coliques
Nœuds coliques moyens
Nœuds para-coliques
Nœuds mésentériques inférieurs
Nœuds mésentériques supérieurs
Nœuds coliques gauches
Nœuds coliques droits
Nœuds pré-aortiques
Nœuds iléo-coliques
Nœuds sigmoïdes
Nœuds para-coliques
Nœuds pré-caecaux
Nœuds rectaux supérieurs
Nœuds appendiculaires
© Novartis
Nœuds mésentériques inférieurs
Nœuds coliques gauches
Nœuds pré-aortiques
Nœuds rectaux supérieurs
Nœuds iliaques communs
Nœuds iliaques internes
Nœuds rectaux moyens
Nœuds iliaques externes
Nœuds rectaux moyens
Nœuds inguinaux superficiels
Vaisseaux lymphatiques périnéaux
(se drainant essentiellement dans les nœuds inguinaux)

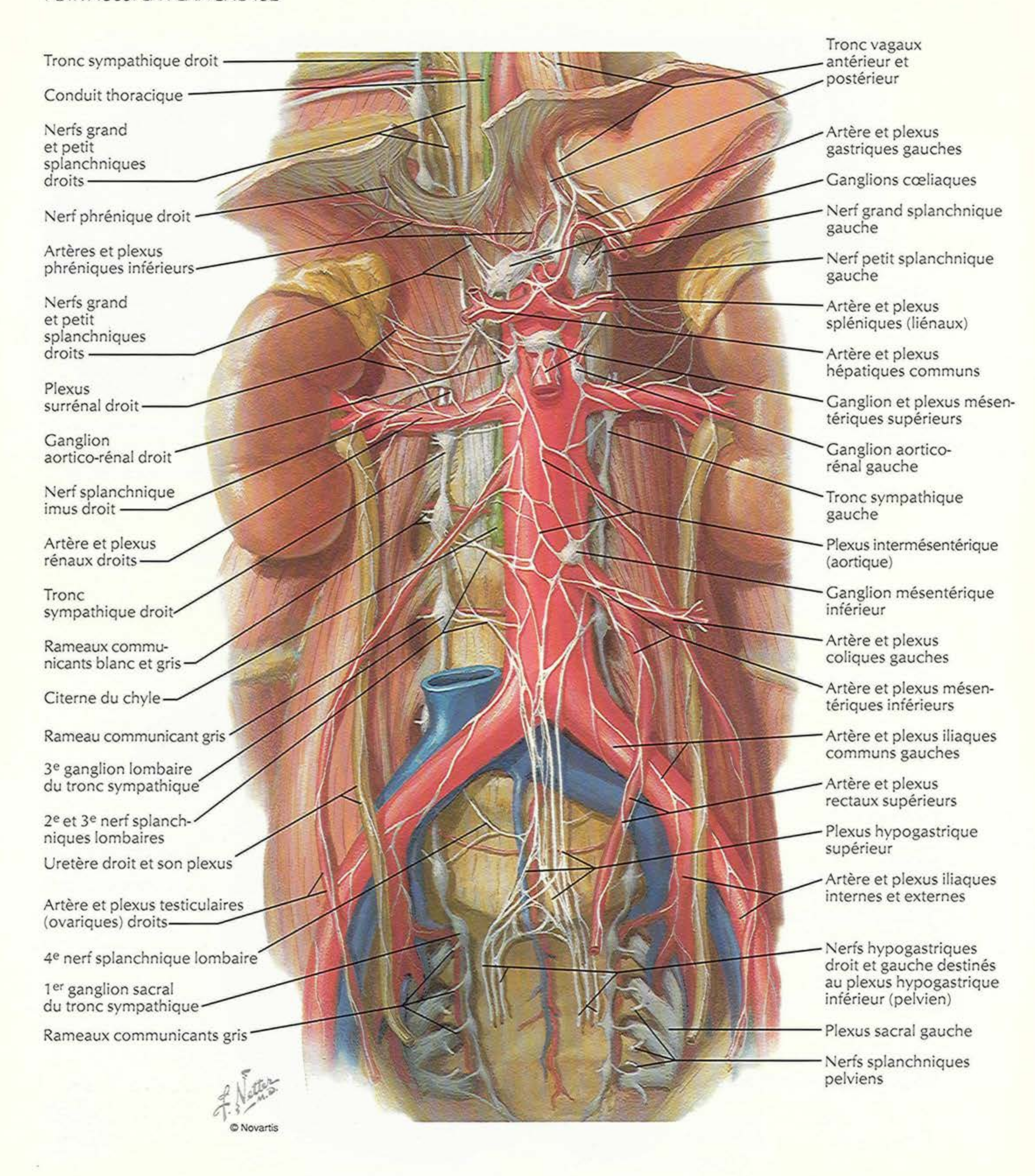


Coupes du foie
(faible grossissement)
Espaces sinusoïdaux (de Disse) très étroits ou oblitérés
Espaces sinusoïdaux (de Disse) (élargis de façon marquée)
Tissu conjonctif de la triade porte
Espace sinusoïdal (de Disse)
Sinusoïde
Espace péri-portal (de Mall)
Vaisseau lymphatique terminal
Nœuds phréniques supérieurs (à la terminaison de la veine cave inférieure)
Hiatus de la veine cave inférieure
Nœuds autour du cardia
Nœud cystique (de Calot)
Nœuds hépatiques
Nœuds cœliaques
Nœuds pyloriques
F. Netter M.D.
© Novartis


Vue antérieure
Nœuds gastriques gauches
Nœuds hépatiques
Nœuds pyloriques
Nœuds spléniques (liénaux)
Nœuds pancréatiques supérieurs
Nœuds cœliaques
Nœuds mésentériques supérieurs
Nœuds pancréatico-duodénaux
Nœud cystique (de Calot)
Veine porte hépatique
Nœuds cœliaques
Vue postérieure
Nœuds pancréatiques supérieurs
Veine splénique (liénale)
Veine mésentérique inférieure
Artère et veine mésentériques supérieures
Nœuds mésentériques supérieurs
Nœuds hépatiques le long des conduits biliaires et de l'artère hépatique propre
Nœuds pancréatico-duodénaux
F. Netter M.D.
© Novartis

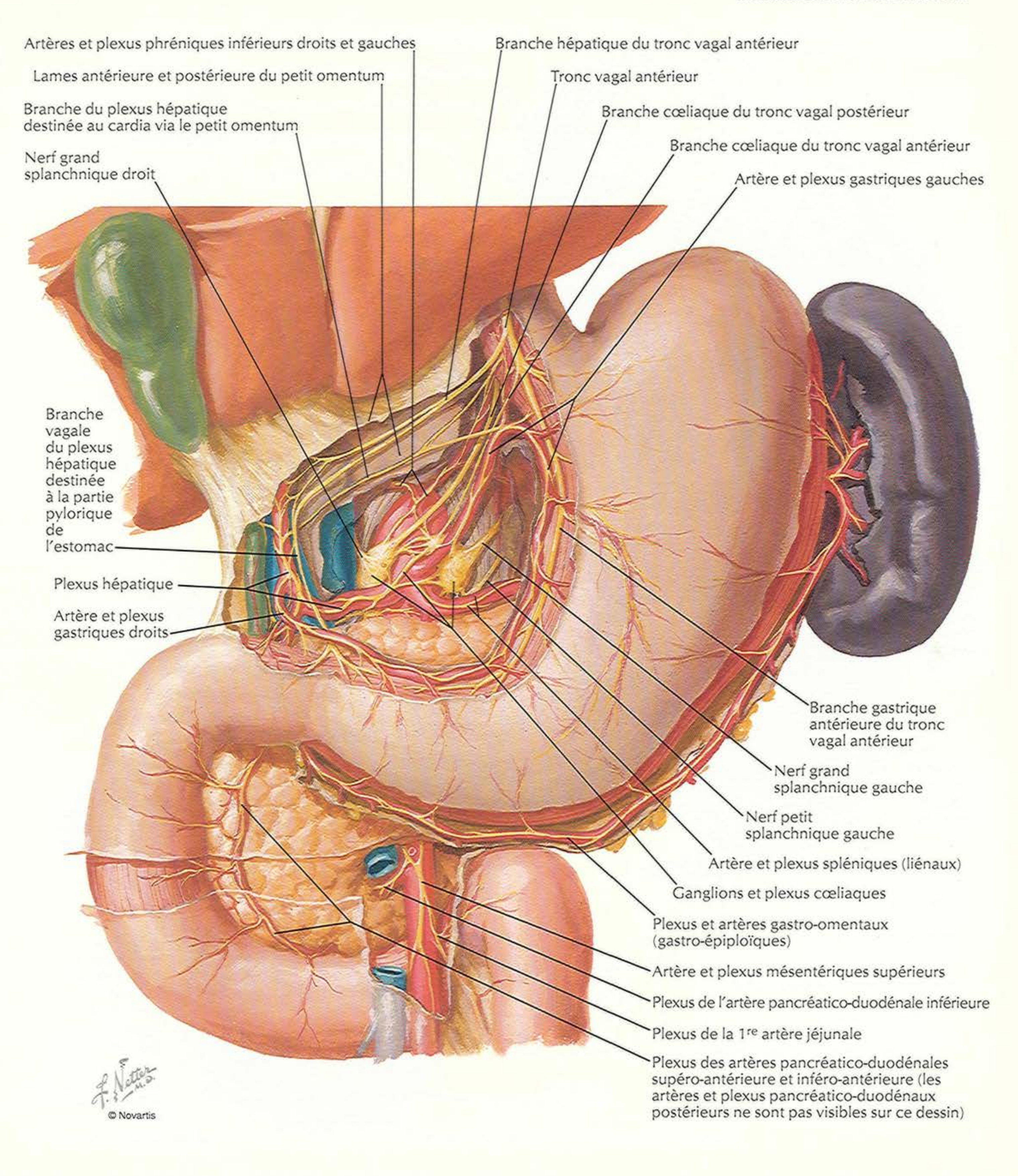
Nerfs et ganglions autonomes de l'abdomen

VOIR AUSSI LA PLANCHE 152



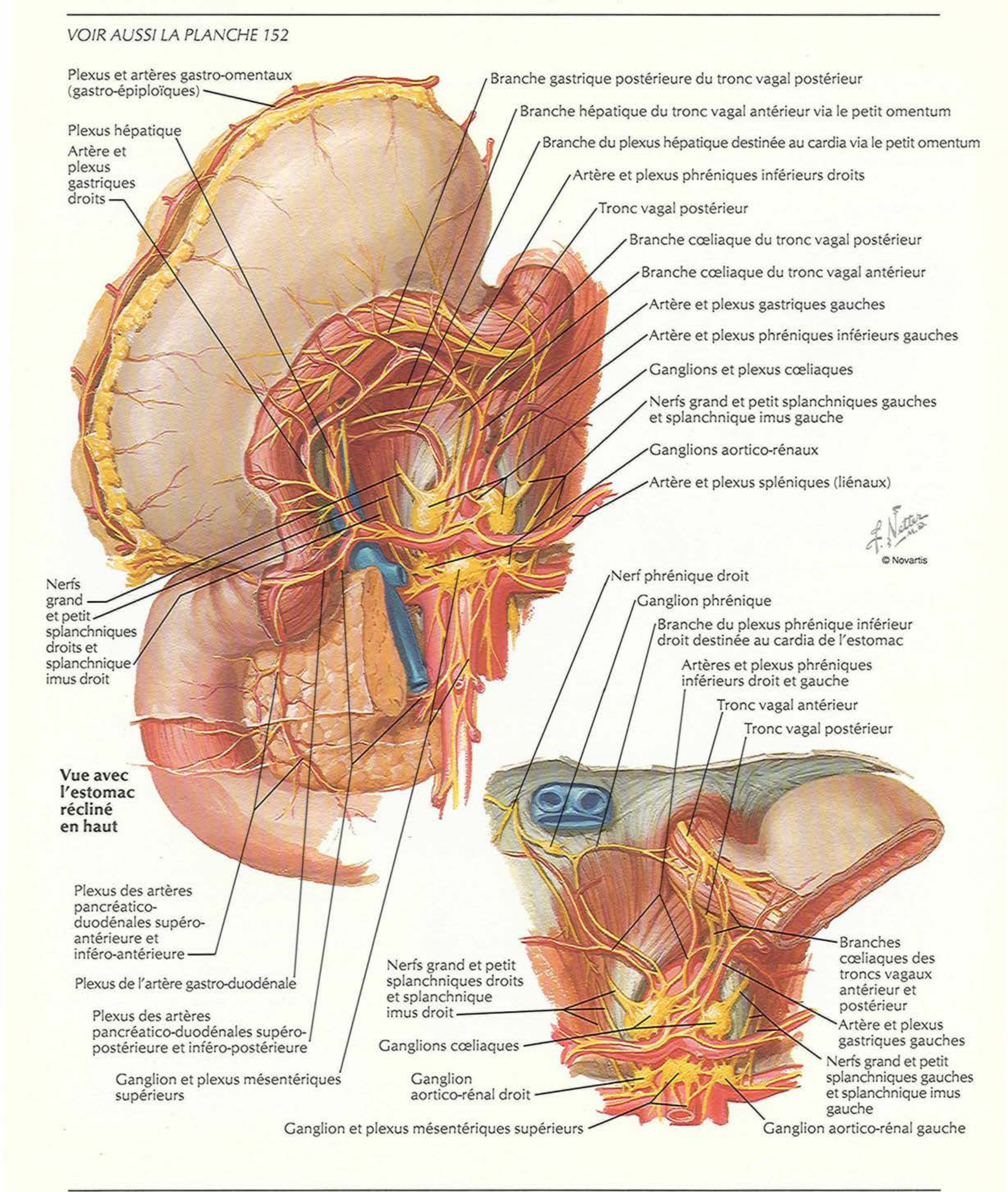
Nerfs de l'estomac et du duodénum

VOIR AUSSI LA PLANCHE 152



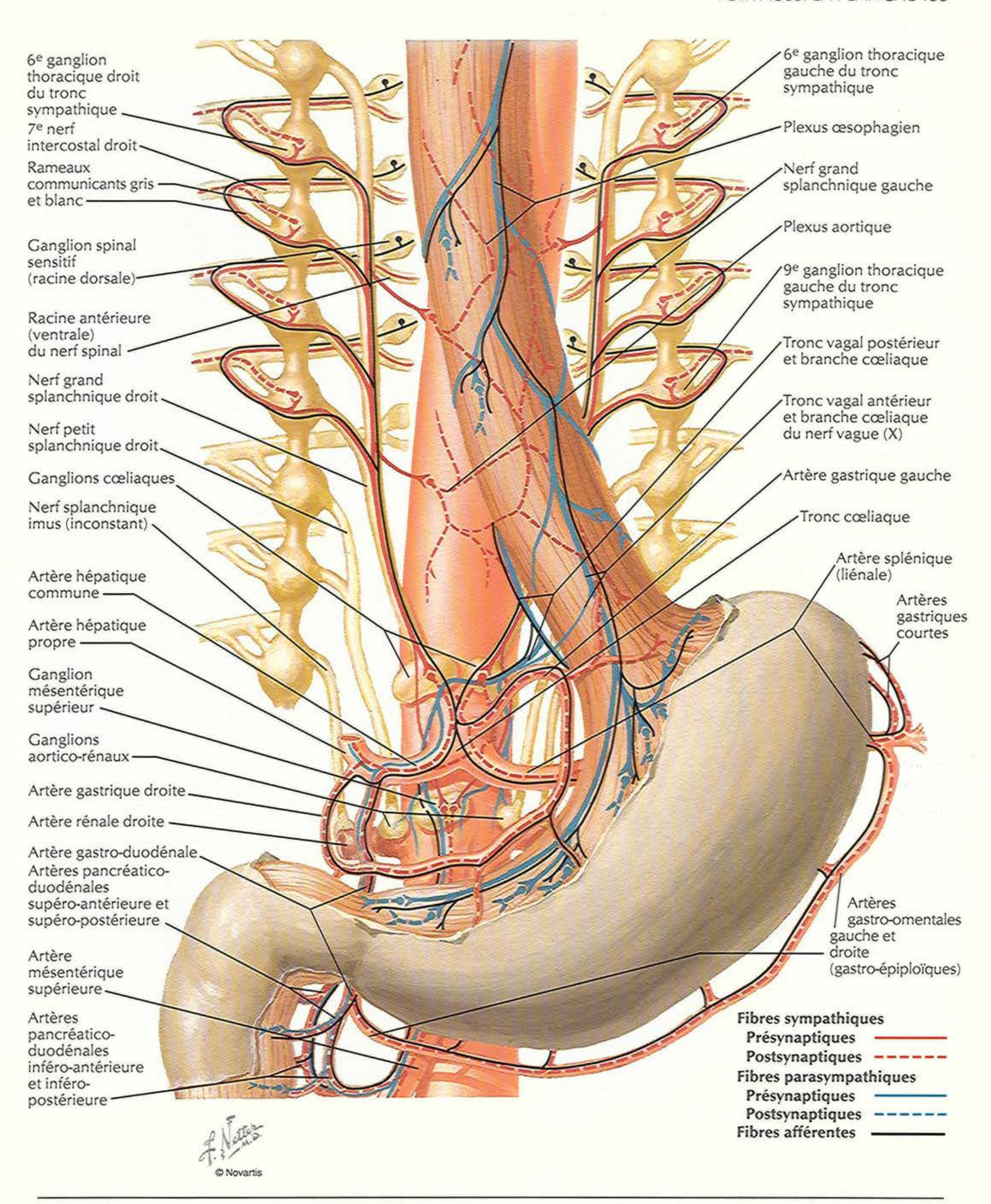
Nerfs de l'estomac et du duodénum (suite)

VOIR AUSSI LA PLANCHE 152



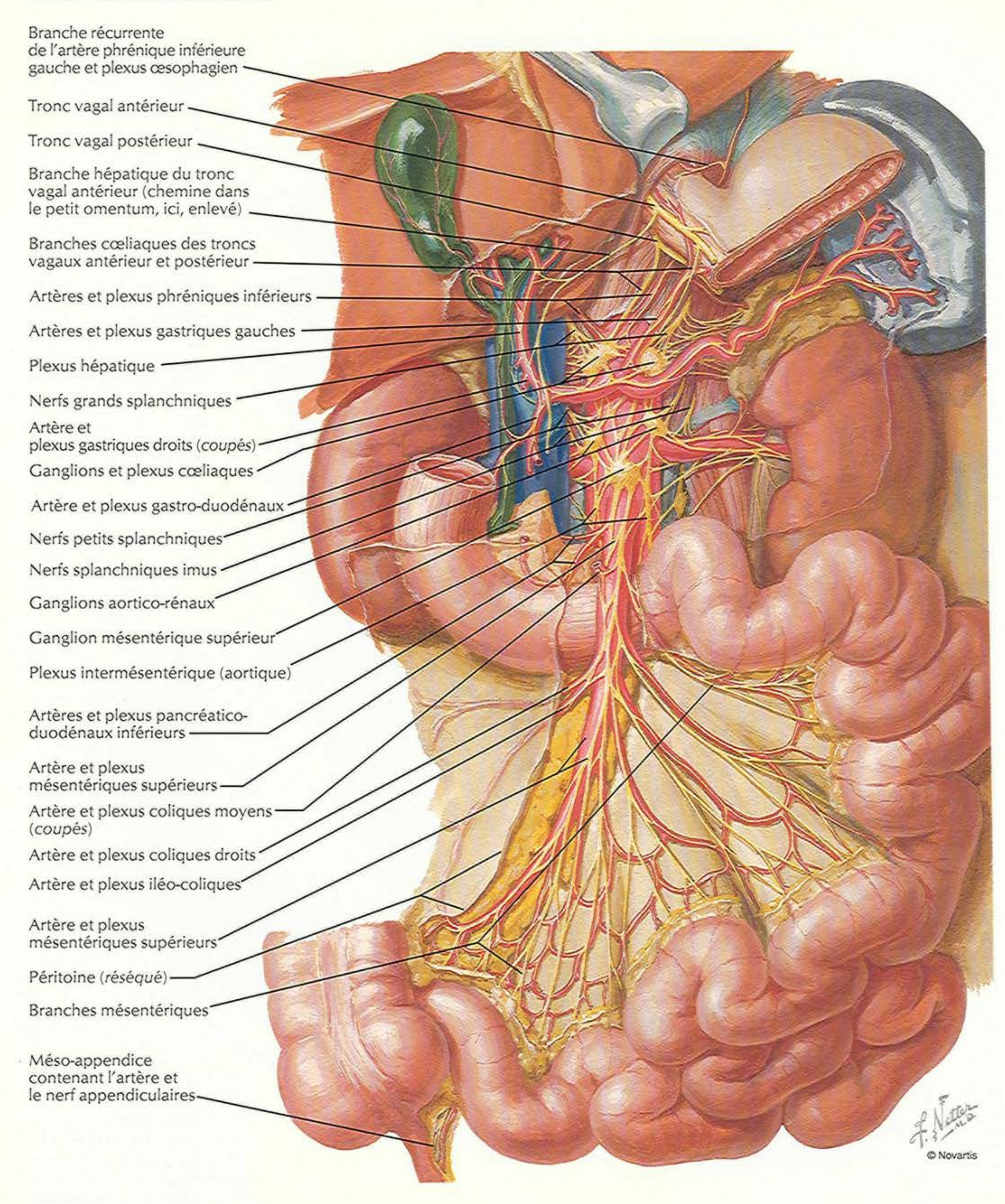
Innervation de l'estomac et du duodénum : schéma

VOIR AUSSI LA PLANCHE 153

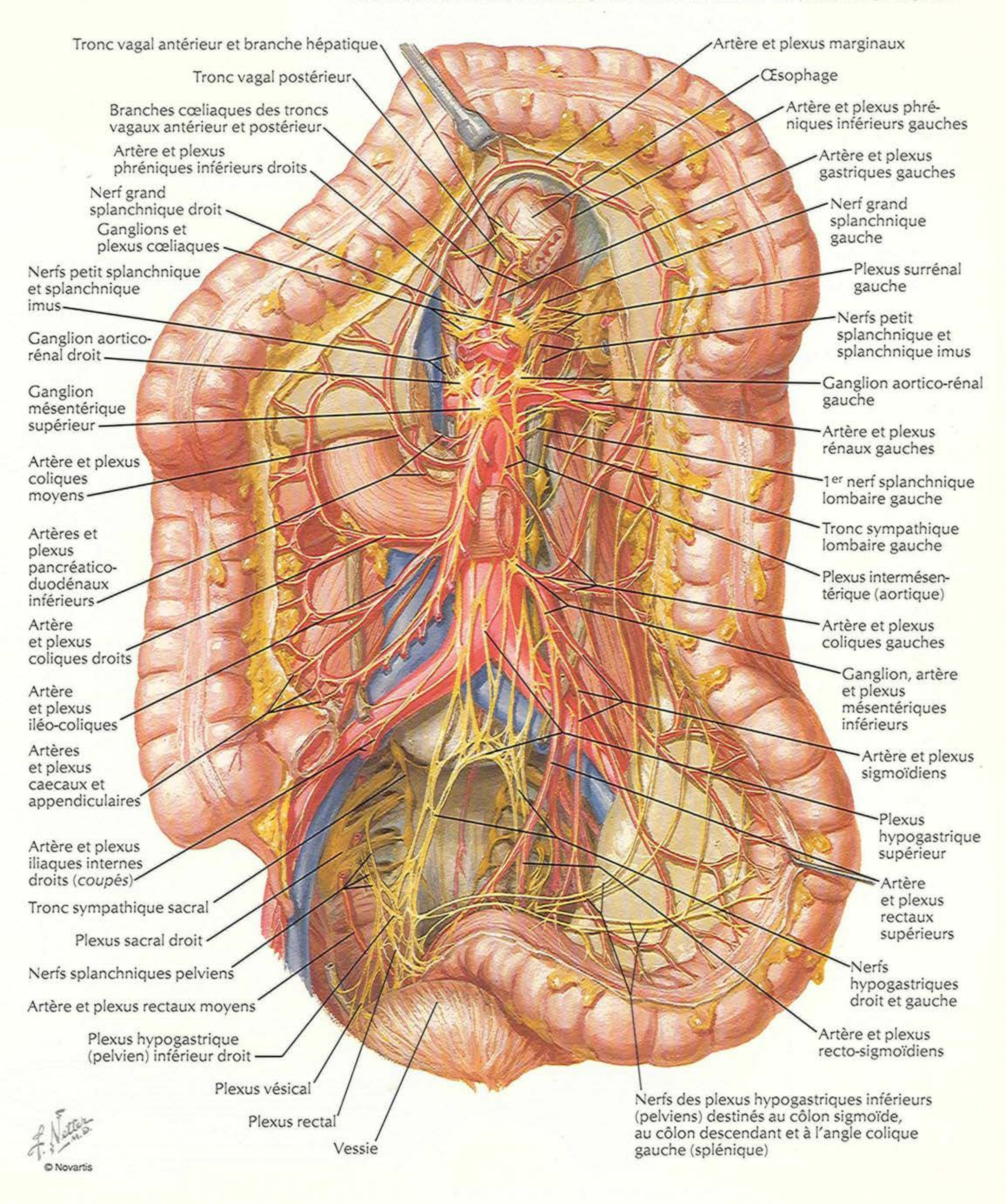


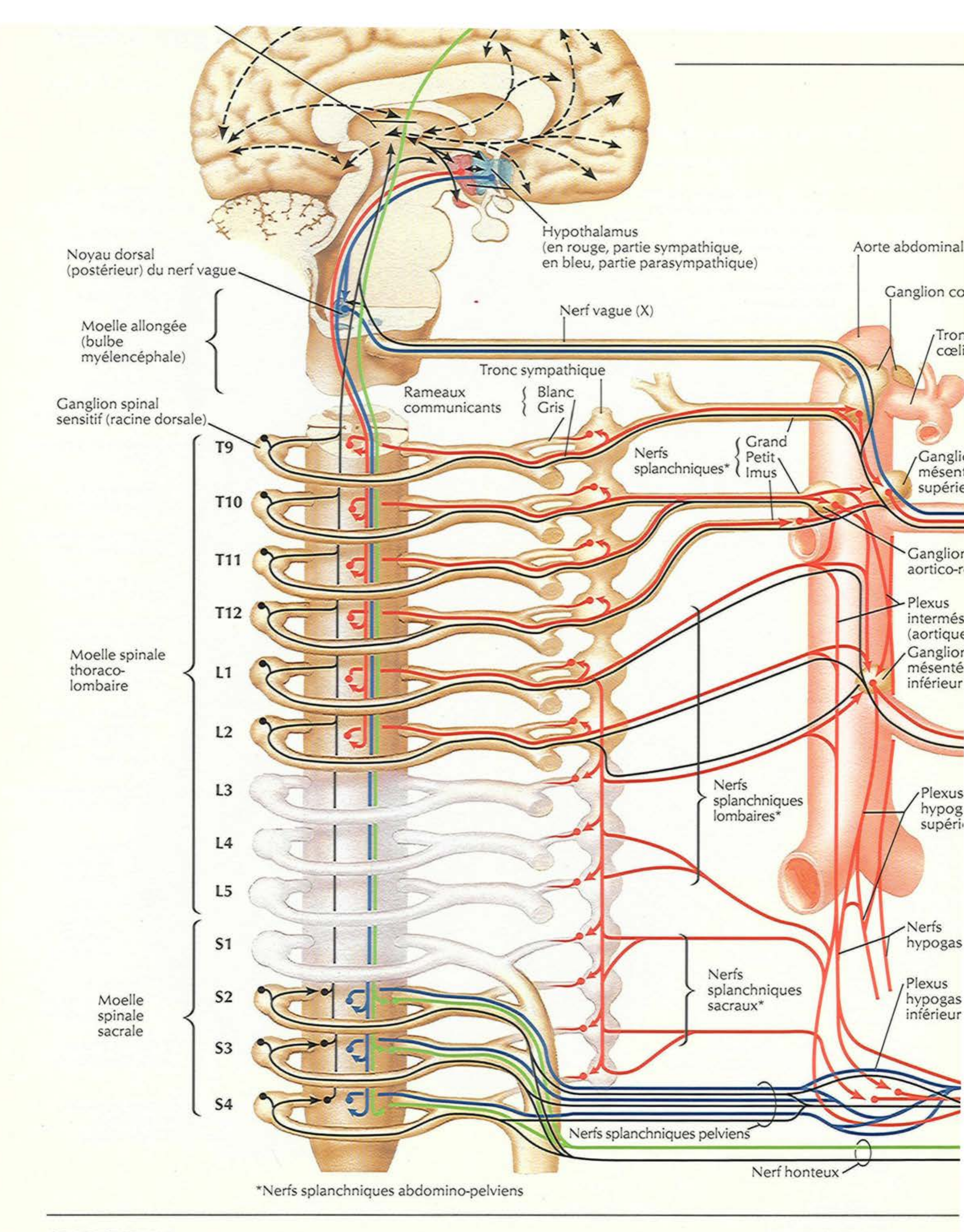
Nerfs de l'intestin grêle

VOIR AUSSI LA PLANCHE 152



POUR LES NERFS DU RECTUM, VOIR LES PLANCHES 152, 381, 382, 383, 384

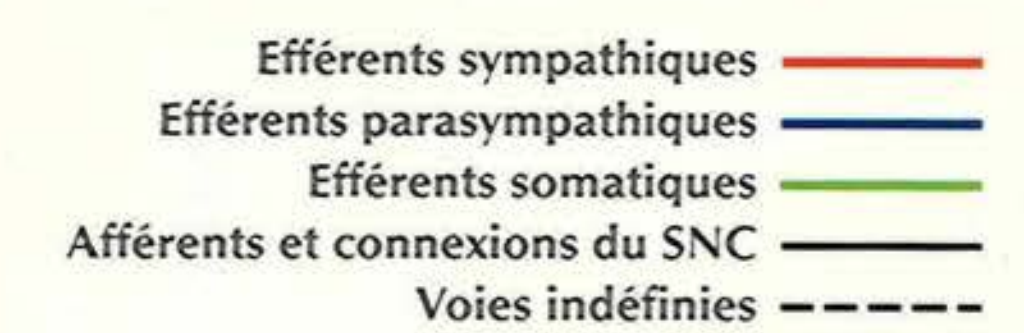




*Nerfs splanchniques abdomino-pelviens

Innervation de l'intestin grêle et du gros intestin : schéma

VOIR AUSSI LA PLANCHE 153



ère et plexus
sentériques
périeurs

T12, L1
T9 (8)
T9, T10
L1, L2

rtères et plexus
ésentériques
férieurs et
liques gauches

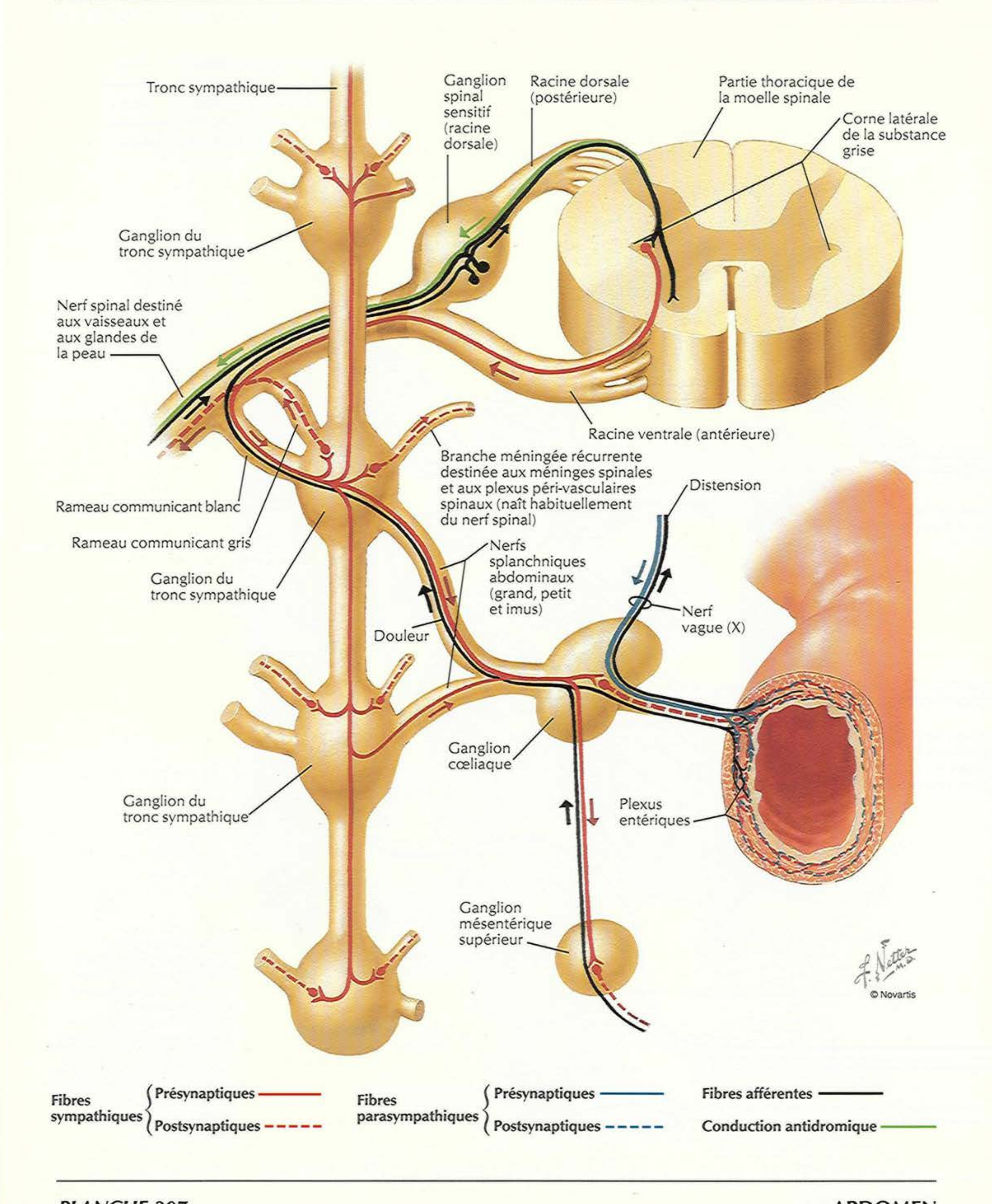
T10–T12
T10 (11)
T10–T12
L1, L2

Artère et nerfs rectaux supérieurs
Plexus rectal
Muscle élévateur de l'anus
Nerf rectal inférieur
Muscle sphincter externe de l'anus

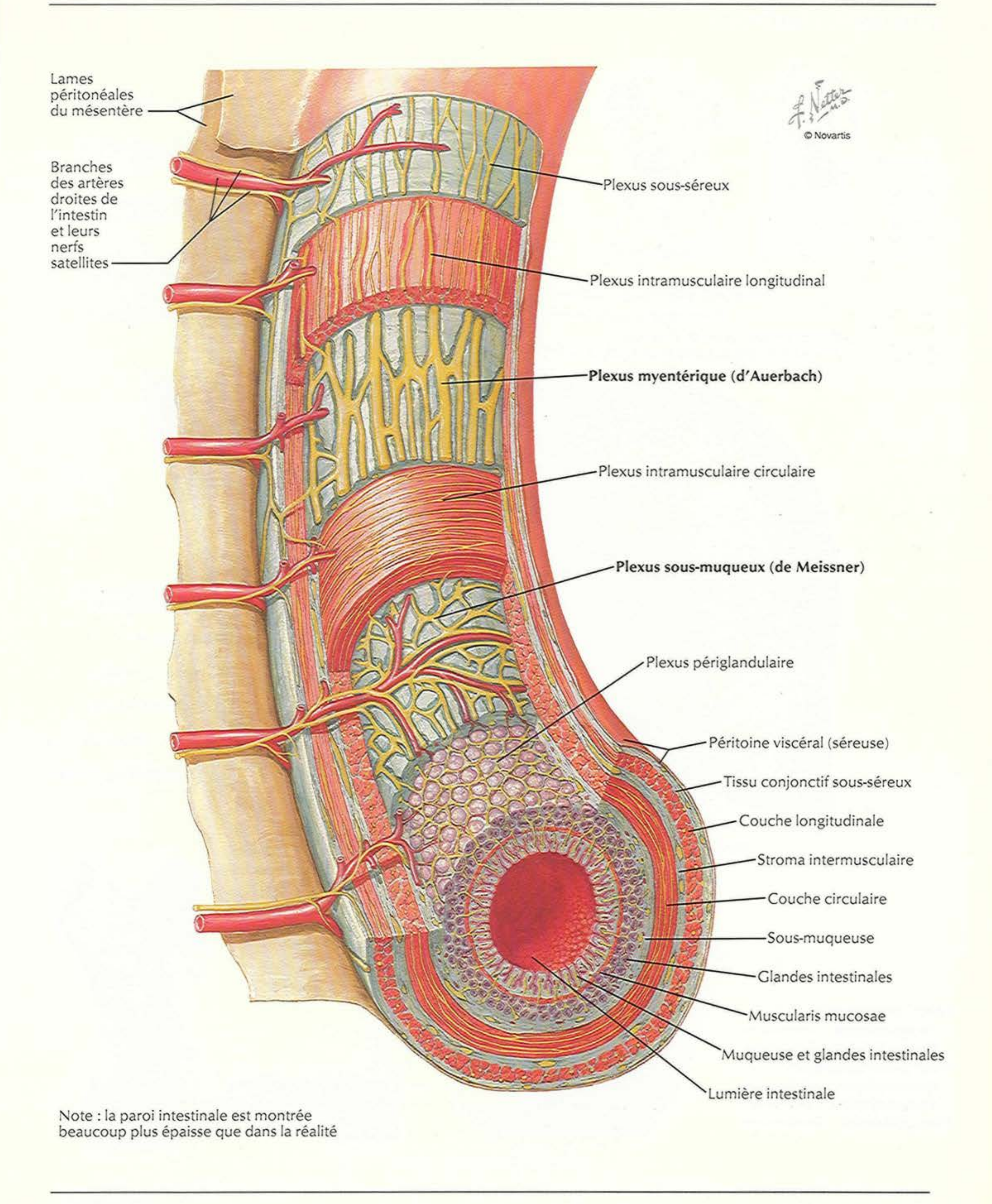


Principales origines segmentaires des fibres sympathiques innervant les différentes régions du tractus intestinal.
De nombreuses fibres afférentes sont véhiculées de façon centripète, approximativement, par les mêmes nerfs splanchniques sympathiques qui transmettent les fibres présynaptiques.

Voies réflexes autonomes : schéma



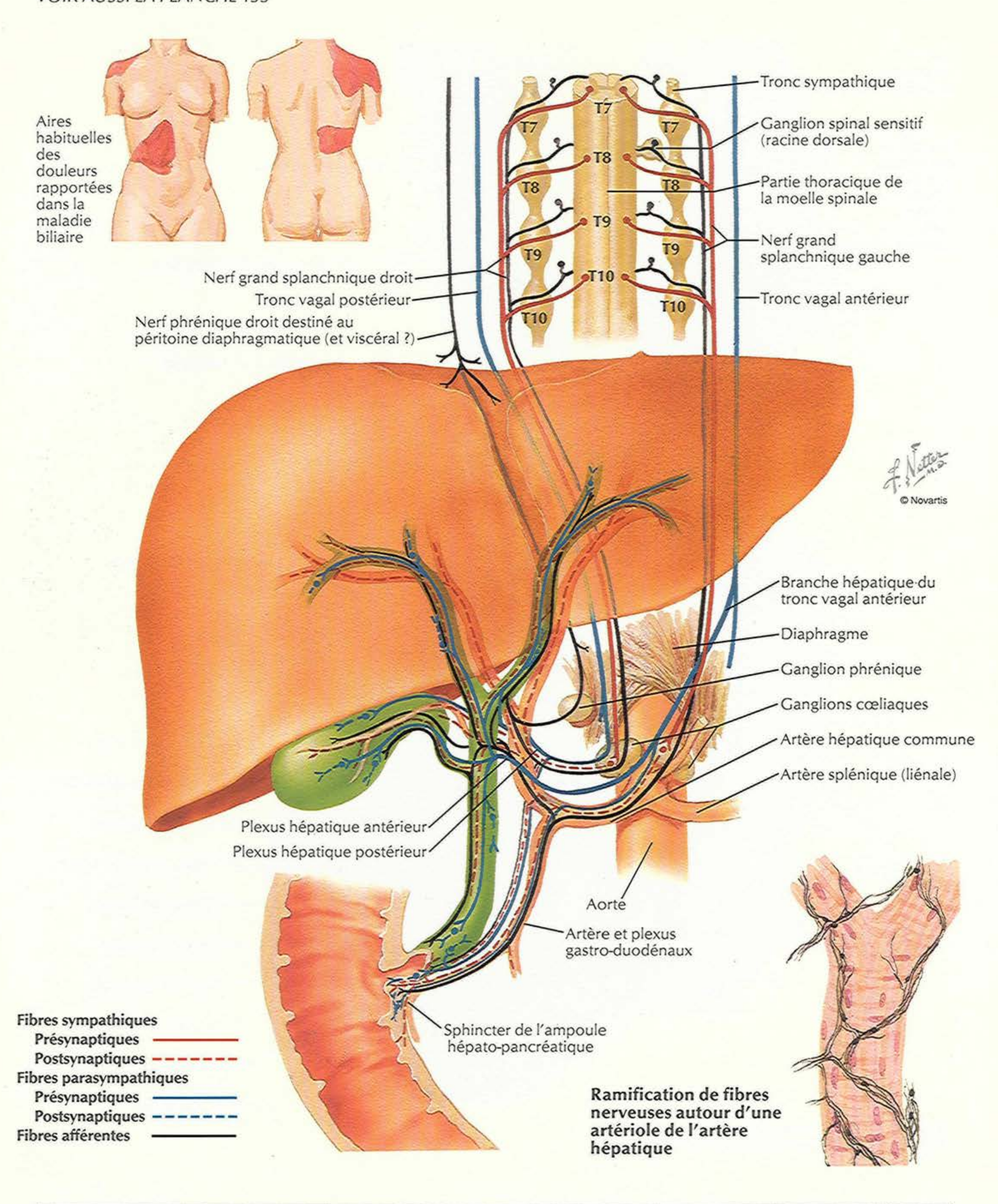
Plexus autonomes intrinsèques de l'intestin : schéma



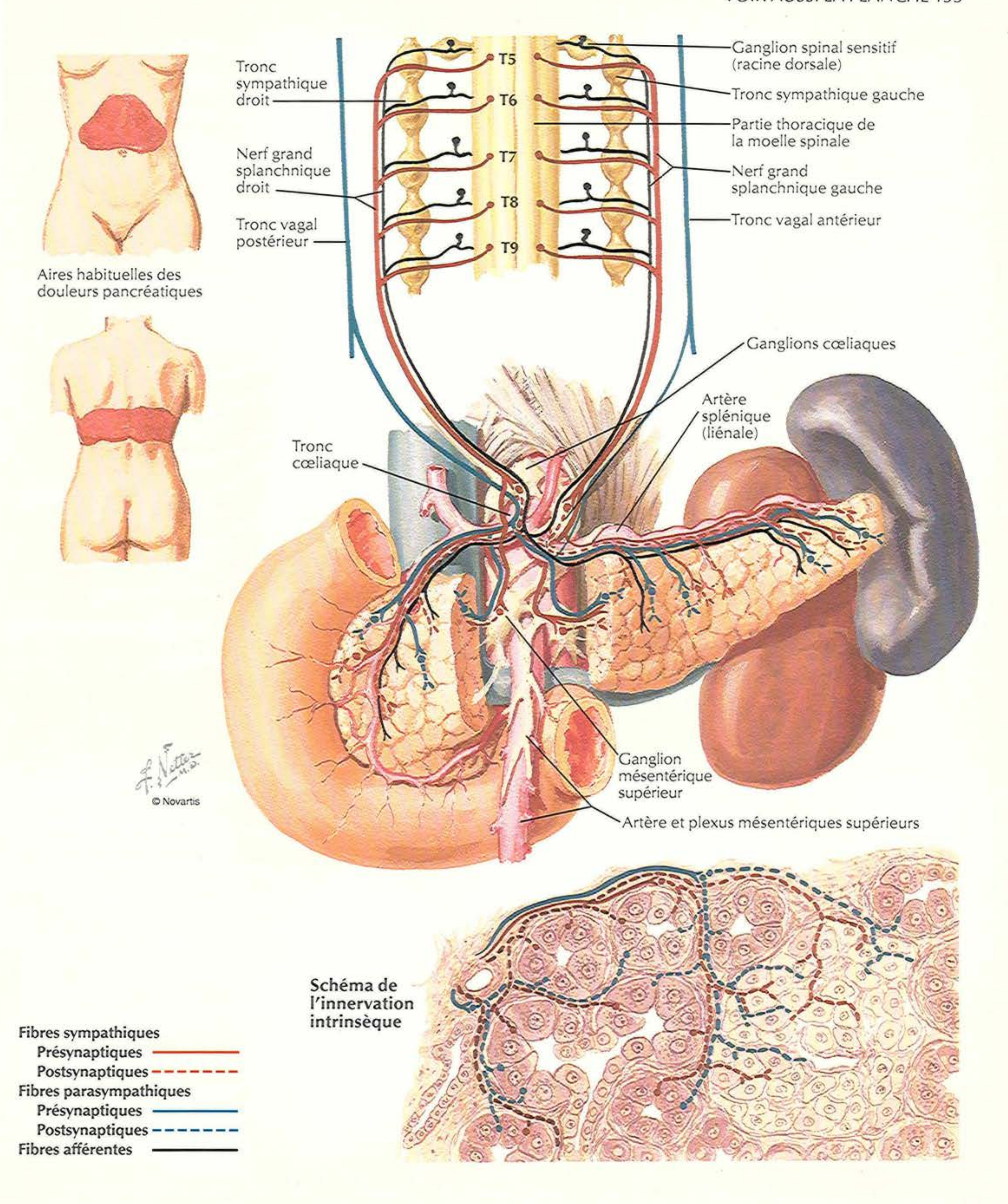
Note : la paroi intestinale est montrée beaucoup plus épaisse que dans la réalité

Innervation du foie et des voies biliaires : schéma

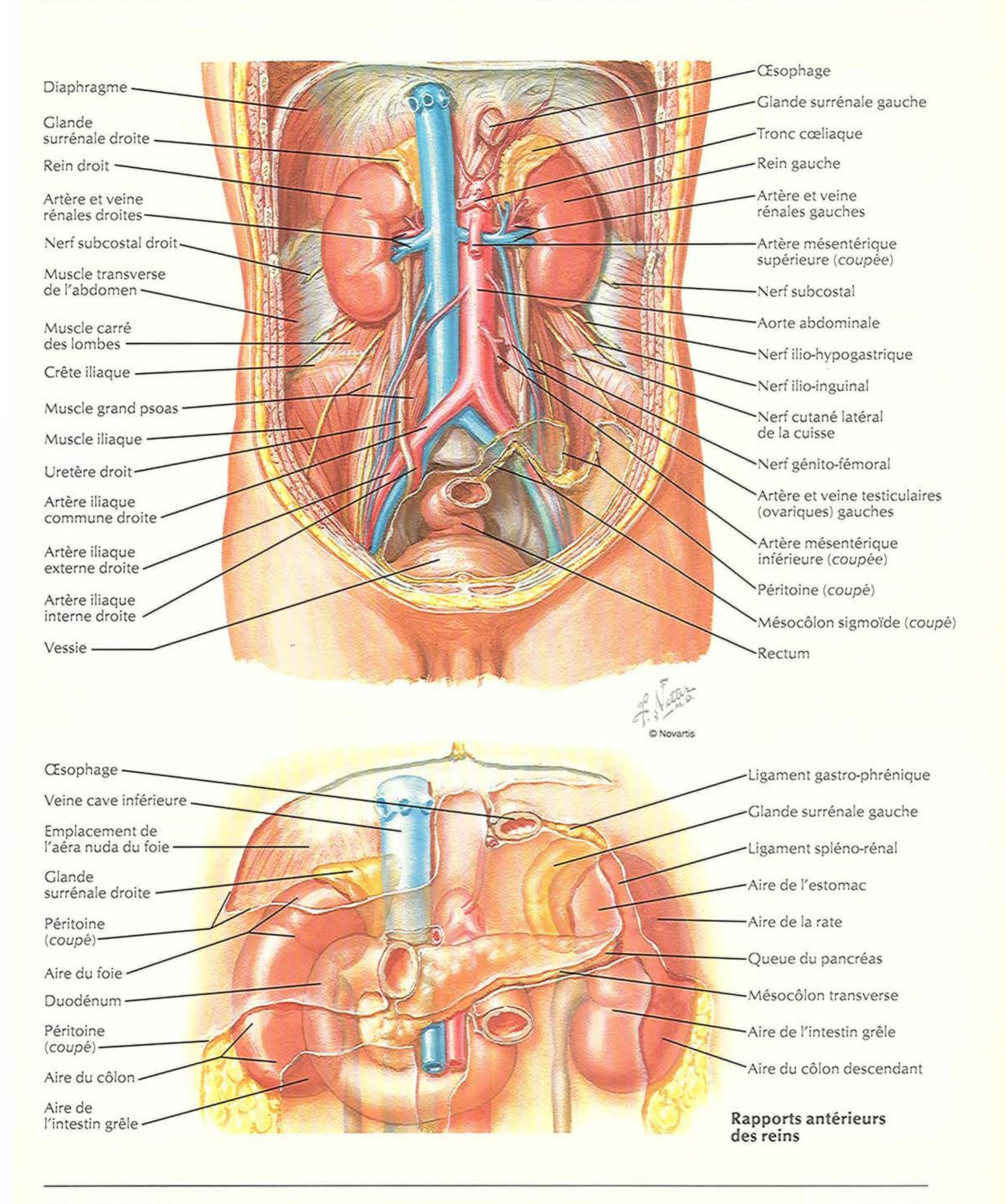
VOIR AUSSI LA PLANCHE 153



Ramification de fibres nerveuses autour d'une artériole de l'artère hépatique

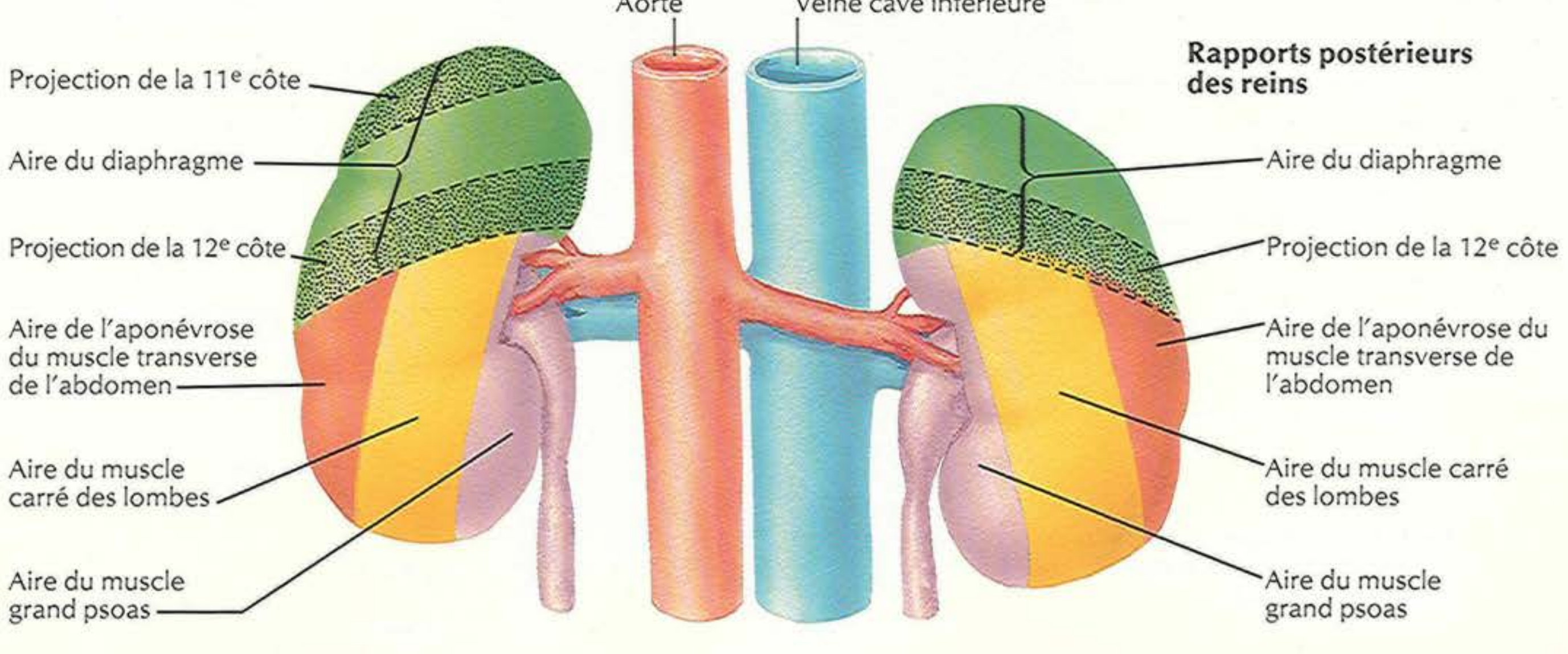

Tronc sympathique droit
Nerf grand splanchnique droit
Tronc vagal postérieur
T5
T6
T7
T8
T9
Ganglion spinal sensitif (racine dorsale)
Tronc sympathique gauche
Partie thoracique de la moelle spinale
Nerf grand splanchnique gauche
Tronc vagal antérieur
Aires habituelles des douleurs pancréatiques
Ganglions cœliaques
Artère splénique (liénale)
Tronc cœliaque
Ganglion mésentérique supérieur
Artère et plexus mésentériques supérieurs
© Novartis
Schéma de l'innervation intrinsèque
Fibres sympathiques
Présynaptiques
Postsynaptiques
Fibres parasympathiques
Présynaptiques
Postsynaptiques
Fibres afférentes

Reins in situ : vues antérieures



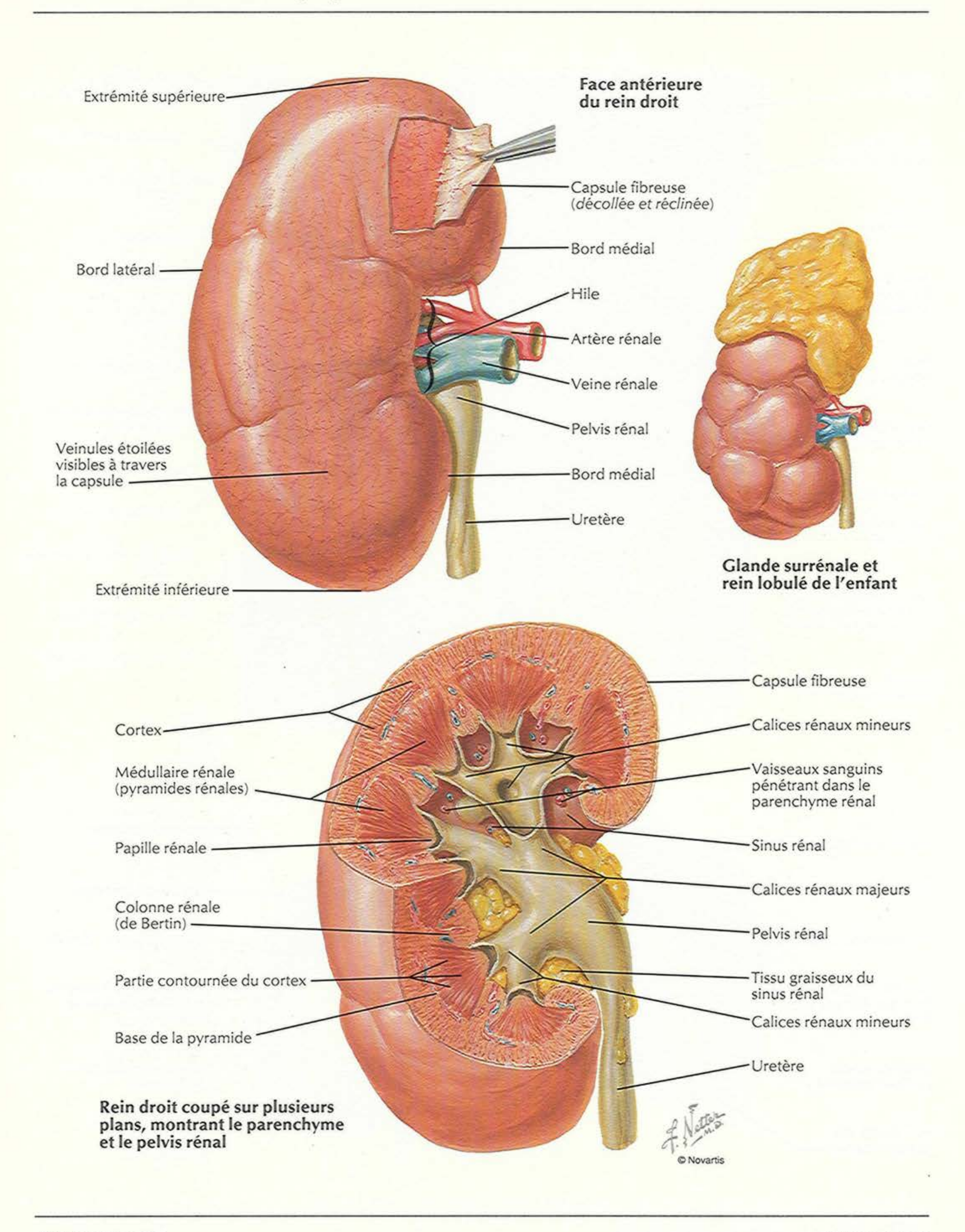
Rapports antérieurs des reins

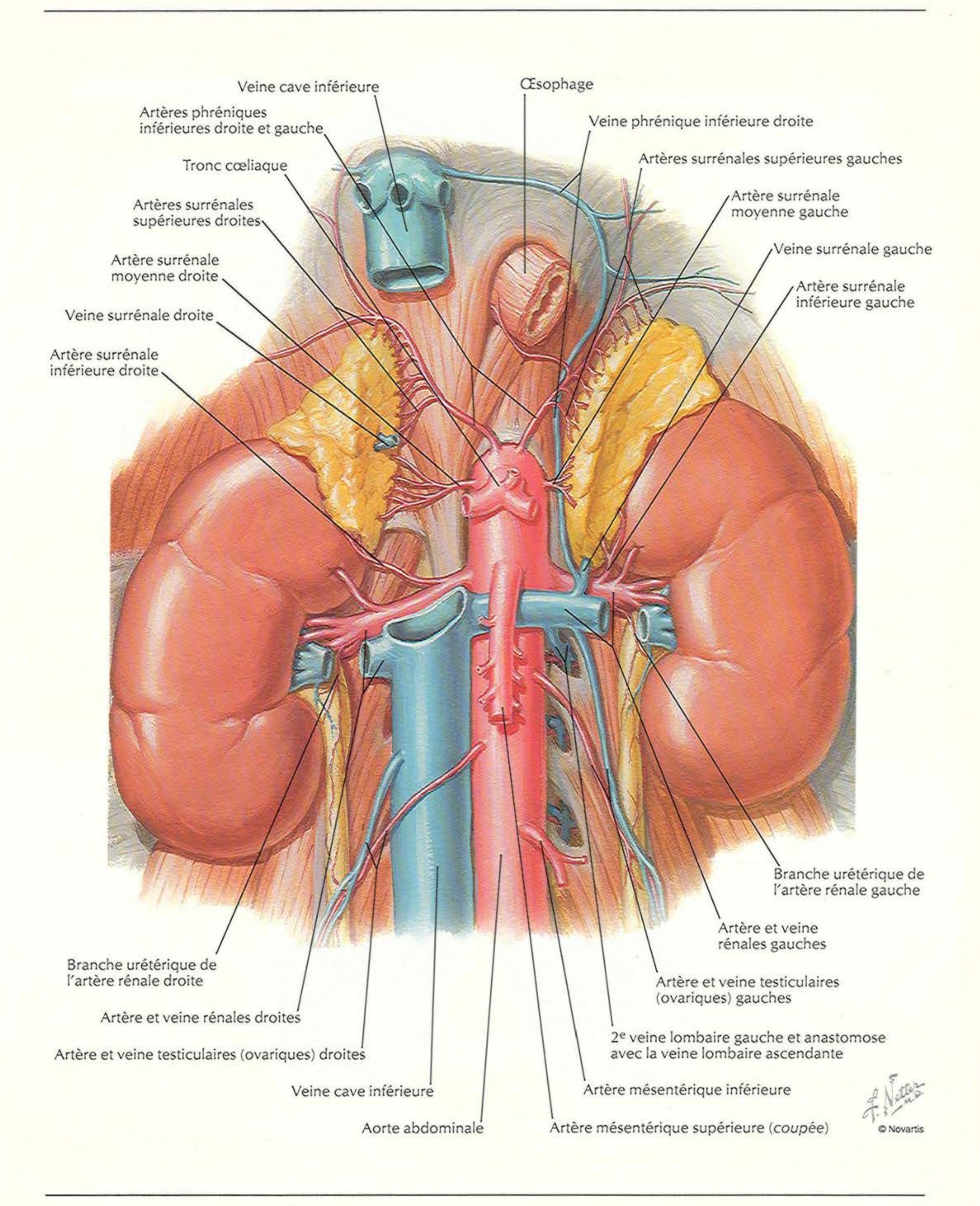
Muscle grand dorsal
Muscle dentelé postéro-inférieur
Muscle oblique externe
Aponévrose du muscle transverse de l'abdomen
Muscle oblique interne
Fascia thoraco-lombaire (lame postérieure)
Crête iliaque
Muscle érecteur du rachis
Fascia glutéal (recouvrant le muscle moyen fessier)
Muscle grand fessier
10
11
12
Plèvre (récessus costo-diaphragmatique)
Ligament lombo-costal
Muscle carré des lombes (*coupé*)
Diaphragme
Nerf subcostal
Rein droit
Côlon ascendant
Muscle transverse de l'abdomen
Nerf ilio-hypogastrique
Nerf ilio-inguinal
Muscle carré des lombes (*coupé*)
Muscle grand psoas
Ligament ilio-lombaire



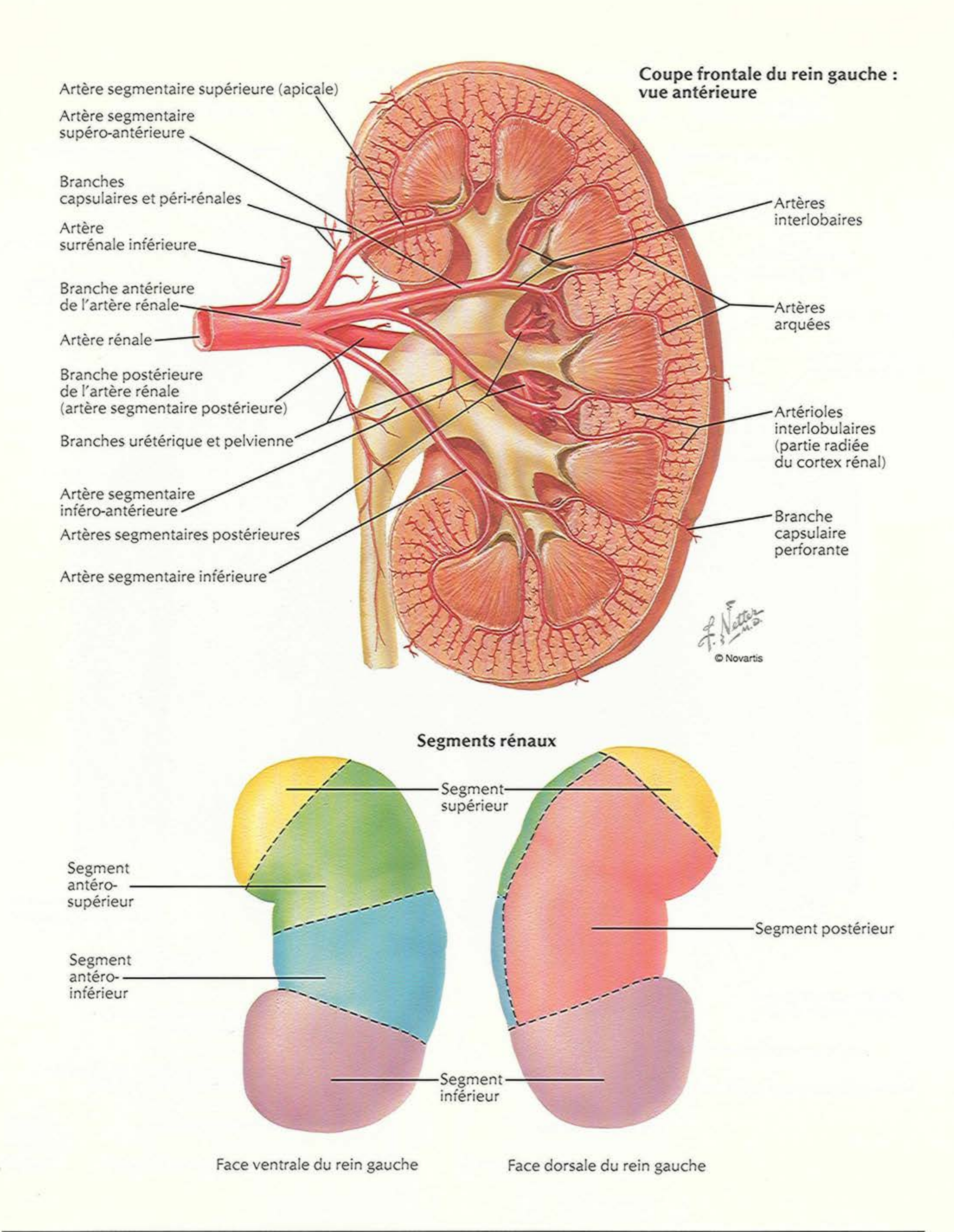
Rapports postérieurs des reins

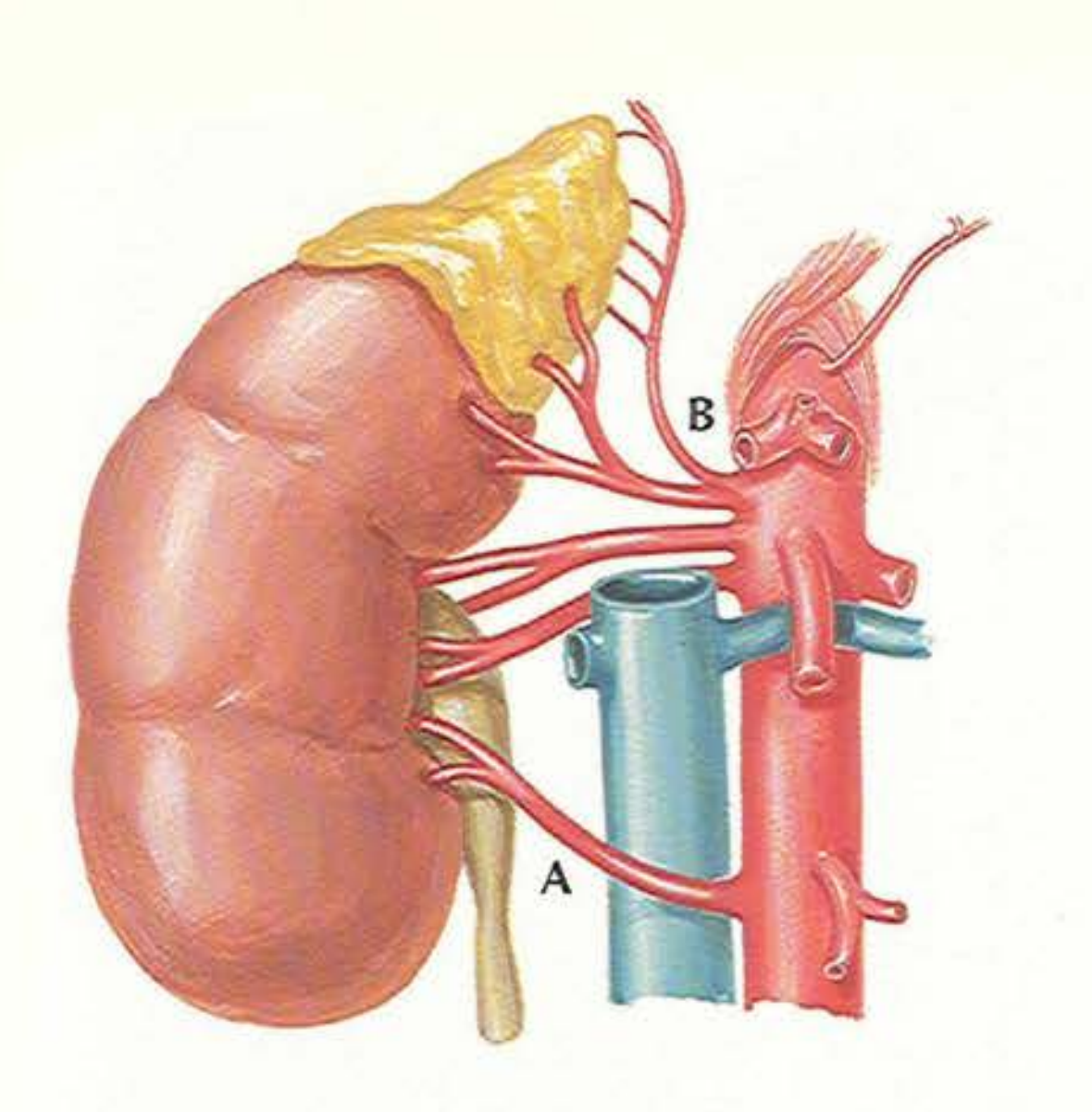
Structure macroscopique du rein

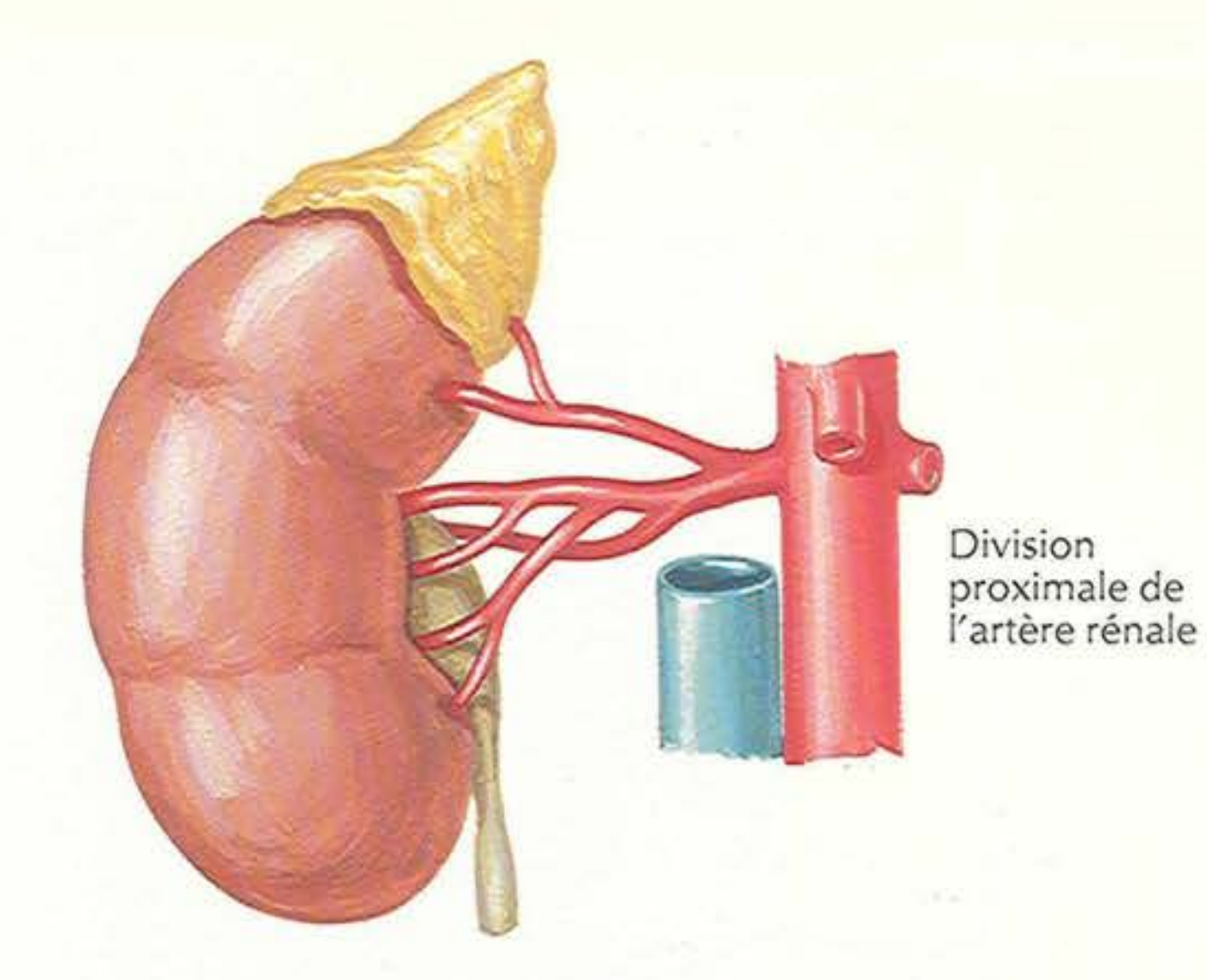



Veine cave inférieure
Artères phréniques inférieures droite et gauche
Tronc cœliaque
Artères surrénales supérieures droites
Artère surrénale moyenne droite
Veine surrénale droite
Artère surrénale inférieure droite
Œsophage
Veine phrénique inférieure droite
Artères surrénales supérieures gauches
Artère surrénale moyenne gauche
Veine surrénale gauche
Artère surrénale inférieure gauche
Branche urétérique de l'artère rénale gauche
Artère et veine rénales gauches
Artère et veine testiculaires (ovariques) gauches
2e veine lombaire gauche et anastomose avec la veine lombaire ascendante
Artère mésentérique inférieure
Artère mésentérique supérieure (*coupée*)
Branche urétérique de l'artère rénale droite
Artère et veine rénales droites
Artère et veine testiculaires (ovariques) droites
Veine cave inférieure
Aorte abdominale
F. Netter M.D.

Artères intra-rénales et segments rénaux



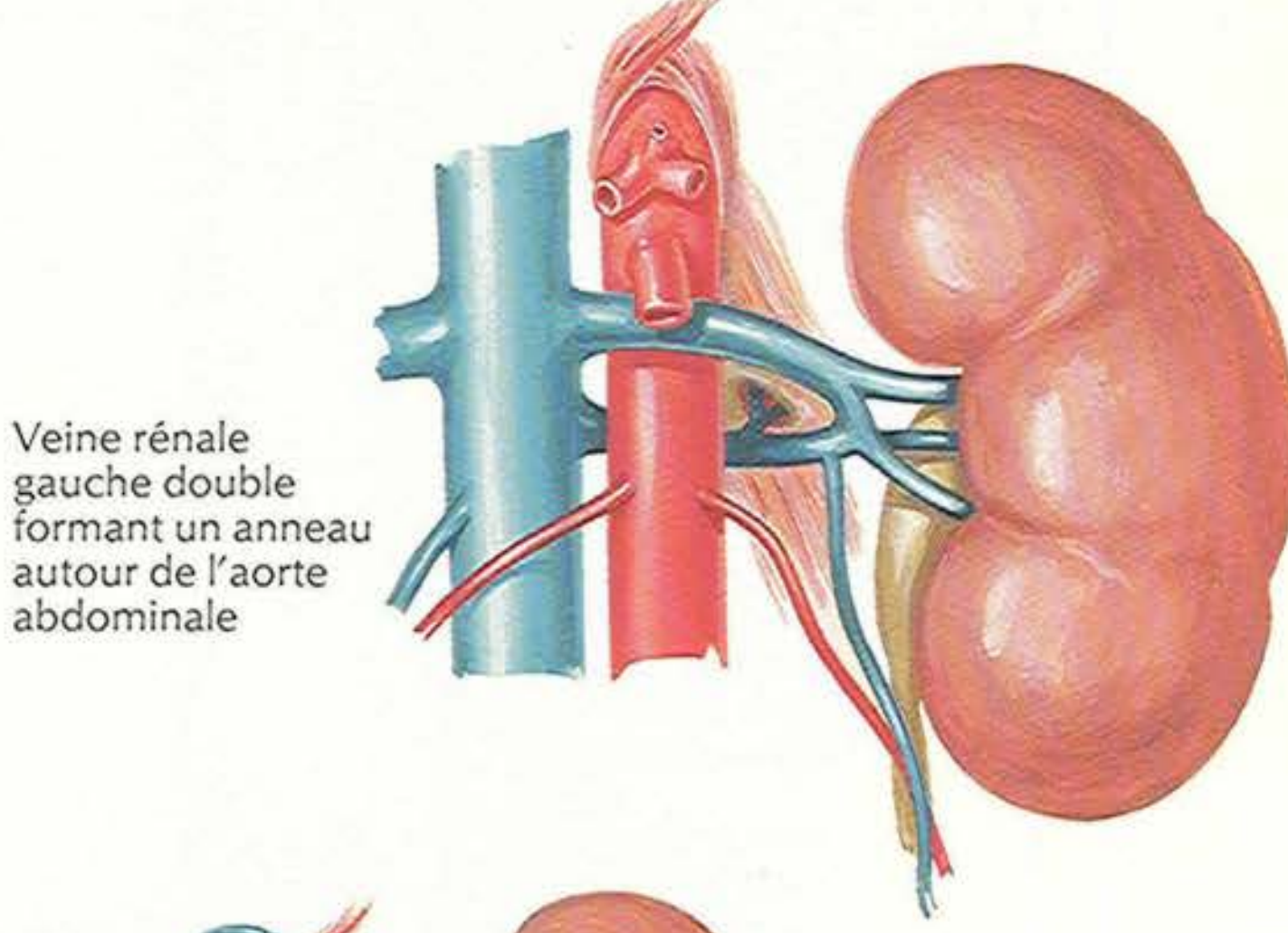




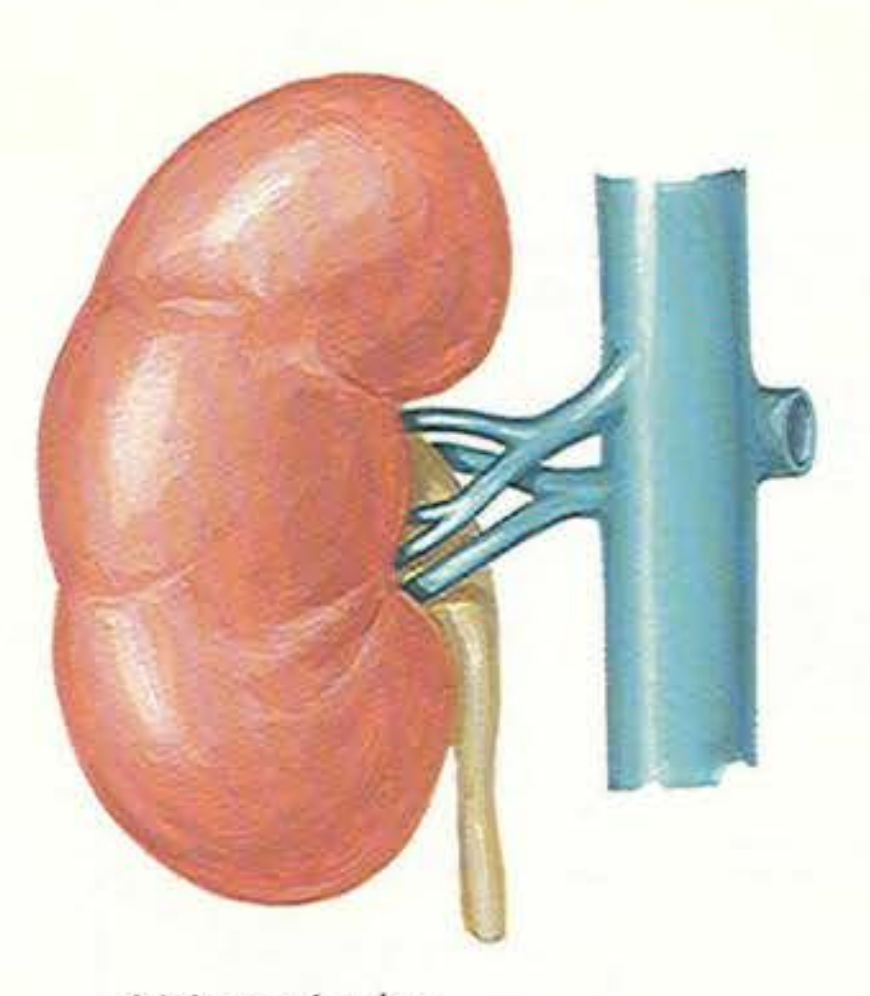
Division proximale de l'artère rénale

A Une artère rénale accessoire basse peut passer devant ou derrière la veine cave inférieure

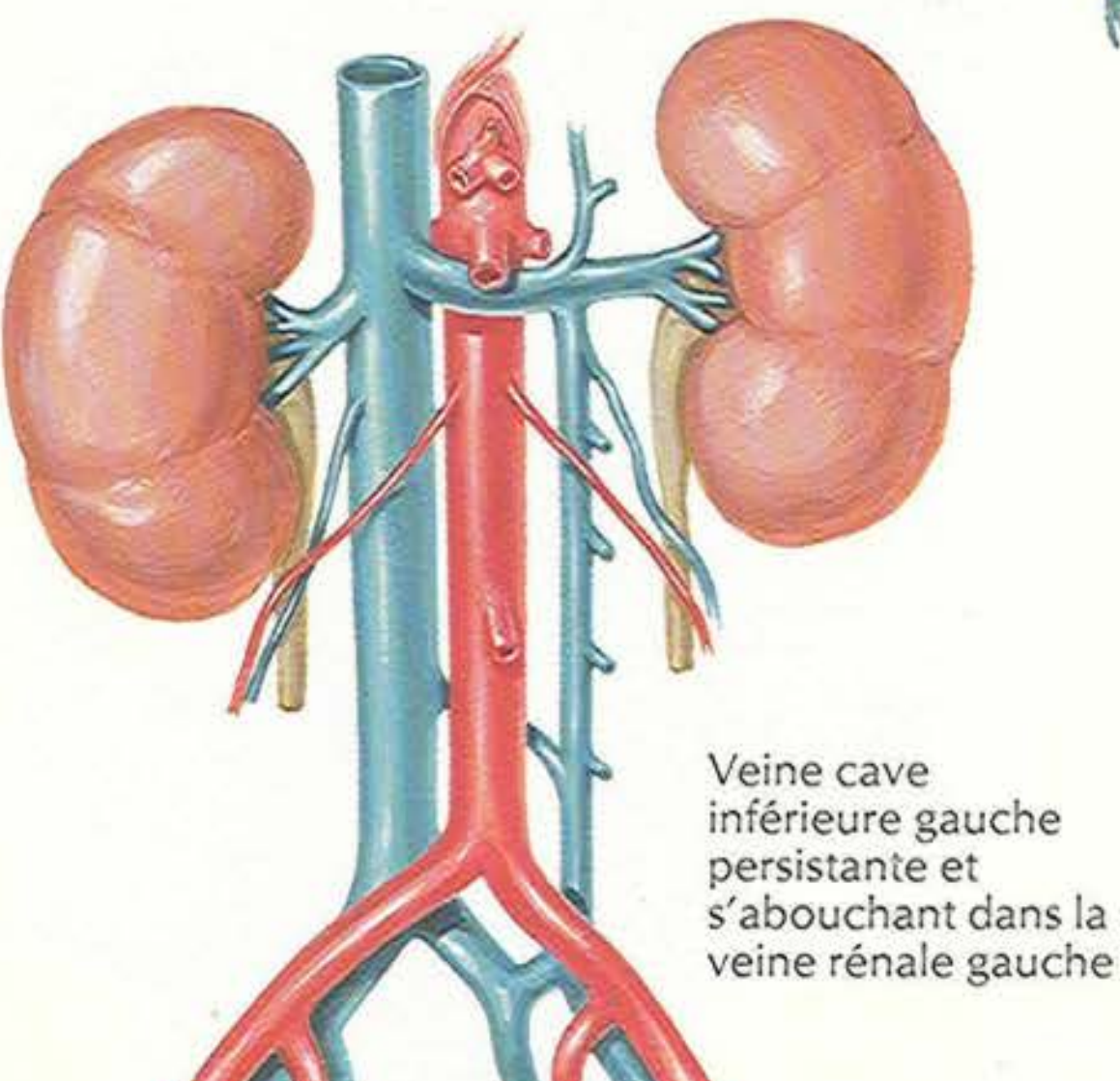
B L'artère phrénique inférieure et les artères surrénales supérieures peuvent naître avant l'artère rénale (artère surrénale moyenne absente)



Veine rénale gauche double formant un anneau autour de l'aorte abdominale



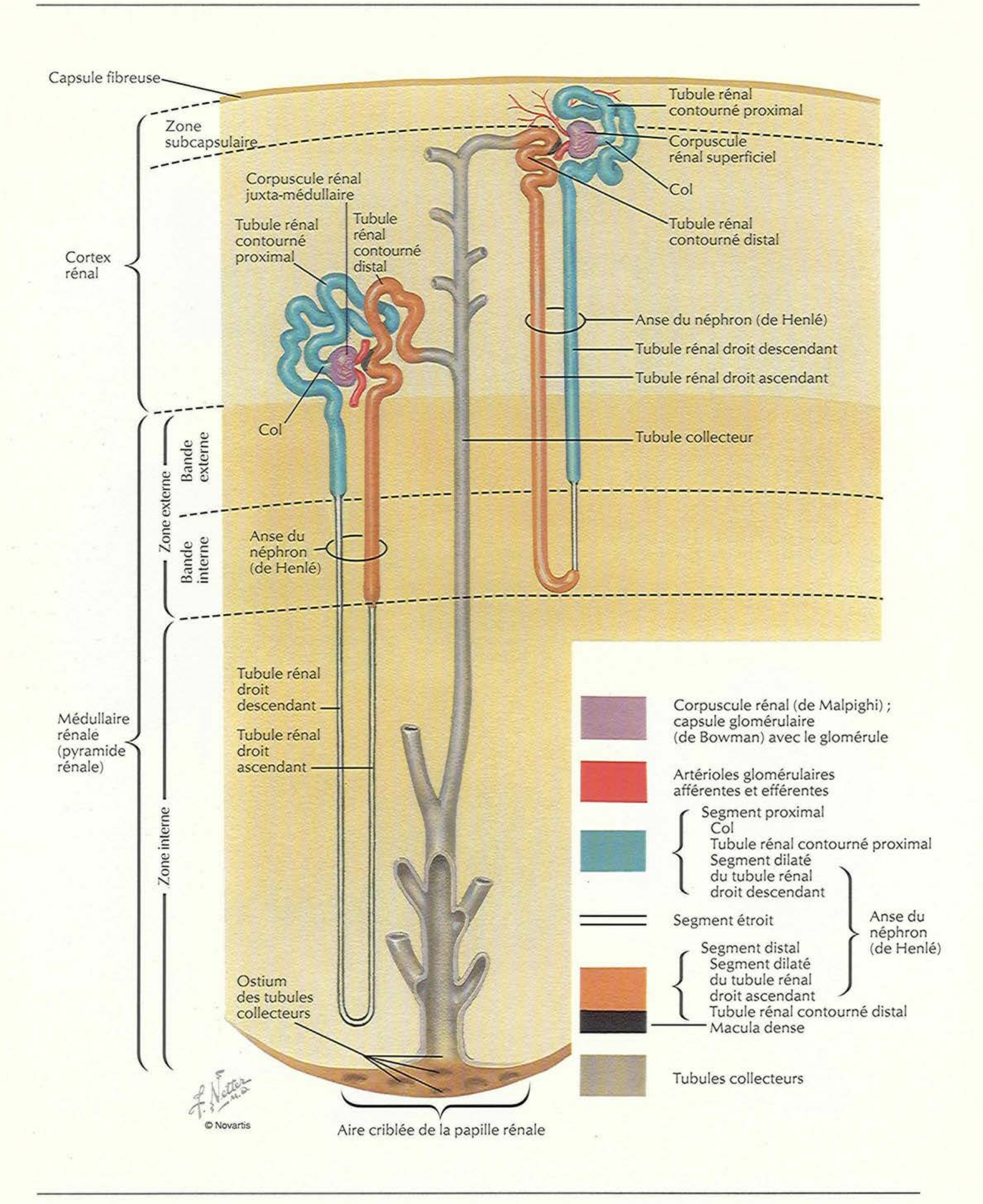
Veines rénales surnuméraires

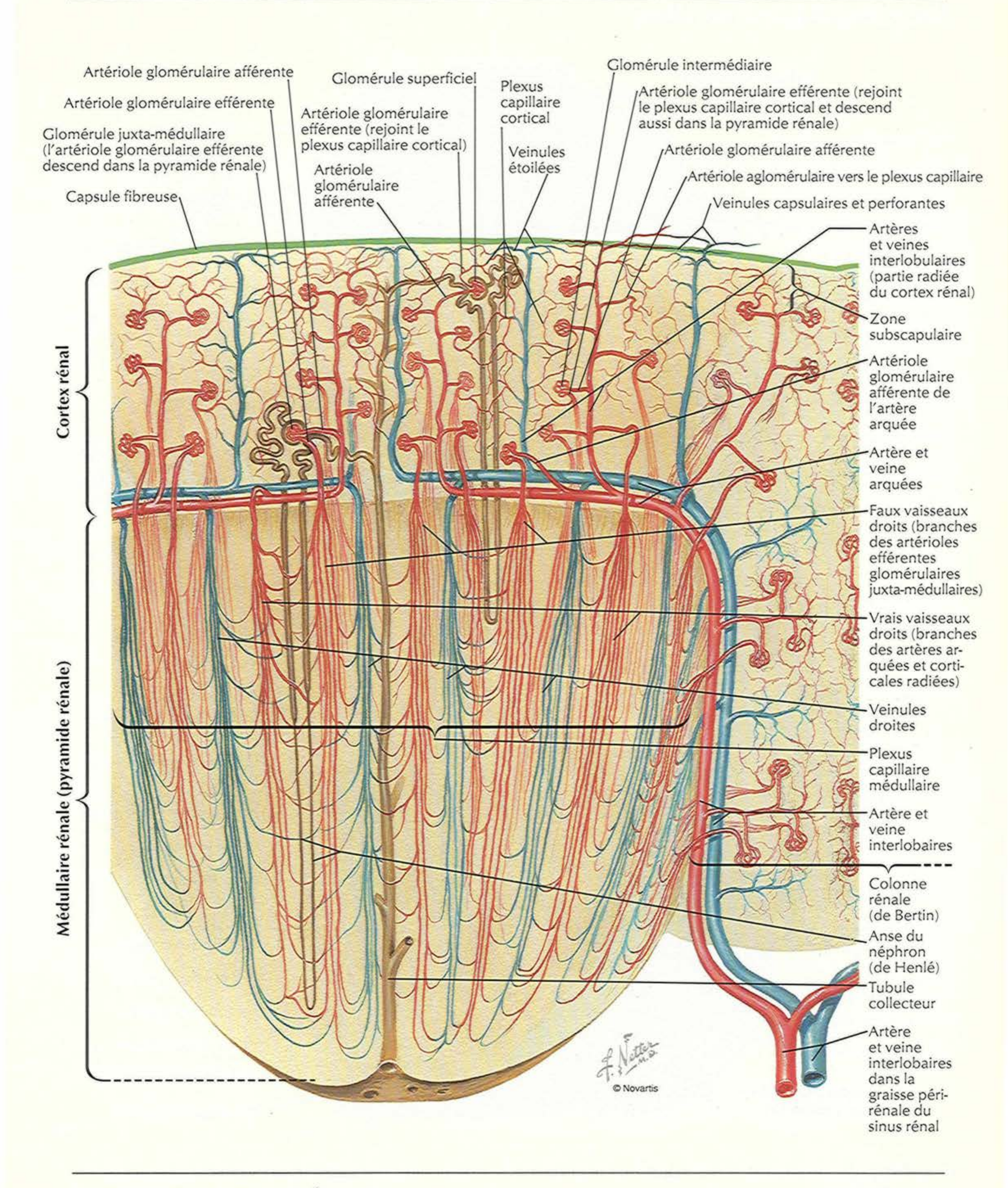


Veine cave inférieure gauche persistante et s'abouchant dans la veine rénale gauche



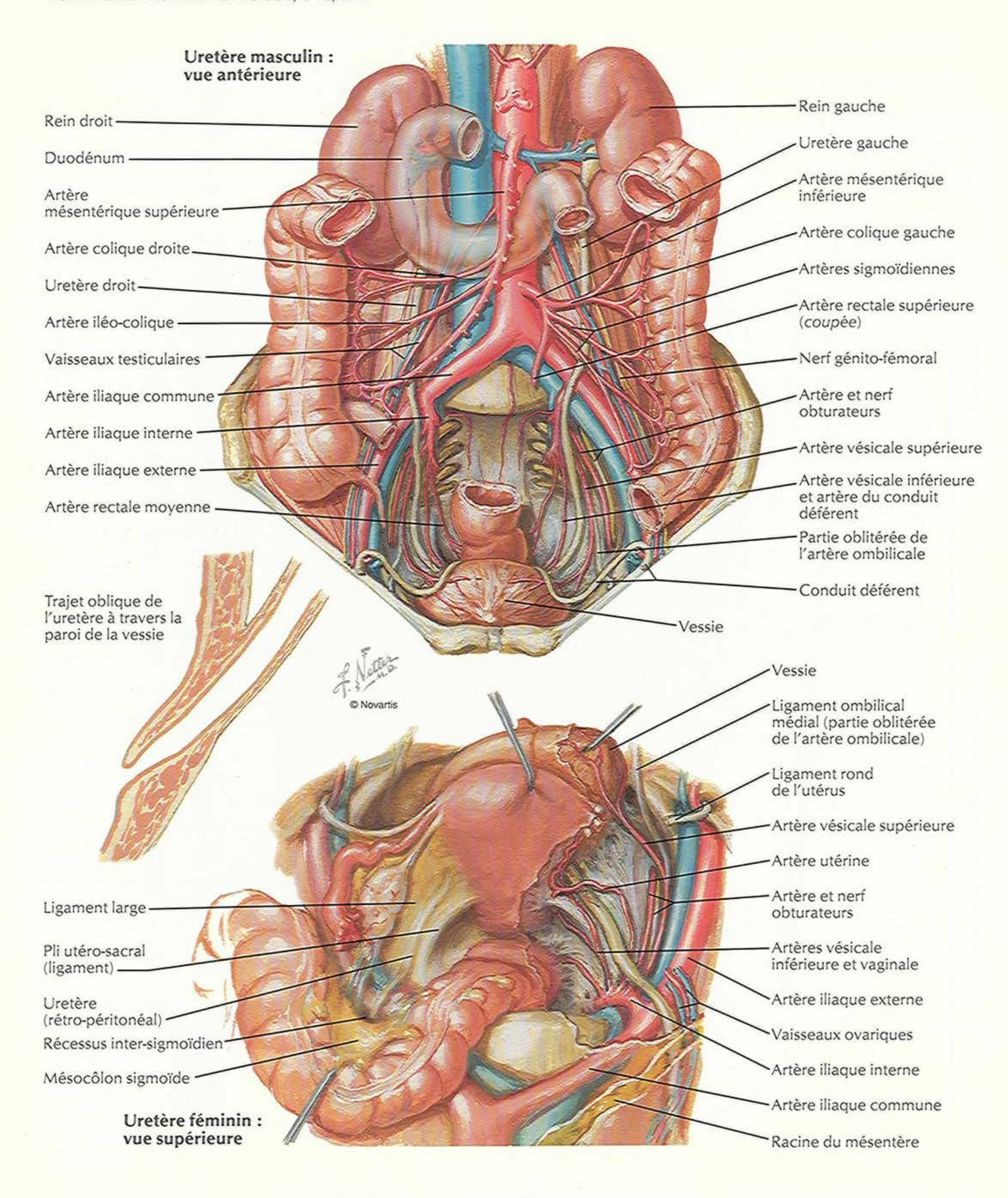
Néphron et tubule rénal collecteur : schéma

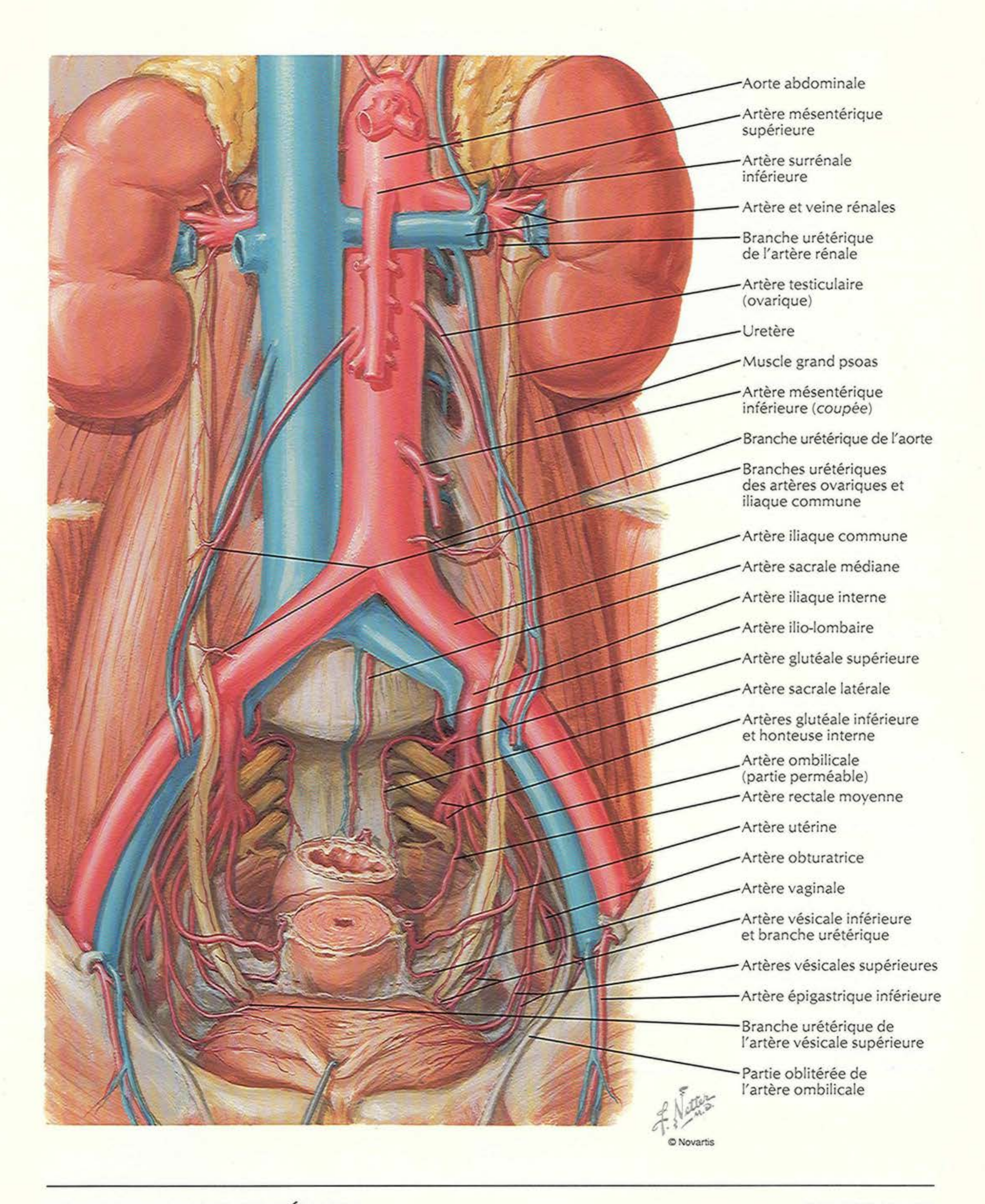



Artériole glomérulaire afférente
Artériole glomérulaire efférente
Glomérule juxta-médullaire (l'artériole glomérulaire efférente descend dans la pyramide rénale)
Capsule fibreuse
Glomérule superficiel
Artériole glomérulaire efférente (rejoint le plexus capillaire cortical)
Artériole glomérulaire afférente
Plexus capillaire cortical
Veinules étoilées
Glomérule intermédiaire
Artériole glomérulaire efférente (rejoint le plexus capillaire cortical et descend aussi dans la pyramide rénale)
Artériole glomérulaire afférente
Artériole aglomérulaire vers le plexus capillaire
Veinules capsulaires et perforantes
Artères et veines interlobulaires (partie radiée du cortex rénal)
Zone subscapulaire
Artériole glomérulaire afférente de l'artère arquée
Artère et veine arquées
Faux vaisseaux droits (branches des artérioles efférentes glomérulaires juxta-médullaires)
Vrais vaisseaux droits (branches des artères arquées et corticales radiées)
Veinules droites
Plexus capillaire médullaire
Artère et veine interlobaires
Colonne rénale (de Bertin)
Anse du néphron (de Henlé)
Tubule collecteur
Artère et veine interlobaires dans la graisse périrénale du sinus rénal
Cortex rénal
Médullaire rénale (pyramide rénale)
F. Netter M.D.
© Novartis

Uretères

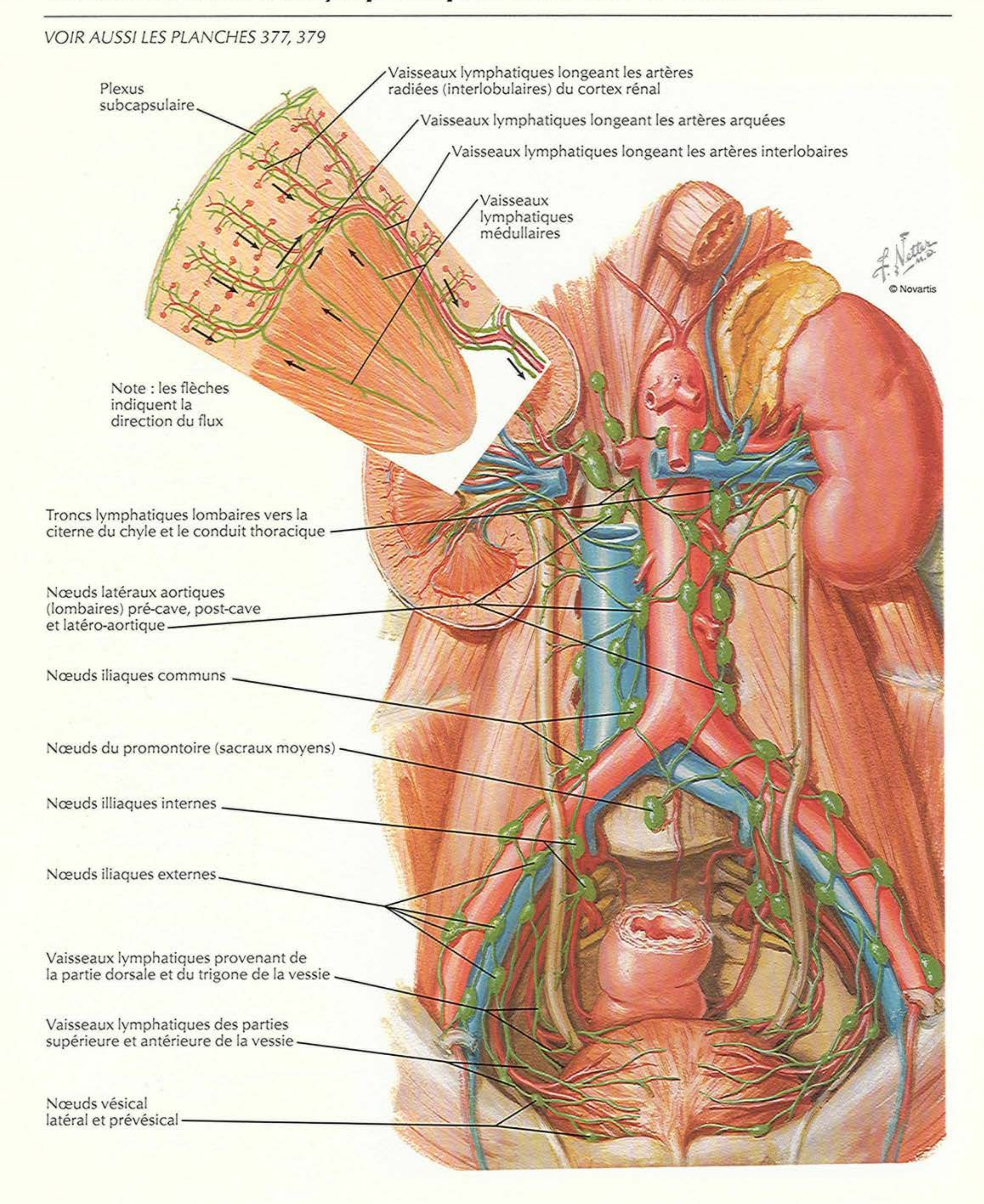
VOIR AUSSI LES PLANCHES 339, 340, 344




Aorte abdominale
Artère mésentérique supérieure
Artère surrénale inférieure
Artère et veine rénales
Branche urétérique de l'artère rénale
Artère testiculaire (ovarique)
Uretère
Muscle grand psoas
Artère mésentérique inférieure (*coupée*)
Branche urétérique de l'aorte
Branches urétériques des artères ovariques et iliaque commune
Artère iliaque commune
Artère sacrale médiane
Artère iliaque interne
Artère ilio-lombaire
Artère glutéale supérieure
Artère sacrale latérale
Artères glutéale inférieure et honteuse interne
Artère ombilicale (partie perméable)
Artère rectale moyenne
Artère utérine
Artère obturatrice
Artère vaginale
Artère vésicale inférieure et branche urétérique
Artères vésicales supérieures
Artère épigastrique inférieure
Branche urétérique de l'artère vésicale supérieure
Partie oblitérée de l'artère ombilicale
F. Netter M.D.

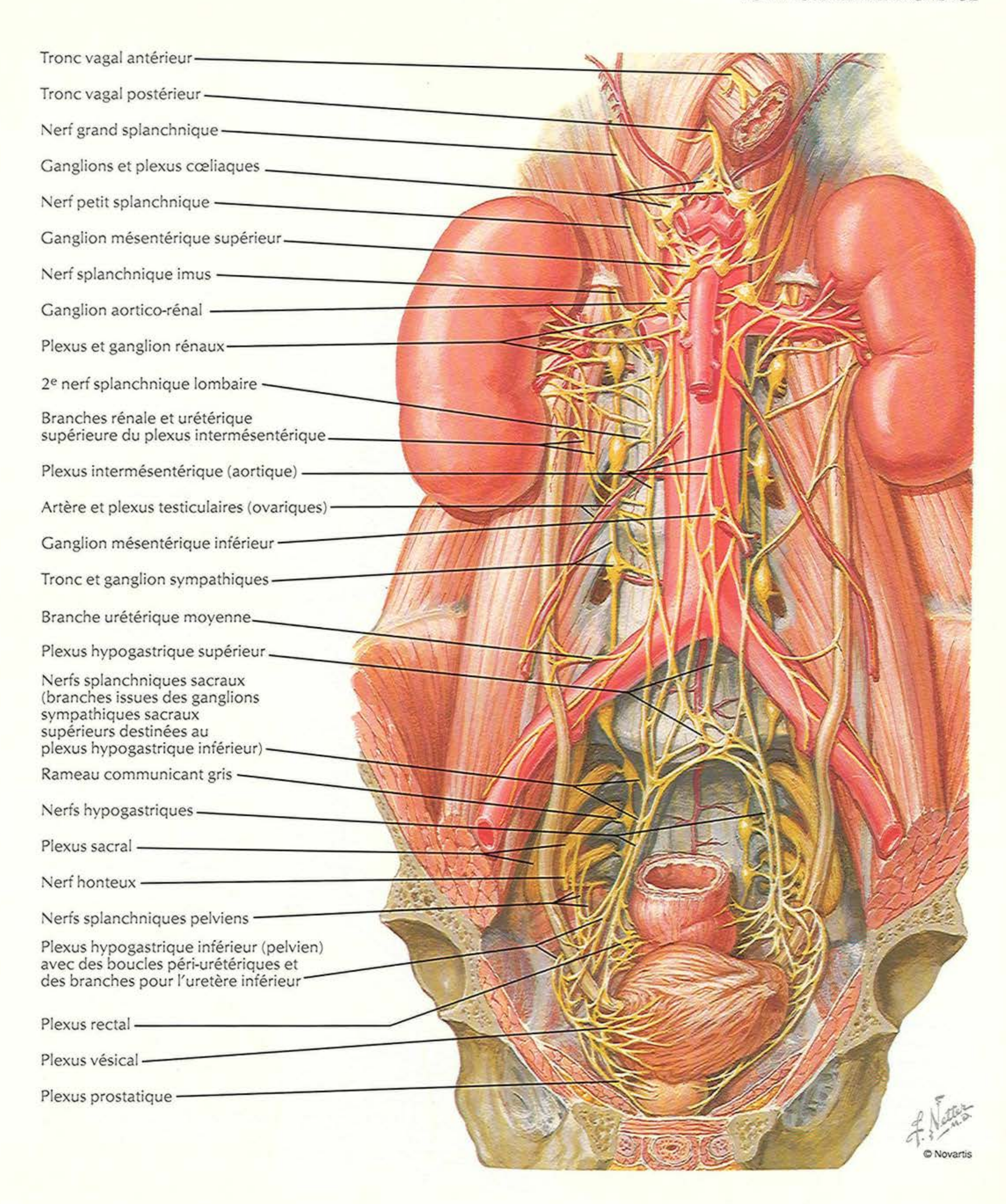
Vaisseaux et nœuds lymphatiques des reins et de la vessie

VOIR AUSSI LES PLANCHES 377, 379



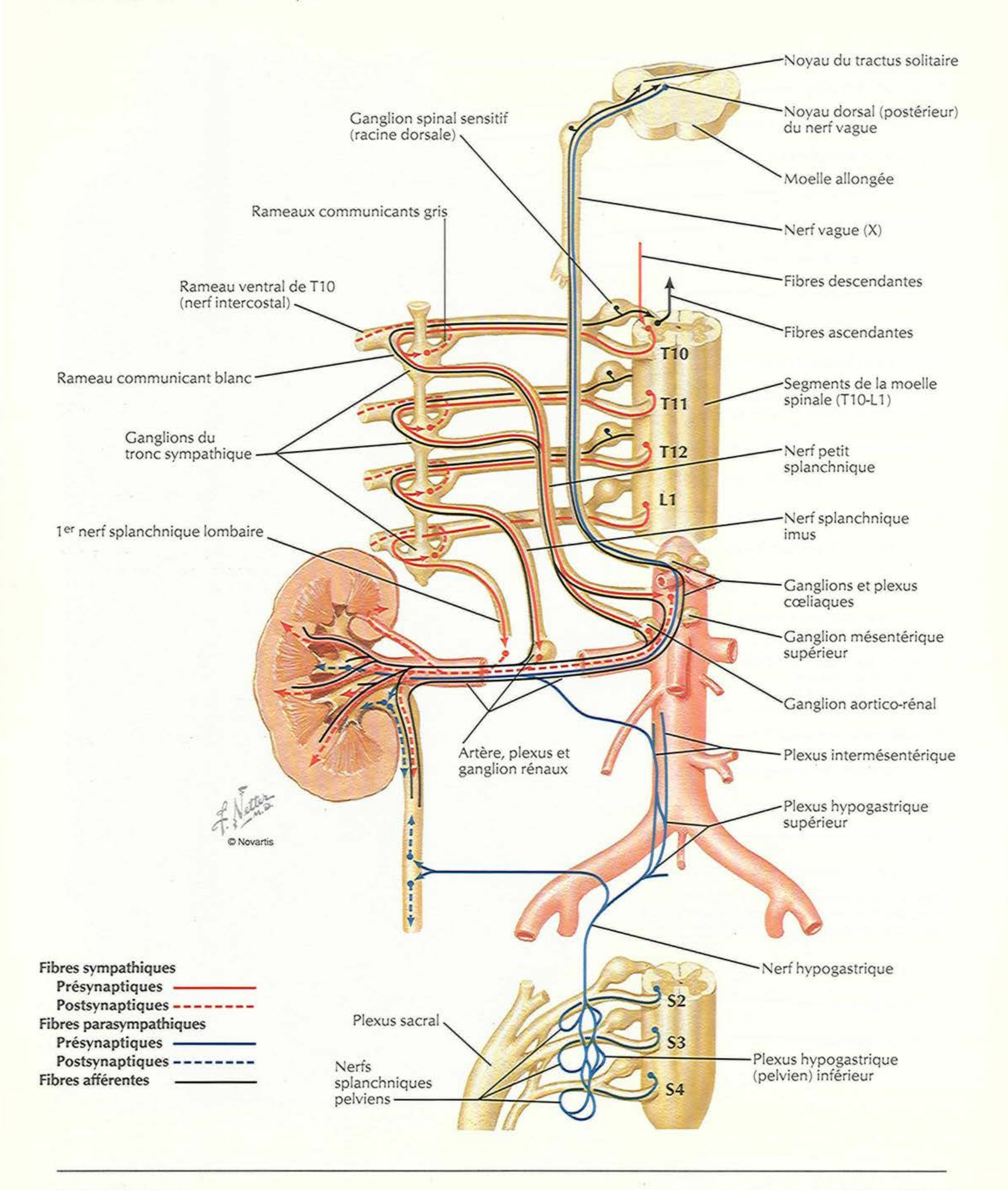
Nerfs des reins, des uretères et de la vessie

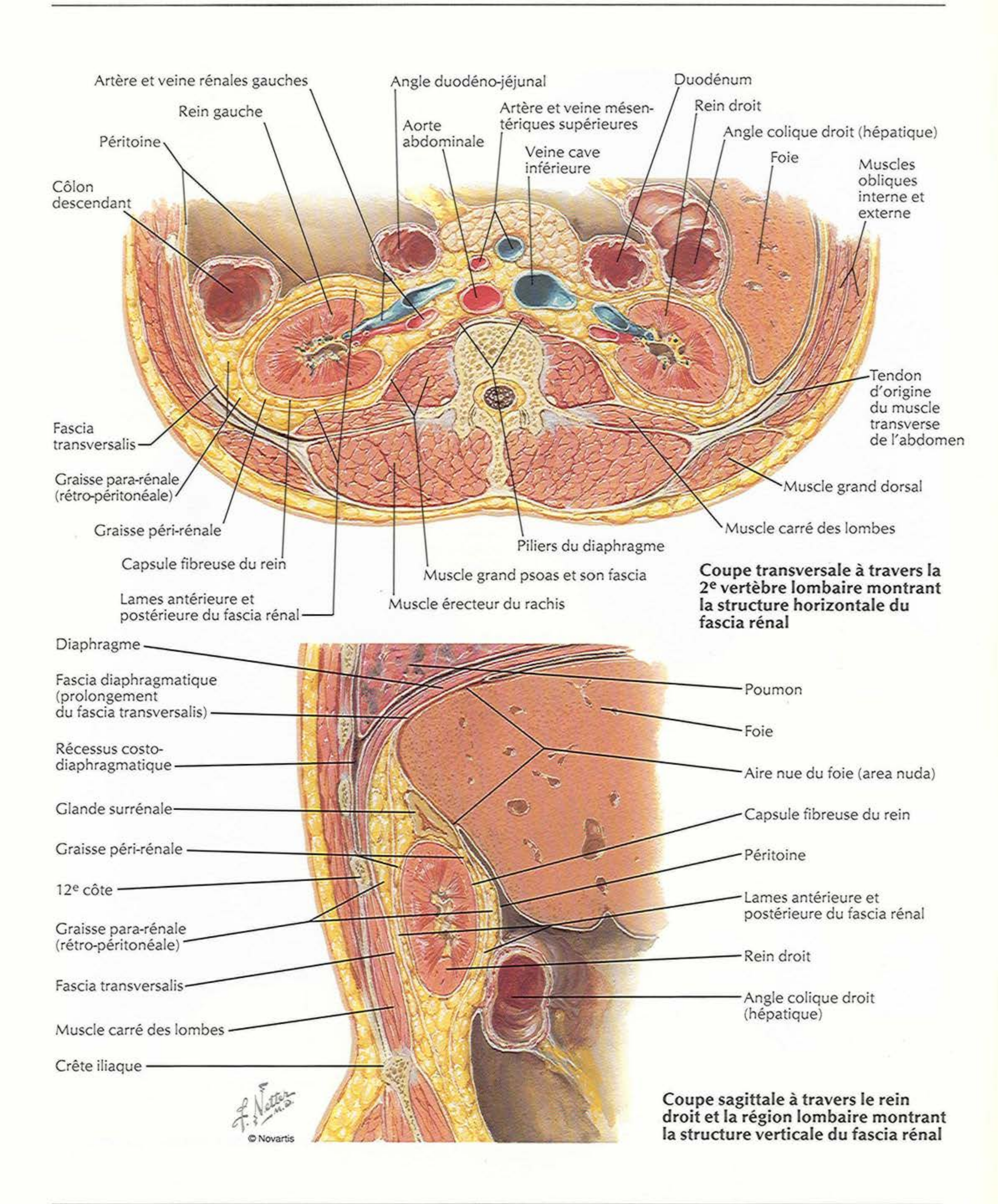
VOIR AUSSI LA PLANCHE 152



Innervation des reins et de la partie supérieure des uretères : schéma

VOIR AUSSI LES PLANCHES 153, 388

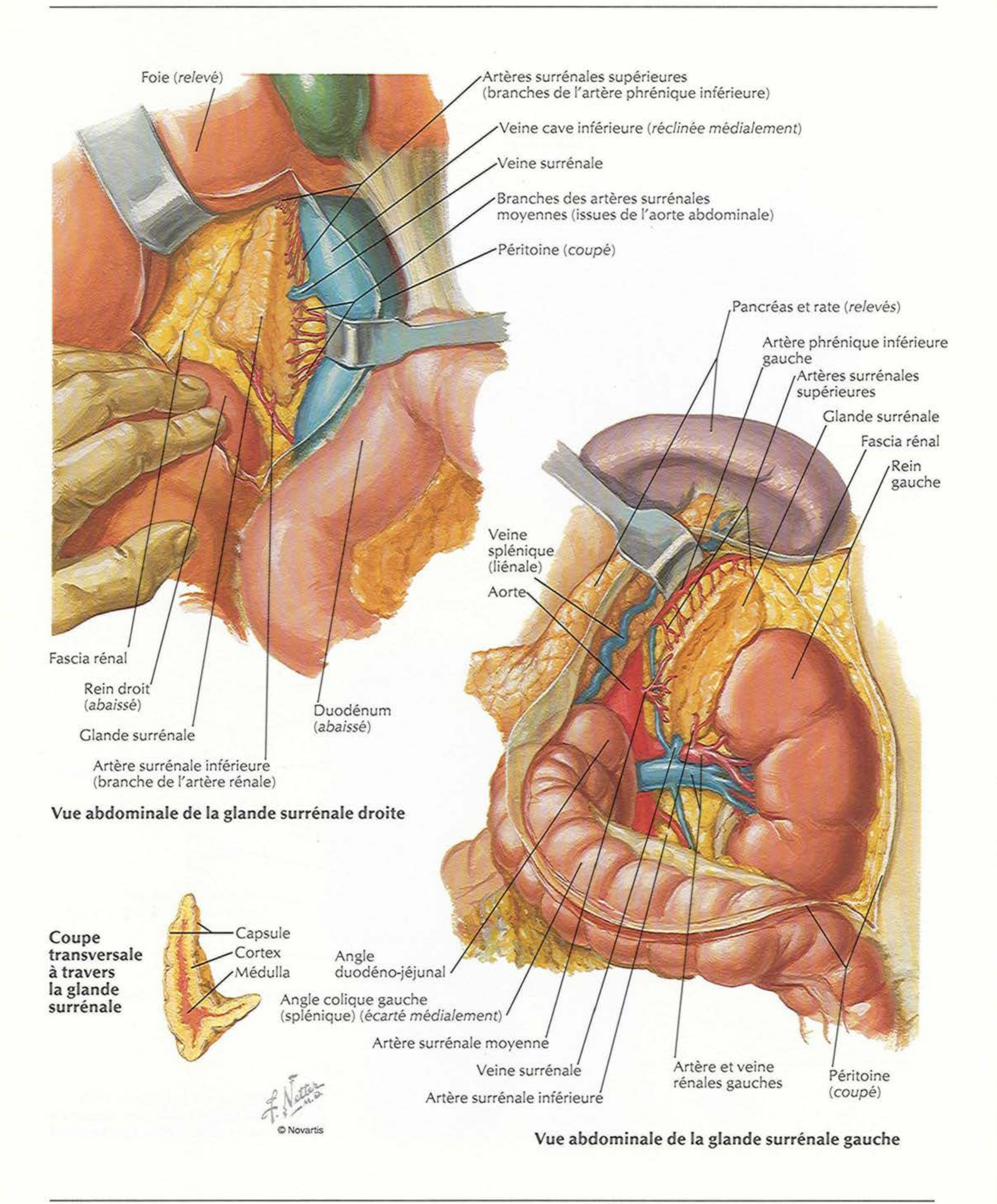




Coupe transversale à travers la 2e vertèbre lombaire montrant la structure horizontale du fascia rénal

Coupe sagittale à travers le rein droit et la région lombaire montrant la structure verticale du fascia rénal

Artères et veines des glandes surrénales in situ

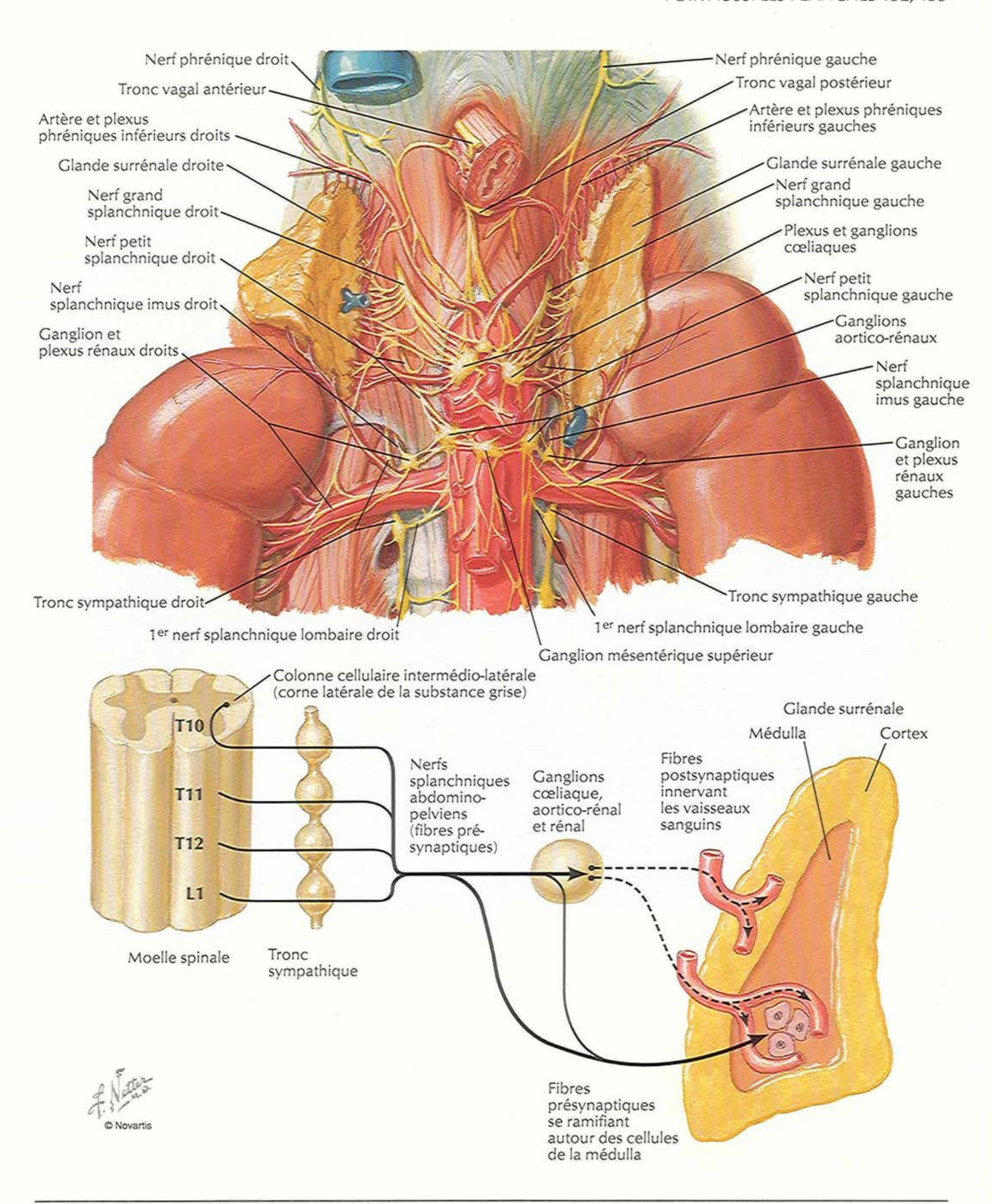


Vue abdominale de la glande surrénale droite

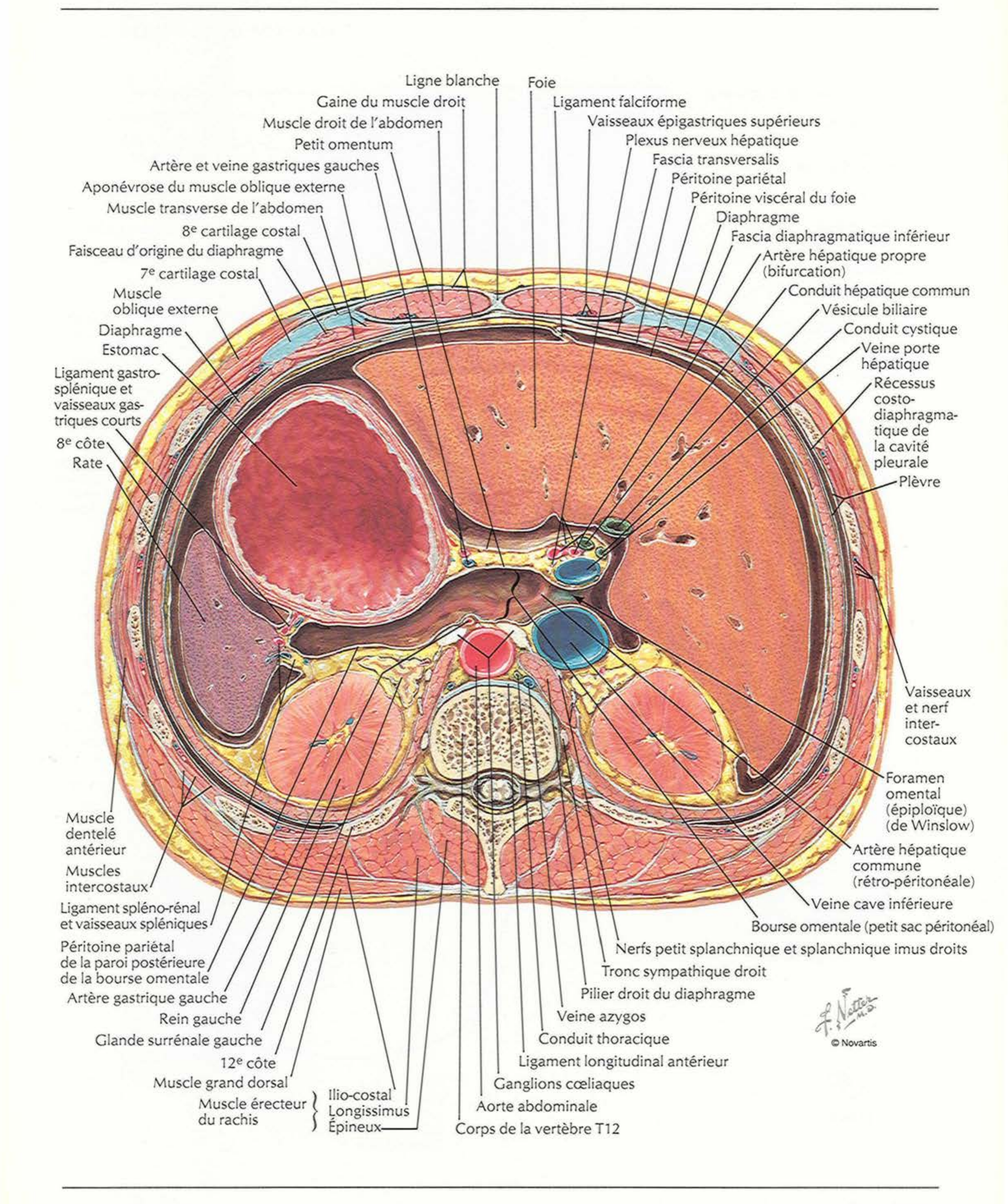
Coupe transversale à travers la glande surrénale

Vue abdominale de la glande surrénale gauche

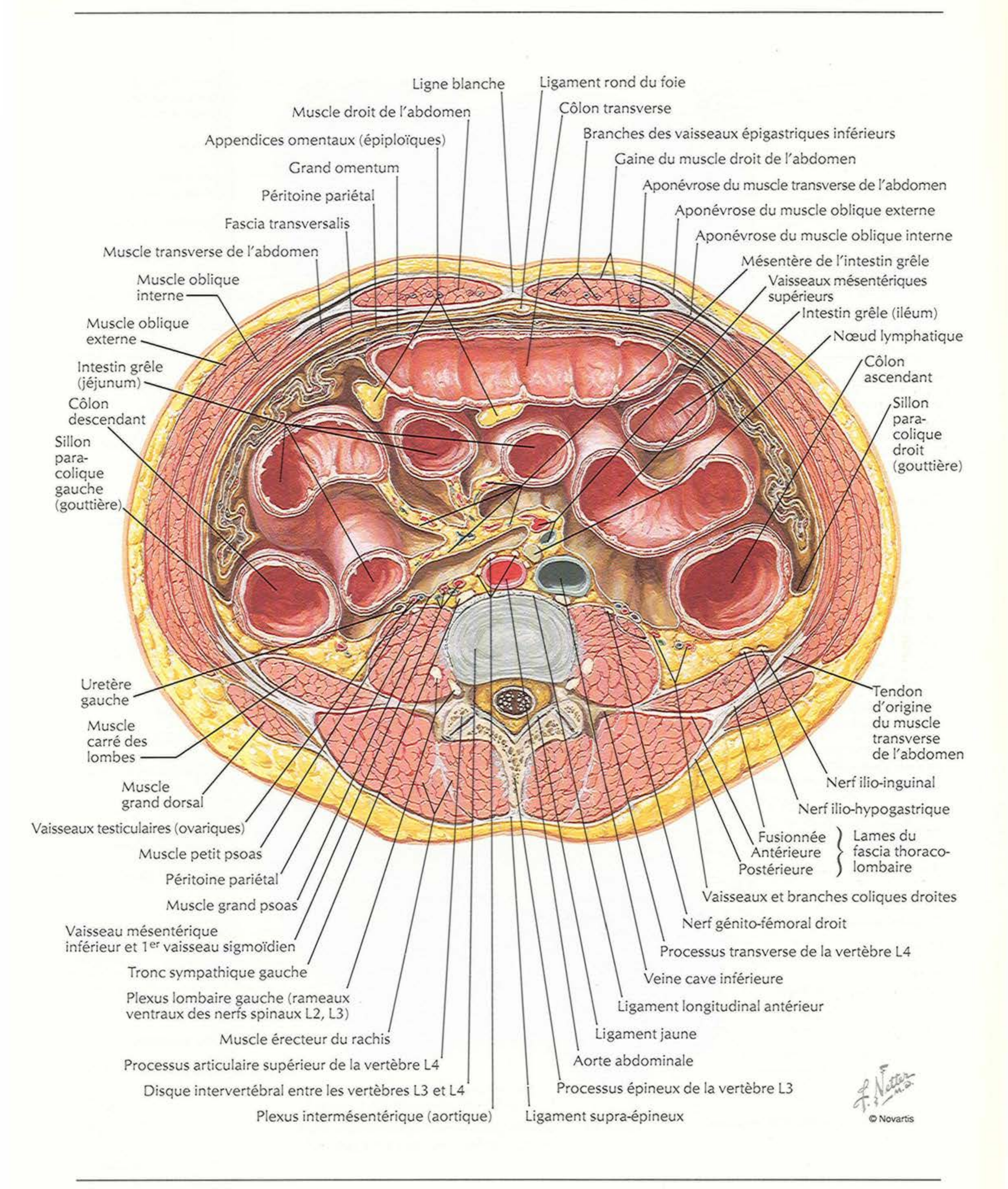
VOIR AUSSI LES PLANCHES 152, 153



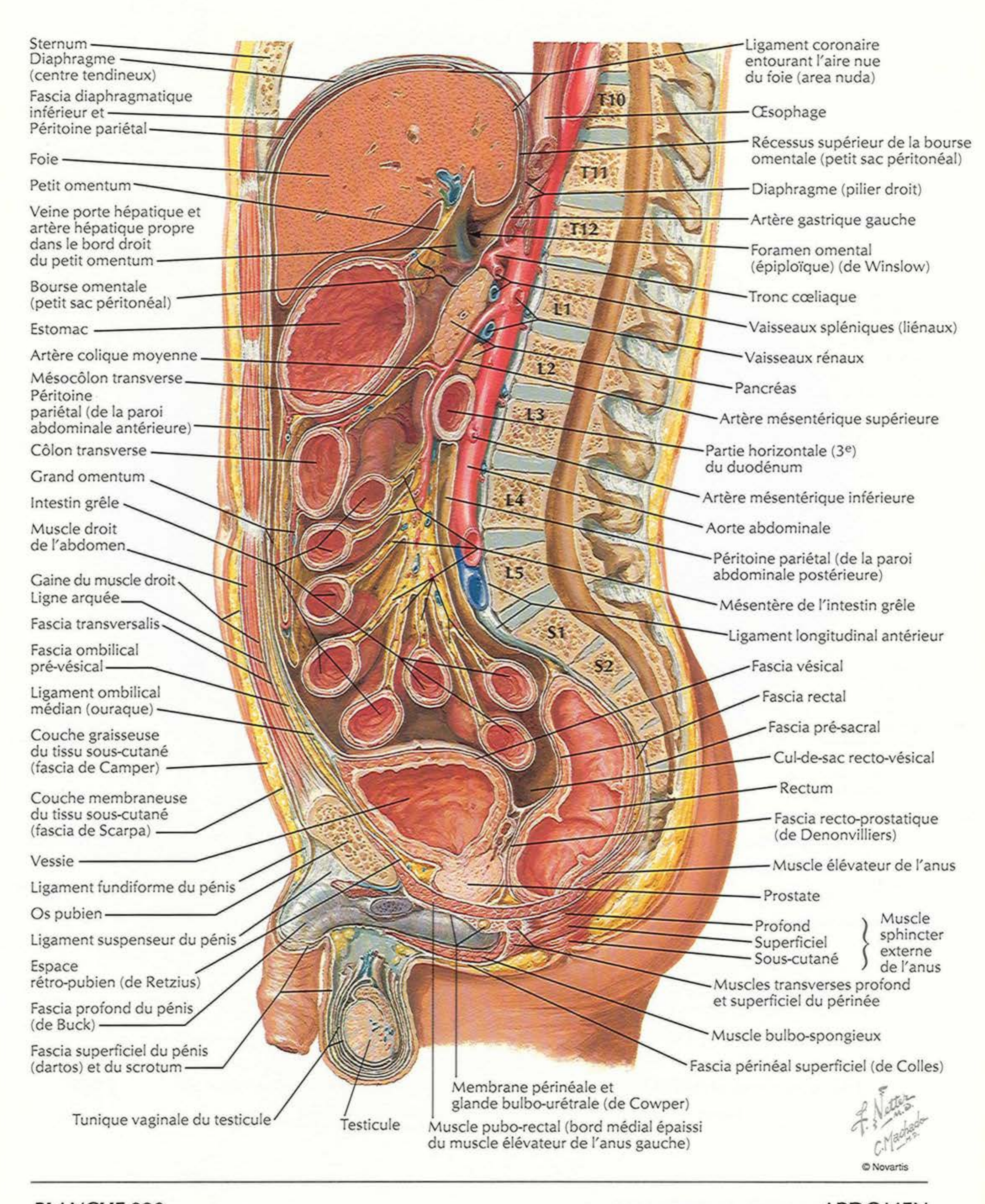
Coupe transversale schématique de l'abdomen au niveau de T12 (vue supérieure)



Coupe transversale schématique de l'abdomen au niveau de L2, L3 (vue supérieure)



Paroi et viscères de l'abdomen : coupe sagittale médiane



Section V
PELVIS ET PÉRINÉE

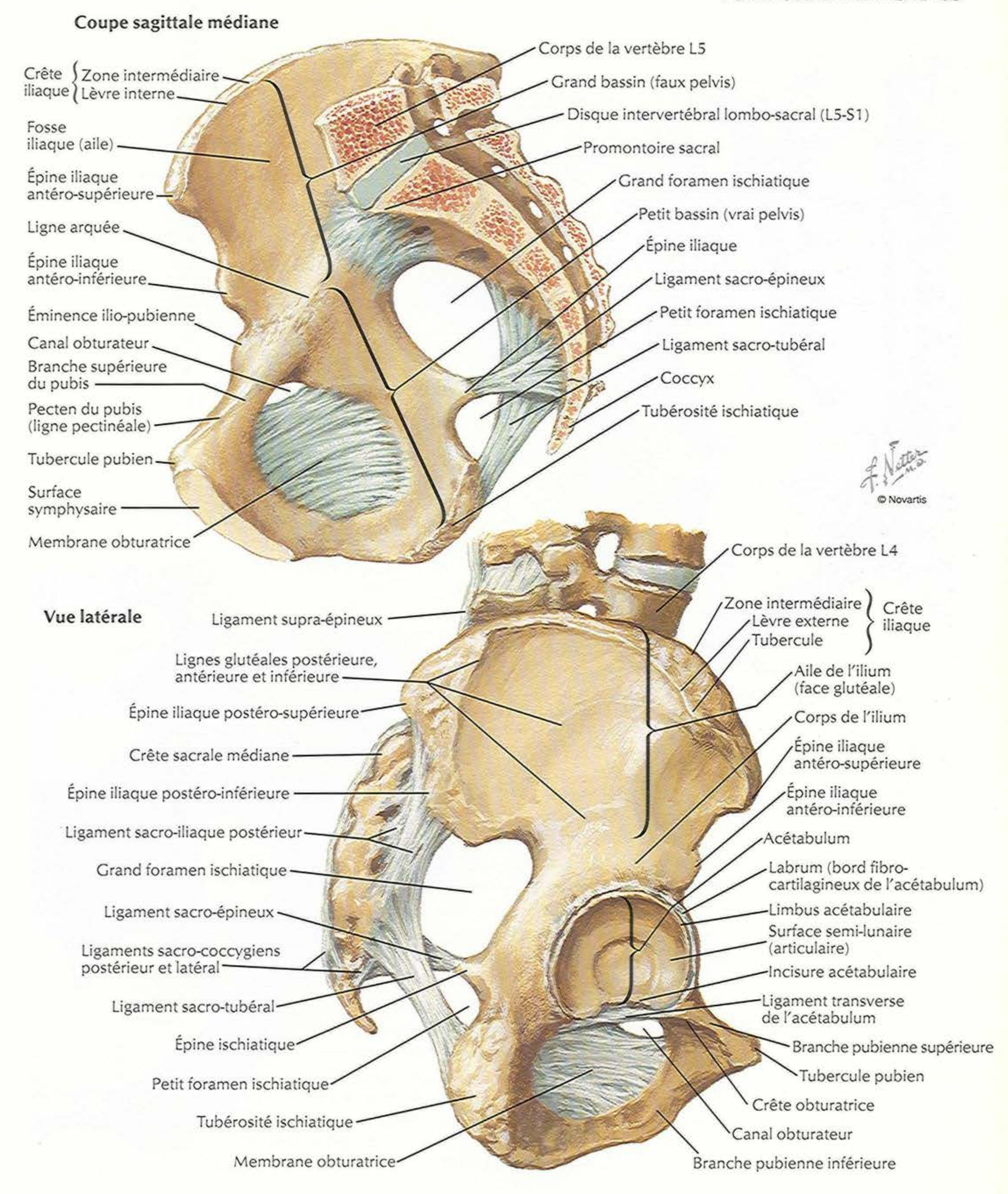
STRUCTURES MASCULINES
Planches 354 – 362

RECTUM
Planches 363 – 368

VASCULARISATION
Planches 369 – 379

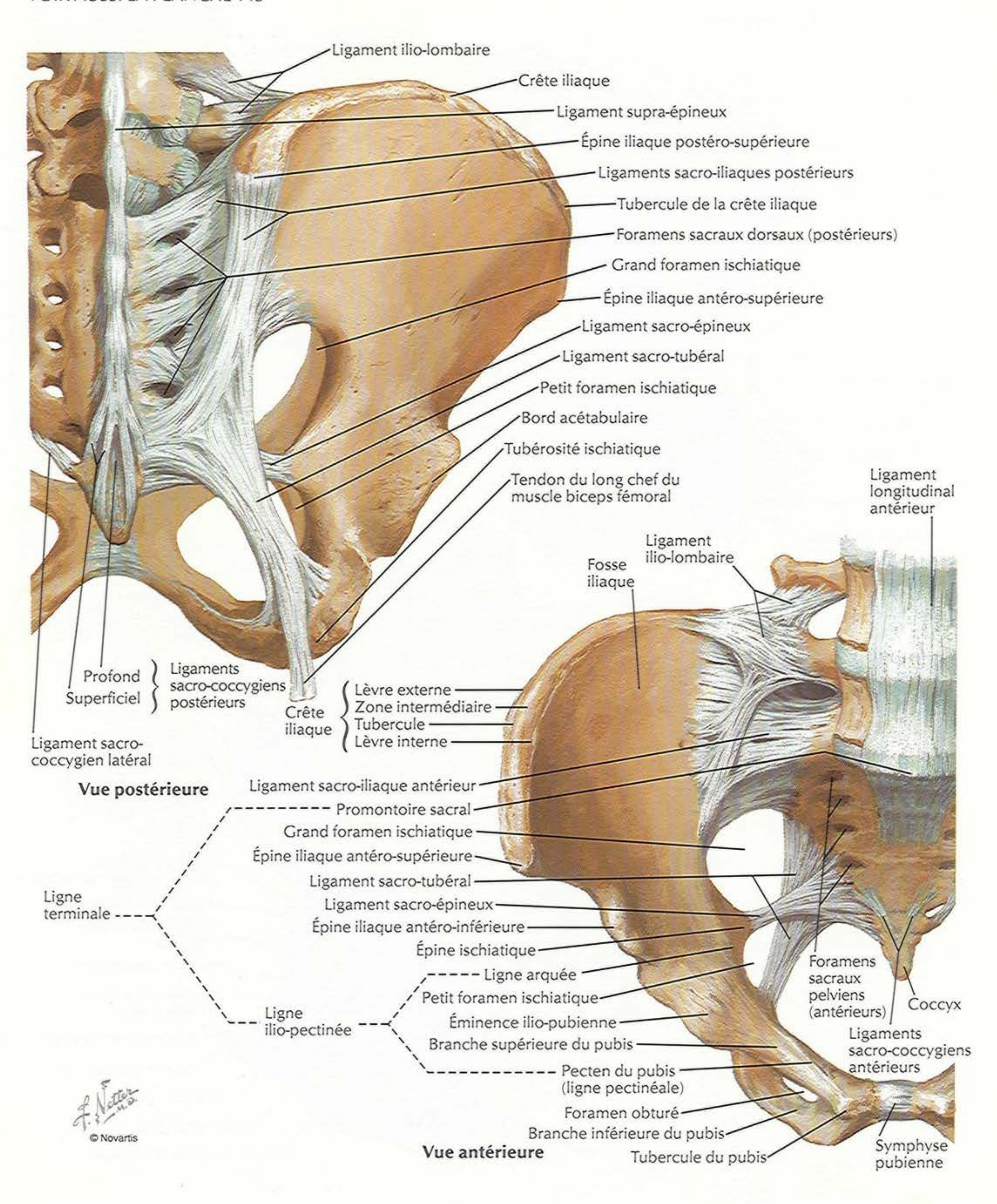
INNERVATION
Planches 380 – 390

VOIR AUSSI LA PLANCHE 453

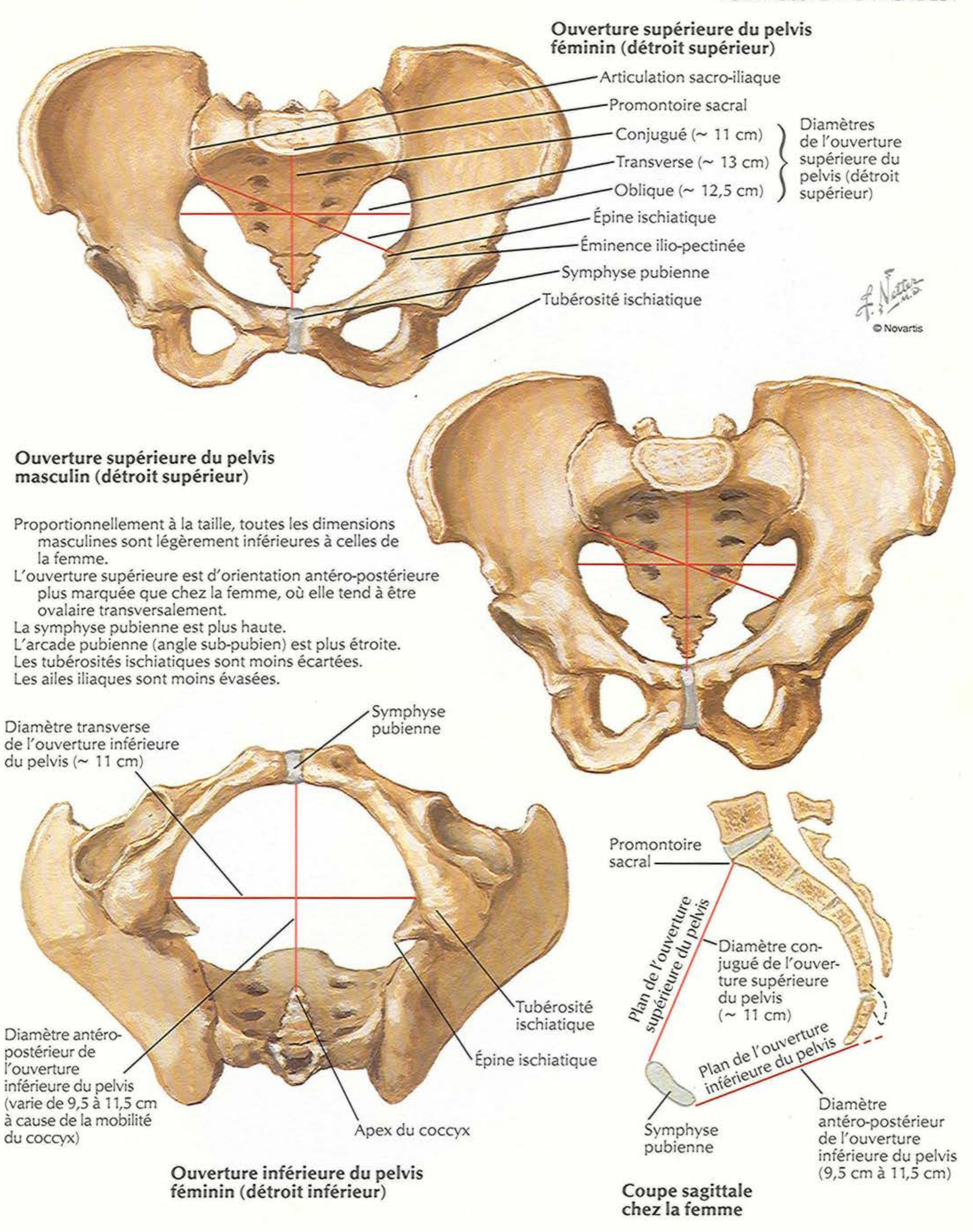


Os et ligaments du pelvis (suite)

VOIR AUSSI LA PLANCHE 145



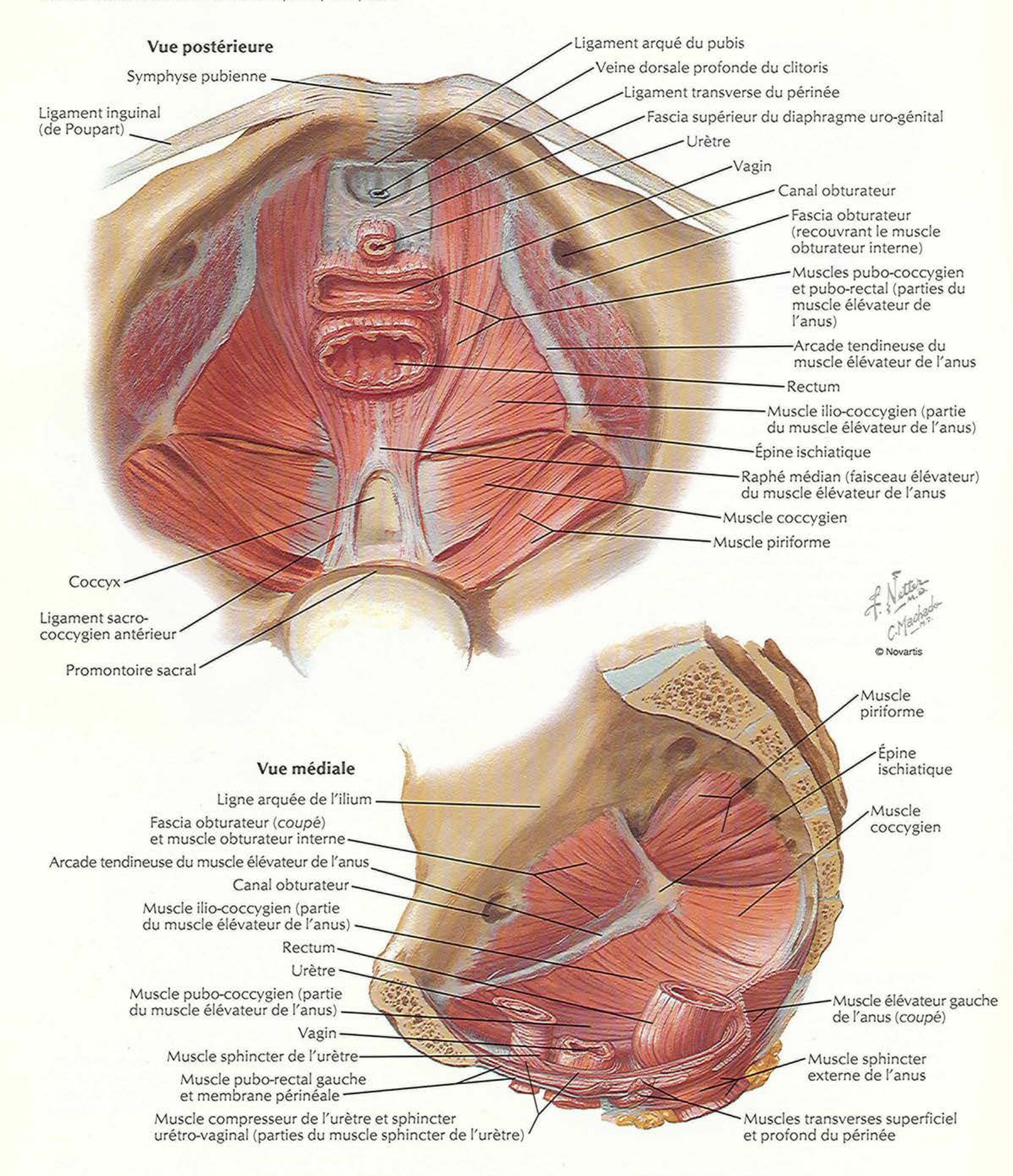
VOIR AUSSI LA PLANCHE 231



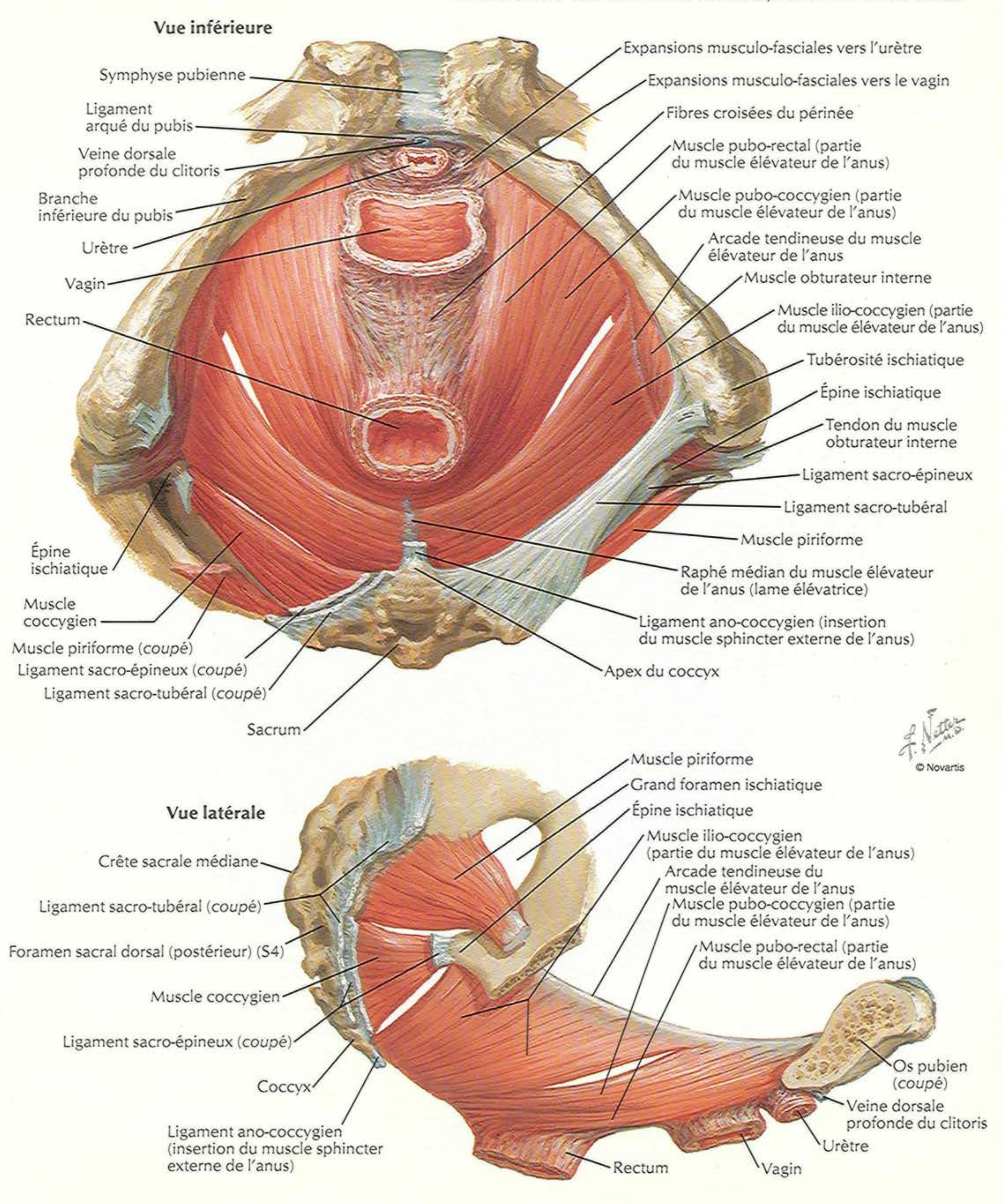
Proportionnellement à la taille, toutes les dimensions masculines sont légèrement inférieures à celles de la femme.
L'ouverture supérieure est d'orientation antéro-postérieure plus marquée que chez la femme, où elle tend à être ovalaire transversalement.
La symphyse pubienne est plus haute.
L'arcade pubienne (angle sub-pubien) est plus étroite.
Les tubérosités ischiatiques sont moins écartées.
Les ailes iliaques sont moins évasées.

Diaphragme pelvien féminin

VOIR AUSSI LES PLANCHES 246, 343, 345, 364

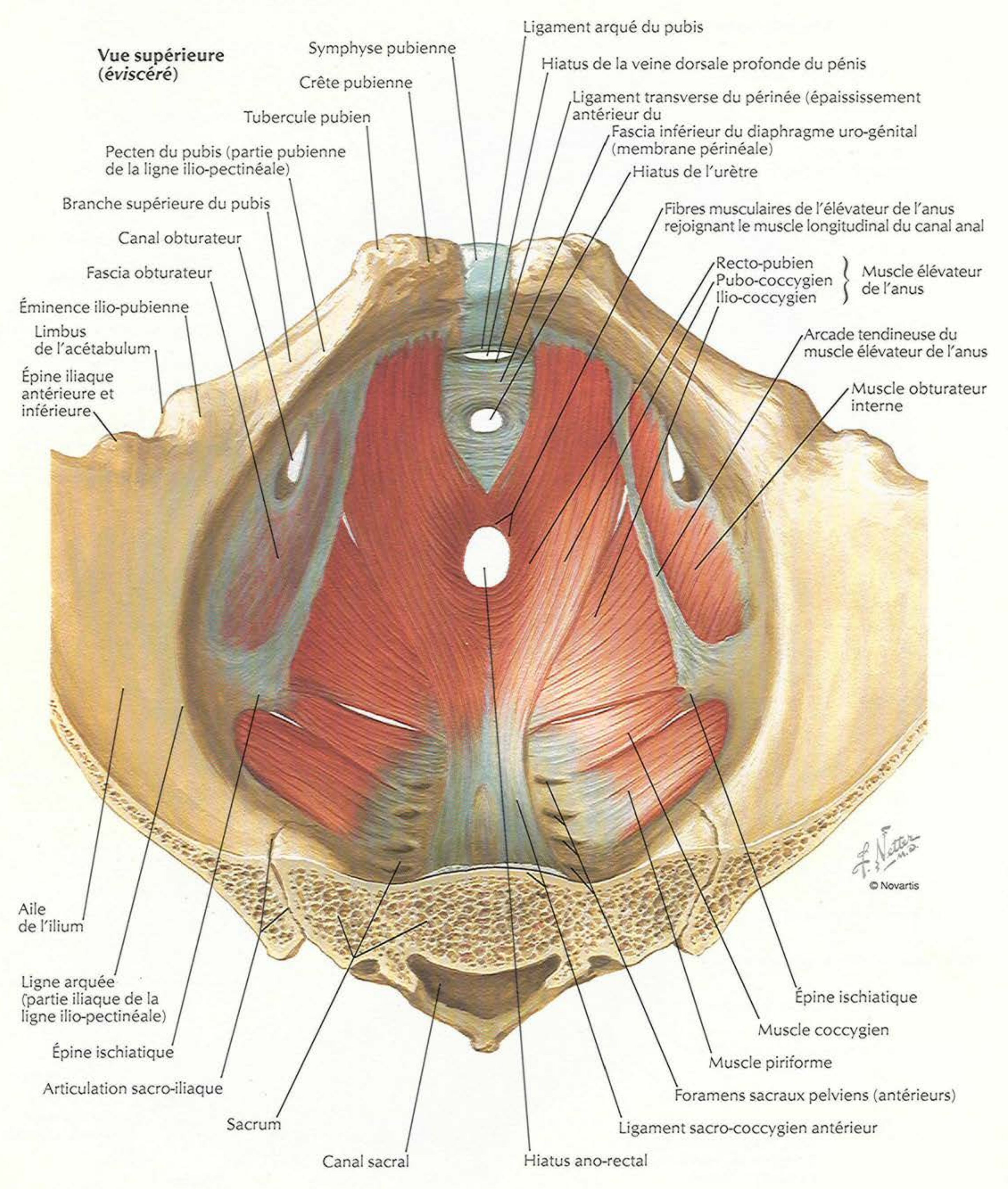


POUR LE DIAPHRAGME URO-GÉNITAL, VOIR LA PLANCHE 352



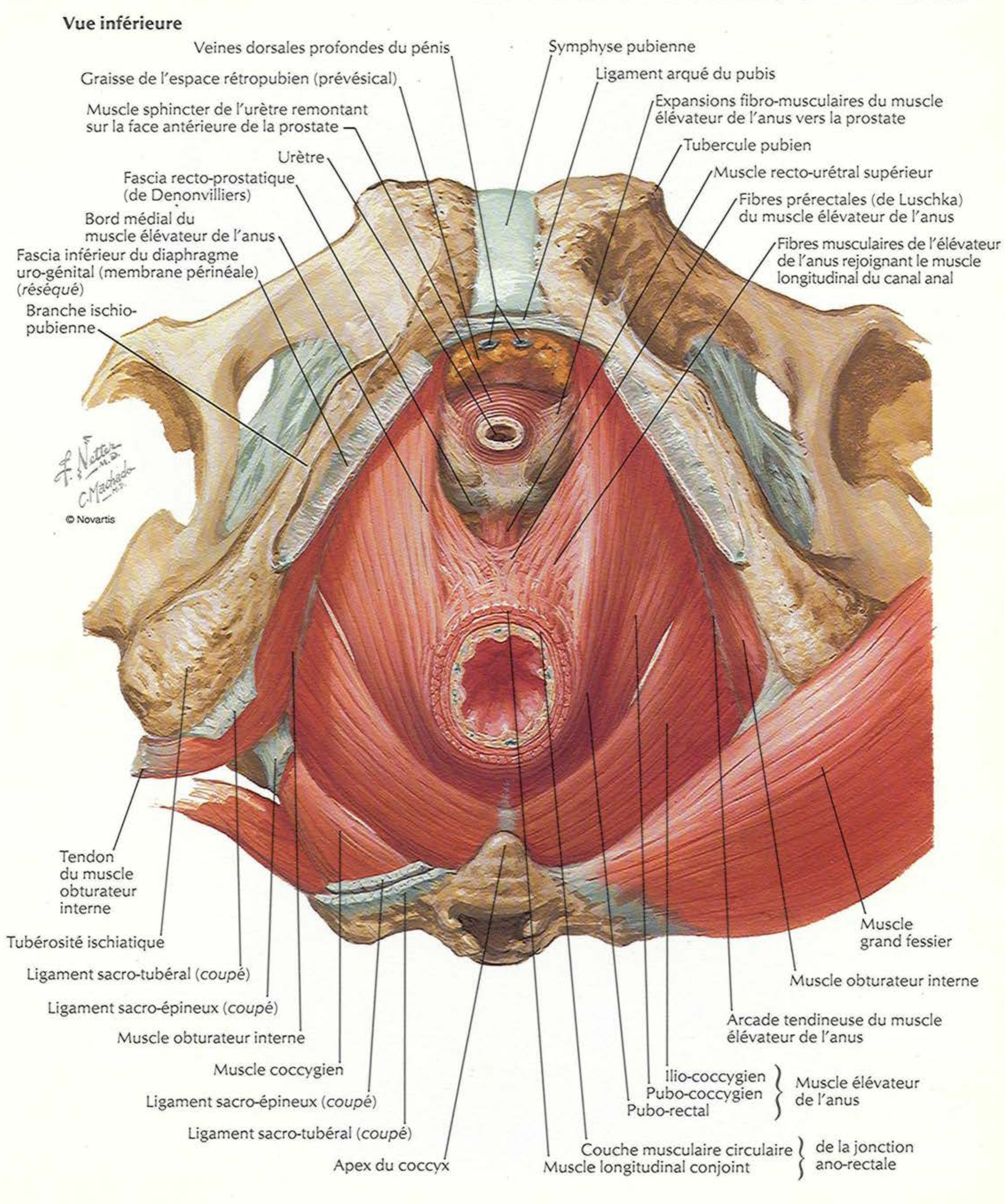
Diaphragme pelvien masculin

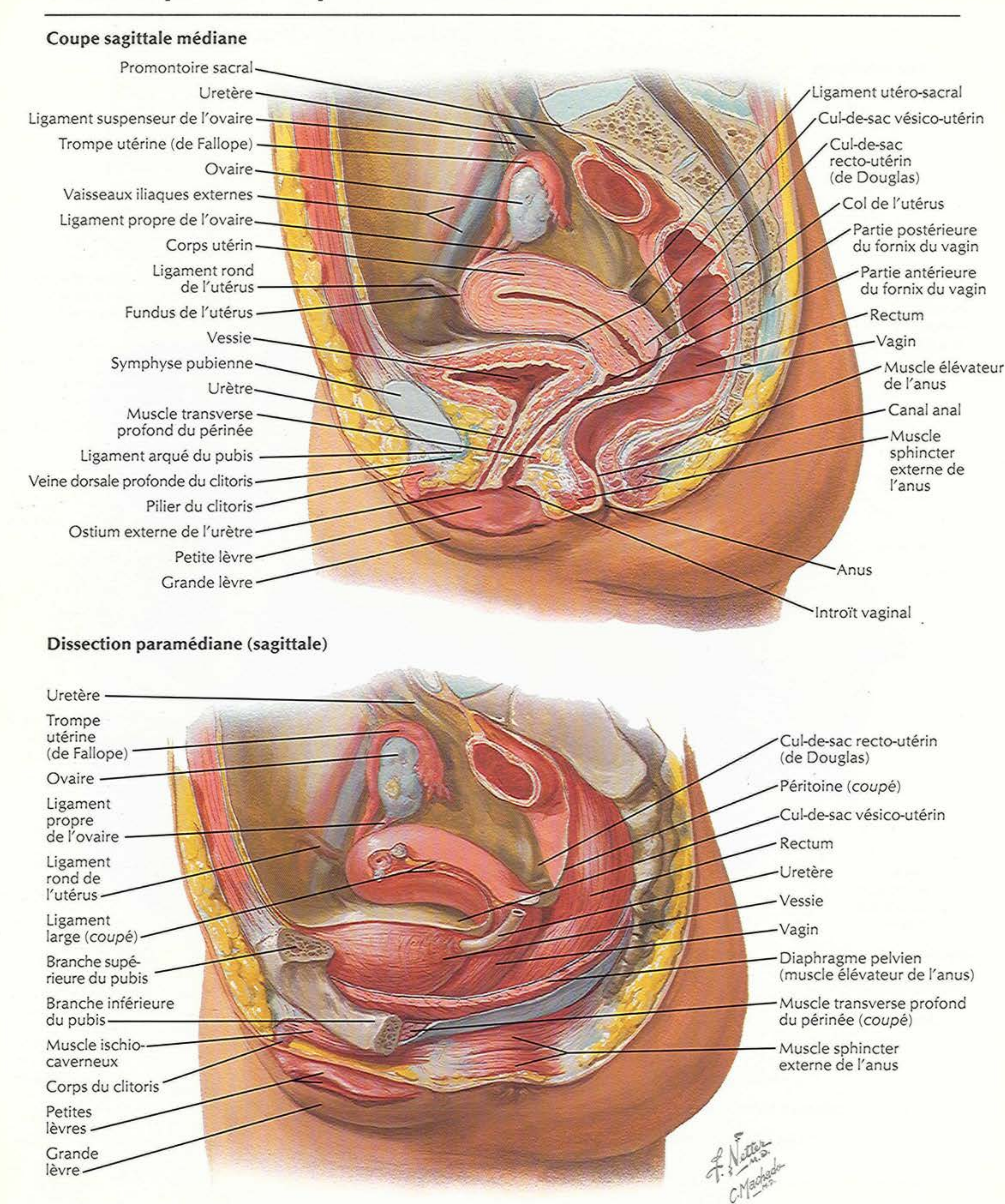
VOIR AUSSI LES PLANCHES 246, 343, 364

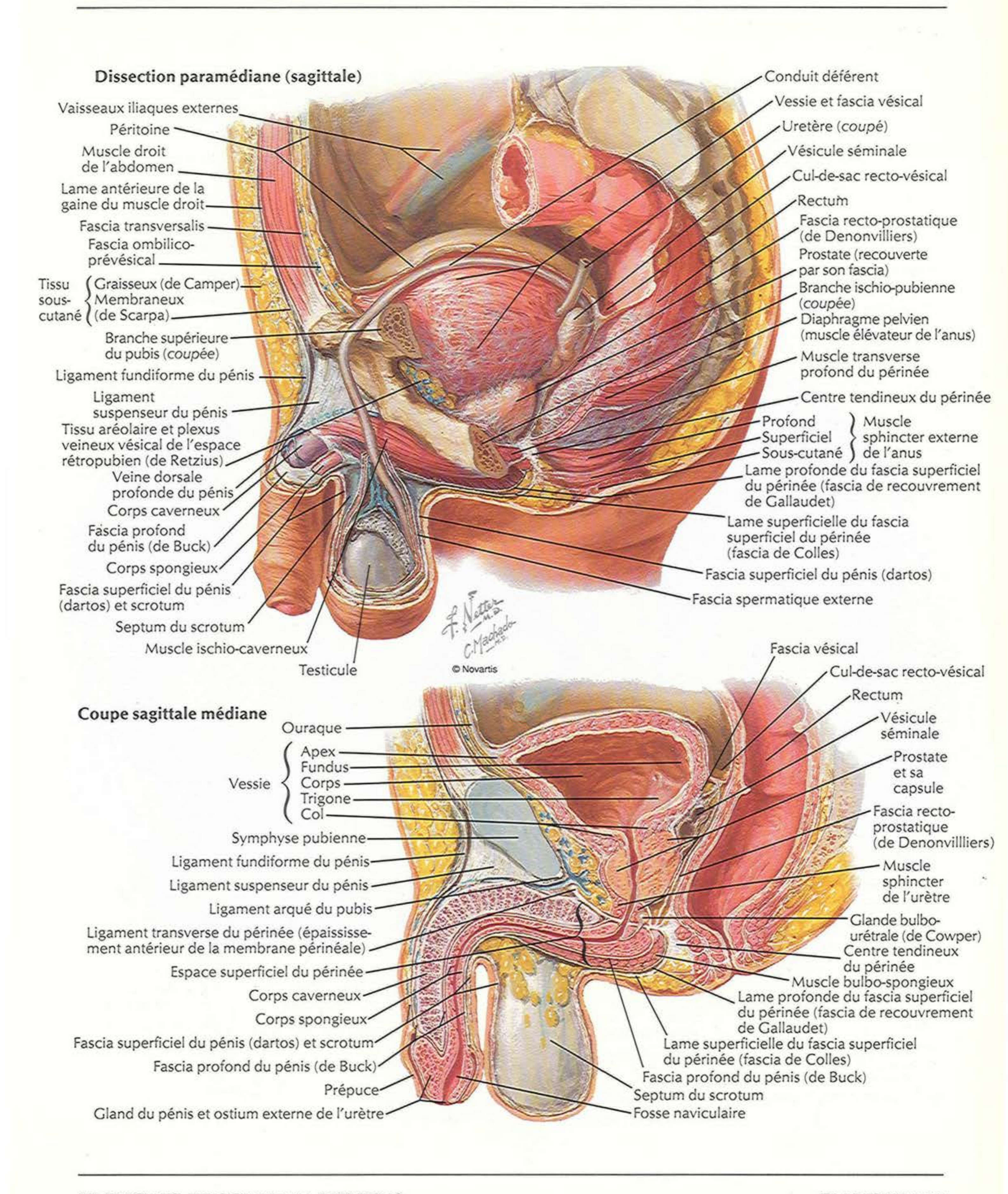


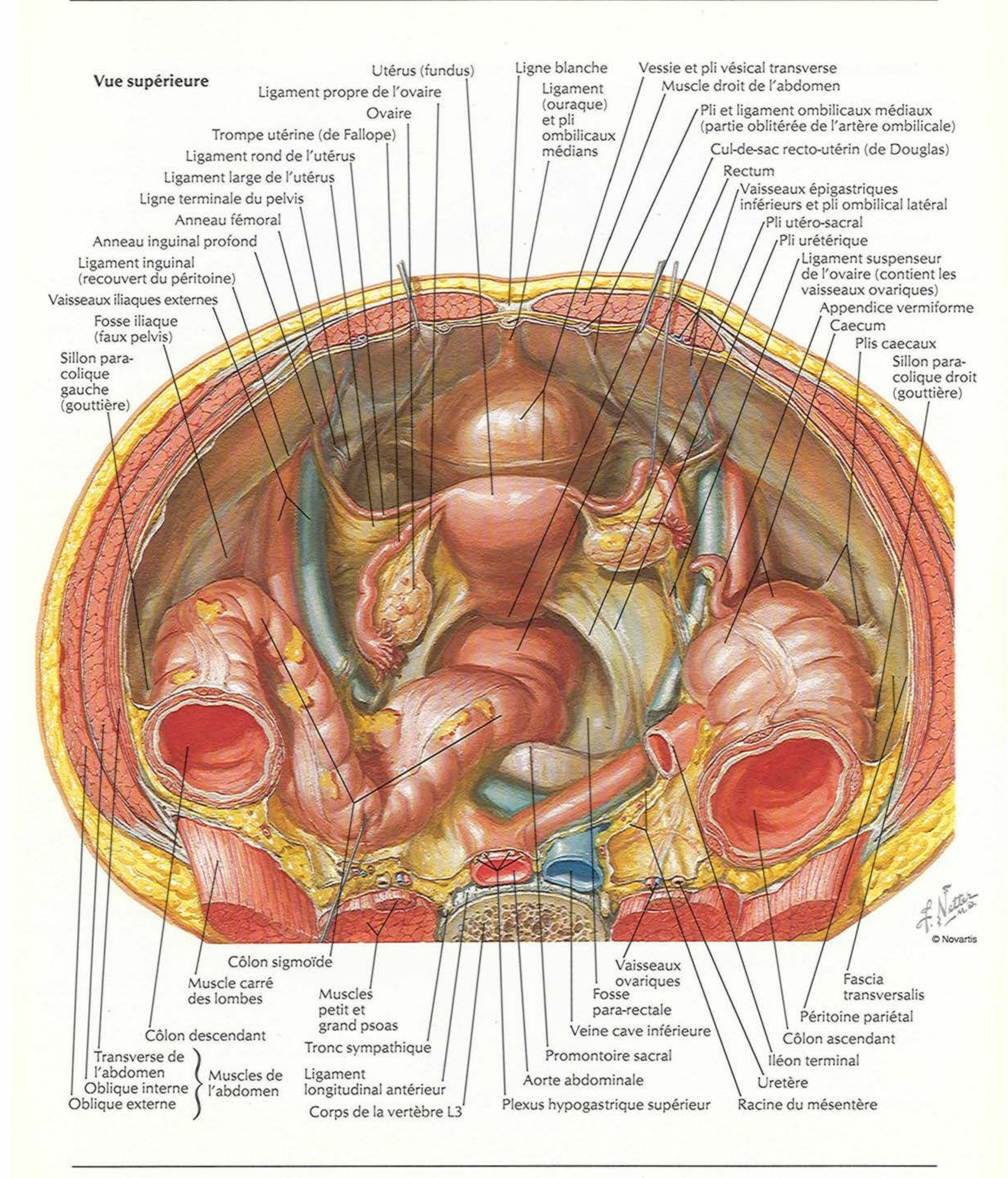
POUR LE DIAPHRAGME URO-GÉNITAL, VOIR LA PLANCHE 357

Vue inférieure

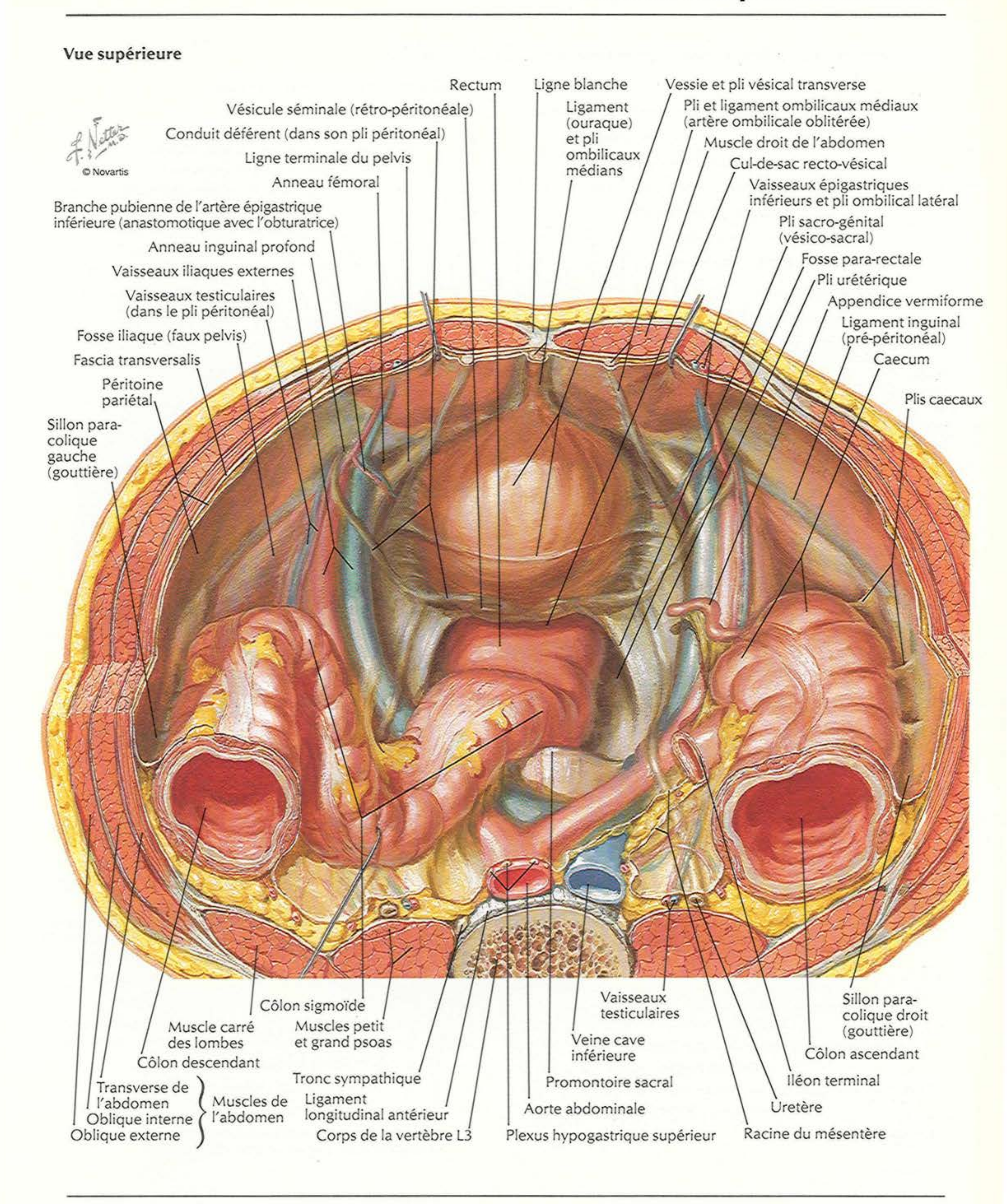



Coupe sagittale médiane
Promontoire sacral
Uretère
Ligament suspenseur de l'ovaire
Trompe utérine (de Fallope)
Ovaire
Vaisseaux iliaques externes
Ligament propre de l'ovaire
Corps utérin
Ligament rond de l'utérus
Fundus de l'utérus
Vessie
Symphyse pubienne
Urètre
Muscle transverse profond du périnée
Ligament arqué du pubis
Veine dorsale profonde du clitoris
Pilier du clitoris
Ostium externe de l'urètre
Petite lèvre
Grande lèvre
Ligament utéro-sacral
Cul-de-sac vésico-utérin
Cul-de-sac recto-utérin (de Douglas)
Col de l'utérus
Partie postérieure du fornix du vagin
Partie antérieure du fornix du vagin
Rectum
Vagin
Muscle élévateur de l'anus
Canal anal
Muscle sphincter externe de l'anus
Anus
Introït vaginal
Dissection paramédiane (sagittale)
Uretère
Trompe utérine (de Fallope)
Ovaire
Ligament propre de l'ovaire
Ligament rond de l'utérus
Ligament large (coupé)
Branche supérieure du pubis
Branche inférieure du pubis
Muscle ischio-caverneux
Corps du clitoris
Petites lèvres
Grande lèvre
Cul-de-sac recto-utérin (de Douglas)
Péritoine (coupé)
Cul-de-sac vésico-utérin
Rectum
Uretère
Vessie
Vagin
Diaphragme pelvien (muscle élévateur de l'anus)
Muscle transverse profond du périnée (coupé)
Muscle sphincter externe de l'anus
F. Netter M.D.
C. Machado M.D.
© Novartis


Dissection paramédiane (sagittale)
Vaisseaux iliaques externes
Péritoine
Muscle droit de l'abdomen
Lame antérieure de la gaine du muscle droit
Fascia transversalis
Fascia ombilico-prévésical
Tissu sous-cutané
Graisseux (de Camper)
Membraneux (de Scarpa)
Branche supérieure du pubis (coupée)
Ligament fundiforme du pénis
Ligament suspenseur du pénis
Tissu aréolaire et plexus veineux vésical de l'espace rétropubien (de Retzius)
Veine dorsale profonde du pénis
Corps caverneux
Fascia profond du pénis (de Buck)
Corps spongieux
Fascia superficiel du pénis (dartos) et scrotum
Septum du scrotum
Muscle ischio-caverneux
Testicule
Conduit déférent
Vessie et fascia vésical
Uretère (coupé)
Vésicule séminale
Cul-de-sac recto-vésical
Rectum
Fascia recto-prostatique (de Denonvilliers)
Prostate (recouverte par son fascia)
Branche ischio-pubienne (coupée)
Diaphragme pelvien (muscle élévateur de l'anus)
Muscle transverse profond du périnée
Centre tendineux du périnée
Profond
Superficiel
Sous-cutané
Muscle sphincter externe de l'anus
Lame profonde du fascia superficiel du périnée (fascia de recouvrement de Gallaudet)
Lame superficielle du fascia superficiel du périnée (fascia de Colles)
Fascia superficiel du pénis (dartos)
Fascia spermatique externe
F. Netter M.D.
C. Machado M.D.
© Novartis
Coupe sagittale médiane
Ouraque
Vessie
Apex
Fundus
Corps
Trigone
Col
Symphyse pubienne
Ligament fundiforme du pénis
Ligament suspenseur du pénis
Ligament arqué du pubis
Ligament transverse du périnée (épaississement antérieur de la membrane périnéale)
Espace superficiel du périnée
Corps caverneux
Corps spongieux
Fascia superficiel du pénis (dartos) et scrotum
Fascia profond du pénis (de Buck)
Prépuce
Gland du pénis et ostium externe de l'urètre
Fascia vésical
Cul-de-sac recto-vésical
Rectum
Vésicule séminale
Prostate et sa capsule
Fascia recto-prostatique (de Denonvillliers)
Muscle sphincter de l'urètre
Glande bulbo-urétrale (de Cowper)
Centre tendineux du périnée
Muscle bulbo-spongieux
Lame profonde du fascia superficiel du périnée (fascia de recouvrement de Gallaudet)
Lame superficielle du fascia superficiel du périnée (fascia de Colles)
Fascia profond du pénis (de Buck)
Septum du scrotum
Fosse naviculaire


Vue supérieure
Utérus (fundus)
Ligament propre de l'ovaire
Ovaire
Trompe utérine (de Fallope)
Ligament rond de l'utérus
Ligament large de l'utérus
Ligne terminale du pelvis
Anneau fémoral
Anneau inguinal profond
Ligament inguinal (recouvert du péritoine)
Vaisseaux iliaques externes
Fosse iliaque (faux pelvis)
Sillon para-colique gauche (gouttière)
Ligne blanche
Ligament (ouraque) et pli ombilicaux médians
Vessie et pli vésical transverse
Muscle droit de l'abdomen
Pli et ligament ombilicaux médiaux (partie oblitérée de l'artère ombilicale)
Cul-de-sac recto-utérin (de Douglas)
Rectum
Vaisseaux épigastriques inférieurs et pli ombilical latéral
Pli utéro-sacral
Pli urétérique
Ligament suspenseur de l'ovaire (contient les vaisseaux ovariques)
Appendice vermiforme
Caecum
Plis caecaux
Sillon para-colique droit (gouttière)
Côlon sigmoïde
Muscle carré des lombes
Muscles petit et grand psoas
Côlon descendant
Tronc sympathique
Transverse de l'abdomen
Oblique interne
Oblique externe
Muscles de l'abdomen
Ligament longitudinal antérieur
Corps de la vertèbre L3
Vaisseaux ovariques
Fosse para-rectale
Veine cave inférieure
Promontoire sacral
Aorte abdominale
Plexus hypogastrique supérieur
Fascia transversalis
Péritoine pariétal
Côlon ascendant
Iléon terminal
Uretère
Racine du mésentère
F. Netter M.D.
© Novartis

Vue supérieure



Fascia endopelvien et espaces potentiels

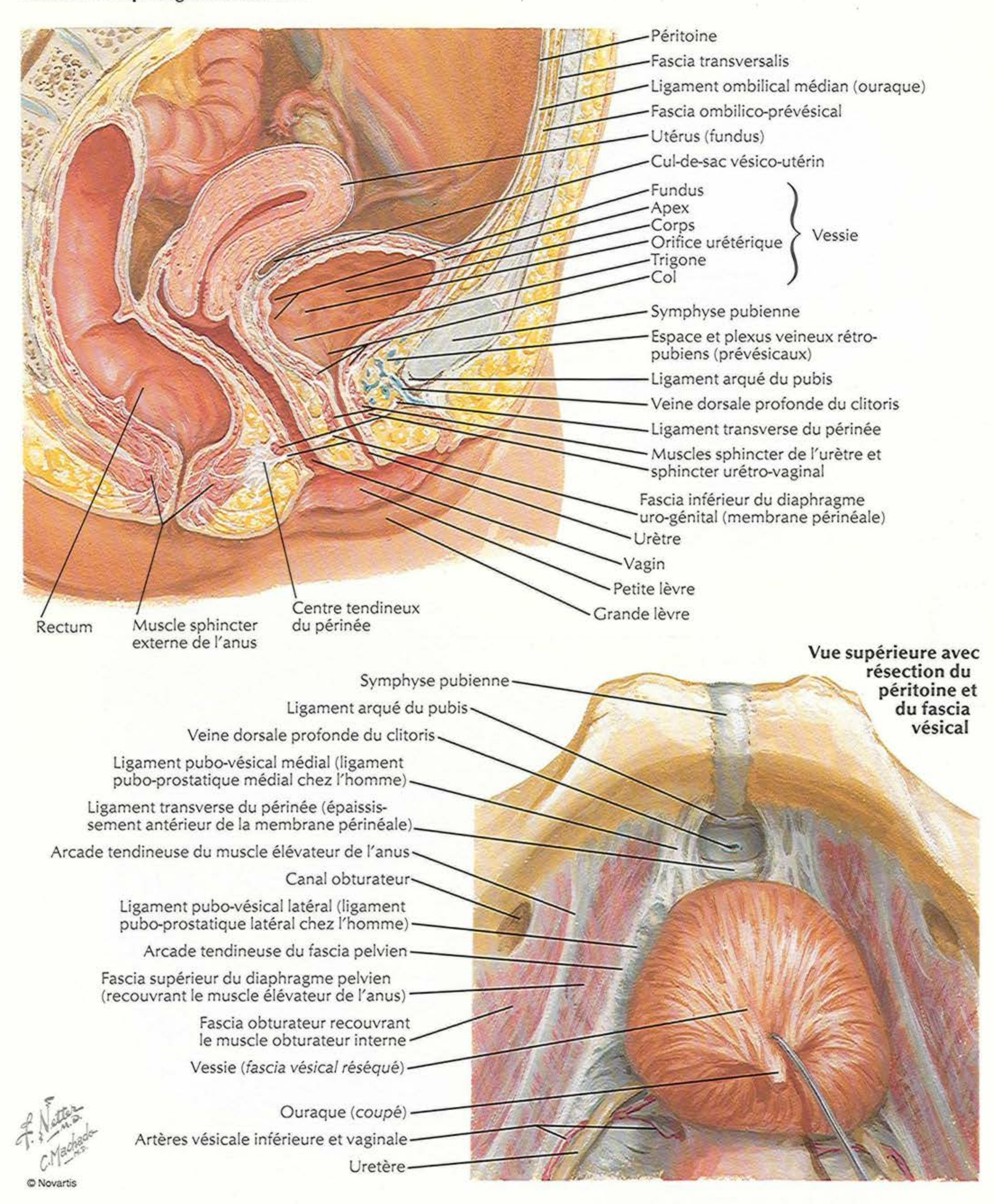
Vue supérieure chez la femme (péritoine et tissu aréolaire lâche enlevés)

Fascia ombilico-prévésical
Partie oblitérée de l'artère ombilicale (ligament ombilical médial)
Vessie et fascia vésical
Muscle droit de l'abdomen
Artère vésicale supérieure dans le ligament latéral de la vessie
Ligne terminale du pelvis
Anneau fémoral
Artère épigastrique inférieure et Branche du pubis
Anneau inguinal profond
Ligament inguinal
Fascia transversalis
Vaisseaux iliaques externes
Nerf fémoral (sous le fascia)
Vaisseaux circonflexes iliaques profonds
Fascia iliaque
Vaisseaux ovariques dans le ligament suspenseur de l'ovaire
Muscle iliaque
Uretère
Muscle grand psoas
Vaisseaux iliaques internes
Artères vésicale inférieure et vaginale
Gaine hypogastrique (neuro-vasculaire)
Artère rectale moyenne
Col et fascia utérins
Artère rectale supérieure (branche gauche)
Rectum et fascia rectal
Espace recto-vaginal (*septum recto-vaginal disséqué*)
Espace présacral (*largement ouvert*)
Artère sacrale médiane

Ligament ombilical médian (ouraque)
Symphyse pubienne
Ligament arqué du pubis
Veine dorsale profonde du clitoris
Espace rétro-pubien (prévésical)
Ligament transverse du périnée (épaississement antérieur de la membrane périnéale)
Ligament pubo-vésical médial
Ligament pubo-vésical latéral
Fibres du fascia vésico-cervical
Fascia supérieur du diaphragme pelvien (fascia supérieur de l'élévateur de l'anus)
Canal obturateur et artère obturatrice
Fascia obturateur interne
Arcade tendineuse du muscle élévateur de l'anus
Arcade tendineuse du fascia pelvien
Ligament utéro-sacral
Paramètre avec l'artère utérine (ligament cardinal, de Mackenrodt, cervical latéral)
Fibres fasciales vagino-rectales
Fascia présacral (*enlevé*)
Ligament sacro-coccygien antérieur
Espaces vésico-cervical et vésico-vaginal (*septums vésico-cervical et vésico-vaginal disséqués*)

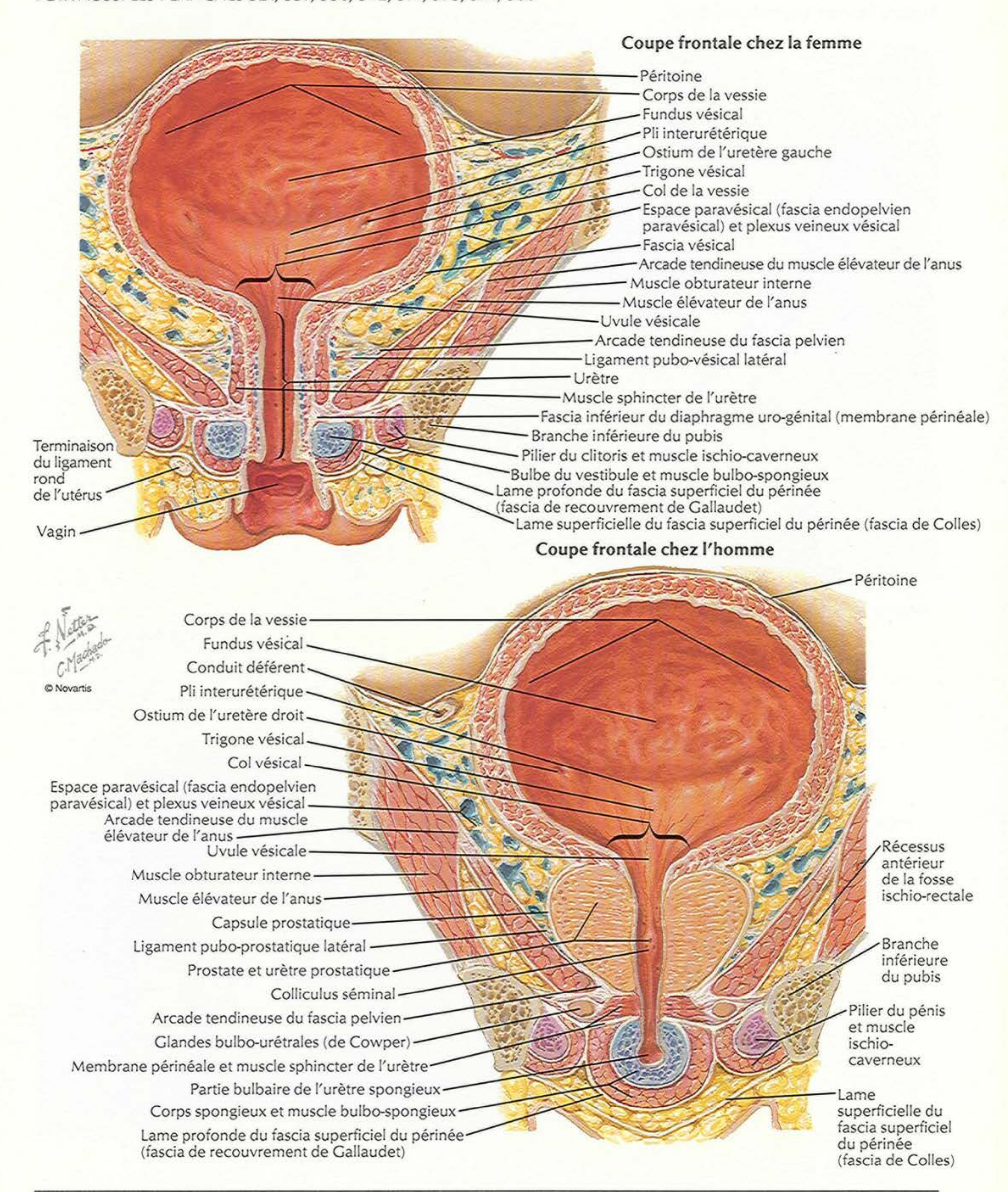
F. Netter M.D.

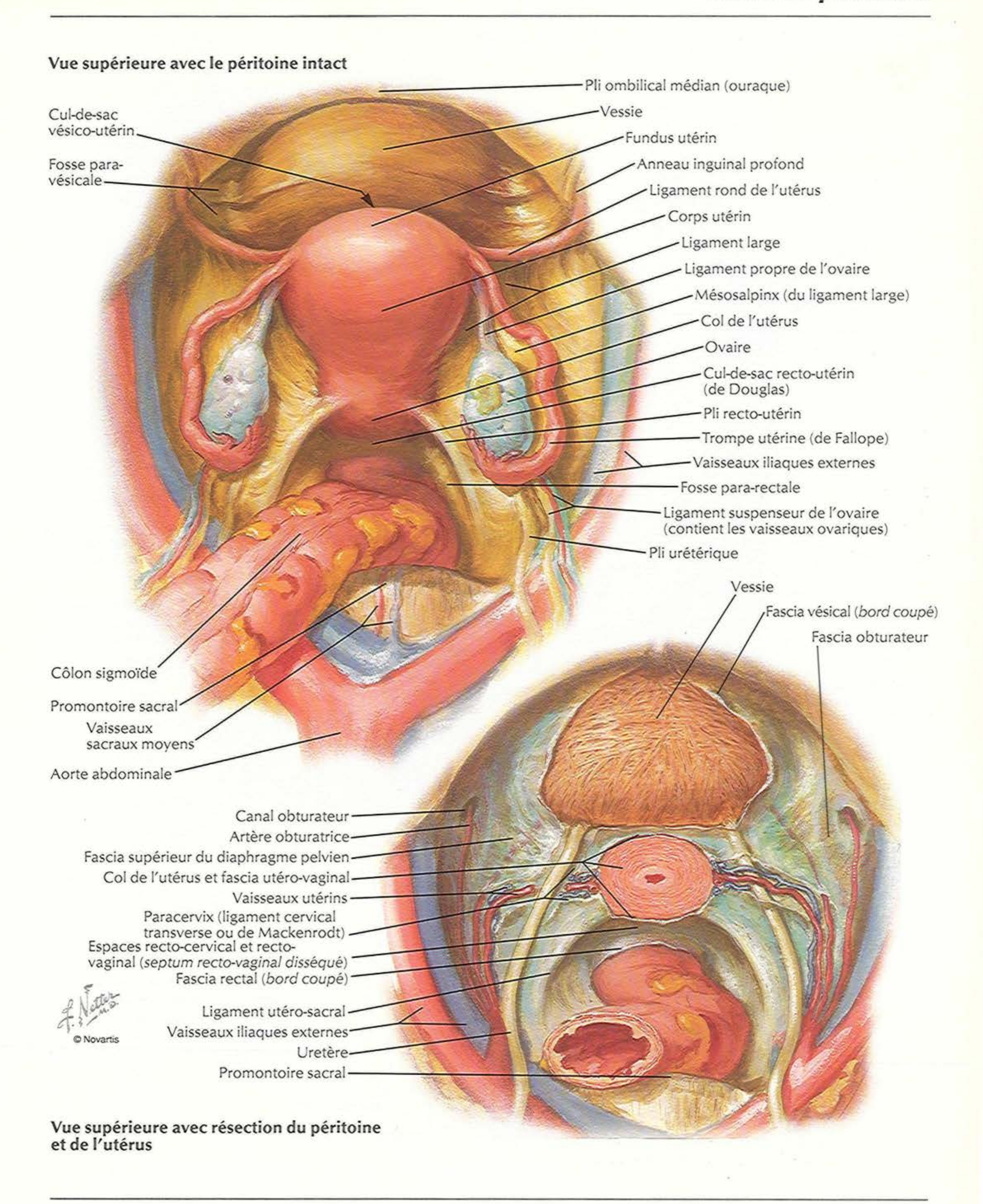
Femme : coupe sagittale médiane



Vessie : chez la femme et chez l'homme

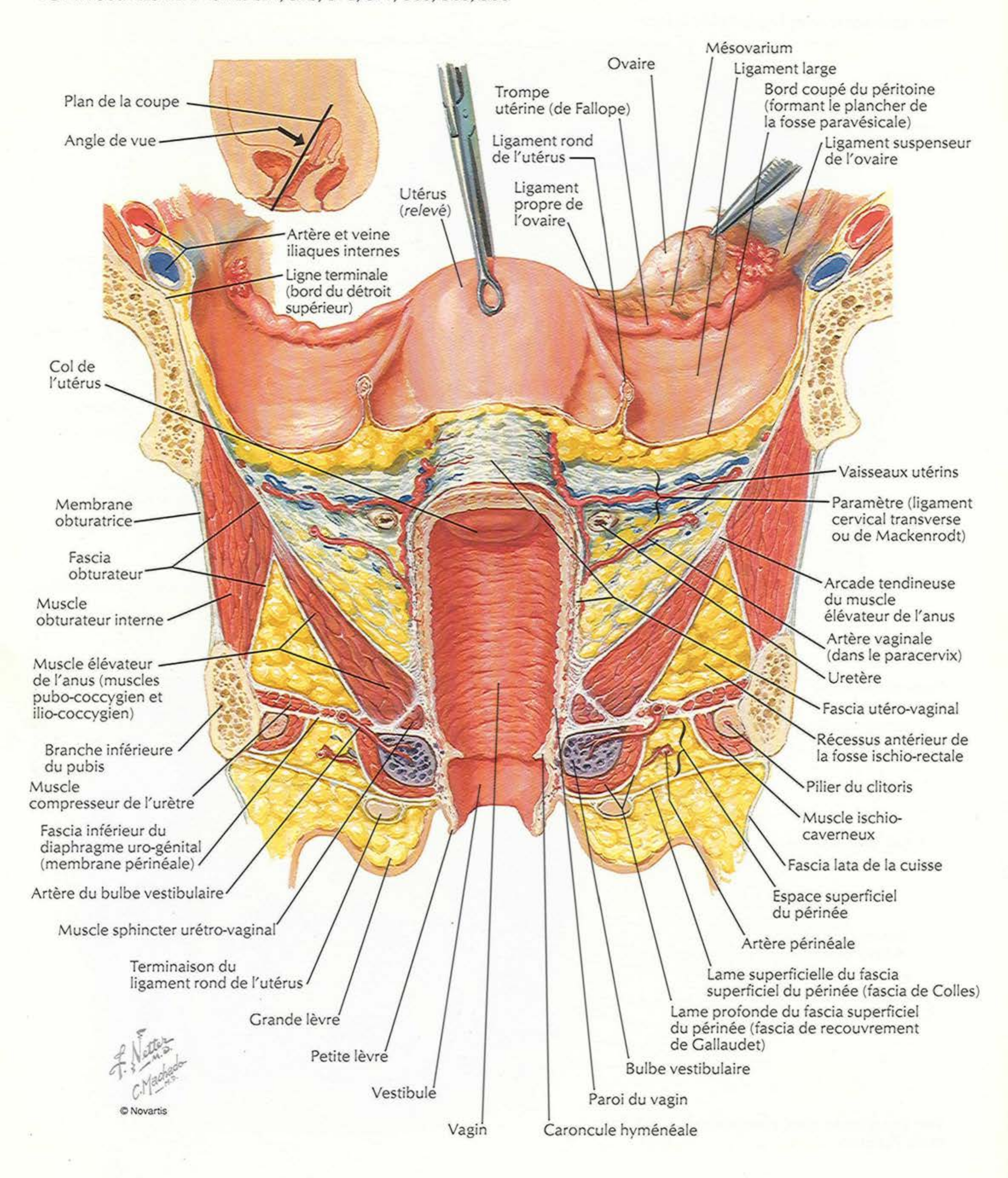
VOIR AUSSI LES PLANCHES 321, 337, 338, 342, 371, 373, 374, 388

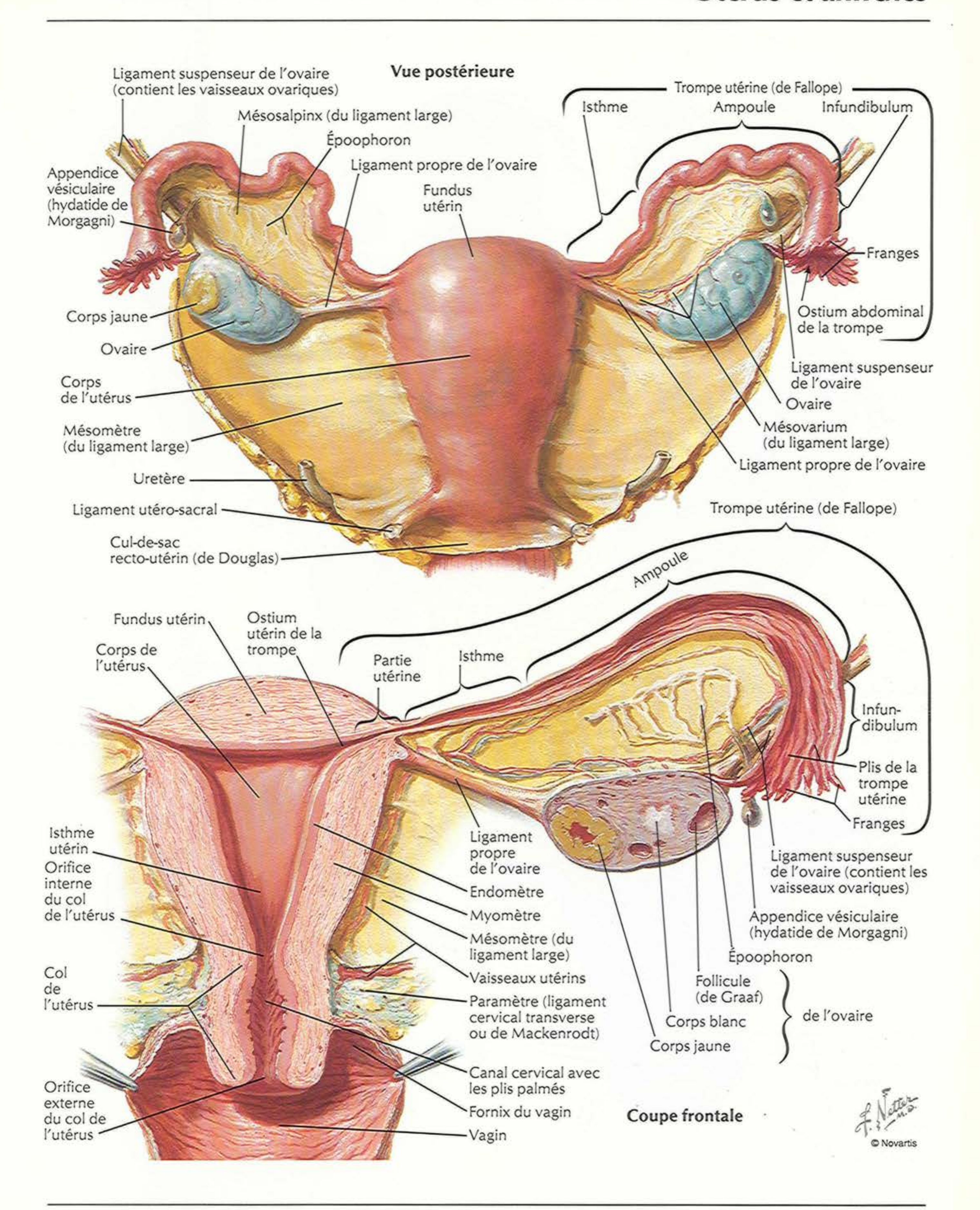



Vue supérieure avec le péritoine intact
Pli ombilical médian (ouraque)
Cul-de-sac vésico-utérin
Vessie
Fundus utérin
Fosse para-vésicale
Anneau inguinal profond
Ligament rond de l'utérus
Corps utérin
Ligament large
Ligament propre de l'ovaire
Mésosalpinx (du ligament large)
Col de l'utérus
Ovaire
Cul-de-sac recto-utérin (de Douglas)
Pli recto-utérin
Trompe utérine (de Fallope)
Vaisseaux iliaques externes
Fosse para-rectale
Ligament suspenseur de l'ovaire (contient les vaisseaux ovariques)
Pli urétérique
Côlon sigmoïde
Promontoire sacral
Vaisseaux sacraux moyens
Aorte abdominale
Vessie
Fascia vésical (*bord coupé*)
Fascia obturateur
Canal obturateur
Artère obturatrice
Fascia supérieur du diaphragme pelvien
Col de l'utérus et fascia utéro-vaginal
Vaisseaux utérins
Paracervix (ligament cervical transverse ou de Mackenrodt)
Espaces recto-cervical et recto-vaginal (*septum recto-vaginal disséqué*)
Fascia rectal (*bord coupé*)
Ligament utéro-sacral
Vaisseaux iliaques externes
Uretère
Promontoire sacral
F. Netter M.D.
© Novartis
Vue supérieure avec résection du péritoine et de l'utérus

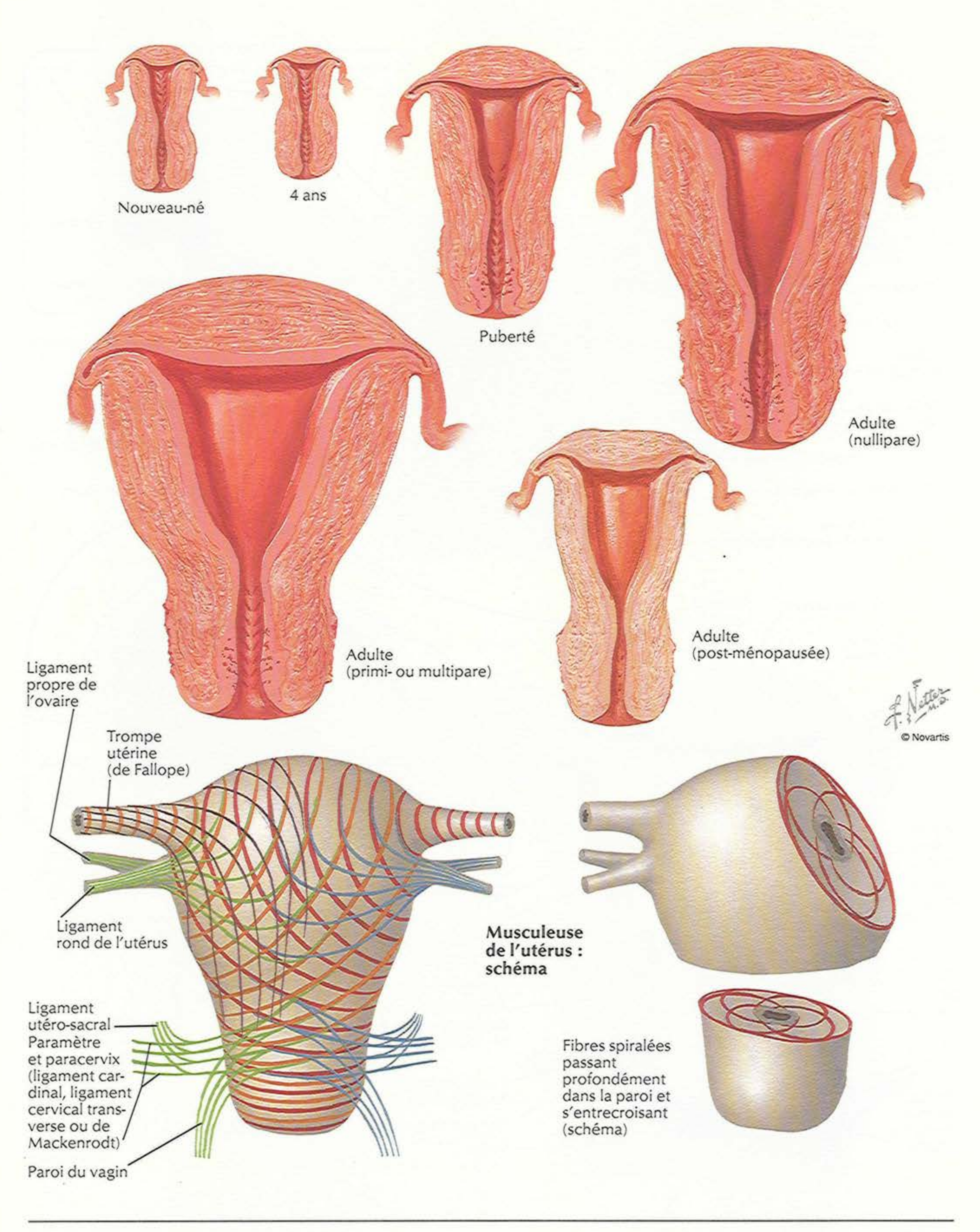
Utérus, vagin et moyens de fixité

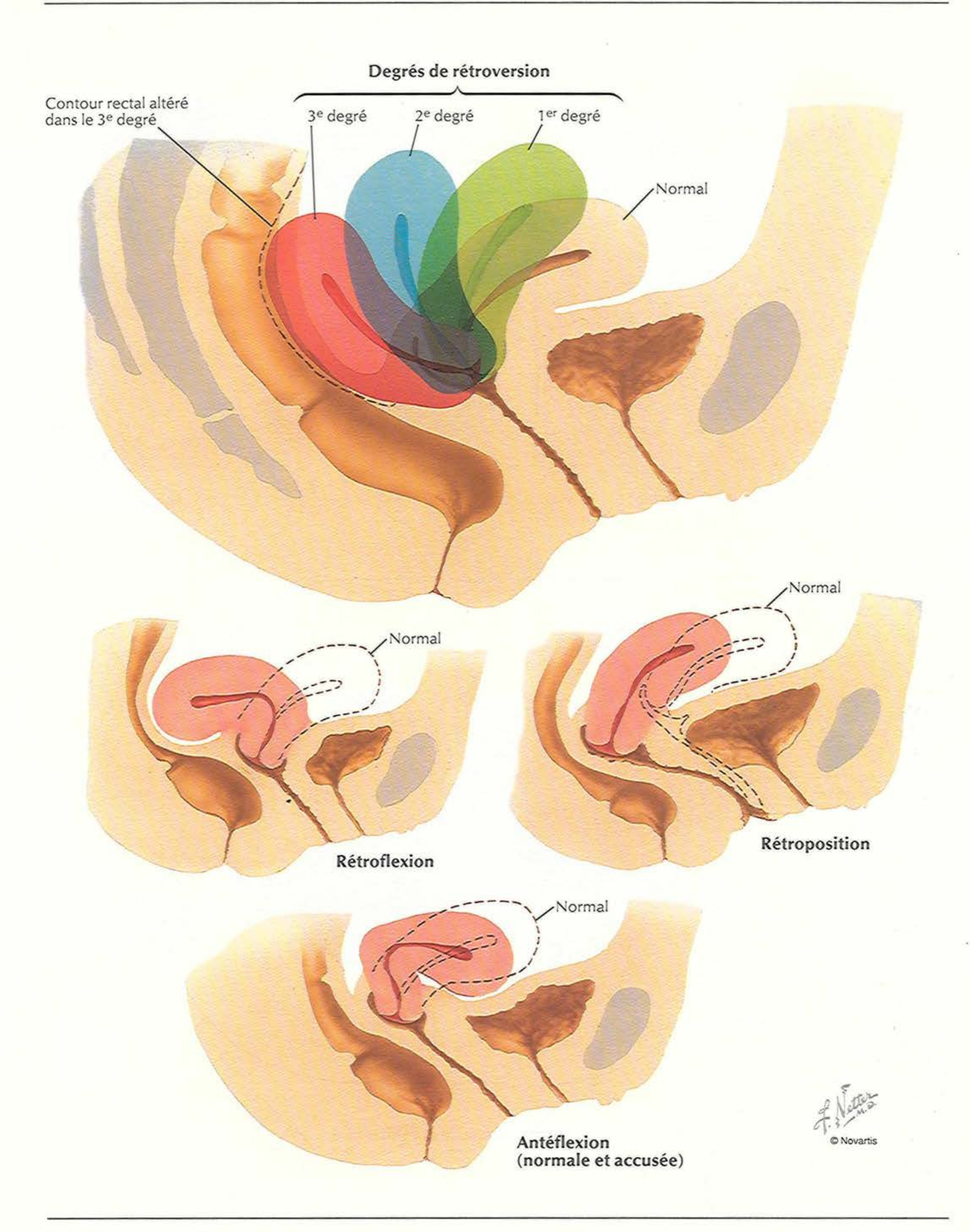
VOIR AUSSI LES PLANCHES 371, 373, 375, 377, 383, 385, 386

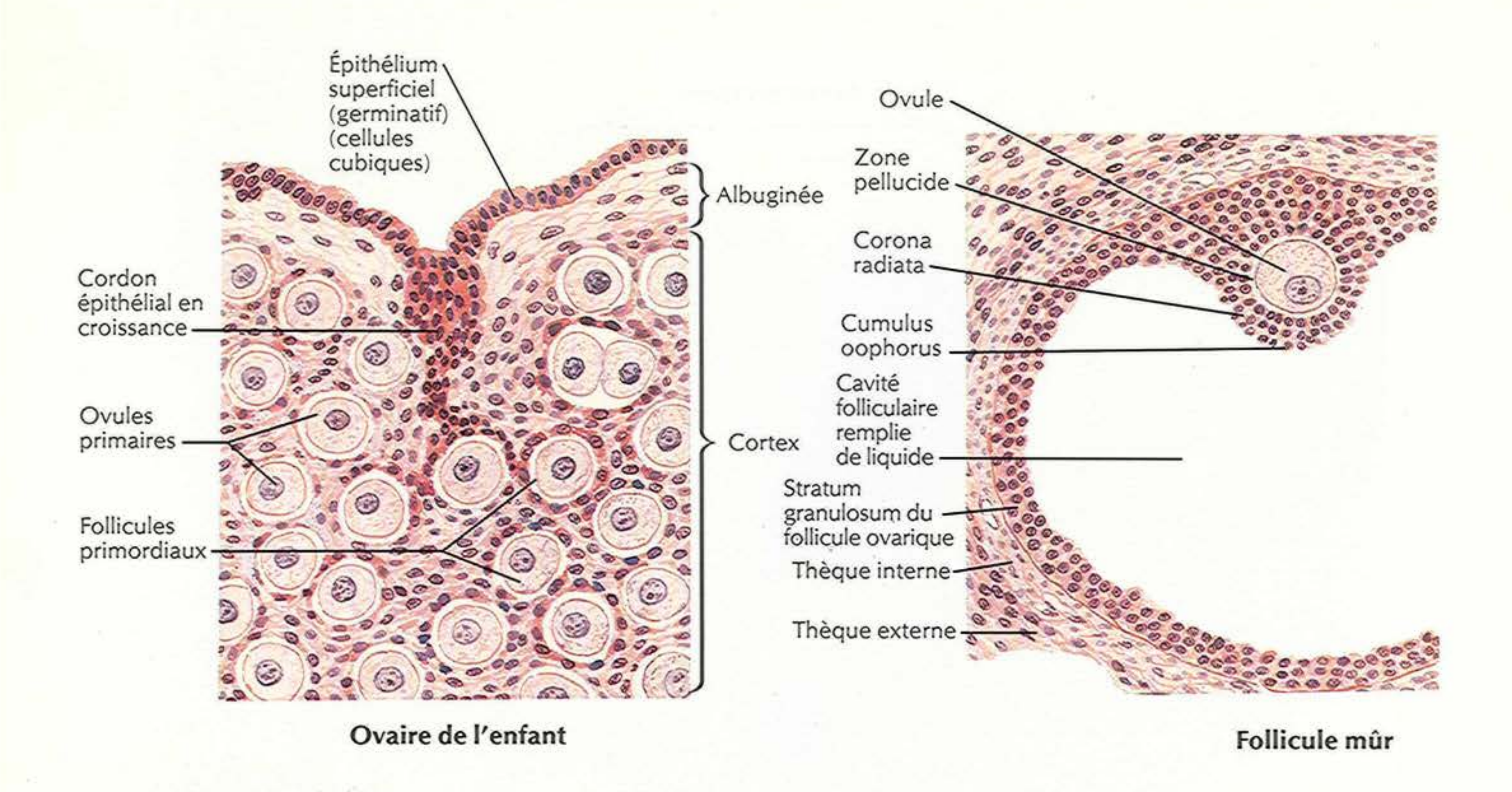



Vue postérieure
Ligament suspenseur de l'ovaire (contient les vaisseaux ovariques)
Mésosalpinx (du ligament large)
Époophoron
Ligament propre de l'ovaire
Fundus utérin
Appendice vésiculaire (hydatide de Morgagni)
Corps jaune
Ovaire
Corps de l'utérus
Mésomètre (du ligament large)
Uretère
Ligament utéro-sacral
Cul-de-sac recto-utérin (de Douglas)
Trompe utérine (de Fallope)
Isthme
Ampoule
Infundibulum
Franges
Ostium abdominal de la trompe
Ligament suspenseur de l'ovaire
Ovaire
Mésovarium (du ligament large)
Ligament propre de l'ovaire
Trompe utérine (de Fallope)
Ampoule
Fundus utérin
Ostium utérin de la trompe
Corps de l'utérus
Partie utérine
Isthme
Infundibulum
Plis de la trompe utérine
Franges
Isthme utérin
Orifice interne du col de l'utérus
Col de l'utérus
Orifice externe du col de l'utérus
Ligament propre de l'ovaire
Endomètre
Myomètre
Mésomètre (du ligament large)
Vaisseaux utérins
Paramètre (ligament cervical transverse ou de Mackenrodt)
Canal cervical avec les plis palmés
Fornix du vagin
Vagin
Ligament suspenseur de l'ovaire (contient les vaisseaux ovariques)
Appendice vésiculaire (hydatide de Morgagni)
Époophoron
Follicule (de Graaf)
Corps blanc
Corps jaune
de l'ovaire
Coupe frontale
F. Netter M.D.
© Novartis

Utérus : modifications selon les âges et structure du myomètre




Degrés de rétroversion
Contour rectal altéré dans le 3e degré
3e degré
2e degré
1er degré
Normal
Normal
Rétroflexion
Normal
Rétroposition
Normal
Antéflexion
(normale et accusée)
F. Netter M.D.
© Novartis



Ovaire de l'enfant

Follicule mûr

Follicule primaire

Cordon épithélial en croissance

Follicule primordial

Follicules en développement

Épithélium superficiel (germinatif) (cellules cubiques)

Vaisseaux sanguins entrant dans l'ovaire

Follicule mûr (de Graaf)

Corps blanc

Follicule rompu (corps hémorragique)

Ovule expulsé

Corps jaune mûr

Fibrine

Caillot sanguin

Cellules lutéales

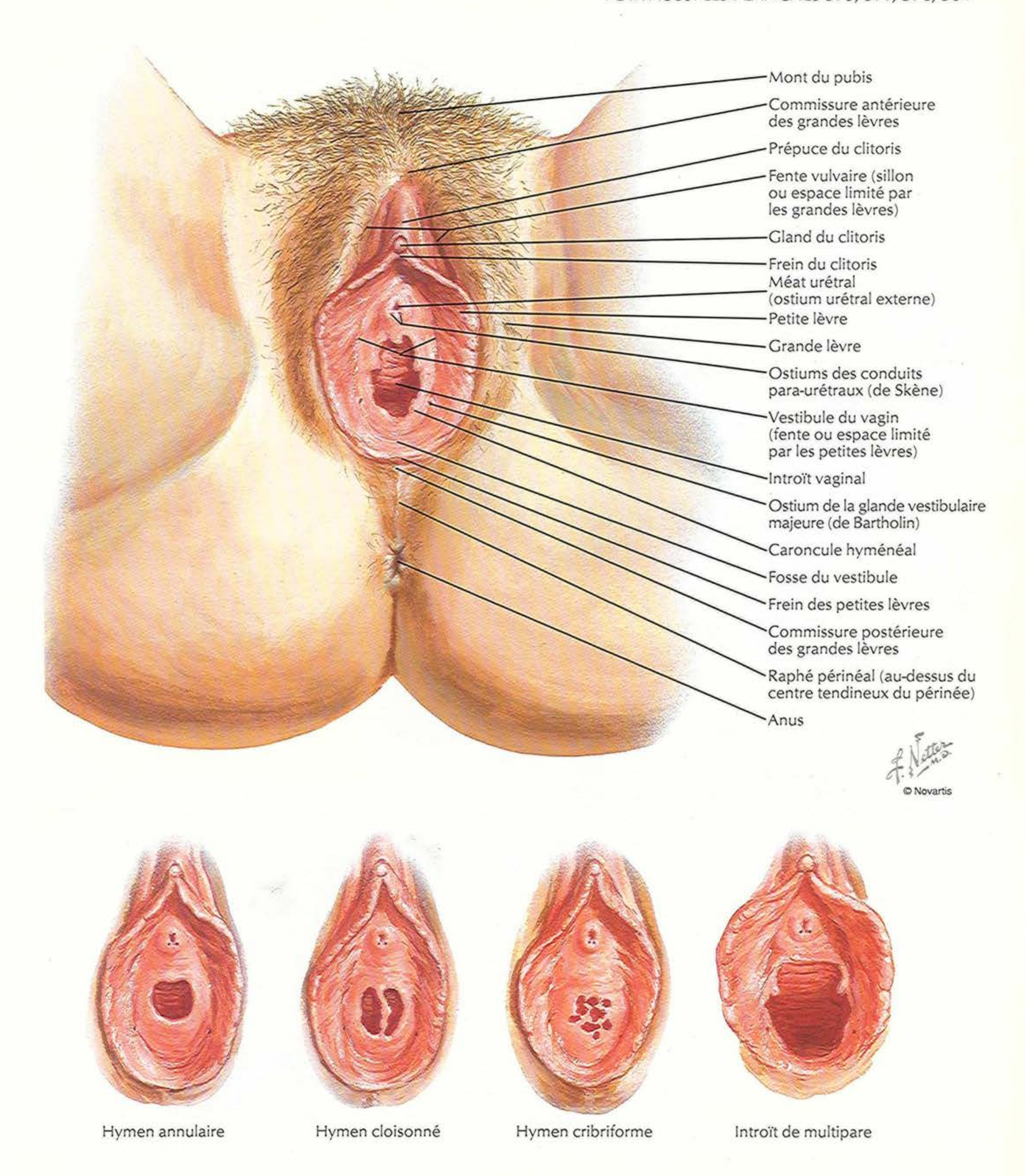
Corps jaune débutant

F. Netter M.D.

Stades ovulaire et folliculaire

Périnée et organes génitaux externes féminins (vulve ou pudendum)

VOIR AUSSI LES PLANCHES 375, 377, 378, 384

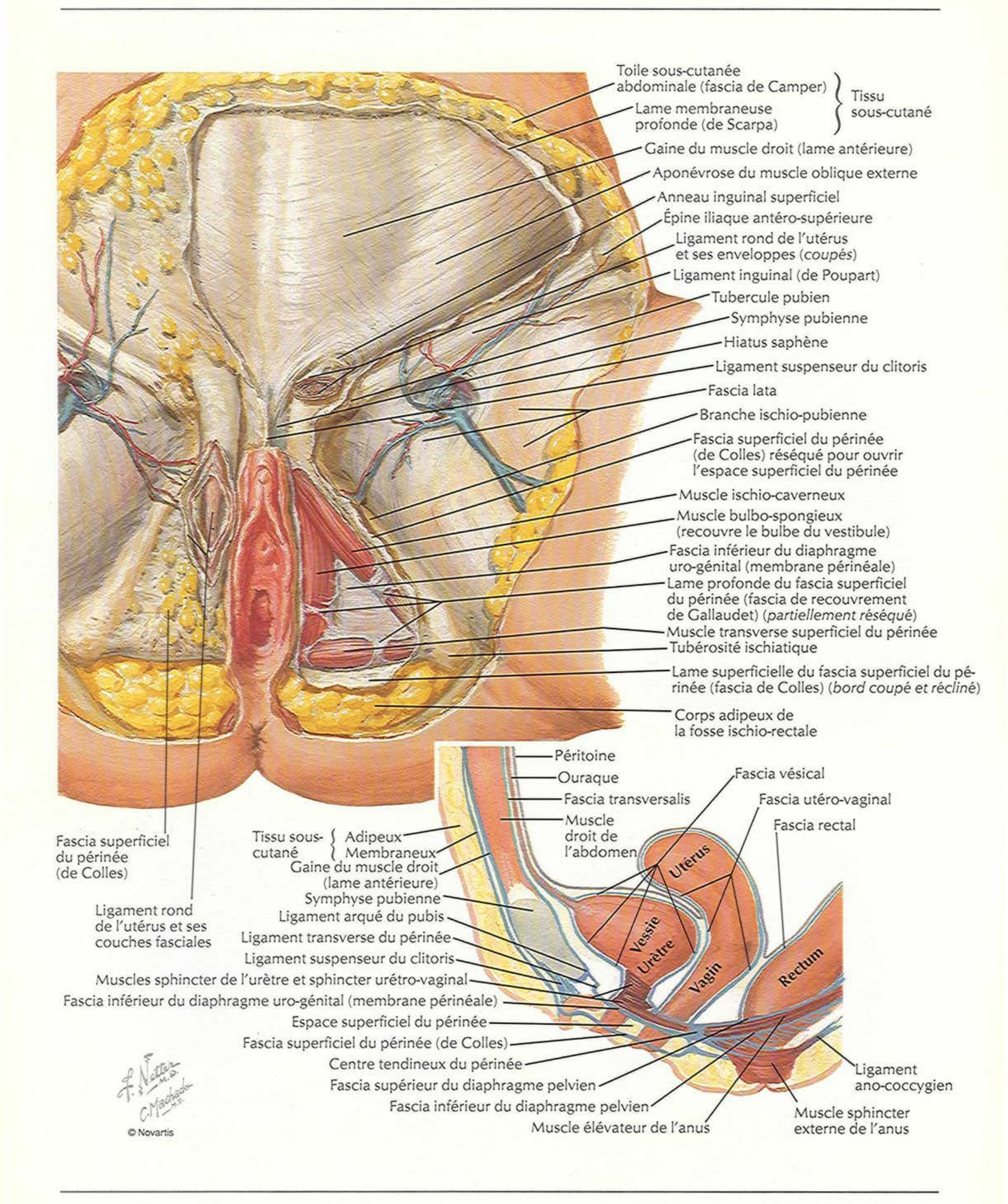


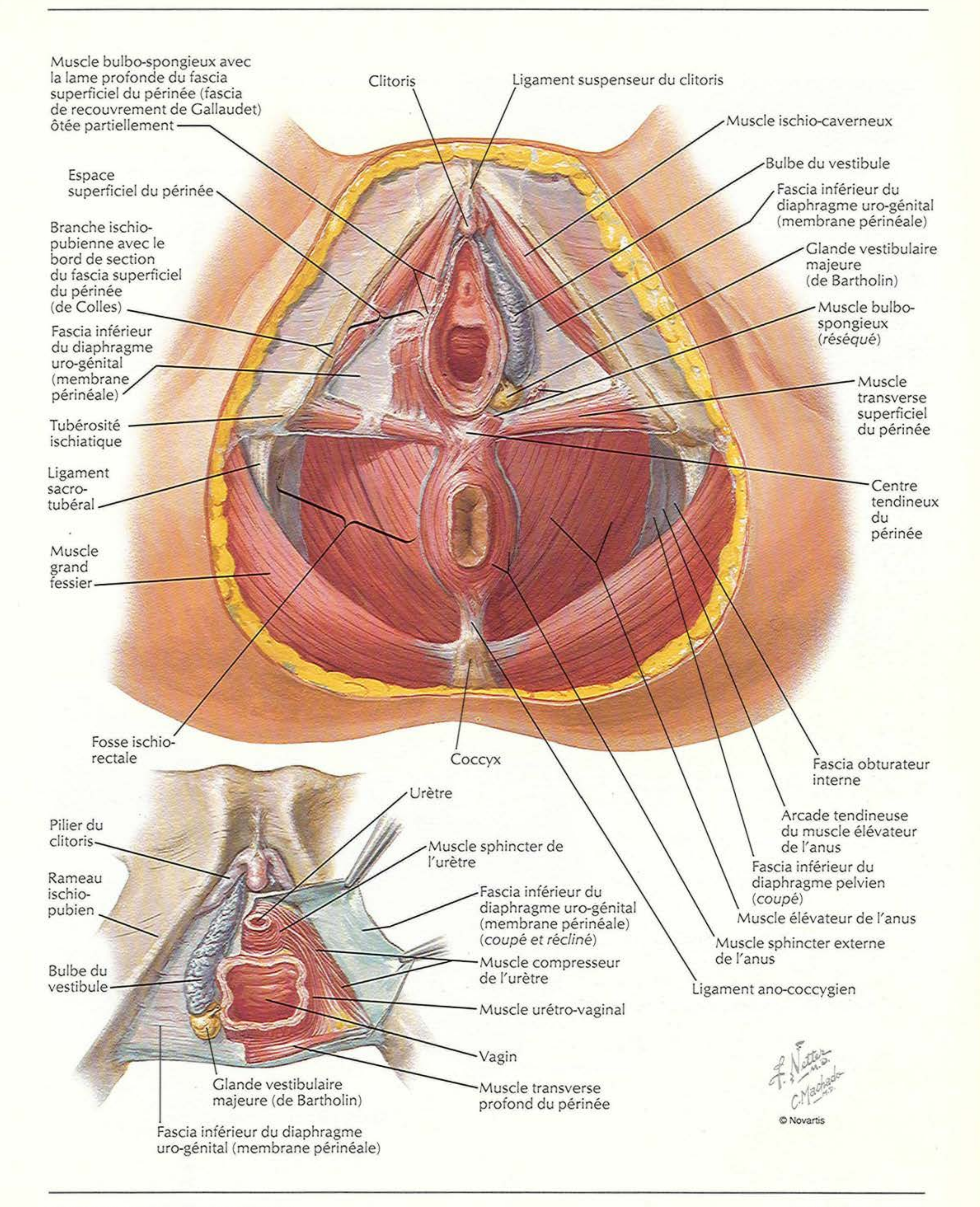
Hymen annulaire

Hymen cloisonné

Hymen cribriforme

Introït de multipare


Toile sous-cutanée abdominale (fascia de Camper)
Lame membraneuse profonde (de Scarpa)
Tissu sous-cutané
Gaine du muscle droit (lame antérieure)
Aponévrose du muscle oblique externe
Anneau inguinal superficiel
Épine iliaque antéro-supérieure
Ligament rond de l'utérus et ses enveloppes (coupés)
Ligament inguinal (de Poupart)
Tubercule pubien
Symphyse pubienne
Hiatus saphène
Ligament suspenseur du clitoris
Fascia lata
Branche ischio-pubienne
Fascia superficiel du périnée (de Colles) réséqué pour ouvrir l'espace superficiel du périnée
Muscle ischio-caverneux
Muscle bulbo-spongieux (recouvre le bulbe du vestibule)
Fascia inférieur du diaphragme uro-génital (membrane périnéale)
Lame profonde du fascia superficiel du périnée (fascia de recouvrement de Gallaudet) (partiellement réséqué)
Muscle transverse superficiel du périnée
Tubérosité ischiatique
Lame superficielle du fascia superficiel du périnée (fascia de Colles) (bord coupé et récliné)
Corps adipeux de la fosse ischio-rectale
Fascia superficiel du périnée (de Colles)
Ligament rond de l'utérus et ses couches fasciales
Péritoine
Ouraque
Fascia transversalis
Muscle droit de l'abdomen
Fascia vésical
Fascia utéro-vaginal
Fascia rectal
Utérus
Vessie
Urètre
Vagin
Rectum
Tissu sous-cutané
Adipeux
Membraneux
Gaine du muscle droit (lame antérieure)
Symphyse pubienne
Ligament arqué du pubis
Ligament transverse du périnée
Ligament suspenseur du clitoris
Muscles sphincter de l'urètre et sphincter urétro-vaginal
Fascia inférieur du diaphragme uro-génital (membrane périnéale)
Espace superficiel du périnée
Fascia superficiel du périnée (de Colles)
Centre tendineux du périnée
Fascia supérieur du diaphragme pelvien
Fascia inférieur du diaphragme pelvien
Muscle élévateur de l'anus
Ligament ano-coccygien
Muscle sphincter externe de l'anus
F. Netter M.D.
C. Machado M.D.

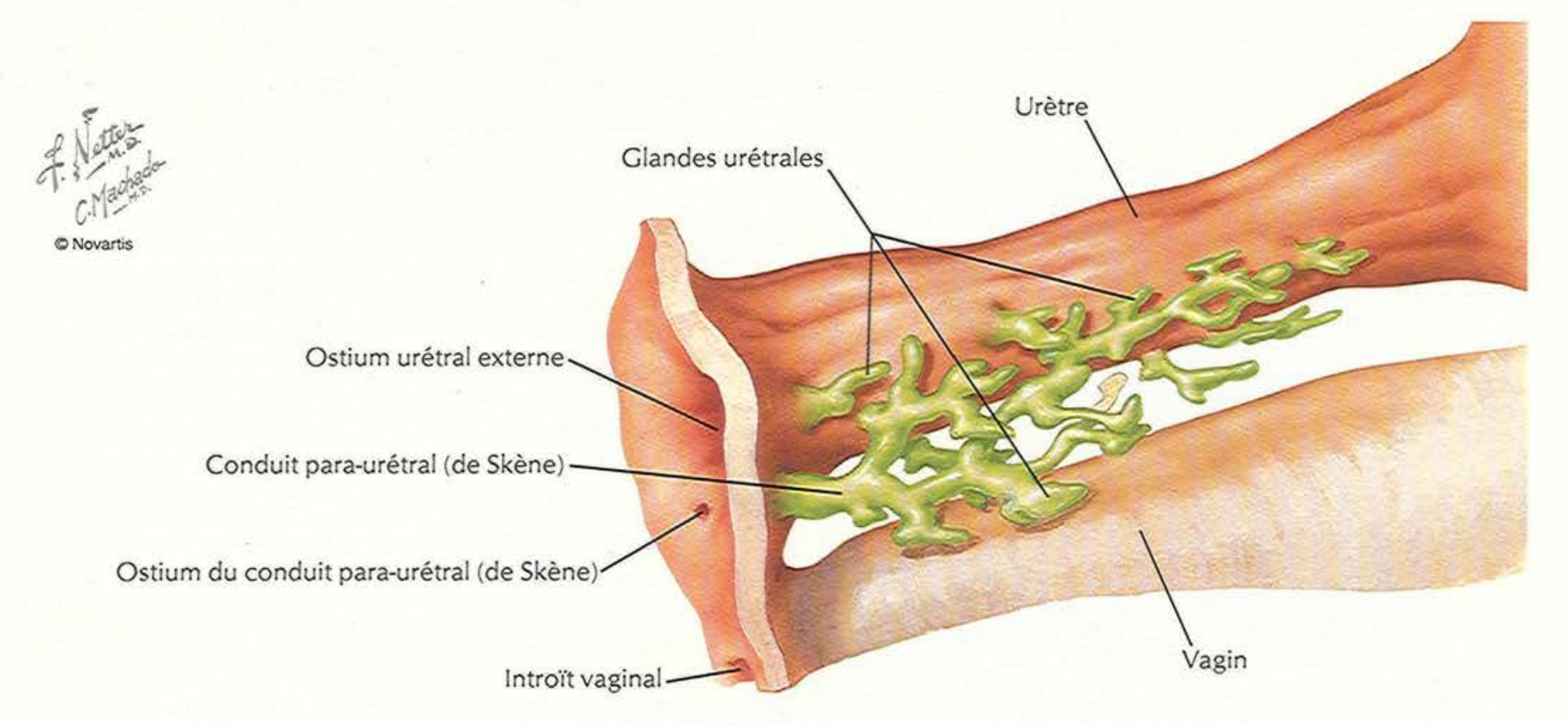

Muscle bulbo-spongieux avec la lame profonde du fascia superficiel du périnée (fascia de recouvrement de Gallaudet) ôtée partiellement
Clitoris
Ligament suspenseur du clitoris
Muscle ischio-caverneux
Bulbe du vestibule
Espace superficiel du périnée
Fascia inférieur du diaphragme uro-génital (membrane périnéale)
Branche ischio-pubienne avec le bord de section du fascia superficiel du périnée (de Colles)
Glande vestibulaire majeure (de Bartholin)
Muscle bulbo-spongieux (réséqué)
Fascia inférieur du diaphragme uro-génital (membrane périnéale)
Muscle transverse superficiel du périnée
Tubérosité ischiatique
Ligament sacro-tubéral
Centre tendineux du périnée
Muscle grand fessier
Fosse ischio-rectale
Coccyx
Fascia obturateur interne
Arcade tendineuse du muscle élévateur de l'anus
Fascia inférieur du diaphragme pelvien (coupé)
Muscle élévateur de l'anus
Muscle sphincter externe de l'anus
Ligament ano-coccygien
Urètre
Pilier du clitoris
Muscle sphincter de l'urètre
Rameau ischio-pubien
Fascia inférieur du diaphragme uro-génital (membrane périnéale) (coupé et récliné)
Bulbe du vestibule
Muscle compresseur de l'urètre
Muscle urétro-vaginal
Vagin
Glande vestibulaire majeure (de Bartholin)
Muscle transverse profond du périnée
Fascia inférieur du diaphragme uro-génital (membrane périnéale)
F. Netter M.D.
C. Machado M.D.
© Novartis

Urètre

VOIR AUSSI LES PLANCHES 337, 342

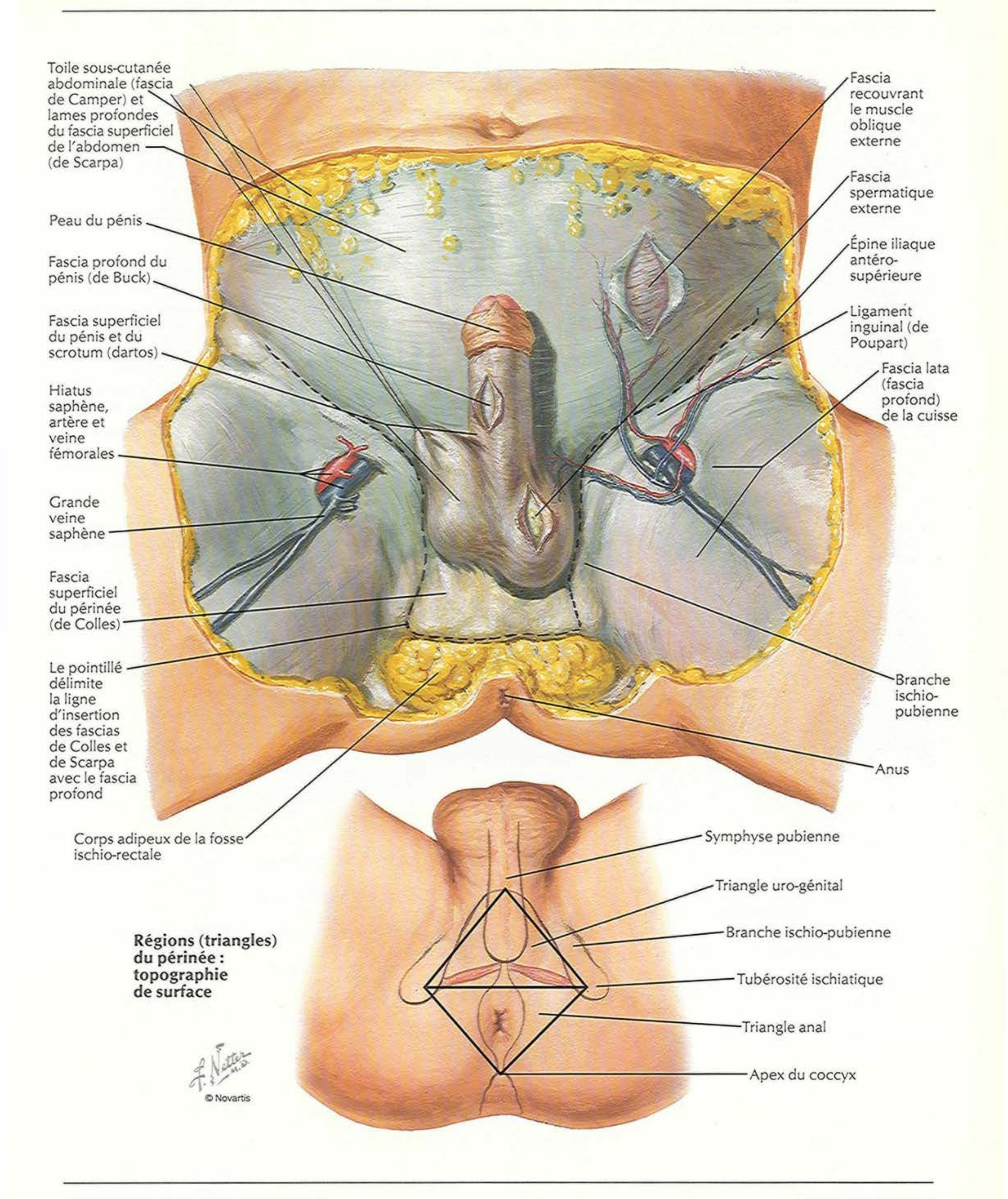
Ostium de l'uretère
Trigone vésical
Col vésical
Muscle lisse intrinsèque de la paroi vésicale (détrusor)
Muscle sphincter du col vésical
Plexus veineux caverneux de l'urètre
Muscle élévateur de l'anus et
Expansion fibro-musculaire
Urètre
Muscle sphincter de l'urètre
Fascia inférieur du diaphragme uro-génital (membrane périnéale)
Bulbe du vestibule
Muscle bulbo-spongieux et lame profonde du fascia superficiel du périnée (fascia de recouvrement de Gallaudet)
Ligament rond de l'utérus (partie terminale)
Fascia superficiel du périnée (de Colles)
Grande lèvre
Petite lèvre
Lacunes et ostiums des glandes urétrales
Ostiums des conduits para-urétraux (de Skène)

Coupe frontale



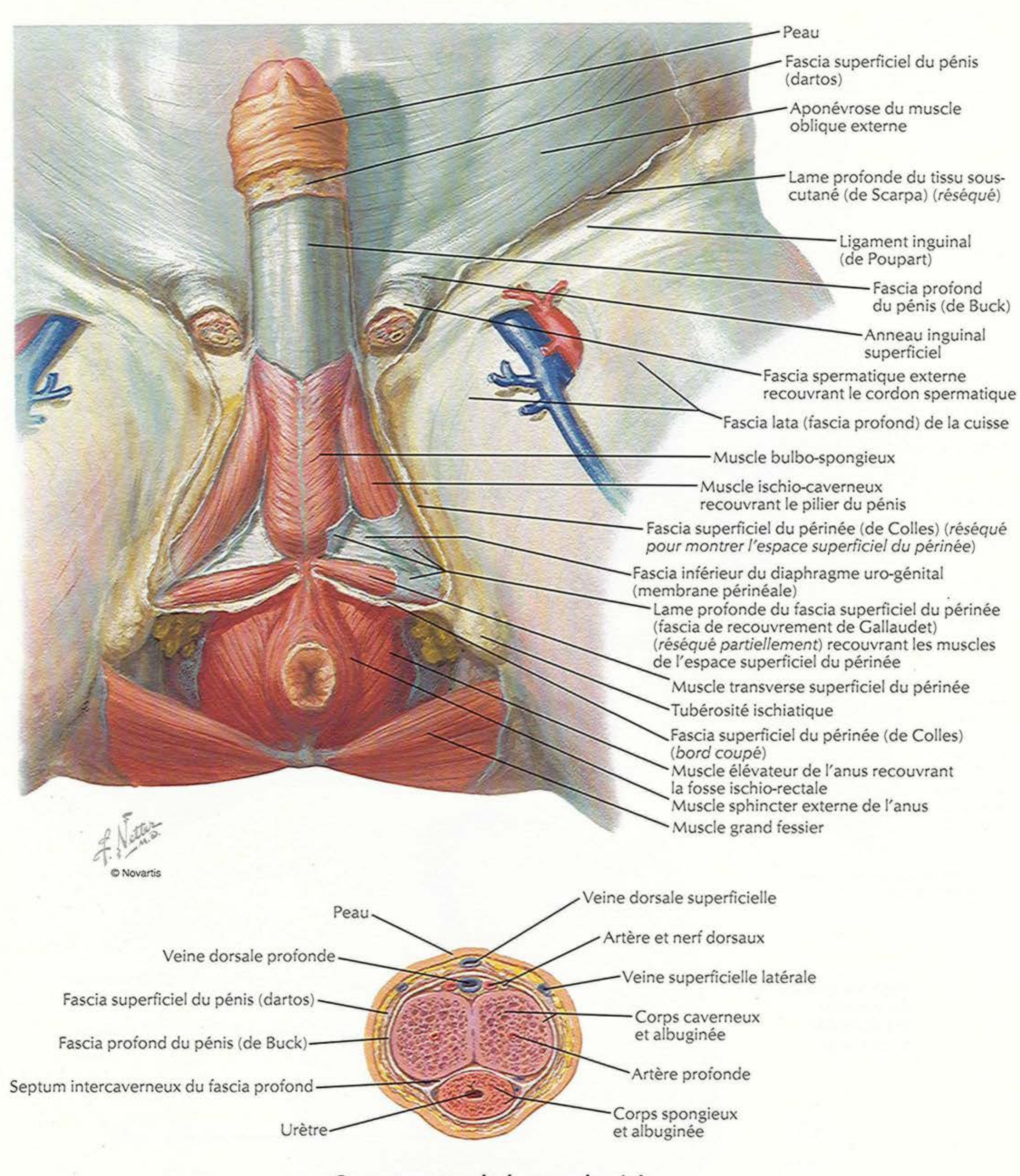
Reconstitution schématique

Périnée et organes génitaux externes (dissection superficielle)

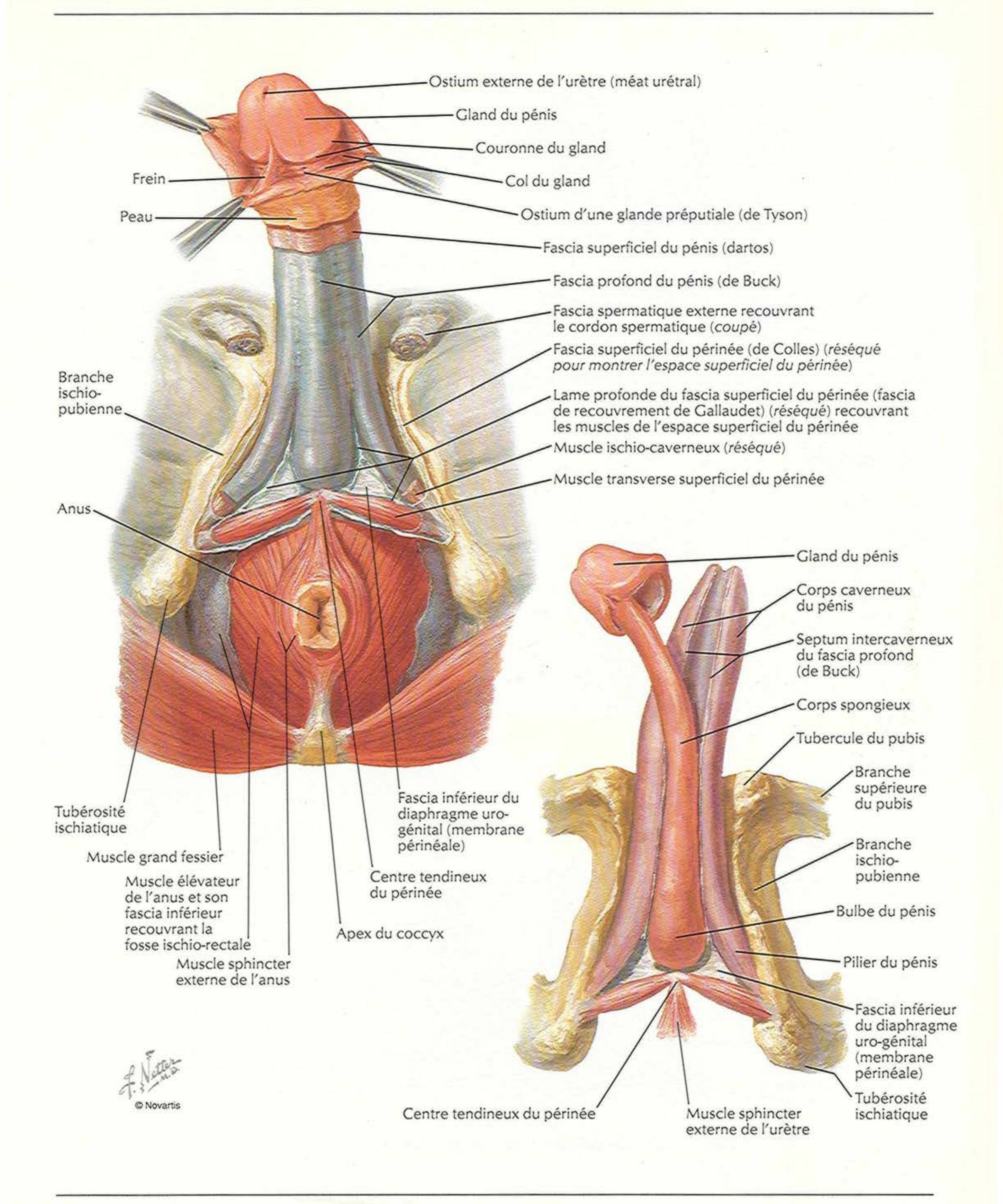


Périnée et organes génitaux externes (dissection profonde)

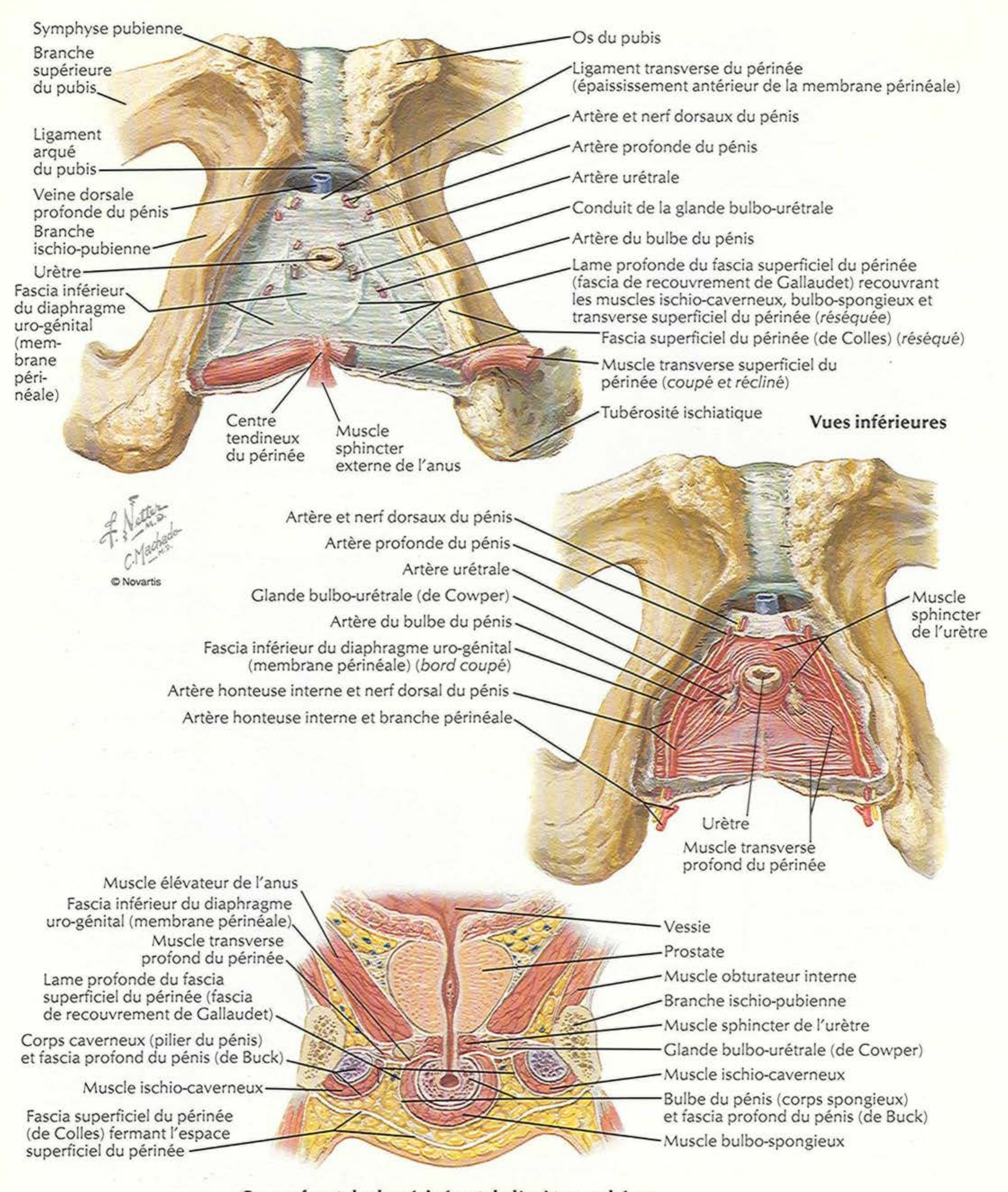
VOIR AUSSI LES PLANCHES 374, 376, 379, 380, 381, 382, 387



Coupe transversale du corps du pénis



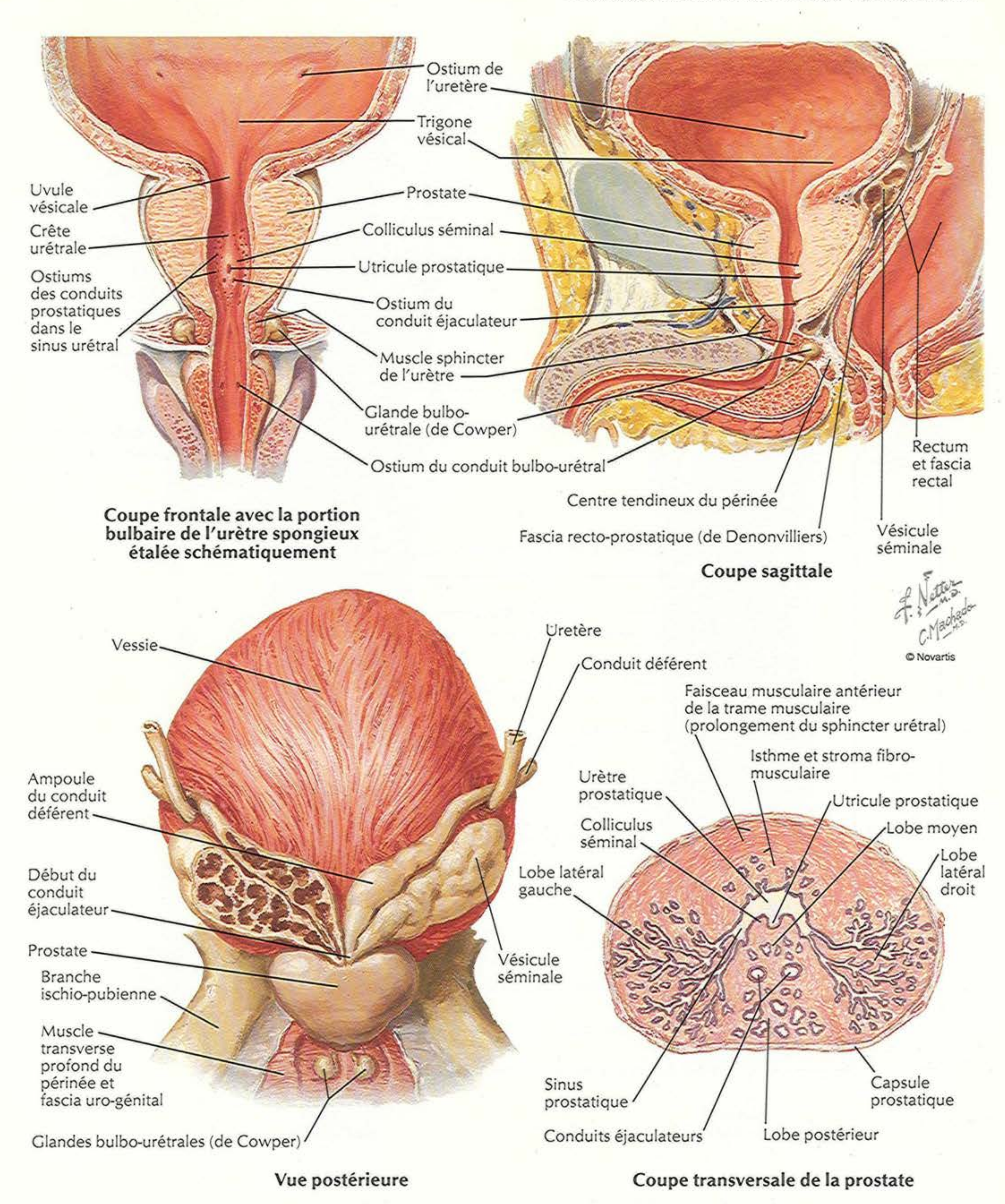
Ostium externe de l'urètre (méat urétral)
Gland du pénis
Couronne du gland
Frein
Col du gland
Peau
Ostium d'une glande préputiale (de Tyson)
Fascia superficiel du pénis (dartos)
Fascia profond du pénis (de Buck)
Fascia spermatique externe recouvrant le cordon spermatique (coupé)
Fascia superficiel du périnée (de Colles) (réséqué pour montrer l'espace superficiel du périnée)
Branche ischio-pubienne
Lame profonde du fascia superficiel du périnée (fascia de recouvrement de Gallaudet) (réséqué) recouvrant les muscles de l'espace superficiel du périnée
Muscle ischio-caverneux (réséqué)
Muscle transverse superficiel du périnée
Anus
Tubérosité ischiatique
Muscle grand fessier
Muscle élévateur de l'anus et son fascia inférieur recouvrant la fosse ischio-rectale
Muscle sphincter externe de l'anus
Apex du coccyx
Centre tendineux du périnée
Fascia inférieur du diaphragme uro-génital (membrane périnéale)
Gland du pénis
Corps caverneux du pénis
Septum intercaverneux du fascia profond (de Buck)
Corps spongieux
Tubercule du pubis
Branche supérieure du pubis
Branche ischio-pubienne
Bulbe du pénis
Pilier du pénis
Fascia inférieur du diaphragme uro-génital (membrane périnéale)
Tubérosité ischiatique
Centre tendineux du périnée
Muscle sphincter externe de l'urètre
F. Netter M.D.
© Novartis



Vues inférieures

Coupe frontale du périnée et de l'urètre : schéma

VOIR AUSSI LES PLANCHES 338, 340, 343, 374, 381

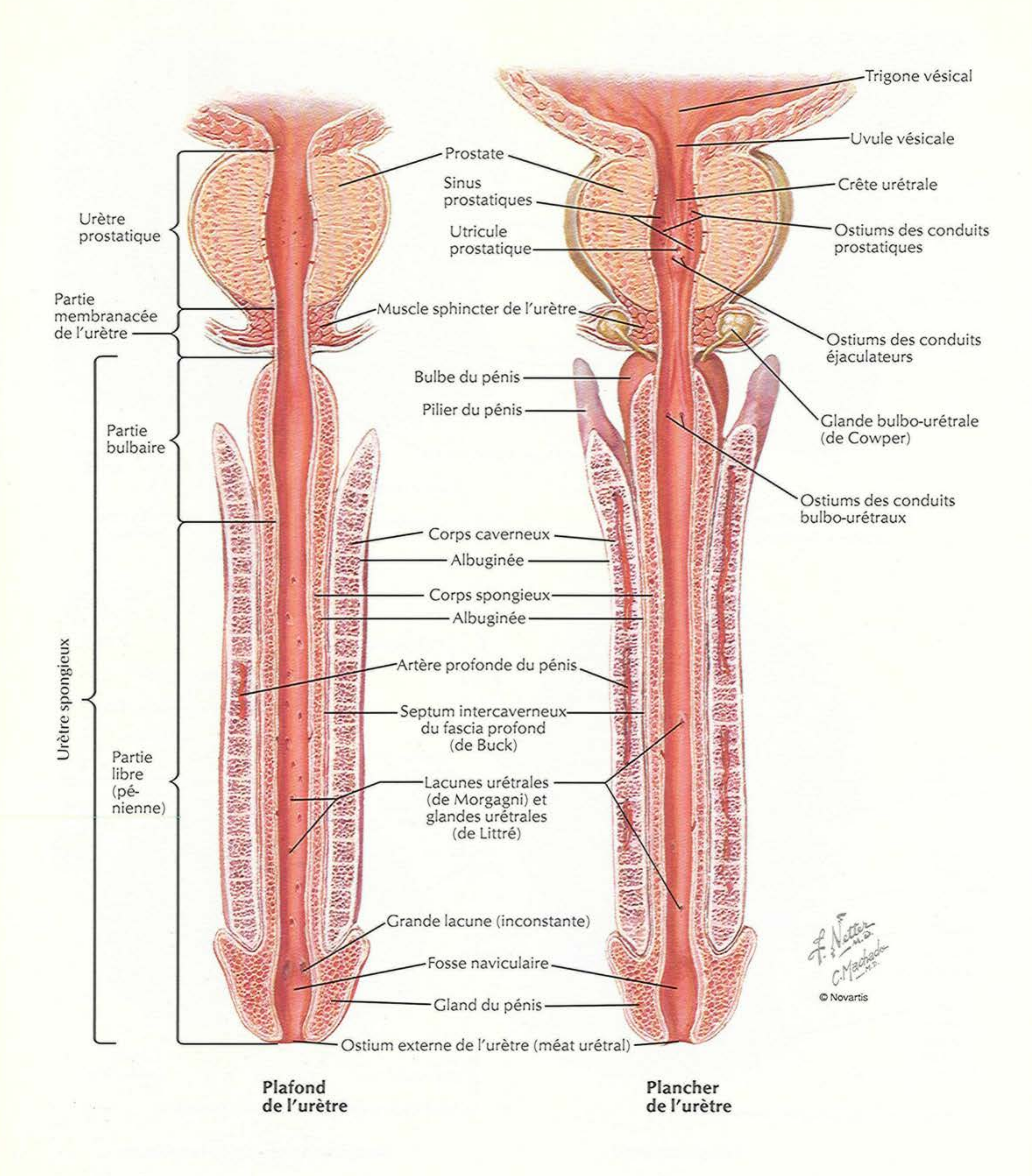


Coupe frontale avec la portion bulbaire de l'urètre spongieux étalée schématiquement

Coupe sagittale

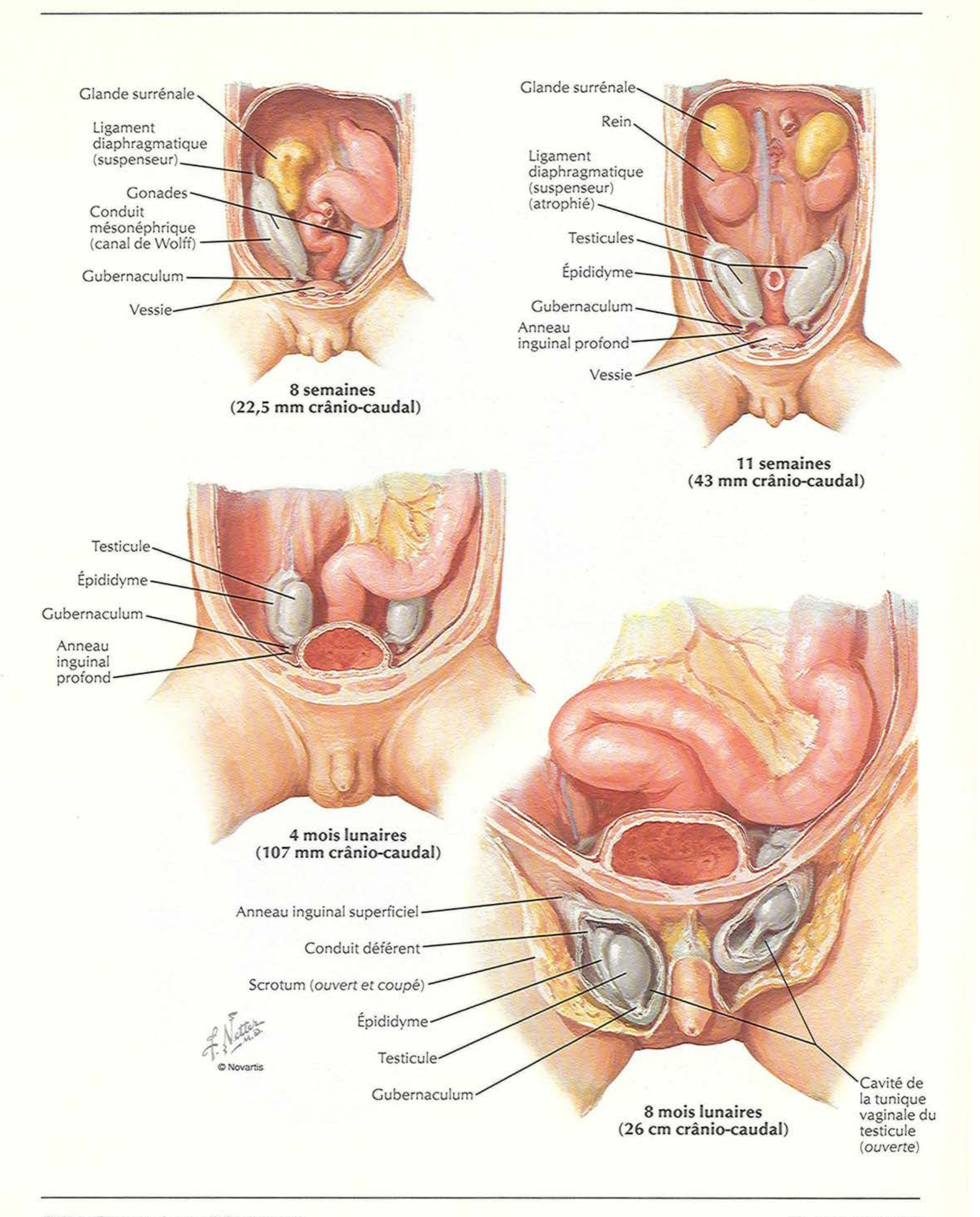
Vue postérieure

Coupe transversale de la prostate



Plafond de l'urètre

Plancher de l'urètre

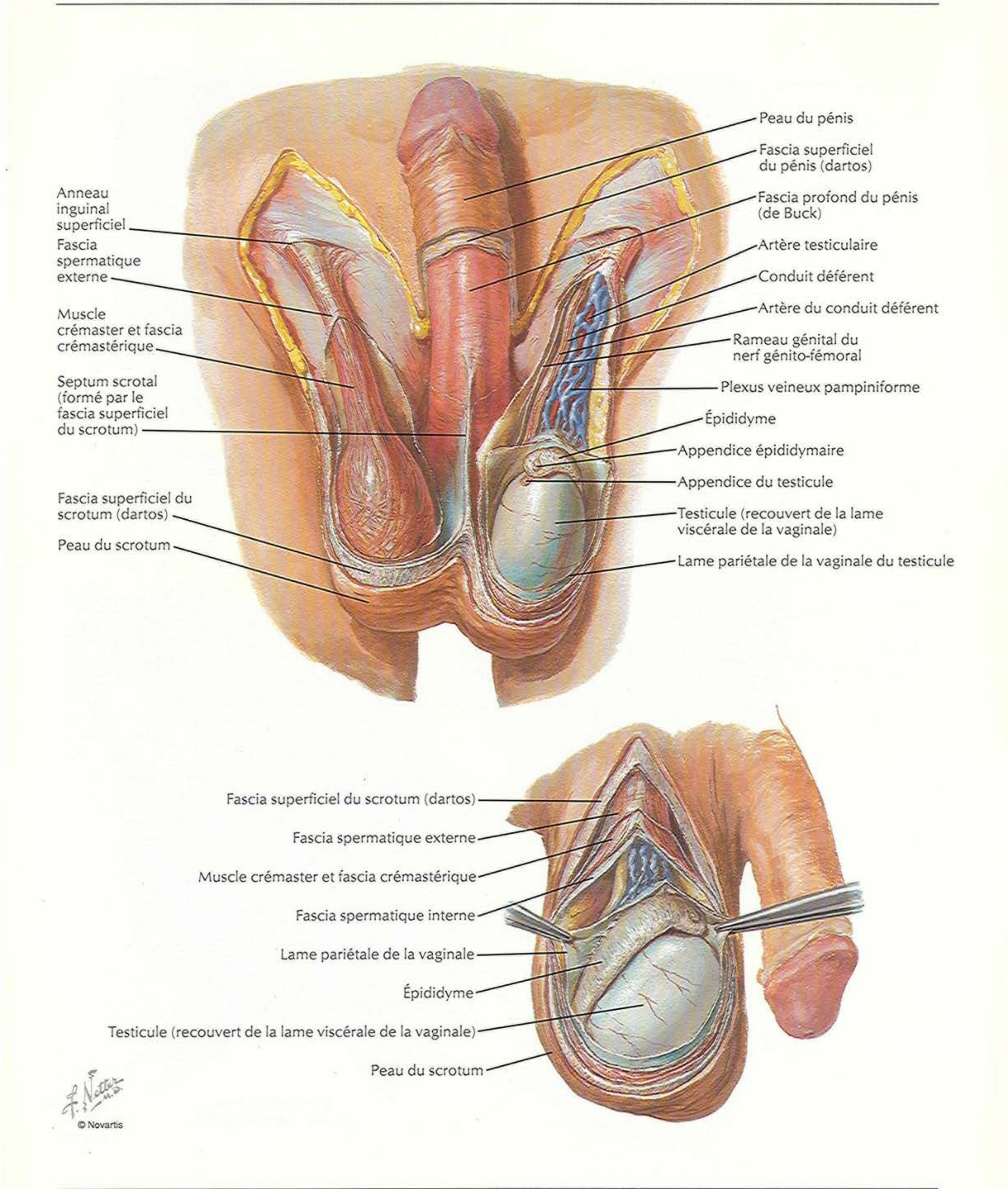


8 semaines
(22,5 mm crânio-caudal)

11 semaines
(43 mm crânio-caudal)

4 mois lunaires
(107 mm crânio-caudal)

8 mois lunaires
(26 cm crânio-caudal)


Peau du pénis
Fascia superficiel du pénis (dartos)
Fascia profond du pénis (de Buck)
Artère testiculaire
Conduit déférent
Artère du conduit déférent
Rameau génital du nerf génito-fémoral
Plexus veineux pampiniforme
Épididyme
Appendice épididymaire
Appendice du testicule
Testicule (recouvert de la lame viscérale de la vaginale)
Lame pariétale de la vaginale du testicule
Anneau inguinal superficiel
Fascia spermatique externe
Muscle crémaster et fascia crémastérique
Septum scrotal (formé par le fascia superficiel du scrotum)
Fascia superficiel du scrotum (dartos)
Peau du scrotum
Fascia superficiel du scrotum (dartos)
Fascia spermatique externe
Muscle crémaster et fascia crémastérique
Fascia spermatique interne
Lame pariétale de la vaginale
Épididyme
Testicule (recouvert de la lame viscérale de la vaginale)
Peau du scrotum
F. Netter M.D.
© Novartis

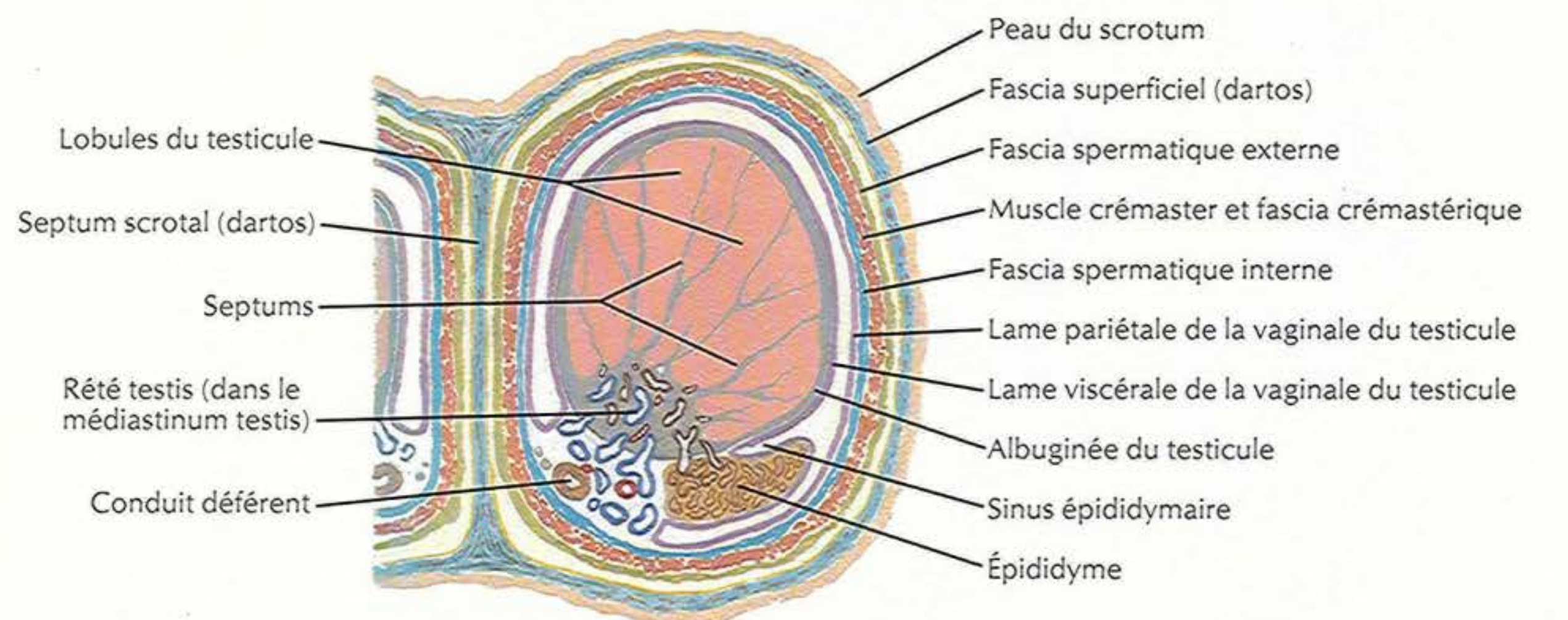
Ductules efférents
Ductule aberrant (vestige d'un tubule mésonéphrique)
Rété testis (dans le médiastinum testis)
Septums
Albuginée
Lobules
Conduit déférent
Épididyme
Tête
Corps
Queue

Coupe frontale

© Novartis

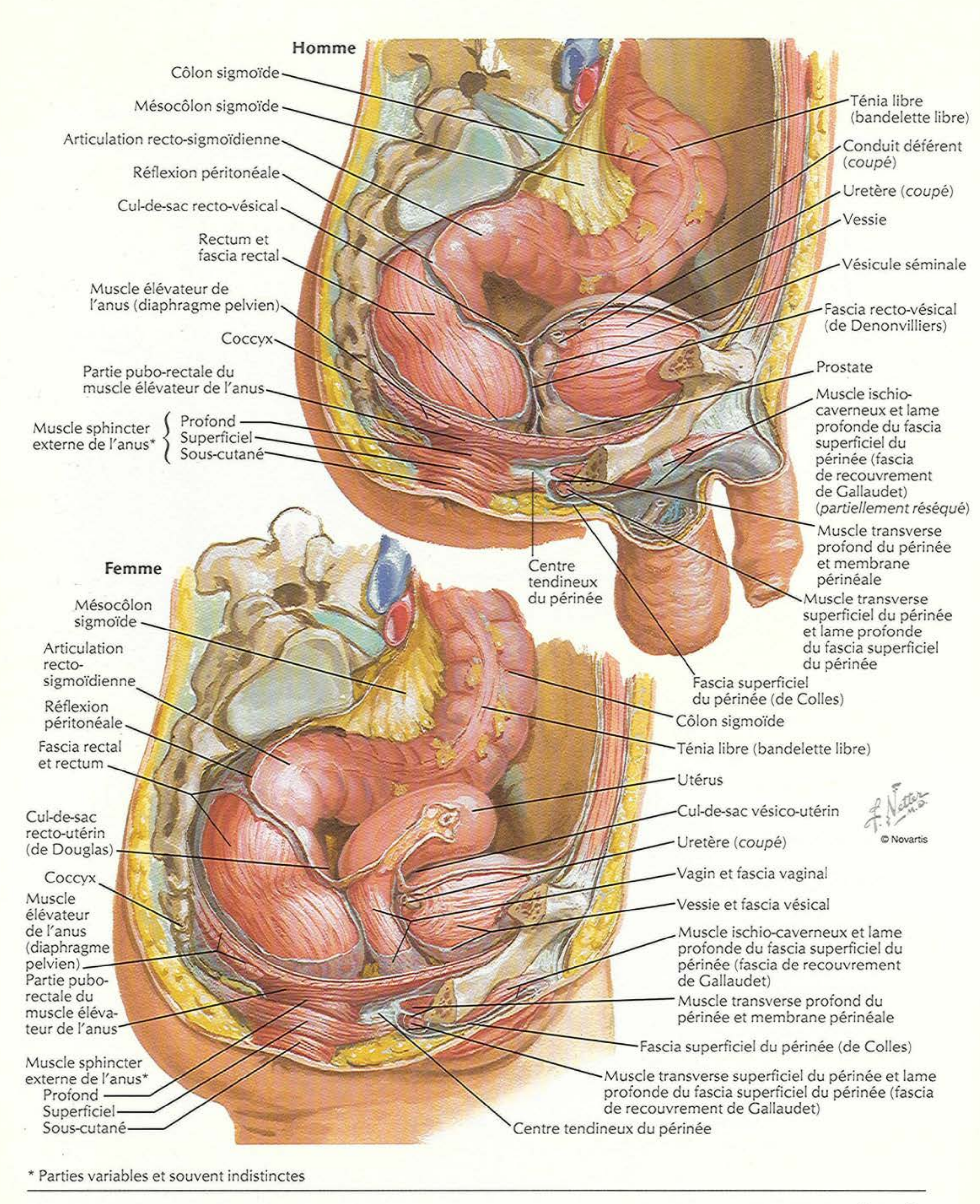
Conduit épididymaire
Ductule aberrant
Conduit déférent
Ductules efférents
Conduit épididymaire
Rété testis (dans le médiastinum testis)
Tubule aberrant
Tubules séminifères

Schéma



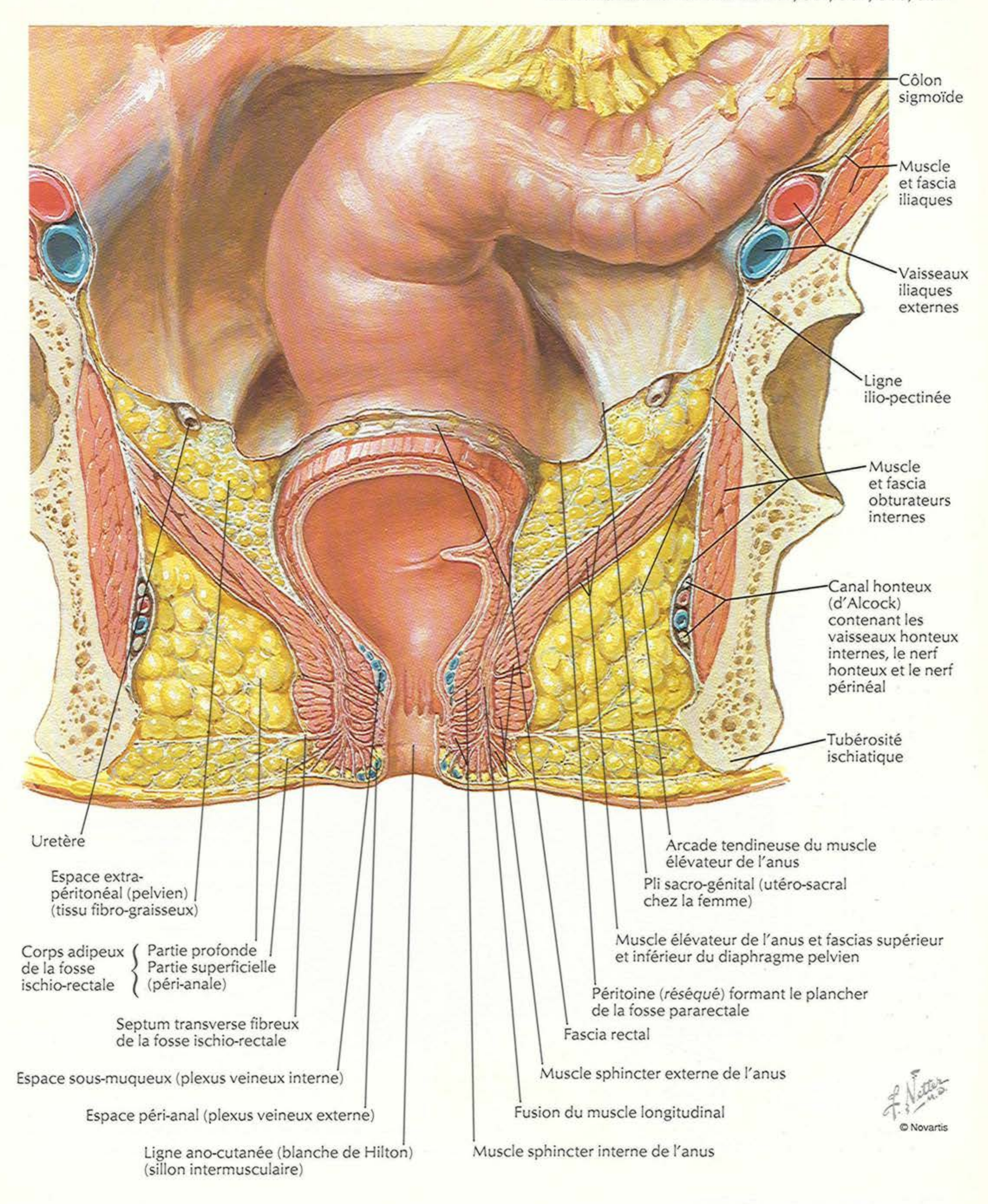
Coupe transversale du scrotum et du testicule

Rectum in situ : homme et femme

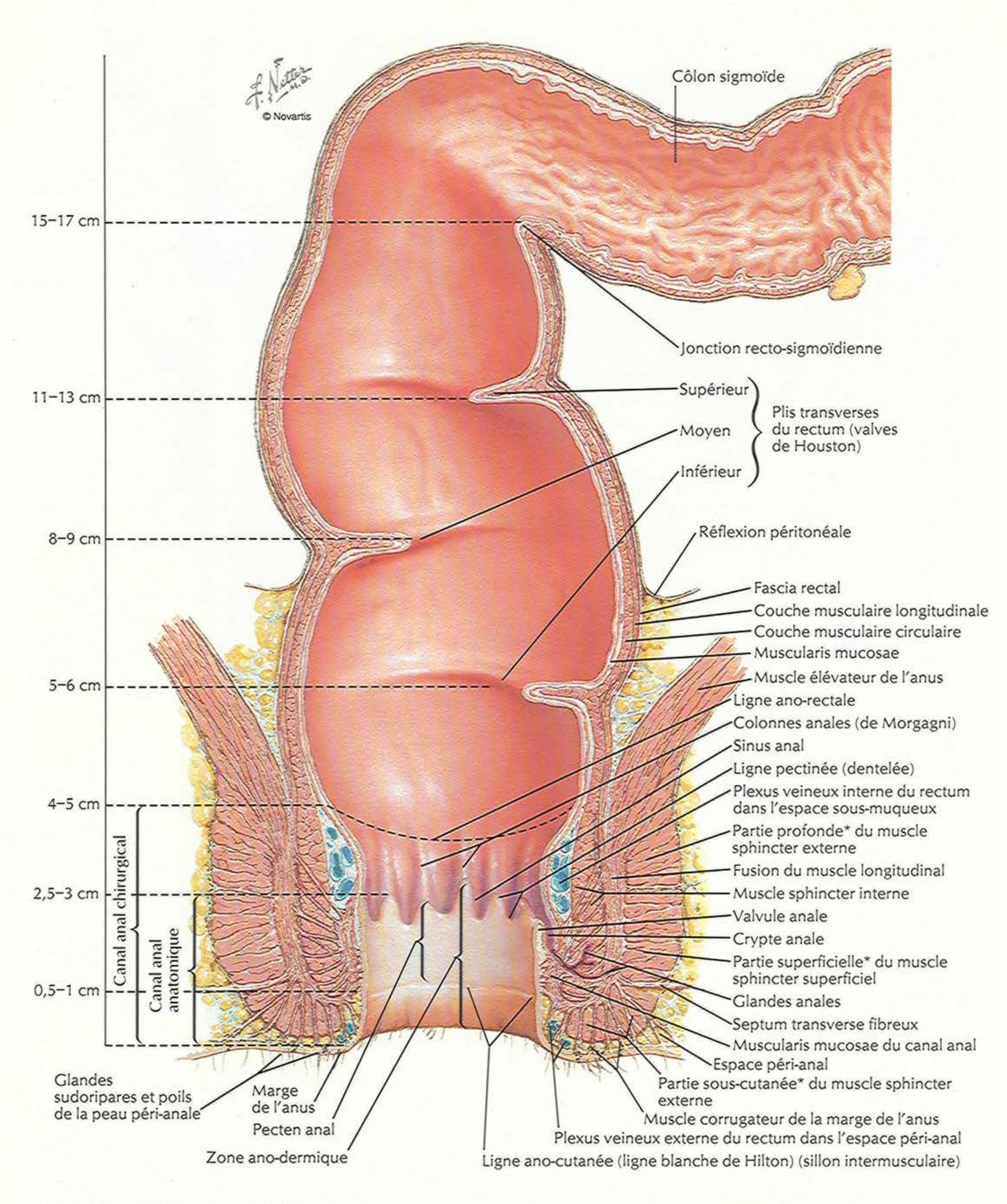


* Parties variables et souvent indistinctes

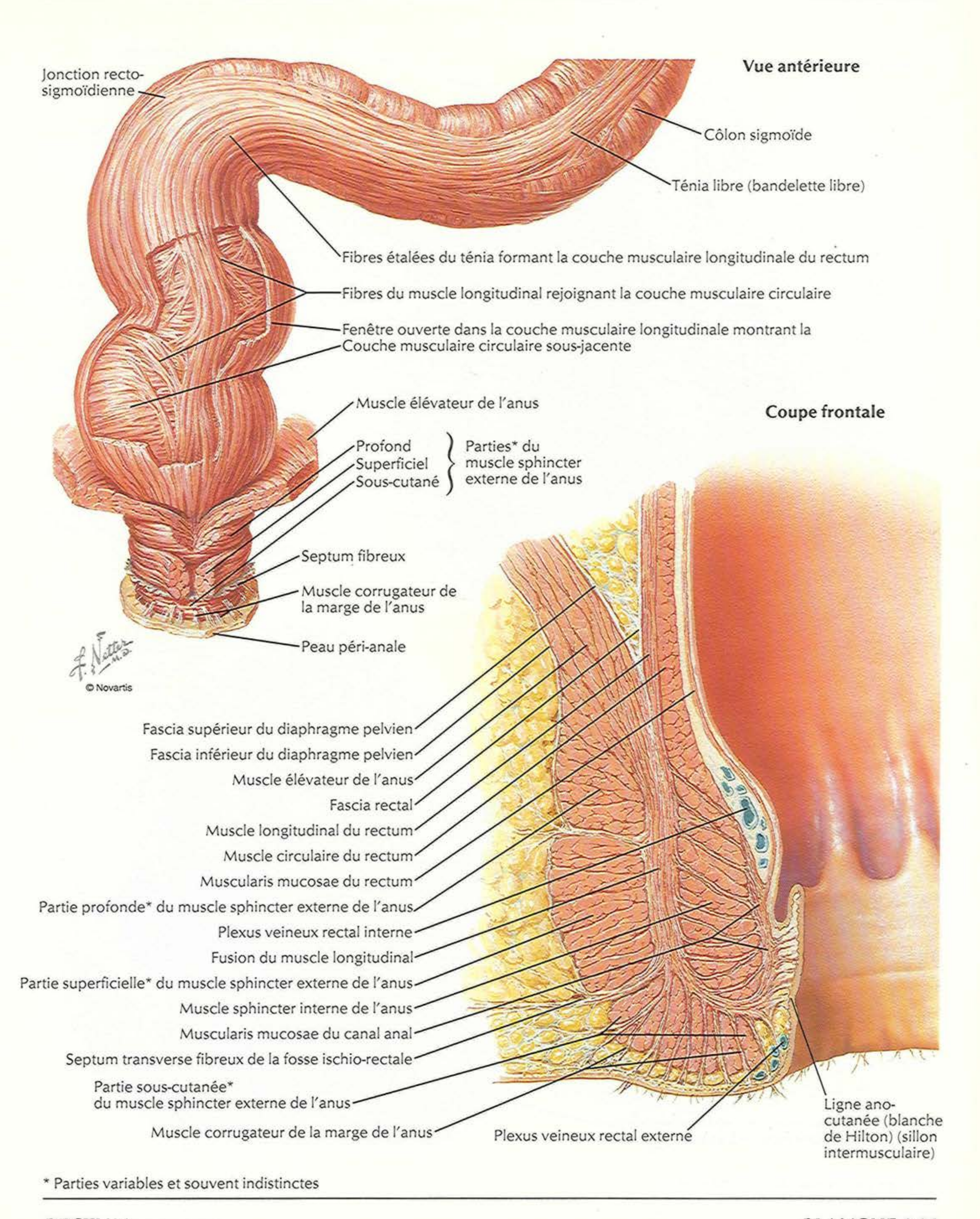
VOIR AUSSI LES PLANCHES 297, 381, 382, 383, 384



Rectum et canal anal

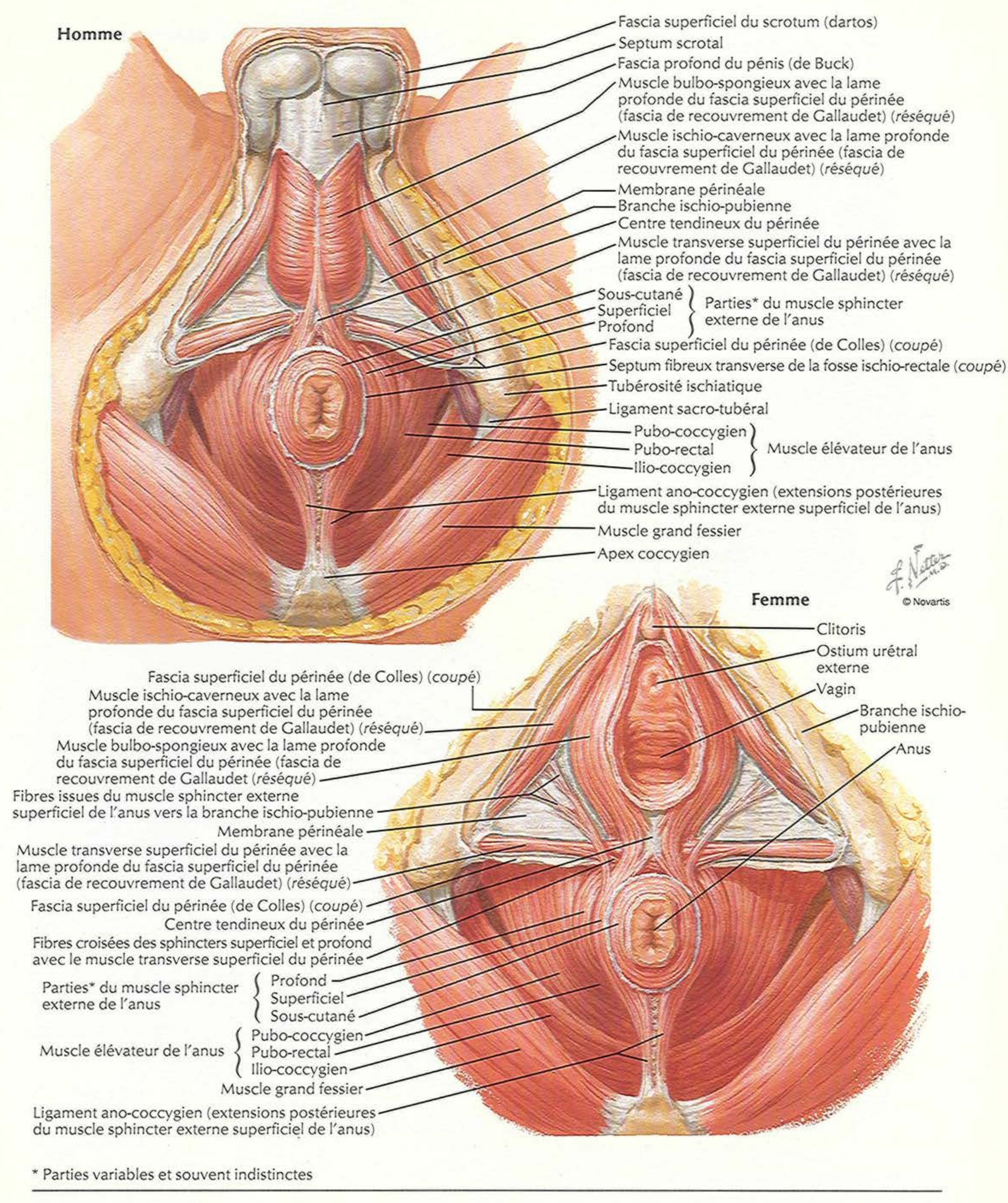


* Parties variables et souvent indistinctes

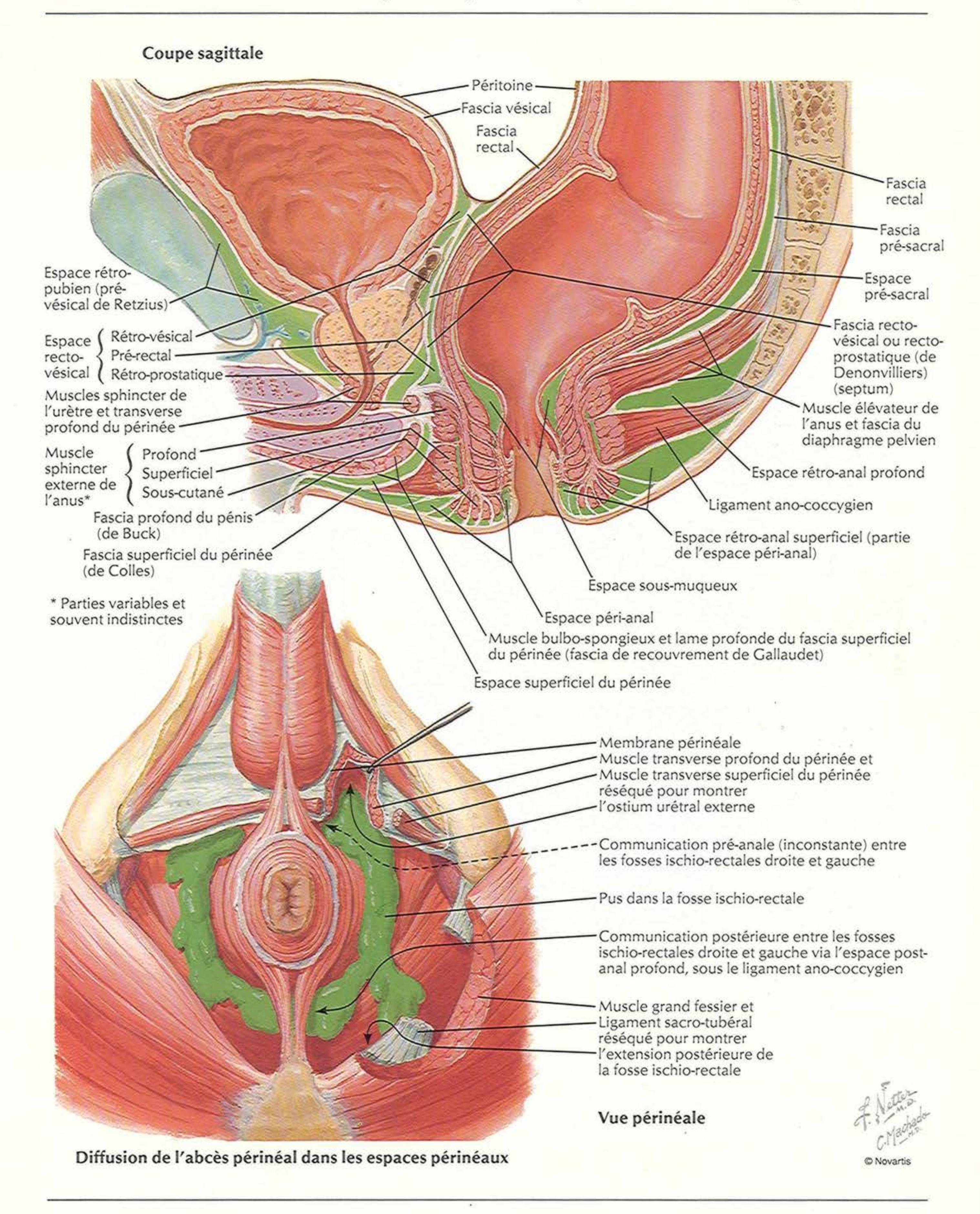


* Parties variables et souvent indistinctes

Muscle sphincter externe de l'anus : vues périnéales

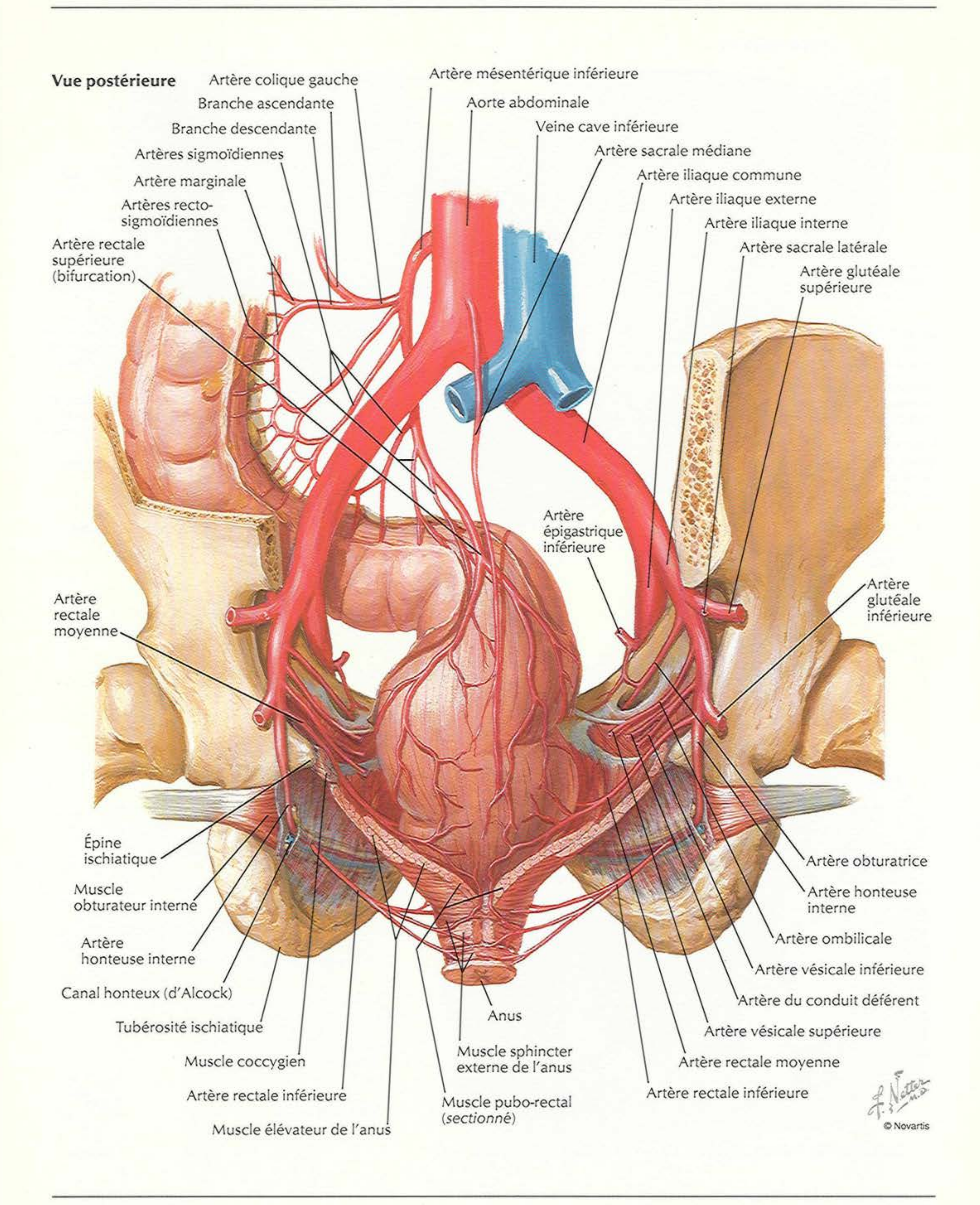


* Parties variables et souvent indistinctes

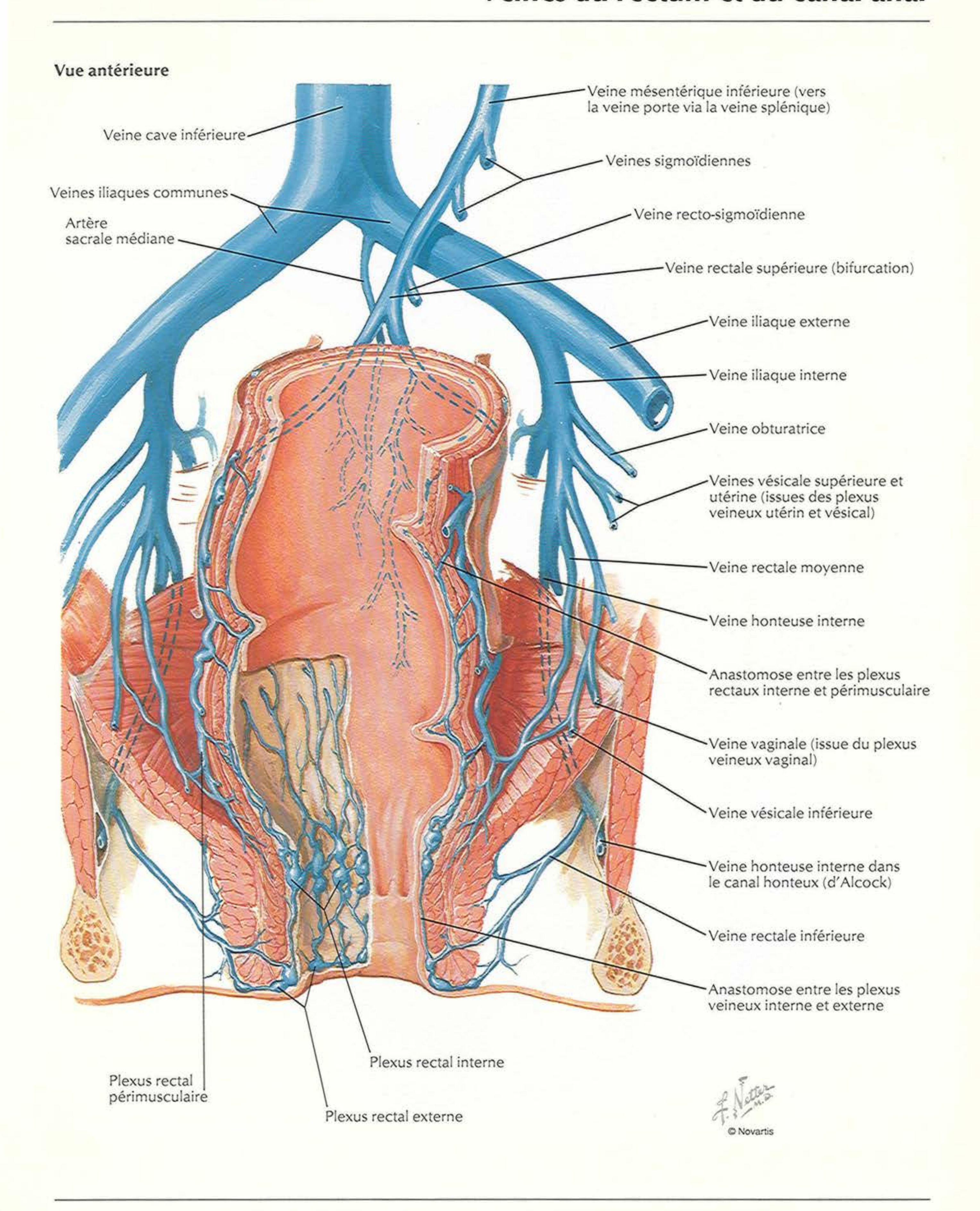


Diffusion de l'abcès périnéal dans les espaces périnéaux

Artères du rectum et du canal anal

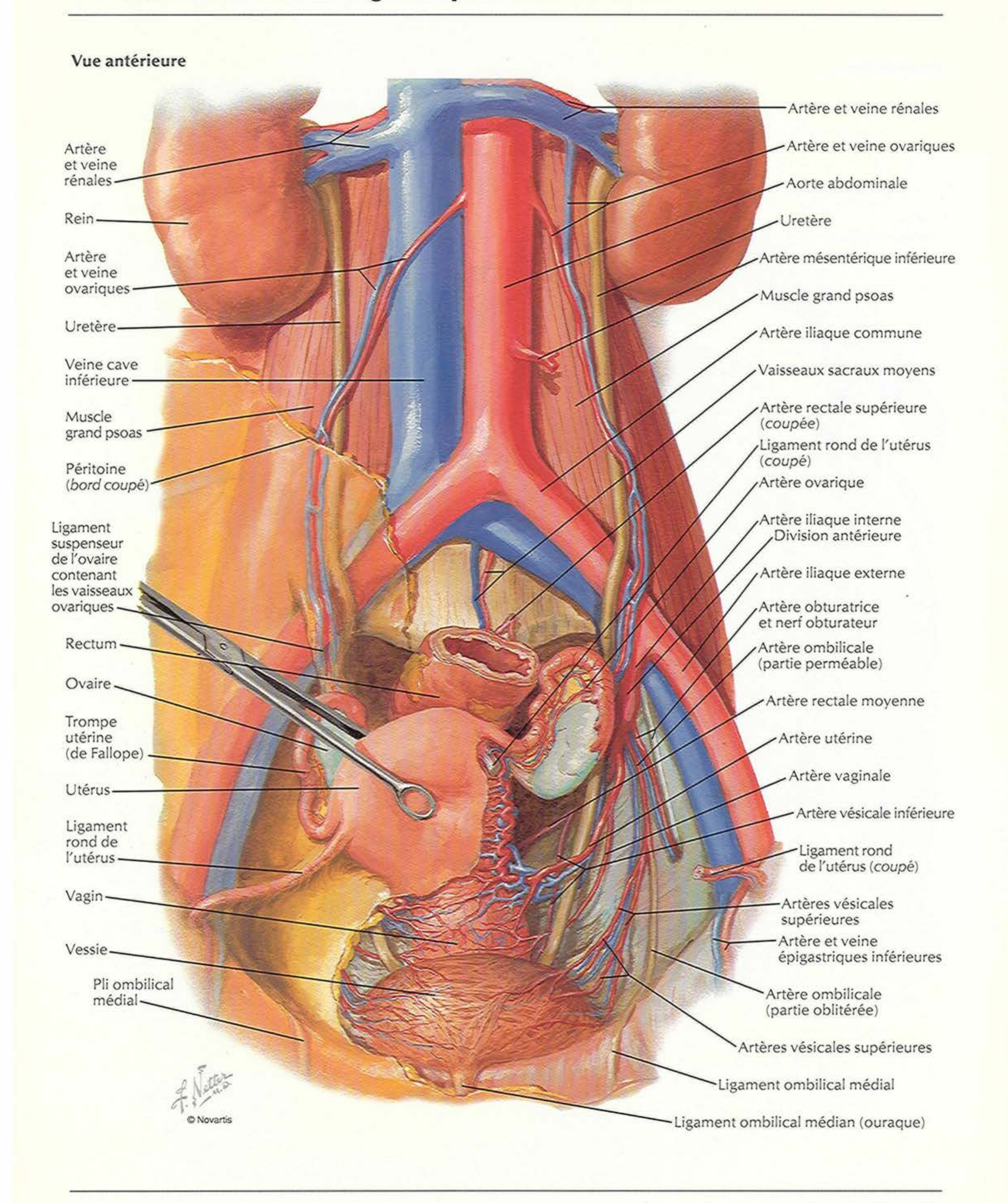


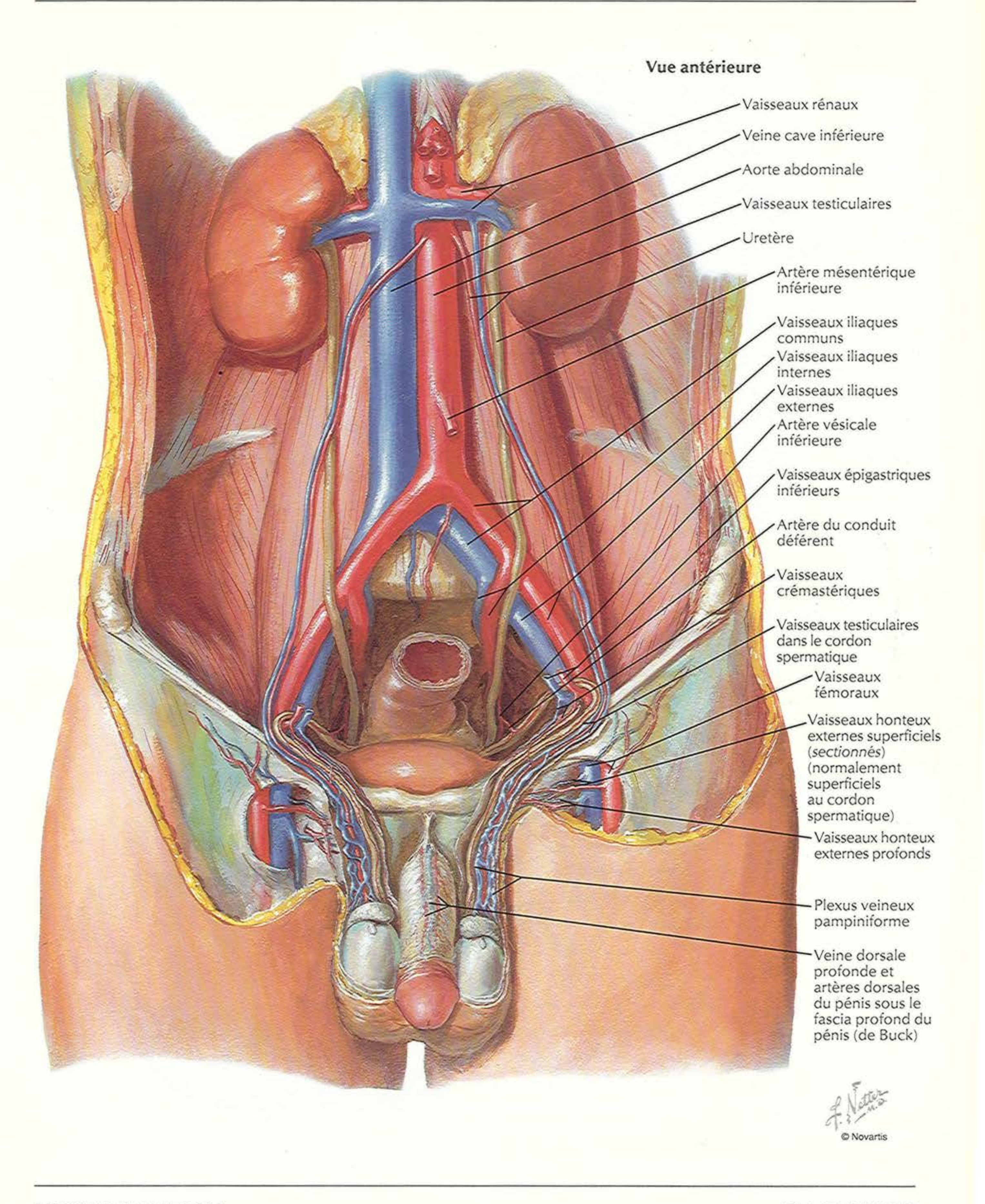
Veines du rectum et du canal anal

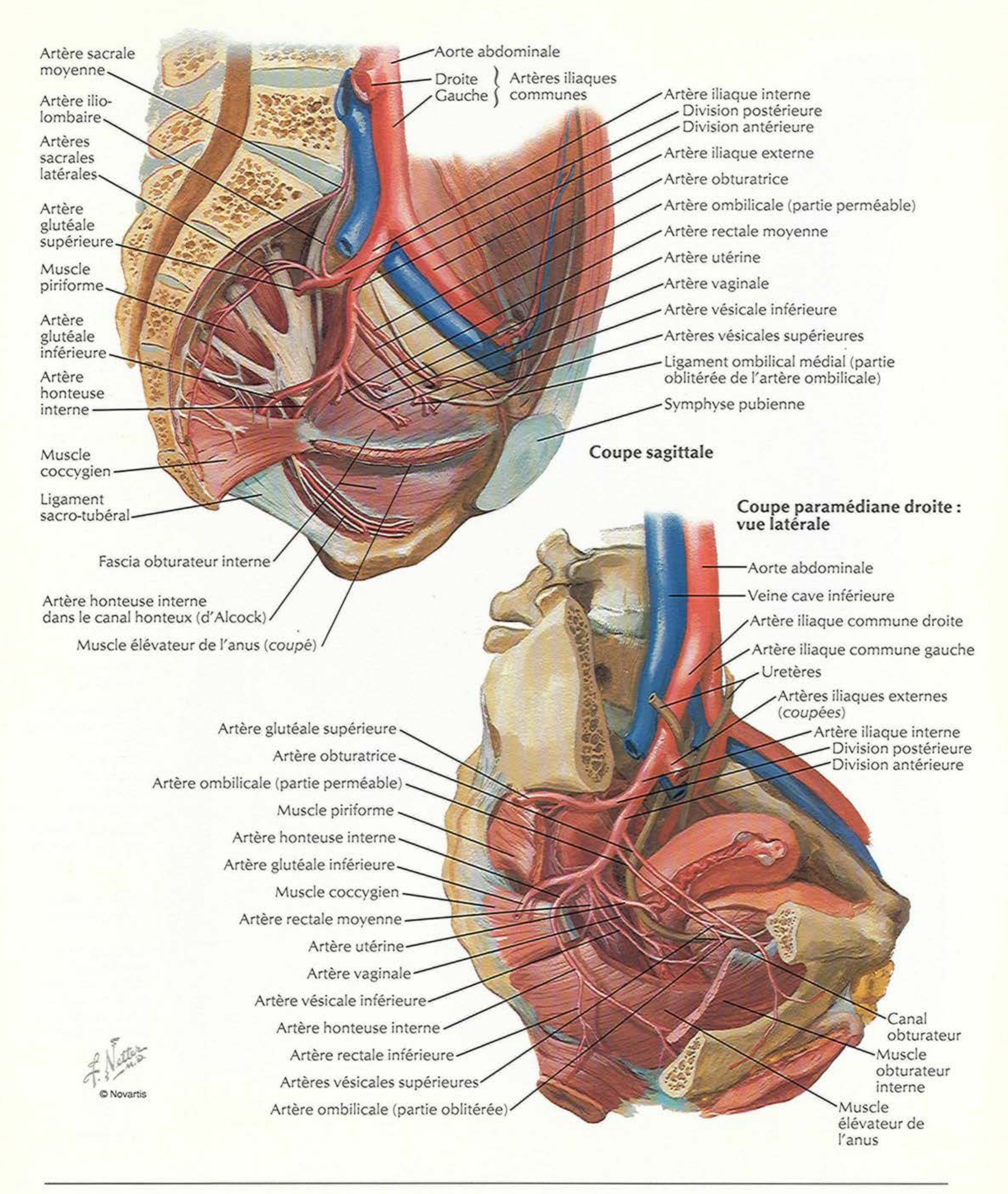


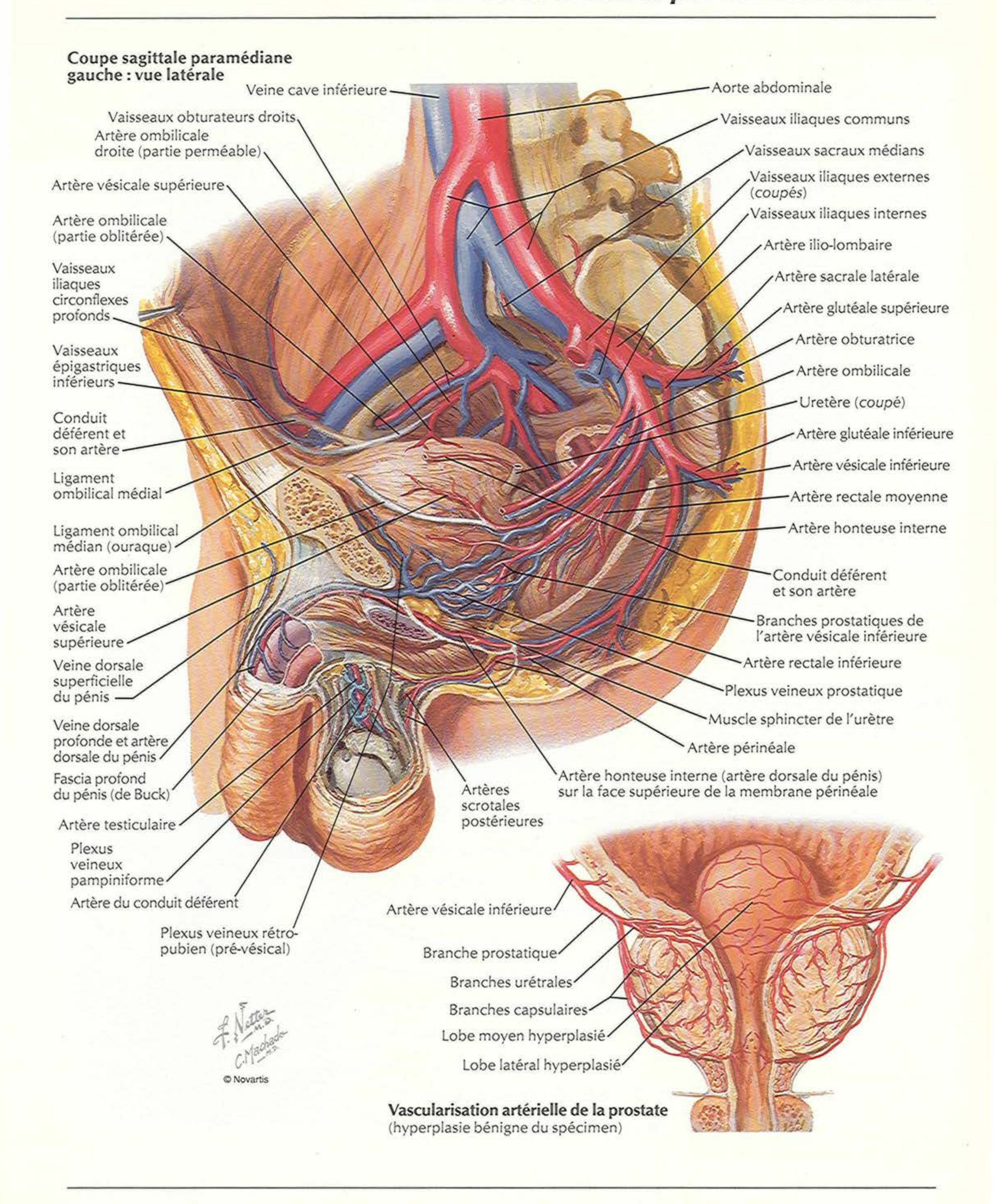
Artères et veines des organes pelviens : femme

Vue antérieure



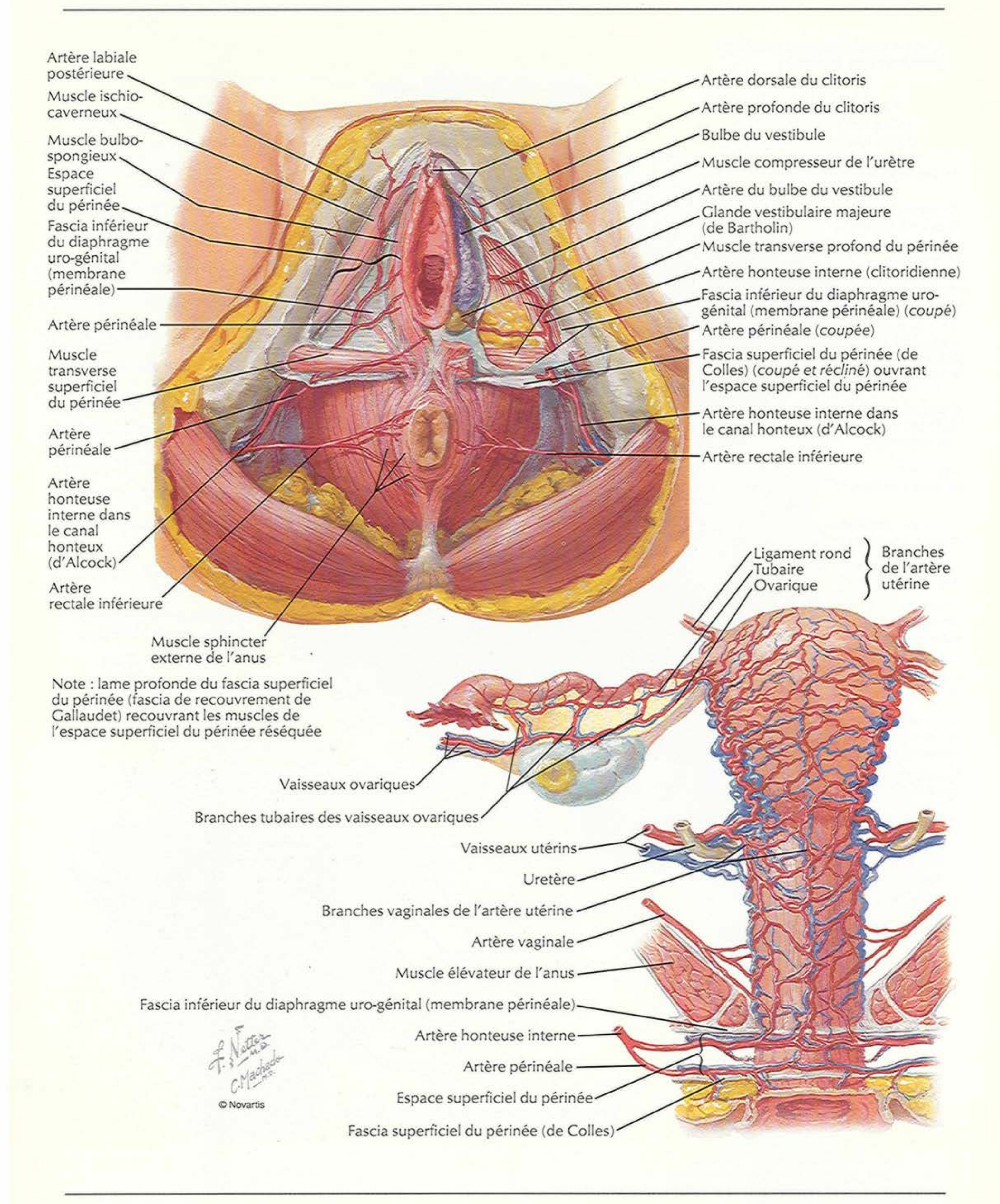

Vue antérieure
Vaisseaux rénaux
Veine cave inférieure
Aorte abdominale
Vaisseaux testiculaires
Uretère
Artère mésentérique inférieure
Vaisseaux iliaques communs
Vaisseaux iliaques internes
Vaisseaux iliaques externes
Artère vésicale inférieure
Vaisseaux épigastriques inférieurs
Artère du conduit déférent
Vaisseaux crémastériques
Vaisseaux testiculaires dans le cordon spermatique
Vaisseaux fémoraux
Vaisseaux honteux externes superficiels (*sectionnés*) (normalement superficiels au cordon spermatique)
Vaisseaux honteux externes profonds
Plexus veineux pampiniforme
Veine dorsale profonde et artères dorsales du pénis sous le fascia profond du pénis (de Buck)
F. Netter M.D.

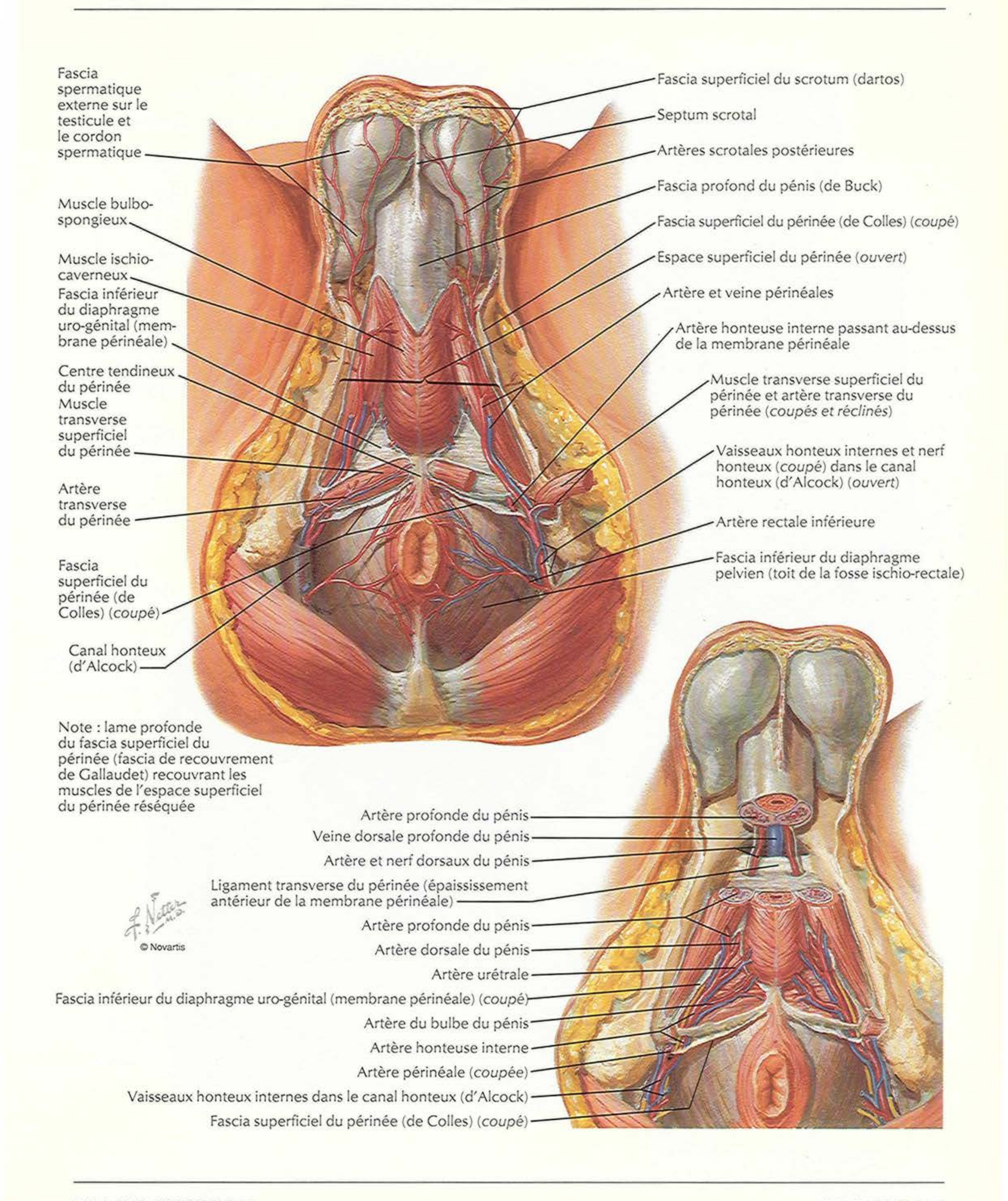

Artère sacrale moyenne
Artère ilio-lombaire
Artères sacrales latérales
Artère glutéale supérieure
Muscle piriforme
Artère glutéale inférieure
Artère honteuse interne
Muscle coccygien
Ligament sacro-tubéral
Fascia obturateur interne
Artère honteuse interne dans le canal honteux (d'Alcock)
Muscle élévateur de l'anus (coupé)
Aorte abdominale
Droite
Gauche
Artères iliaques communes
Artère iliaque interne
Division postérieure
Division antérieure
Artère iliaque externe
Artère obturatrice
Artère ombilicale (partie perméable)
Artère rectale moyenne
Artère utérine
Artère vaginale
Artère vésicale inférieure
Artères vésicales supérieures
Ligament ombilical médial (partie oblitérée de l'artère ombilicale)
Symphyse pubienne
Coupe sagittale
Coupe paramédiane droite : vue latérale
Aorte abdominale
Veine cave inférieure
Artère iliaque commune droite
Artère iliaque commune gauche
Uretères
Artères iliaques externes (coupées)
Artère iliaque interne
Division postérieure
Division antérieure
Artère glutéale supérieure
Artère obturatrice
Artère ombilicale (partie perméable)
Muscle piriforme
Artère honteuse interne
Artère glutéale inférieure
Muscle coccygien
Artère rectale moyenne
Artère utérine
Artère vaginale
Artère vésicale inférieure
Artère honteuse interne
Artère rectale inférieure
Artères vésicales supérieures
Artère ombilicale (partie oblitérée)
Canal obturateur
Muscle obturateur interne
Muscle élévateur de l'anus
© Novartis

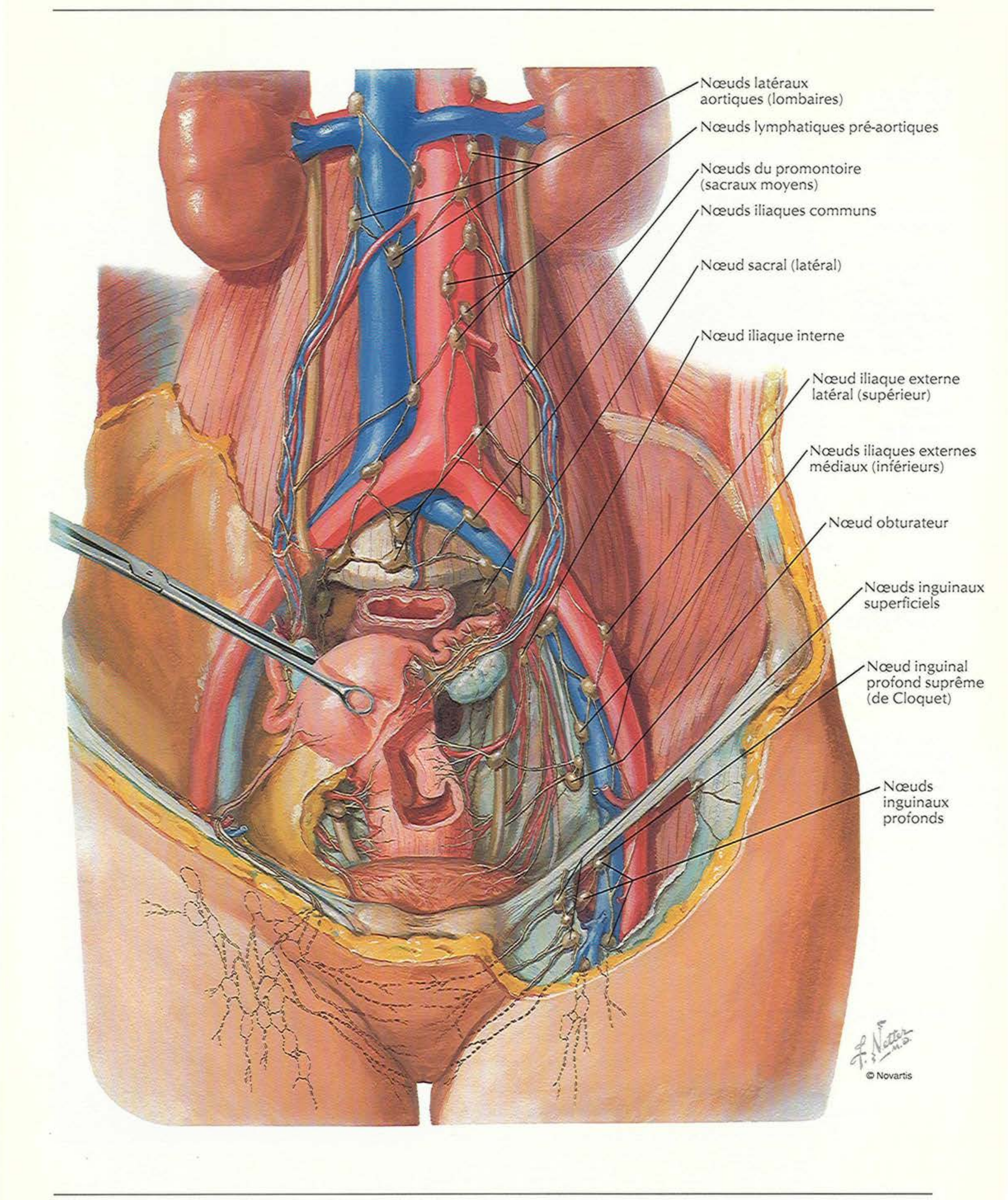


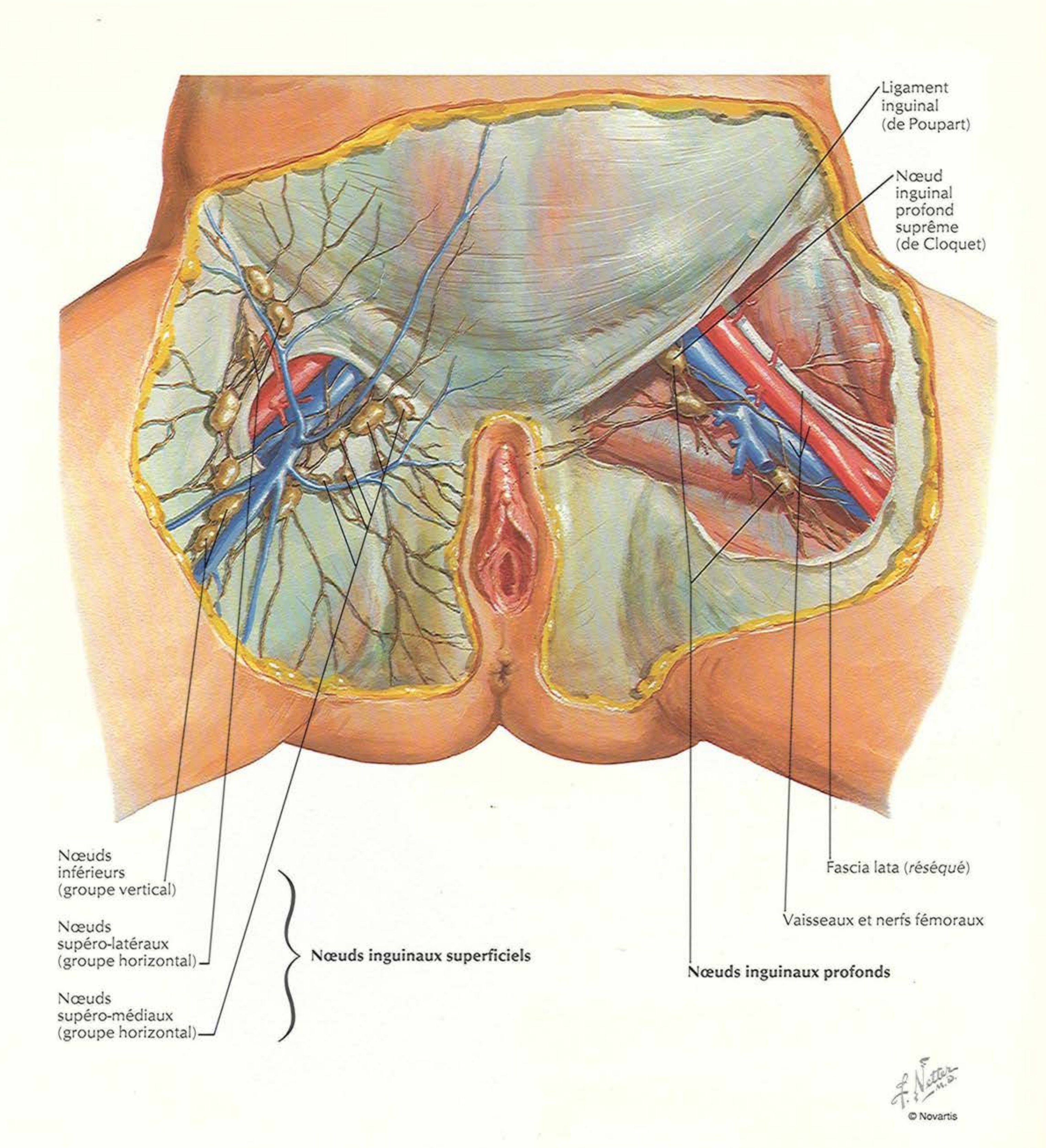
Vascularisation artérielle de la prostate
(hyperplasie bénigne du spécimen)

Artères et veines du périnée et de l'utérus

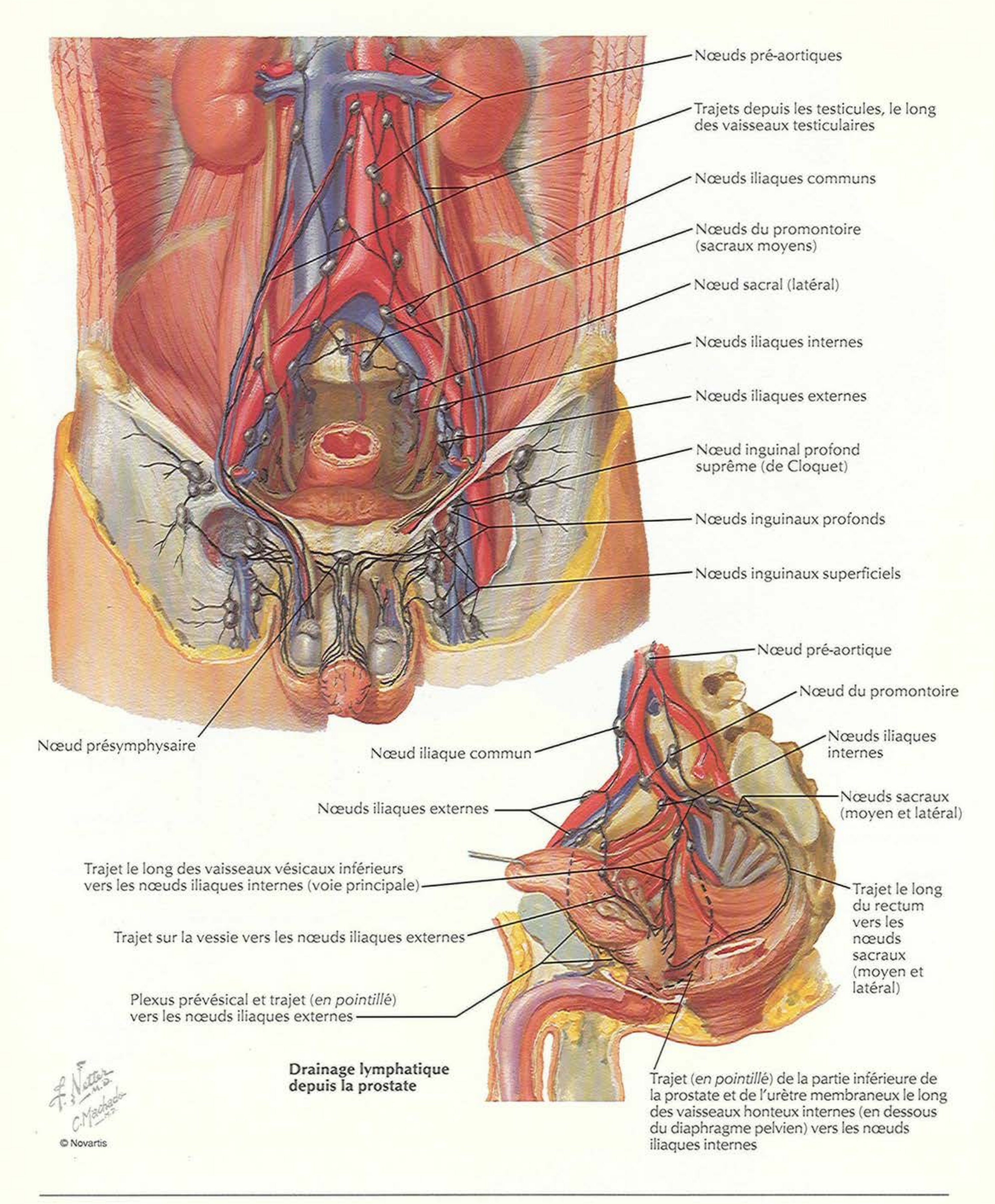



Fascia spermatique externe sur le testicule et le cordon spermatique
Muscle bulbo-spongieux
Muscle ischio-caverneux
Fascia inférieur du diaphragme uro-génital (membrane périnéale)
Centre tendineux du périnée
Muscle transverse superficiel du périnée
Artère transverse du périnée
Fascia superficiel du périnée (de Colles) (coupé)
Canal honteux (d'Alcock)
Fascia superficiel du scrotum (dartos)
Septum scrotal
Artères scrotales postérieures
Fascia profond du pénis (de Buck)
Fascia superficiel du périnée (de Colles) (coupé)
Espace superficiel du périnée (ouvert)
Artère et veine périnéales
Artère honteuse interne passant au-dessus de la membrane périnéale
Muscle transverse superficiel du périnée et artère transverse du périnée (coupés et réclinés)
Vaisseaux honteux internes et nerf honteux (coupé) dans le canal honteux (d'Alcock) (ouvert)
Artère rectale inférieure
Fascia inférieur du diaphragme pelvien (toit de la fosse ischio-rectale)
Note : lame profonde du fascia superficiel du périnée (fascia de recouvrement de Gallaudet) recouvrant les muscles de l'espace superficiel du périnée réséquée
Artère profonde du pénis
Veine dorsale profonde du pénis
Artère et nerf dorsaux du pénis
Ligament transverse du périnée (épaississement antérieur de la membrane périnéale)
Artère profonde du pénis
Artère dorsale du pénis
Artère urétrale
Fascia inférieur du diaphragme uro-génital (membrane périnéale) (coupé)
Artère du bulbe du pénis
Artère honteuse interne
Artère périnéale (coupée)
Vaisseaux honteux internes dans le canal honteux (d'Alcock)
Fascia superficiel du périnée (de Colles) (coupé)
F. Netter M.D.
© Novartis


Nœuds latéraux
aortiques (lombaires)
Nœuds lymphatiques pré-aortiques
Nœuds du promontoire
(sacraux moyens)
Nœuds iliaques communs
Nœud sacral (latéral)
Nœud iliaque interne
Nœud iliaque externe
latéral (supérieur)
Nœuds iliaques externes
médiaux (inférieurs)
Nœud obturateur
Nœuds inguinaux
superficiels
Nœud inguinal
profond suprême
(de Cloquet)
Nœuds
inguinaux
profonds
F. Netter M.D.
© Novartis



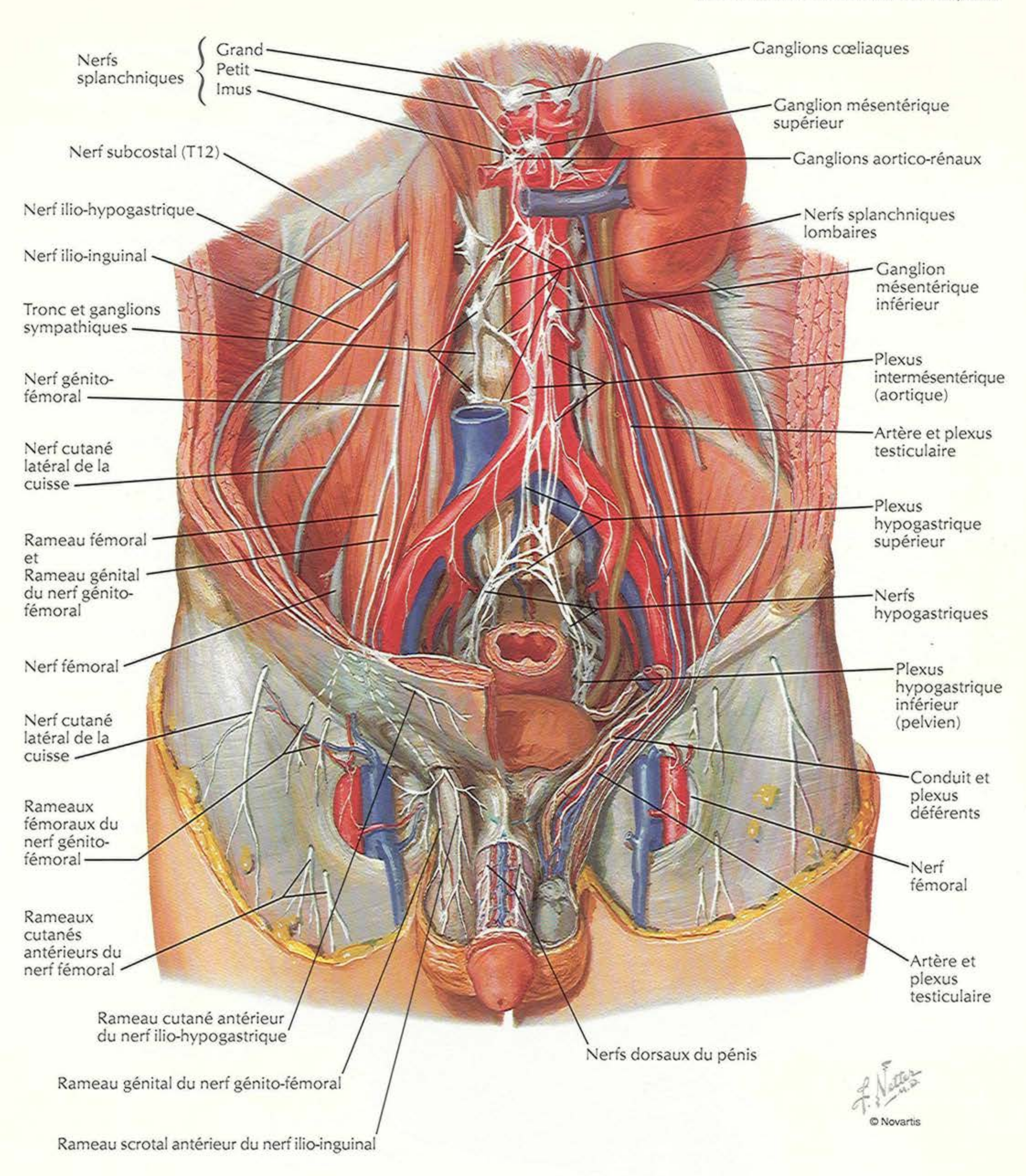
Ligament inguinal (de Poupart)
Nœud inguinal profond suprême (de Cloquet)
Nœuds inférieurs (groupe vertical)
Nœuds supéro-latéraux (groupe horizontal)
Nœuds supéro-médiaux (groupe horizontal)
Nœuds inguinaux superficiels
Fascia lata (réséqué)
Vaisseaux et nerfs fémoraux
Nœuds inguinaux profonds
F. Netter M.D.



Drainage lymphatique depuis la prostate

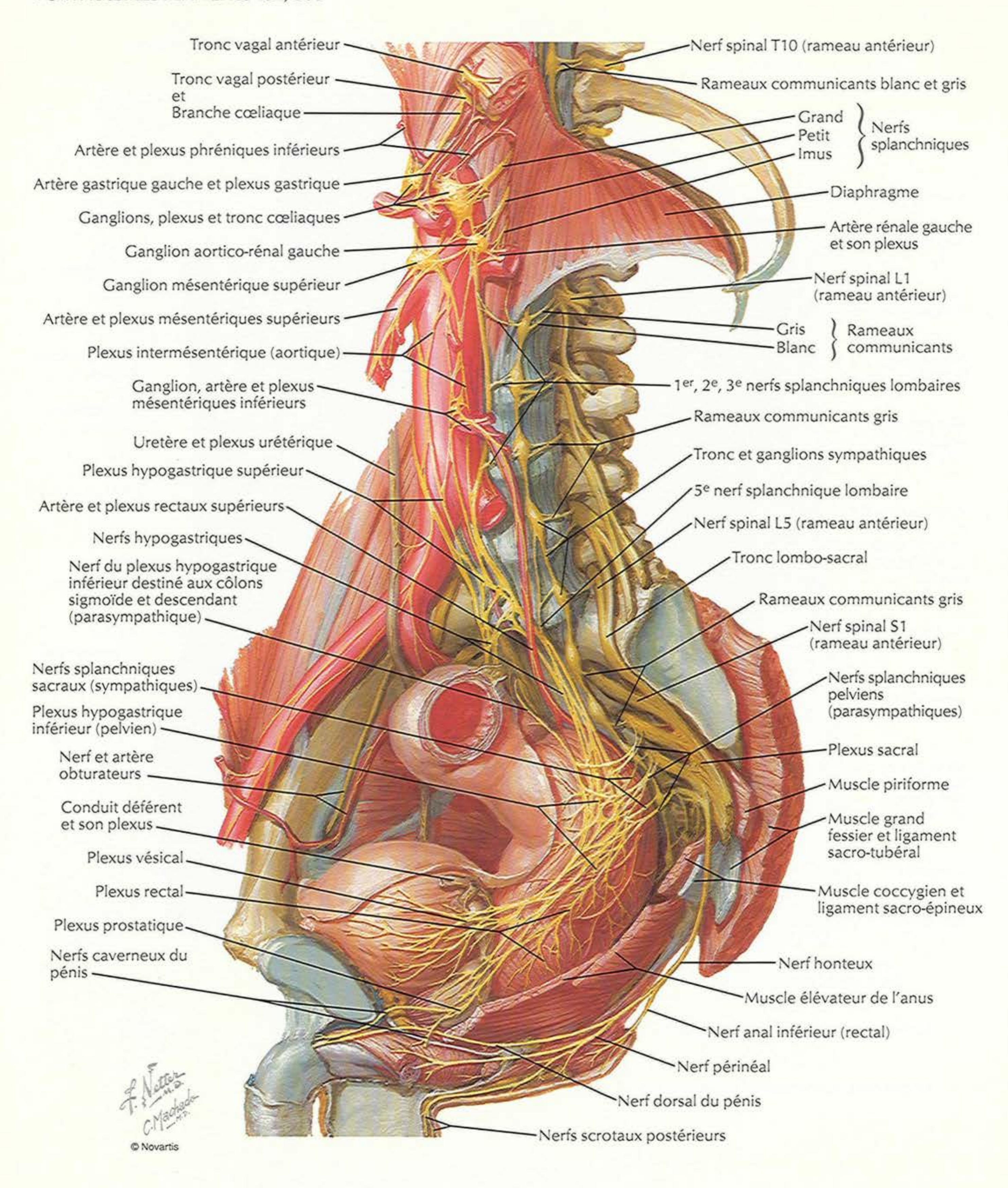
Nerfs des organes génitaux externes : homme

VOIR AUSSI LES PLANCHES 152, 300

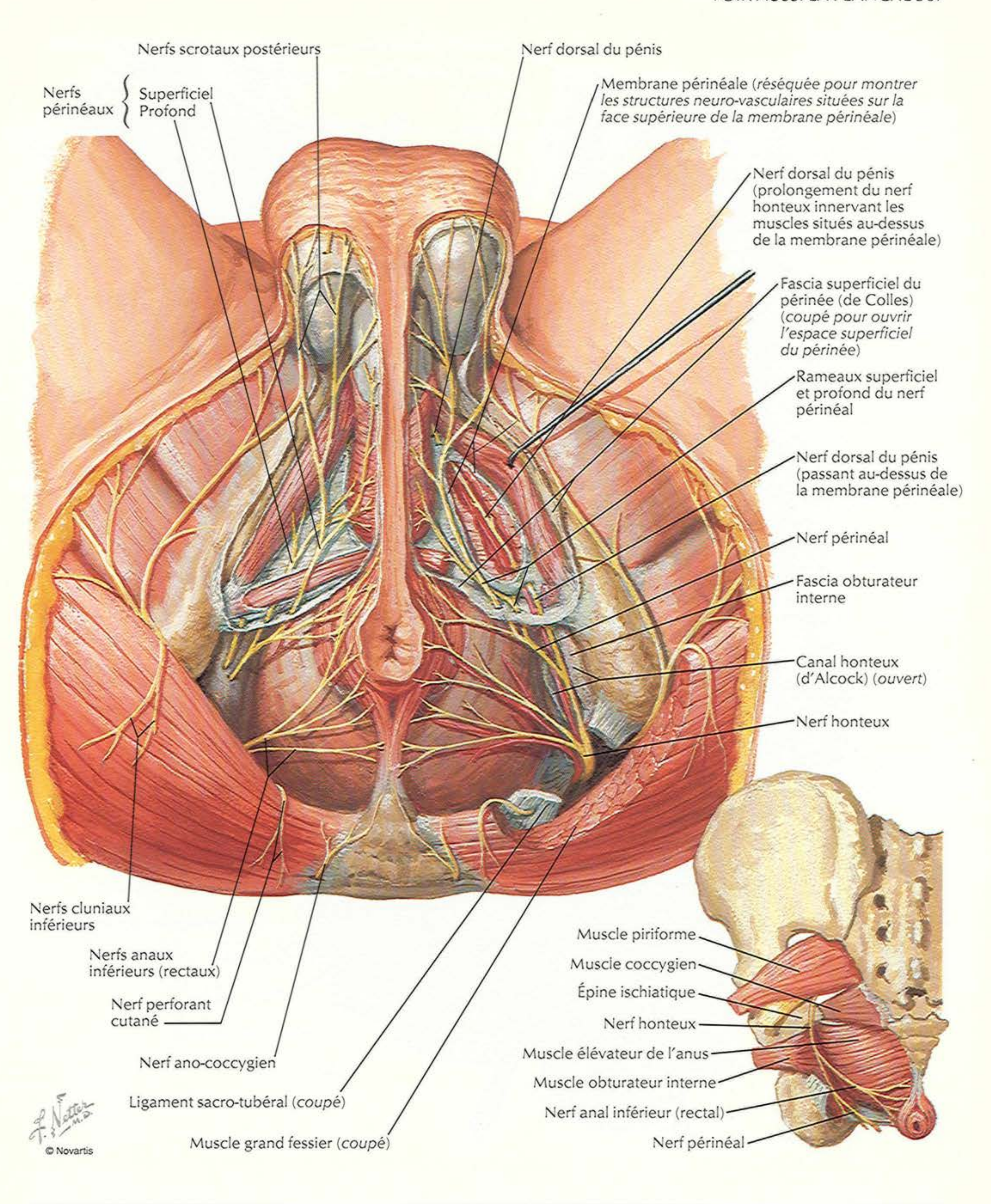


Nerfs des viscères pelviens : homme

VOIR AUSSI LES PLANCHES 152, 300

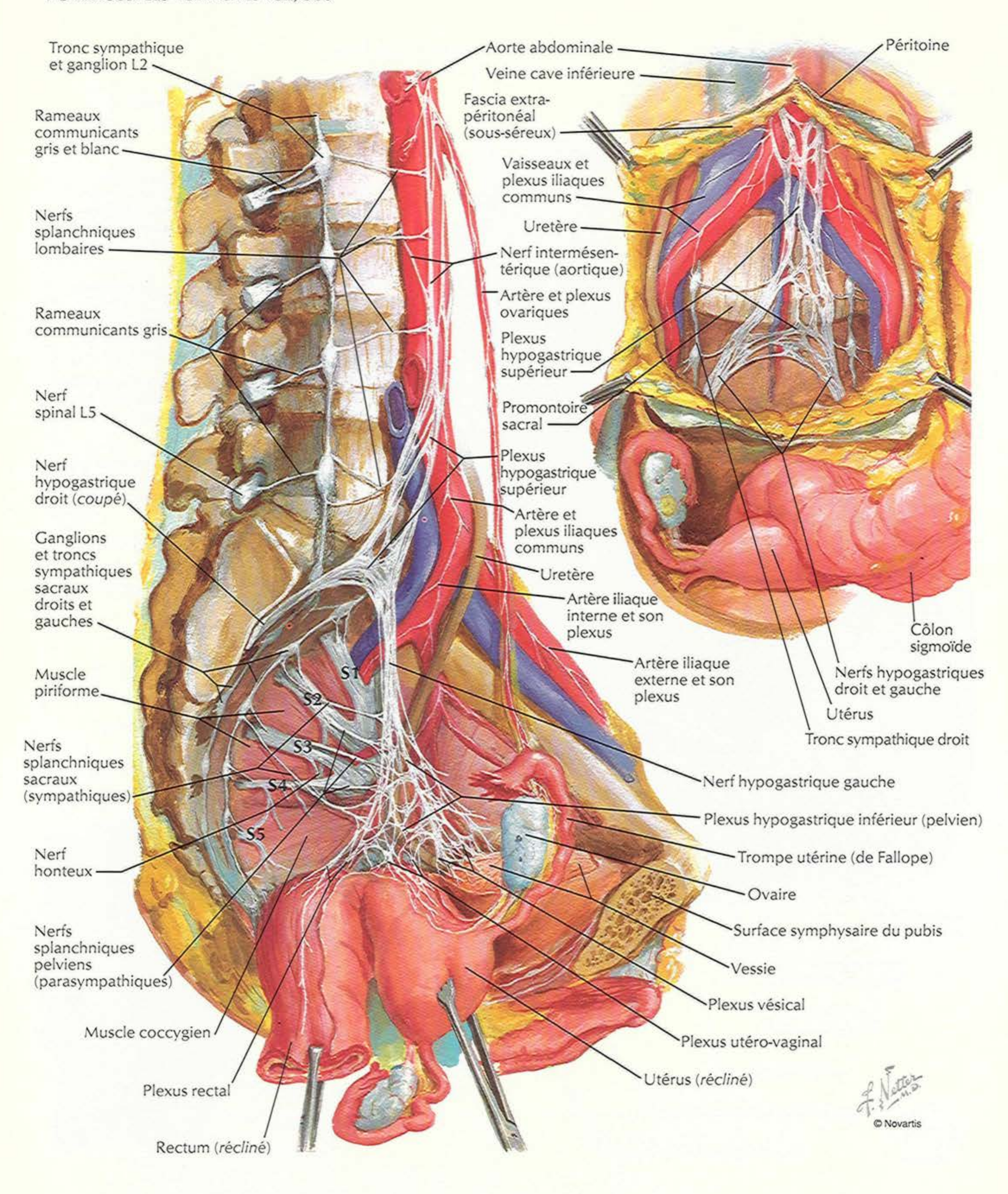


VOIR AUSSI LA PLANCHE 387



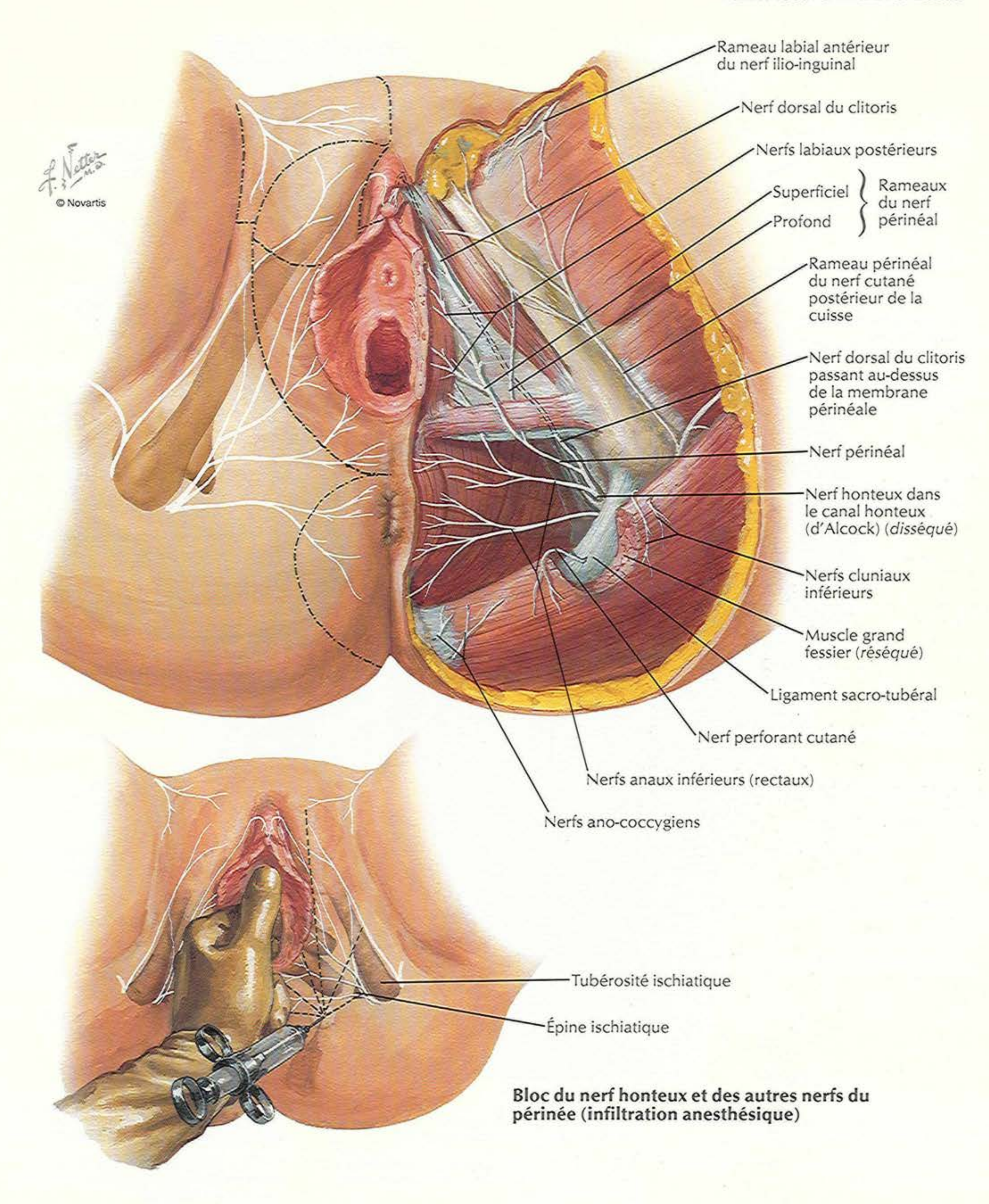
Nerfs des viscères pelviens : femme

VOIR AUSSI LES PLANCHES 152, 300



Nerfs du périnée et des organes génitaux externes : femme

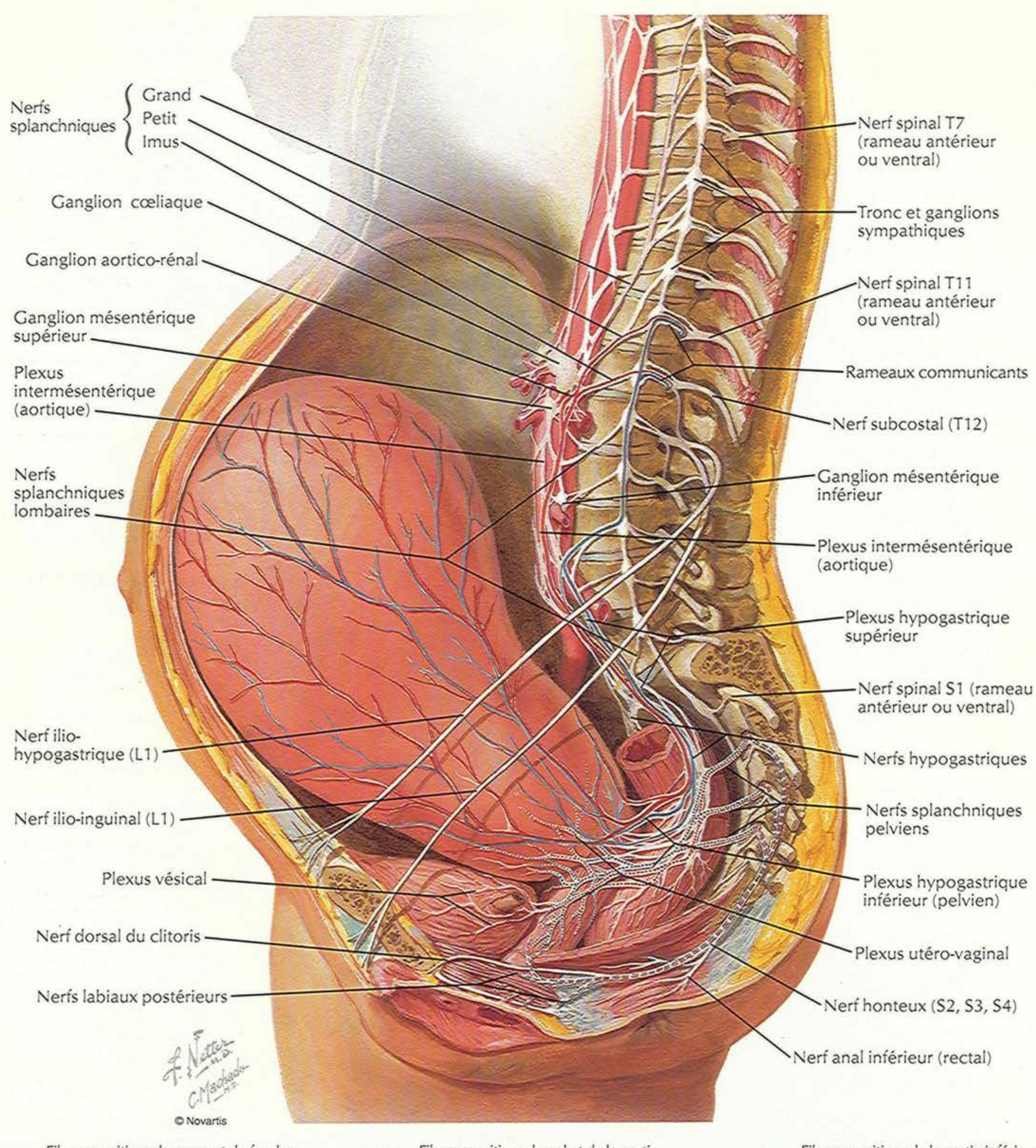
VOIR AUSSI LA PLANCHE 386



Bloc du nerf honteux et des autres nerfs du périnée (infiltration anesthésique)

Voies nerveuses durant l'accouchement

VOIR AUSSI LA PLANCHE 152



Fibres sensitives du corps et du fundus utérins accompagnant les fibres sympathiques via les plexus hypogastriques vers T11, T12 (L1 ?)

Fibres motrices vers le corps et le fundus utérins (sympathiques)

Fibres sensitives du col et de la partie supérieure du vagin accompagnant les nerfs splanchniques pelviens (parasympathiques) vers S2, S3, S4

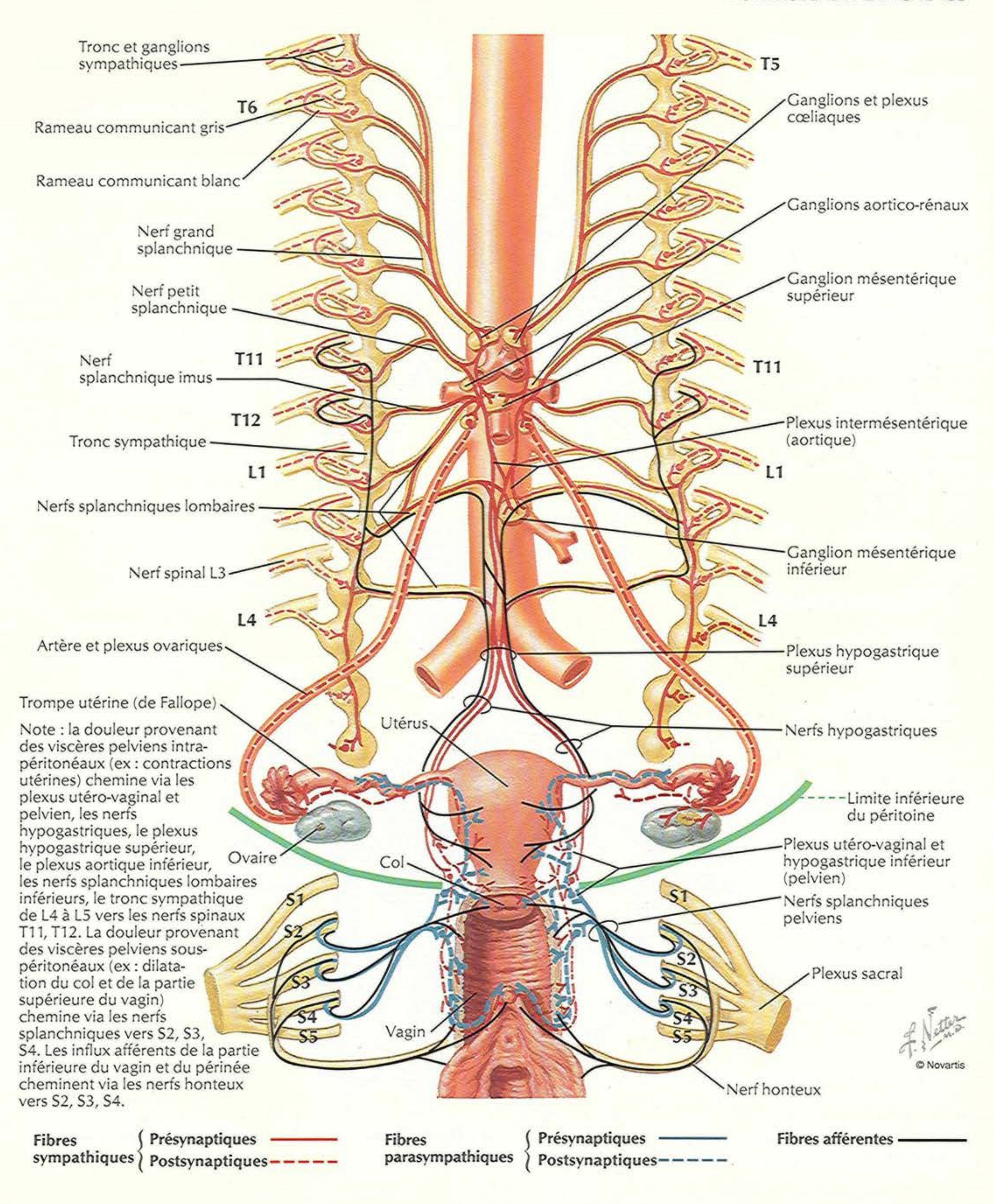
Fibres motrices vers la partie inférieure du corps utérin, le col et la partie supérieure du vagin (parasympathiques)

Fibres sensitives de la partie inférieure du vagin et du périnée accompagnant les fibres somatiques via le nerf honteux vers S2, S3, S4

Fibres motrices vers la partie inférieure du vagin et le périnée via le nerf honteux (somatiques)

Innervation des organes de la reproduction chez la femme : schéma

VOIR AUSSI LA PLANCHE 153



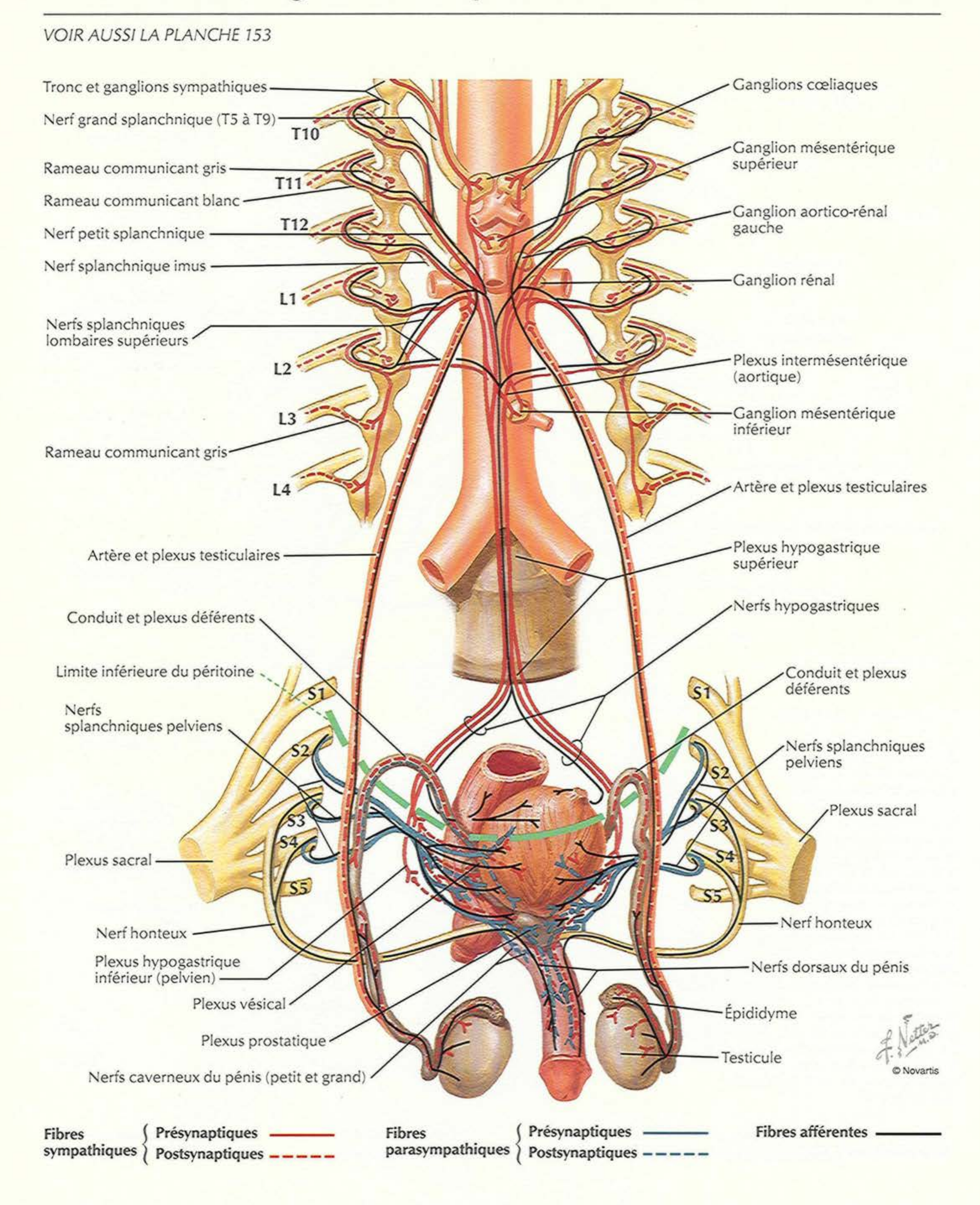
Fibres sympathiques { **Présynaptiques** —— **Postsynaptiques** - - - -

Fibres parasympathiques { **Présynaptiques** —— **Postsynaptiques** - - - -

Fibres afférentes ——

Innervation des organes de la reproduction chez l'homme : schéma

VOIR AUSSI LA PLANCHE 153



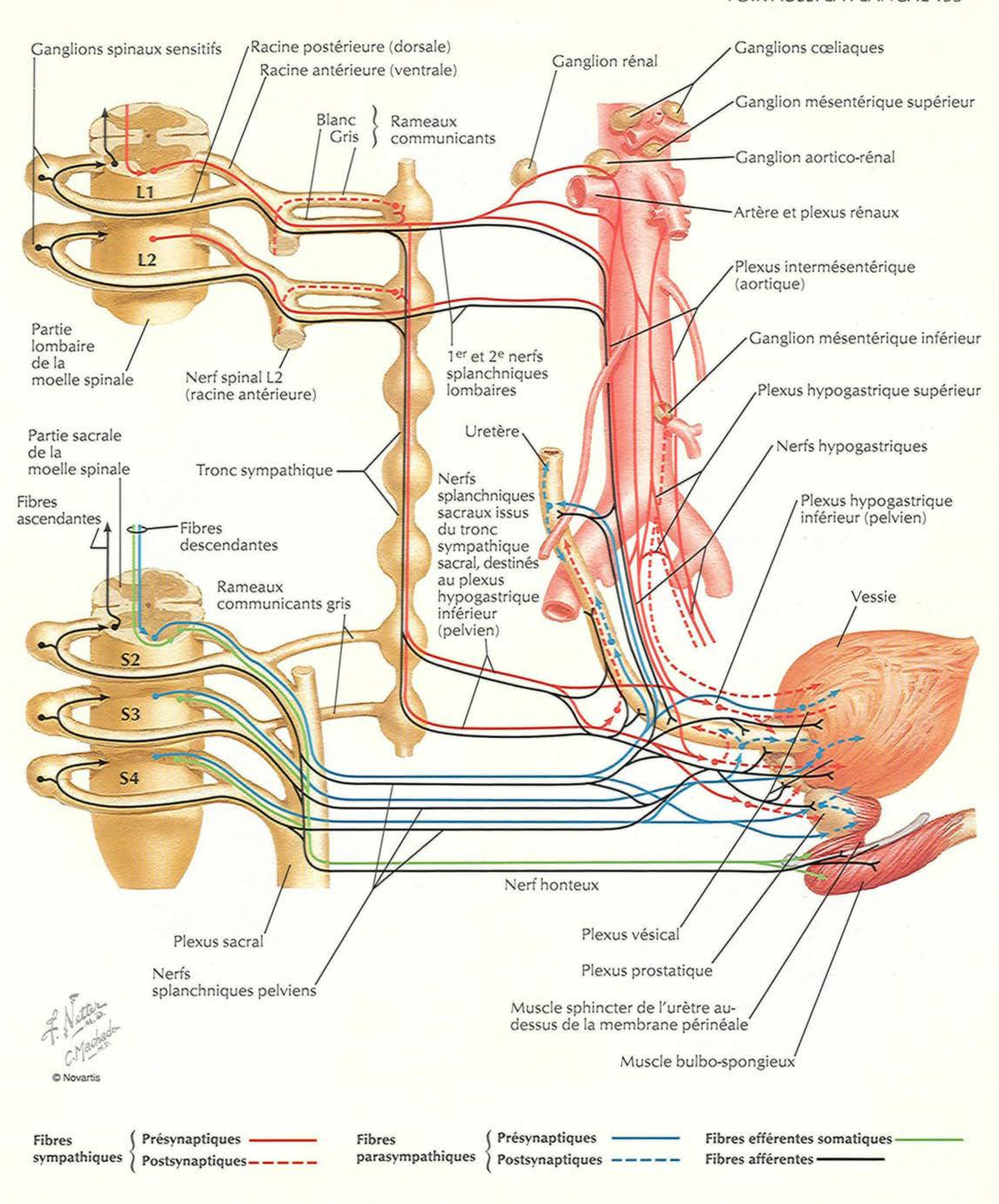
Fibres sympathiques { Présynaptiques / Postsynaptiques

Fibres parasympathiques { Présynaptiques / Postsynaptiques

Fibres afférentes

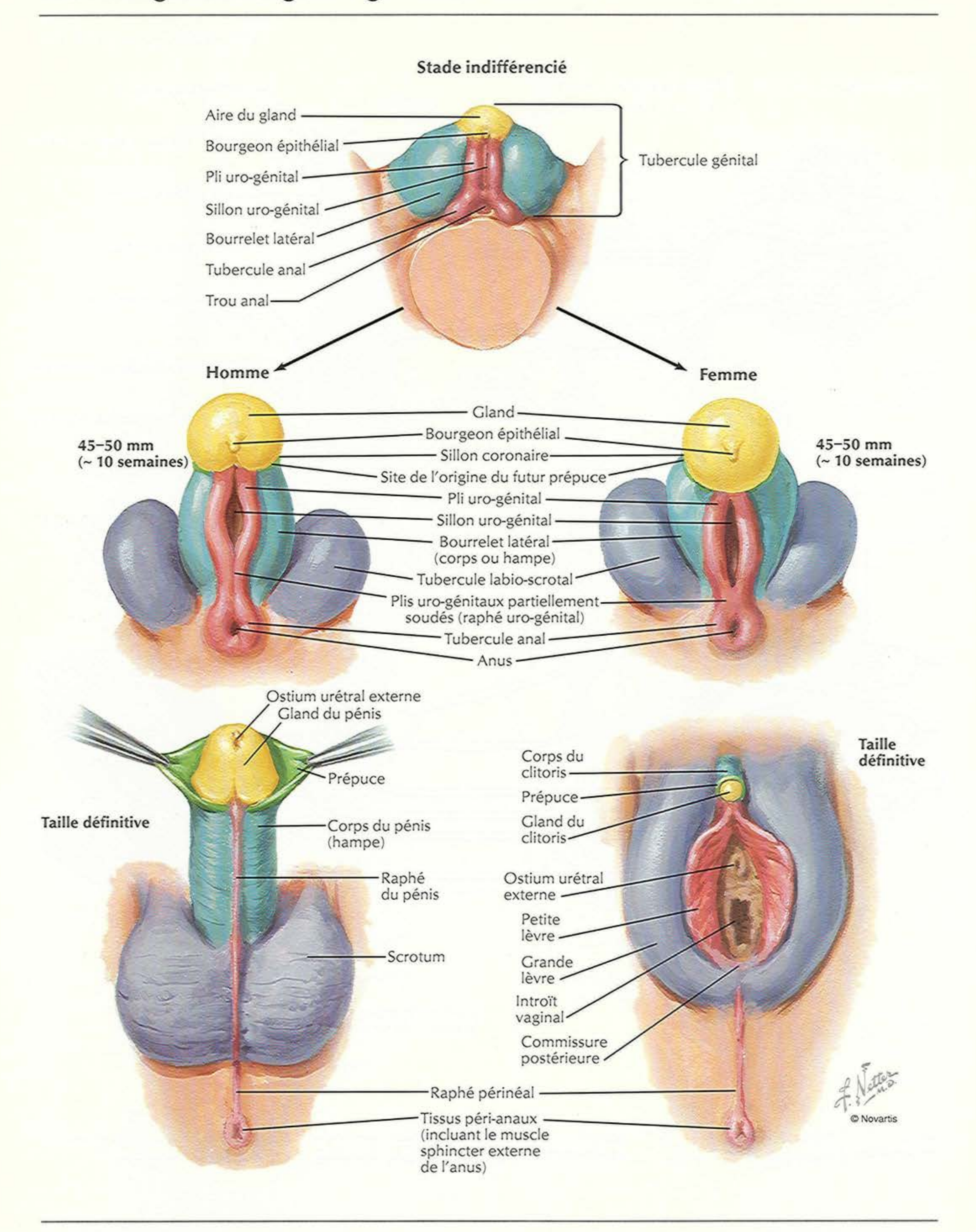
Innervation de la vessie et de l'uretère inférieur : schéma

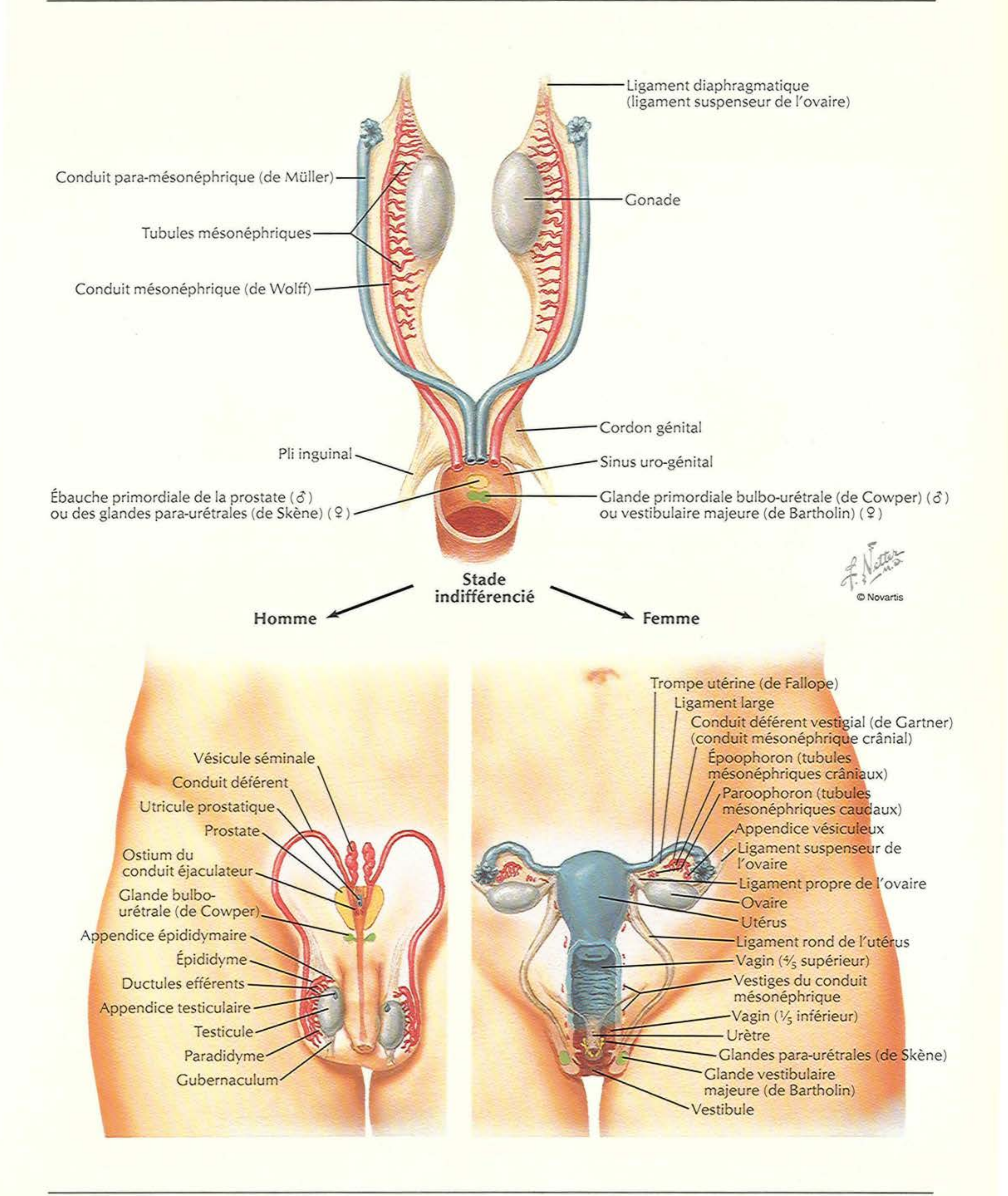
VOIR AUSSI LA PLANCHE 153



Fibres sympathiques { Présynaptiques / Postsynaptiques
Fibres parasympathiques { Présynaptiques / Postsynaptiques
Fibres efférentes somatiques
Fibres afférentes

Homologie des organes génitaux externes




Ligament diaphragmatique
(ligament suspenseur de l'ovaire)
Conduit para-mésonéphrique (de Müller)
Gonade
Tubules mésonéphriques
Conduit mésonéphrique (de Wolff)
Cordon génital
Pli inguinal
Sinus uro-génital
Ébauche primordiale de la prostate (♂)
ou des glandes para-urétrales (de Skène) (♀)
Glande primordiale bulbo-urétrale (de Cowper) (♂)
ou vestibulaire majeure (de Bartholin) (♀)
F. Netter M.D.
© Novartis
Stade
indifférencié
Homme
Femme
Vésicule séminale
Conduit déférent
Utricule prostatique
Prostate
Ostium du
conduit éjaculateur
Glande bulbo-
urétrale (de Cowper)
Appendice épididymaire
Épididyme
Ductules efférents
Appendice testiculaire
Testicule
Paradidyme
Gubernaculum
Trompe utérine (de Fallope)
Ligament large
Conduit déférent vestigial (de Gartner)
(conduit mésonéphrique crânial)
Époophoron (tubules
mésonéphriques crâniaux)
Paroophoron (tubules
mésonéphriques caudaux)
Appendice vésiculeux
Ligament suspenseur de
l'ovaire
Ligament propre de l'ovaire
Ovaire
Utérus
Ligament rond de l'utérus
Vagin (4/5 supérieur)
Vestiges du conduit
mésonéphrique
Vagin (1/5 inférieur)
Urètre
Glandes para-urétrales (de Skène)
Glande vestibulaire
majeure (de Bartholin)
Vestibule

Section VI
MEMBRE SUPÉRIEUR

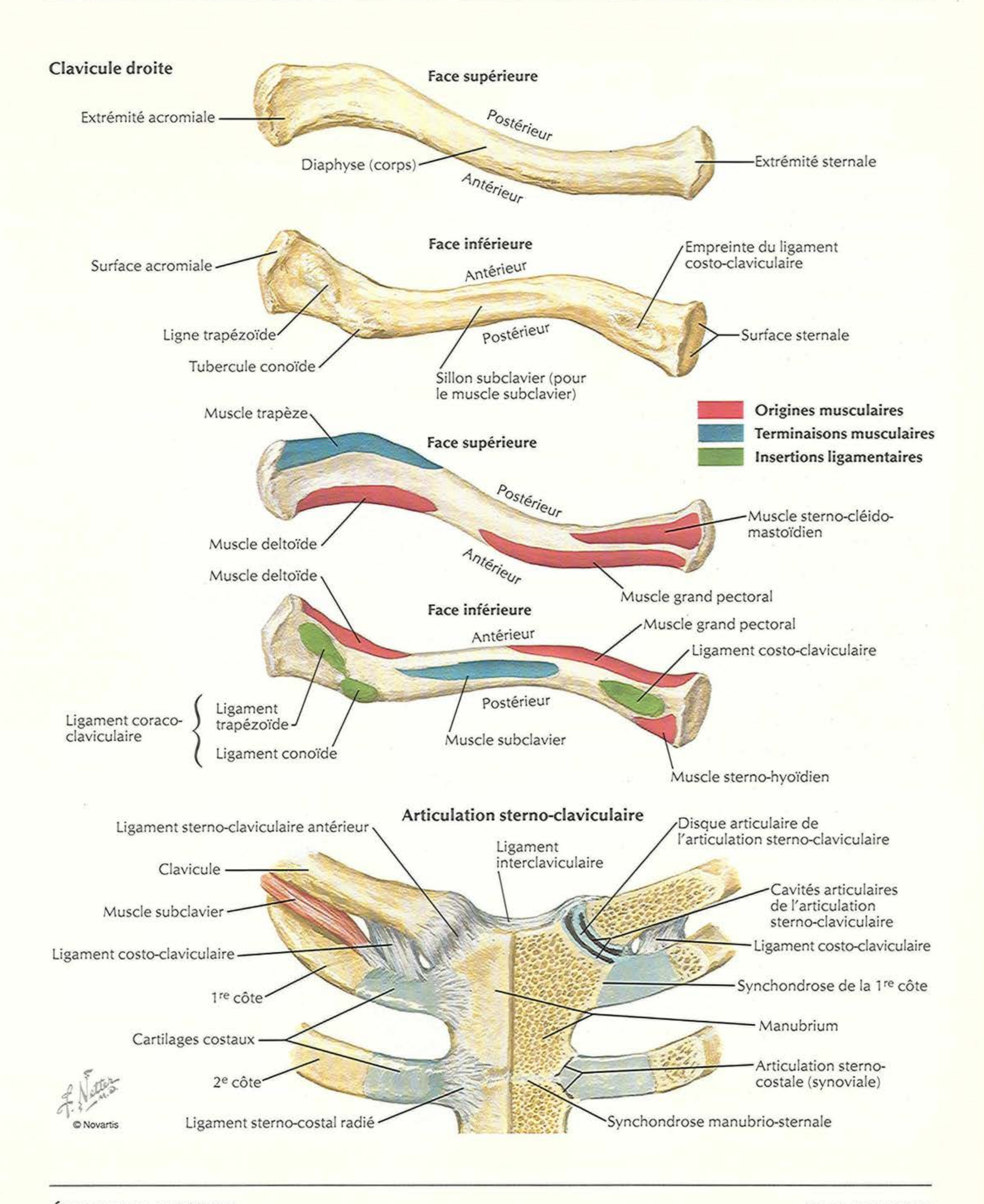
ÉPAULE ET AISSELLE
Planches 391 – 401

BRAS
Planches 402 – 406

COUDE ET AVANT-BRAS
Planches 407 – 421

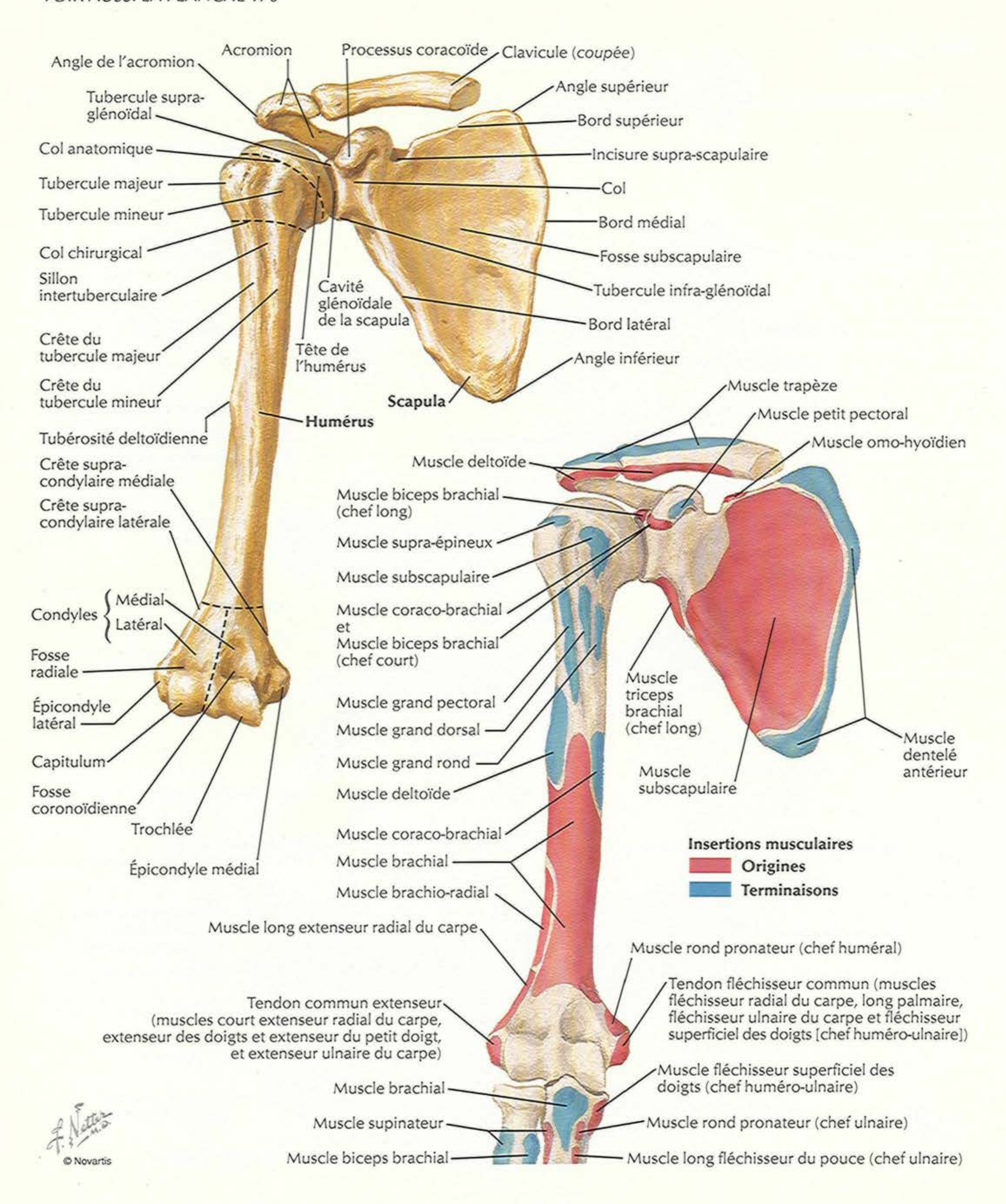
POIGNET ET MAIN
Planches 422 – 440

INNERVATION ET VASCULARISATION
Planches 441 – 452

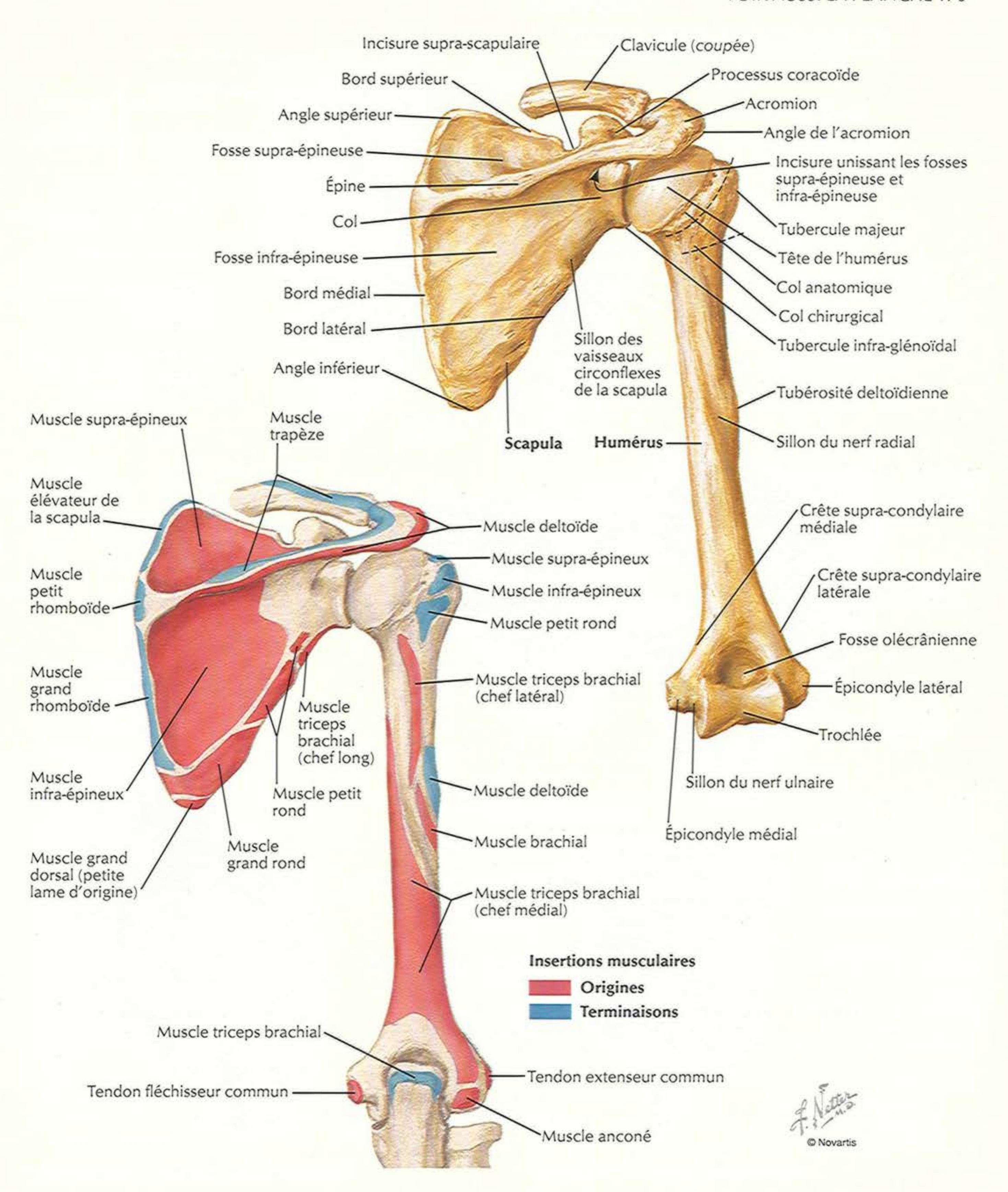

Clavicule droite
Face supérieure
Extrémité acromiale
Postérieur
Diaphyse (corps)
Antérieur
Extrémité sternale
Face inférieure
Surface acromiale
Empreinte du ligament costo-claviculaire
Antérieur
Ligne trapézoïde
Postérieur
Surface sternale
Tubercule conoïde
Sillon subclavier (pour le muscle subclavier)
Muscle trapèze
Origines musculaires
Terminaisons musculaires
Insertions ligamentaires
Face supérieure
Postérieur
Muscle deltoïde
Muscle sterno-cléido-mastoïdien
Antérieur
Muscle grand pectoral
Muscle deltoïde
Face inférieure
Muscle grand pectoral
Antérieur
Ligament costo-claviculaire
Ligament coraco-claviculaire
Ligament trapézoïde
Postérieur
Muscle subclavier
Ligament conoïde
Muscle sterno-hyoïdien
Articulation sterno-claviculaire
Ligament sterno-claviculaire antérieur
Disque articulaire de l'articulation sterno-claviculaire
Ligament interclaviculaire
Clavicule
Cavités articulaires de l'articulation sterno-claviculaire
Muscle subclavier
Ligament costo-claviculaire
Ligament costo-claviculaire
1re côte
Synchondrose de la 1re côte
Manubrium
Cartilages costaux
Articulation sterno-costale (synoviale)
2e côte
Ligament sterno-costal radié
Synchondrose manubrio-sternale
F. Netter M.D.

Humerus et scapula : vues antérieures

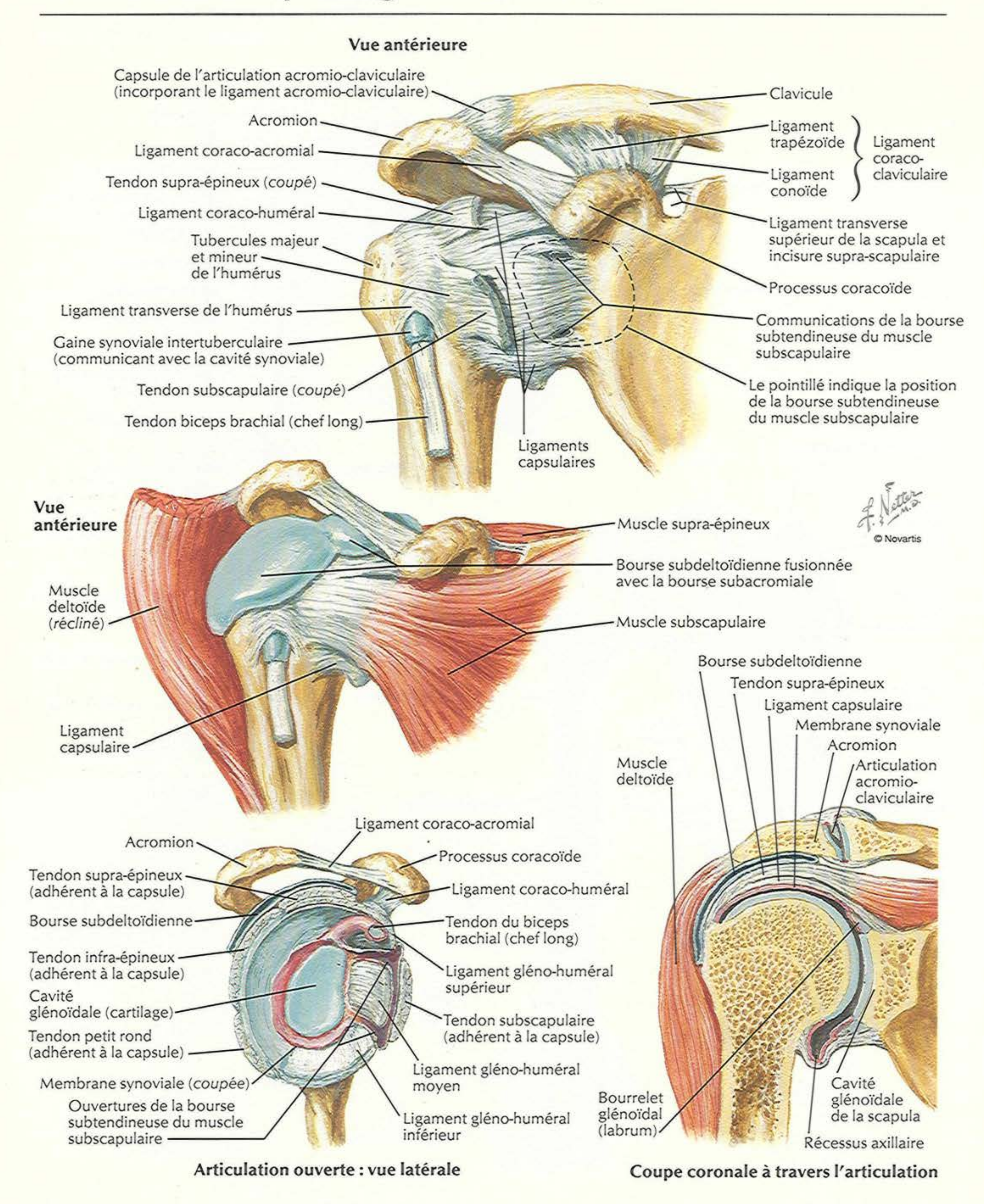
VOIR AUSSI LA PLANCHE 170



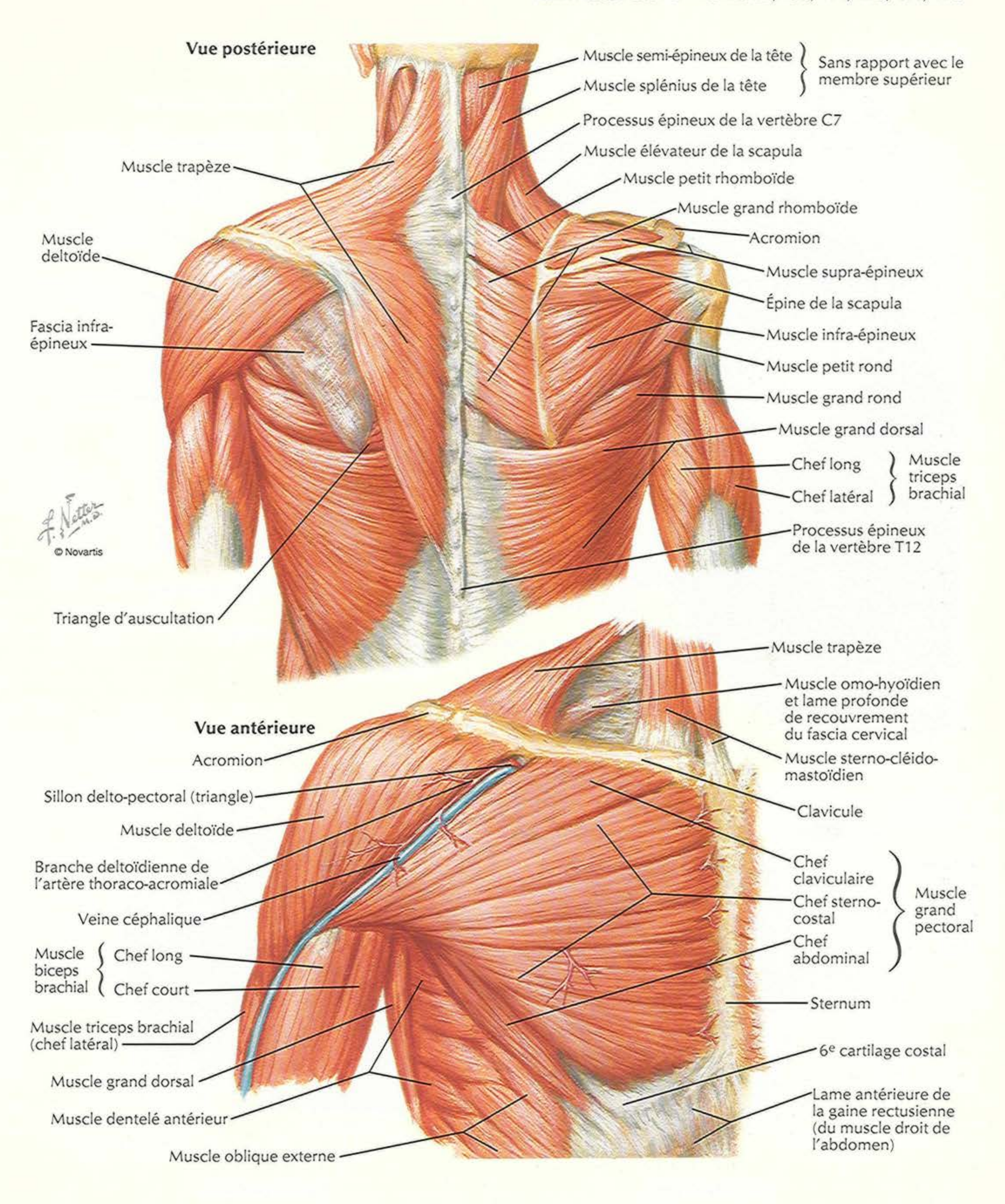
VOIR AUSSI LA PLANCHE 170



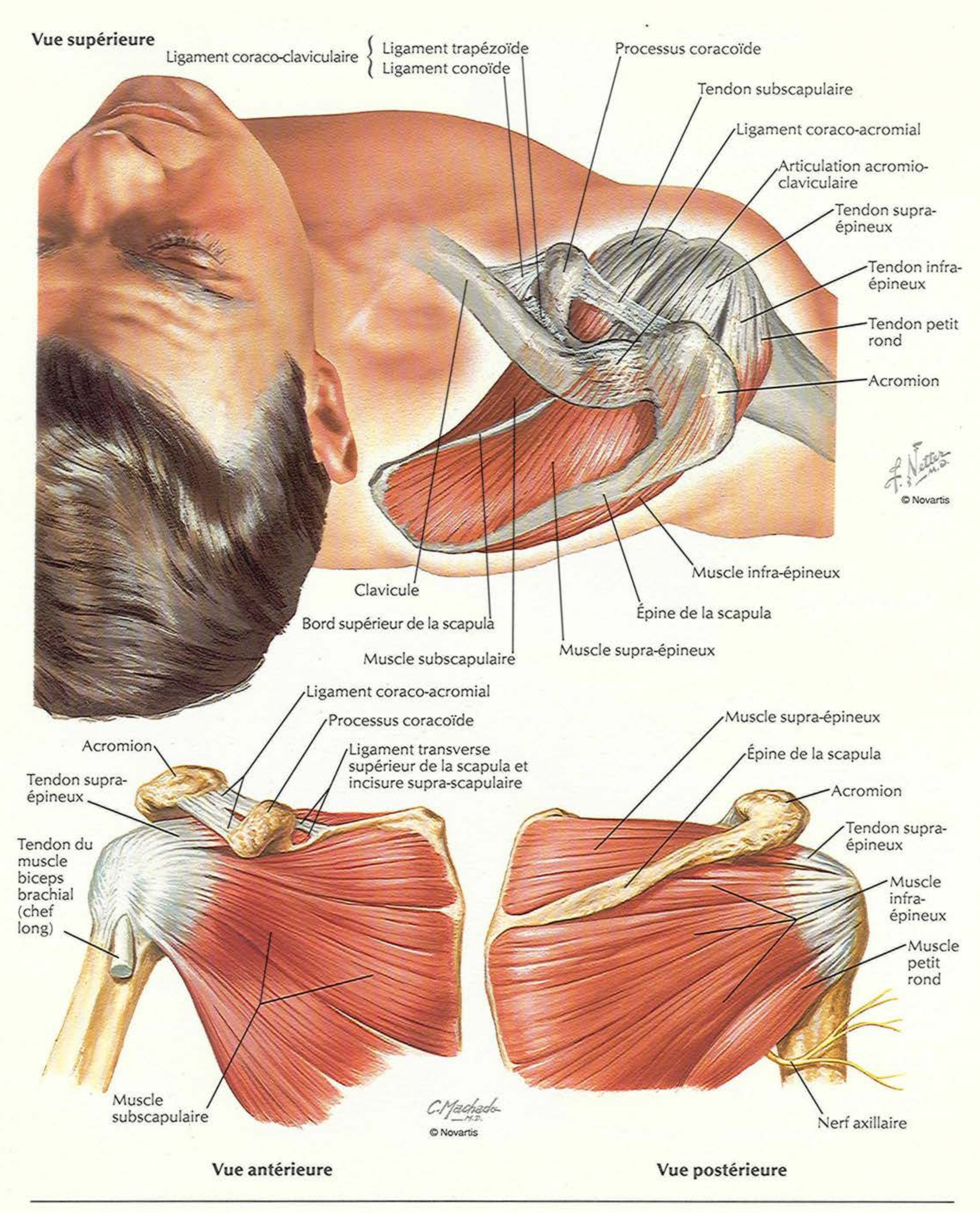
Articulation de l'épaule (gléno-humérale)



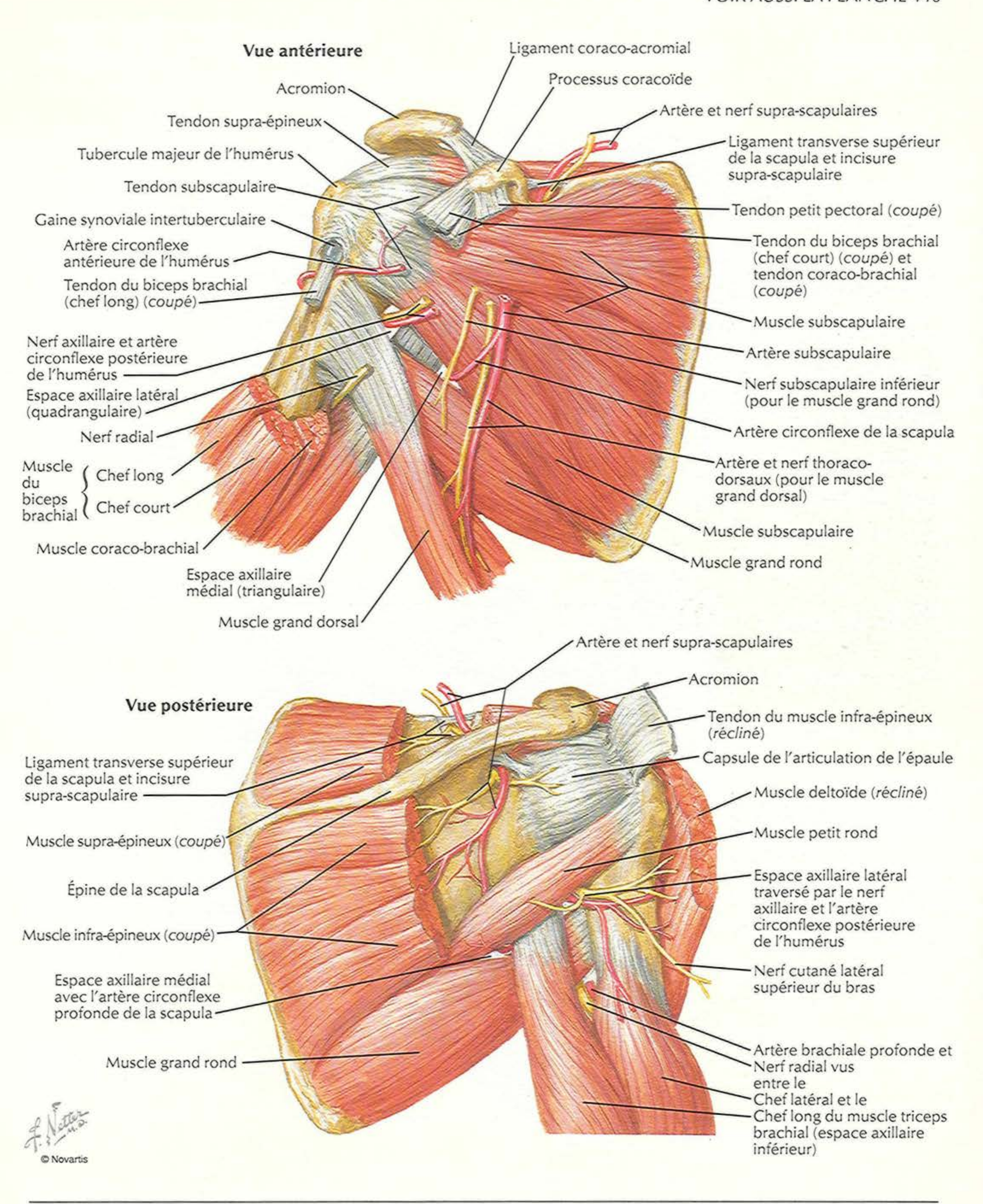
VOIR AUSSI LES PLANCHES 22, 160, 174, 175, 177, 178



Muscles de la coiffe des rotateurs

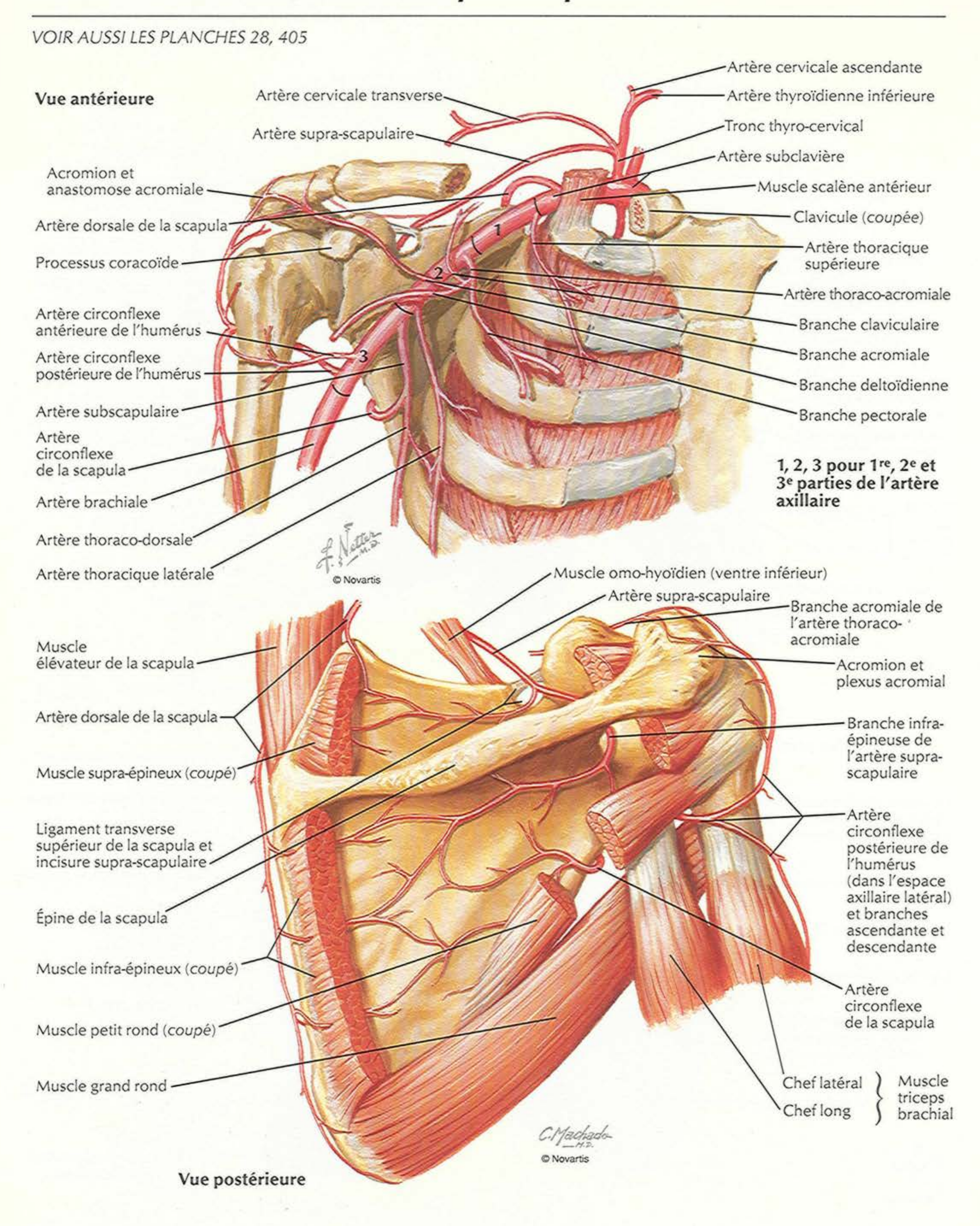


VOIR AUSSI LA PLANCHE 446



Artère axillaire et anastomoses péri-scapulaires

VOIR AUSSI LES PLANCHES 28, 405



Fascias pectoral, clavi-pectoral et axillaire

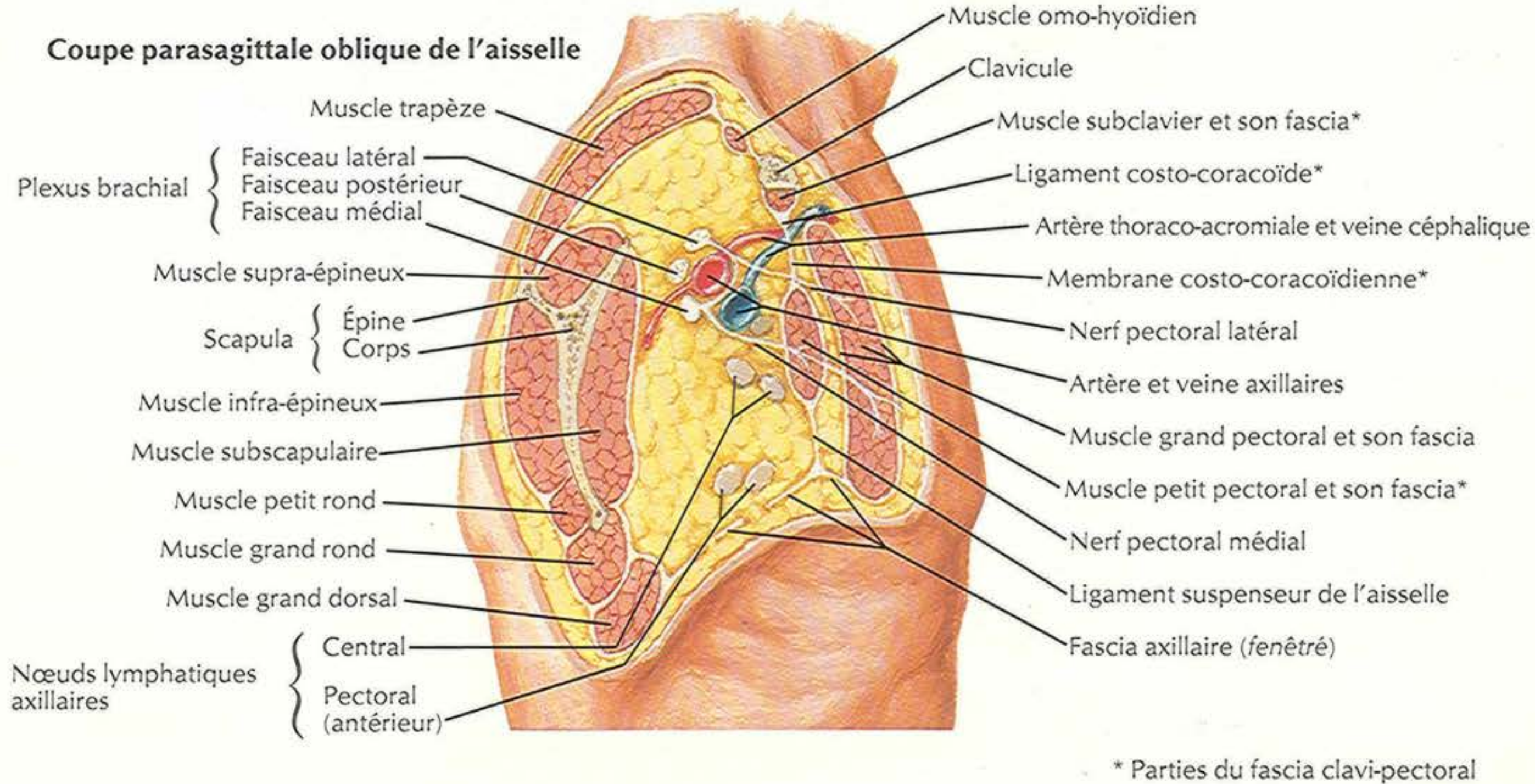
VOIR AUSSI LA PLANCHE 174

Artère thoraco-acromiale
Processus coracoïde
Veine céphalique
Muscle deltoïde
Muscle grand pectoral (*coupé*)
Muscle biceps brachial
Chef court
Chef long
Fascia brachial (*bord coupé*) sur les muscles coraco-brachial et biceps brachial
Muscle trapèze
Muscle omo-hyoïdien recouvert par le fascia des muscles infra-hyoïdiens
Clavicule
Fascia recouvrant le muscle subclavier*
Ligament costo-coracoïdien*
Ligament costo-claviculaire
Membrane costo-coracoïdienne*
Fascia recouvrant le muscle petit pectoral*
Ligament suspenseur de l'aisselle*
Muscle grand pectoral et fascia pectoral (lames superficielle et profonde)
Fascia du grand dorsal
Fascia du dentelé antérieur
Fascia axillaire (partie antérieure)

Vue antérieure

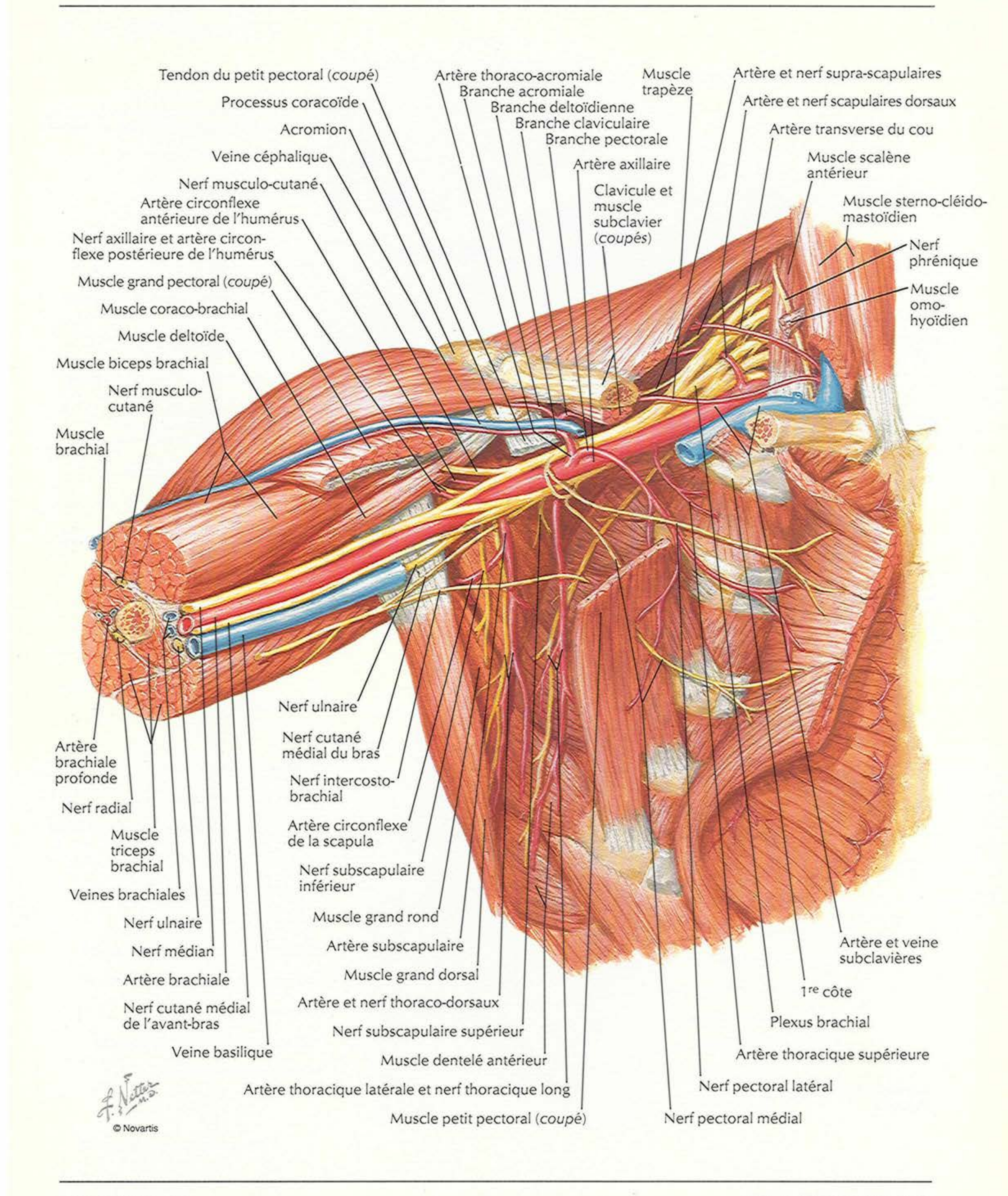
F. Netter M.D.

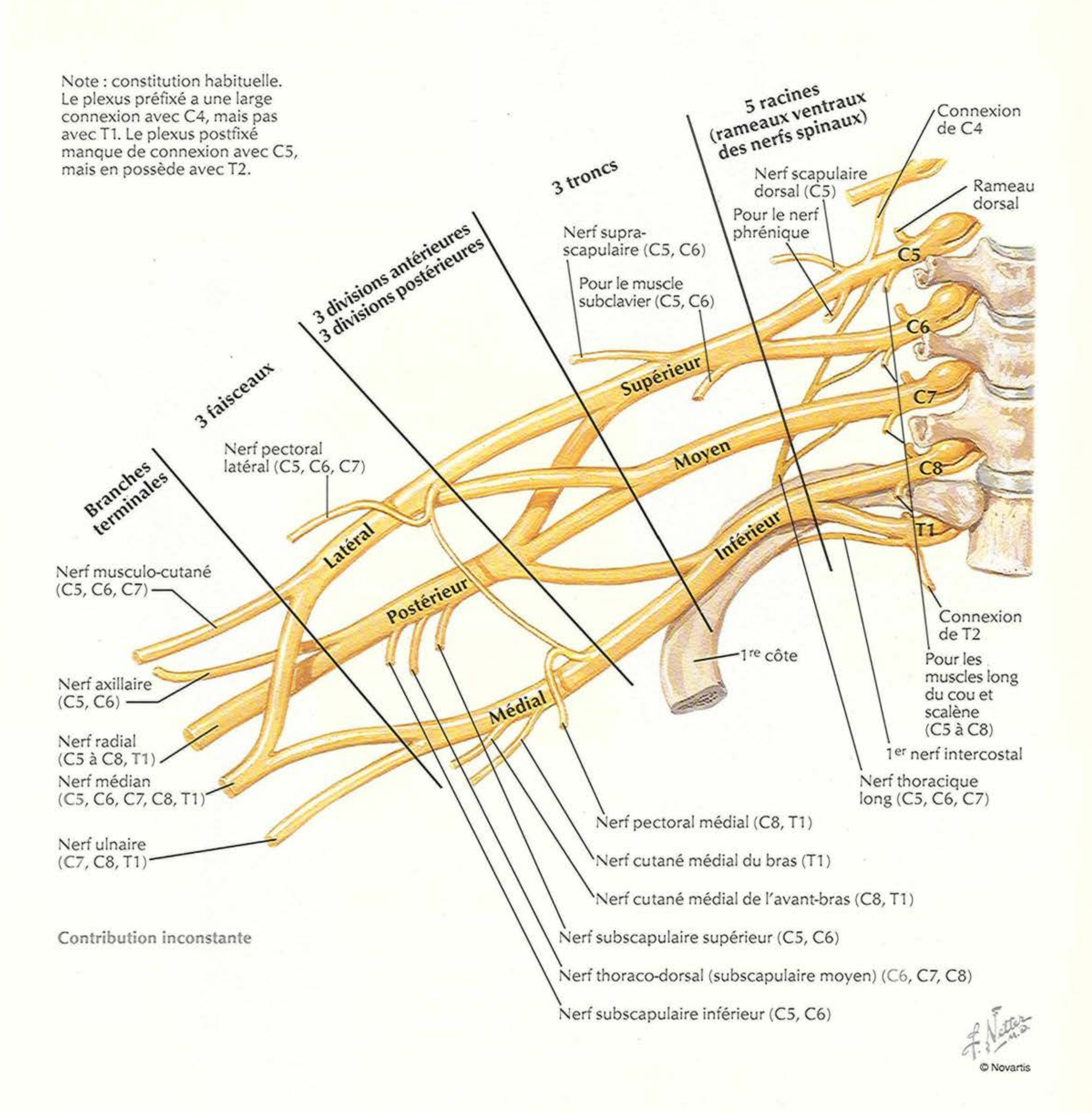
Coupe parasagittale oblique de l'aisselle



* Parties du fascia clavi-pectoral

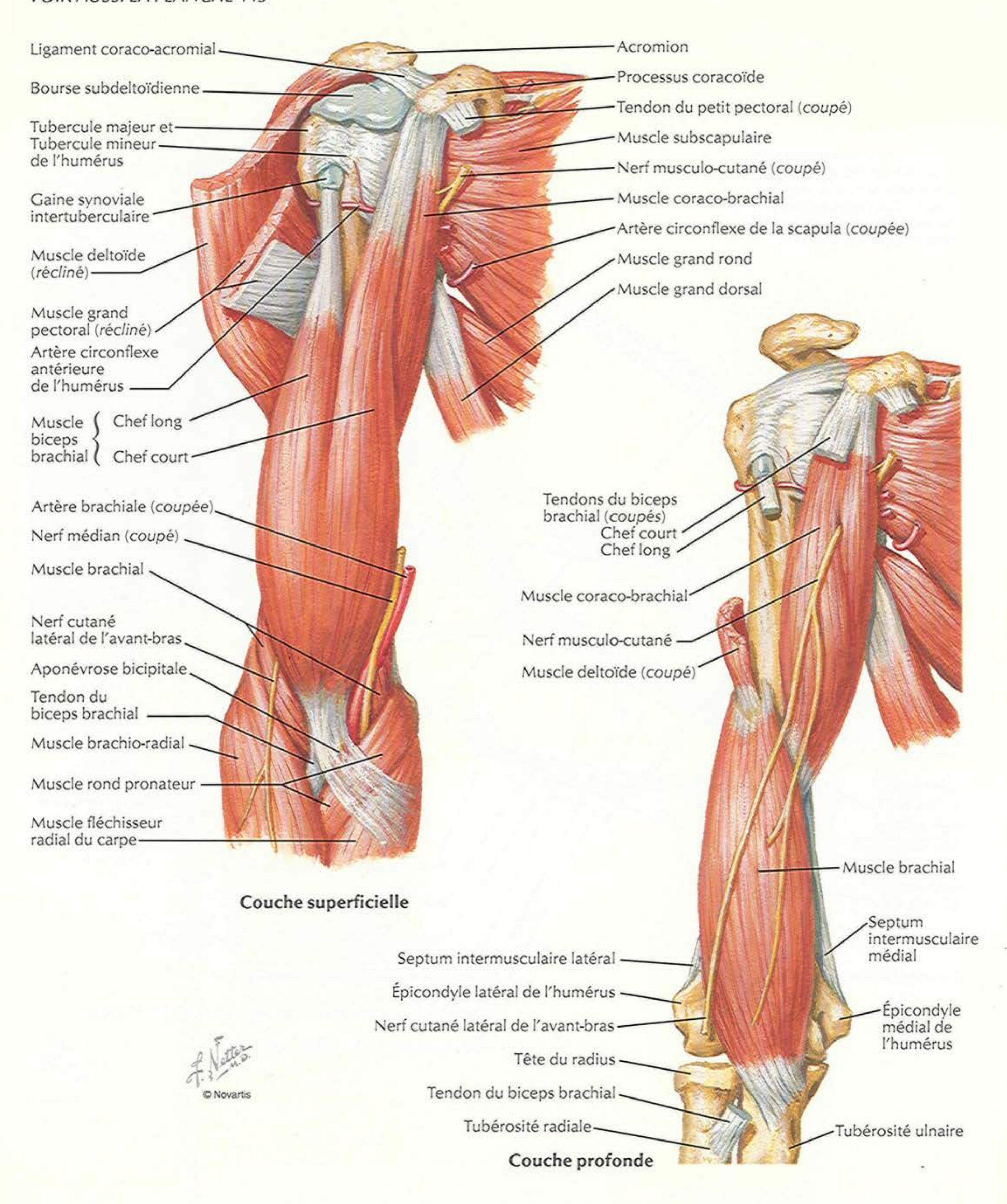
Fosse axillaire (dissection) : vue antérieure



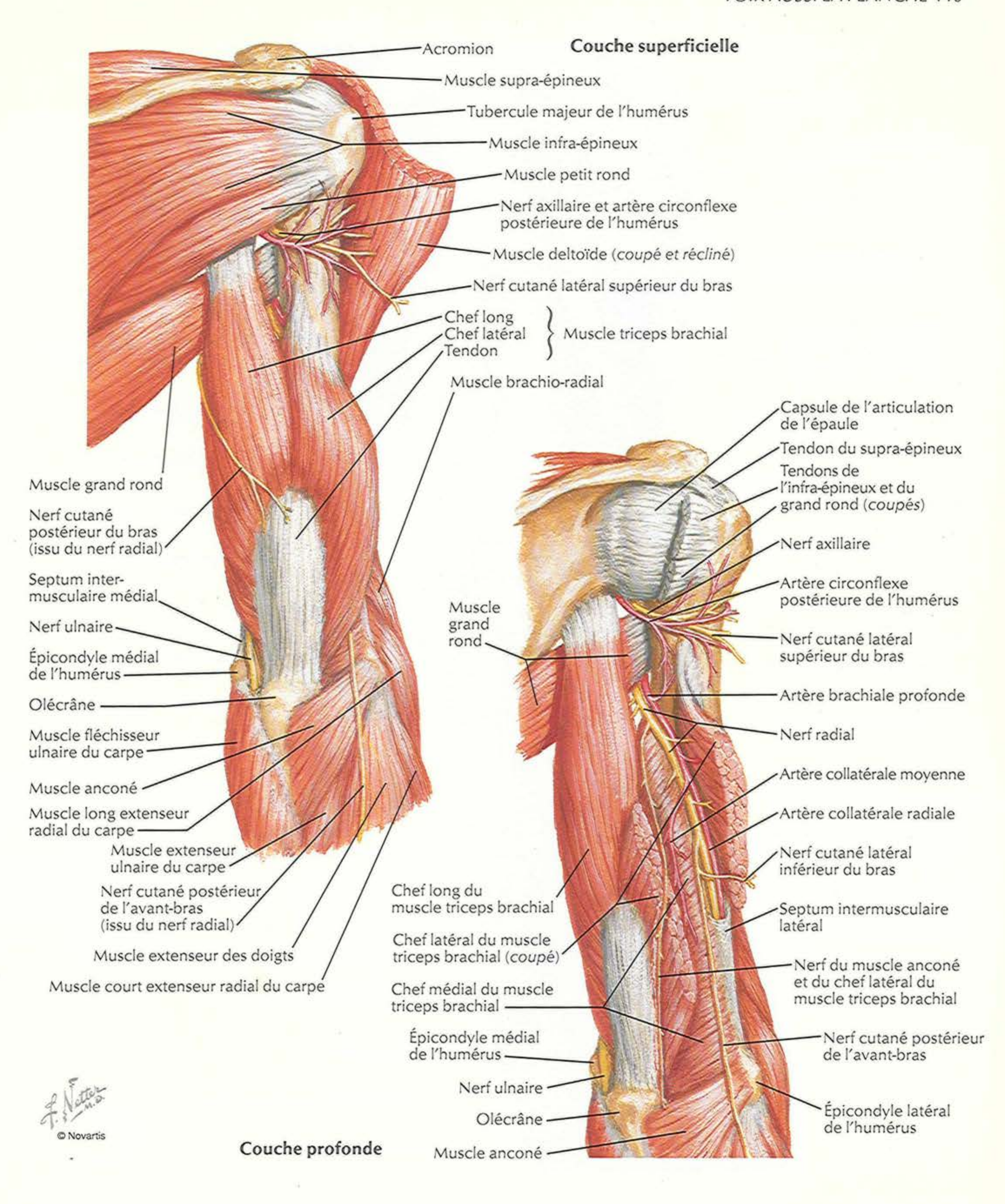

Note : constitution habituelle. Le plexus préfixé a une large connexion avec C4, mais pas avec T1. Le plexus postfixé manque de connexion avec C5, mais en possède avec T2.
5 racines (rameaux ventraux des nerfs spinaux)
3 troncs
3 divisions antérieures
3 divisions postérieures
3 faisceaux
Branches terminales
Connexion de C4
Rameau dorsal
Nerf scapulaire dorsal (C5)
Pour le nerf phrénique
Nerf supra-scapulaire (C5, C6)
Pour le muscle subclavier (C5, C6)
C5
C6
C7
C8
T1
Supérieur
Moyen
Inférieur
Latéral
Postérieur
Médial
Nerf pectoral latéral (C5, C6, C7)
Nerf musculo-cutané (C5, C6, C7)
Nerf axillaire (C5, C6)
Nerf radial (C5 à C8, T1)
Nerf médian (C5, C6, C7, C8, T1)
Nerf ulnaire (C7, C8, T1)
1re côte
Connexion de T2
Pour les muscles long du cou et scalène (C5 à C8)
1er nerf intercostal
Nerf thoracique long (C5, C6, C7)
Nerf pectoral médial (C8, T1)
Nerf cutané médial du bras (T1)
Nerf cutané médial de l'avant-bras (C8, T1)
Nerf subscapulaire supérieur (C5, C6)
Nerf thoraco-dorsal (subscapulaire moyen) (C6, C7, C8)
Nerf subscapulaire inférieur (C5, C6)
Contribution inconstante
F. Netter M.D.
© Novartis

Muscles du bras : vues antérieures

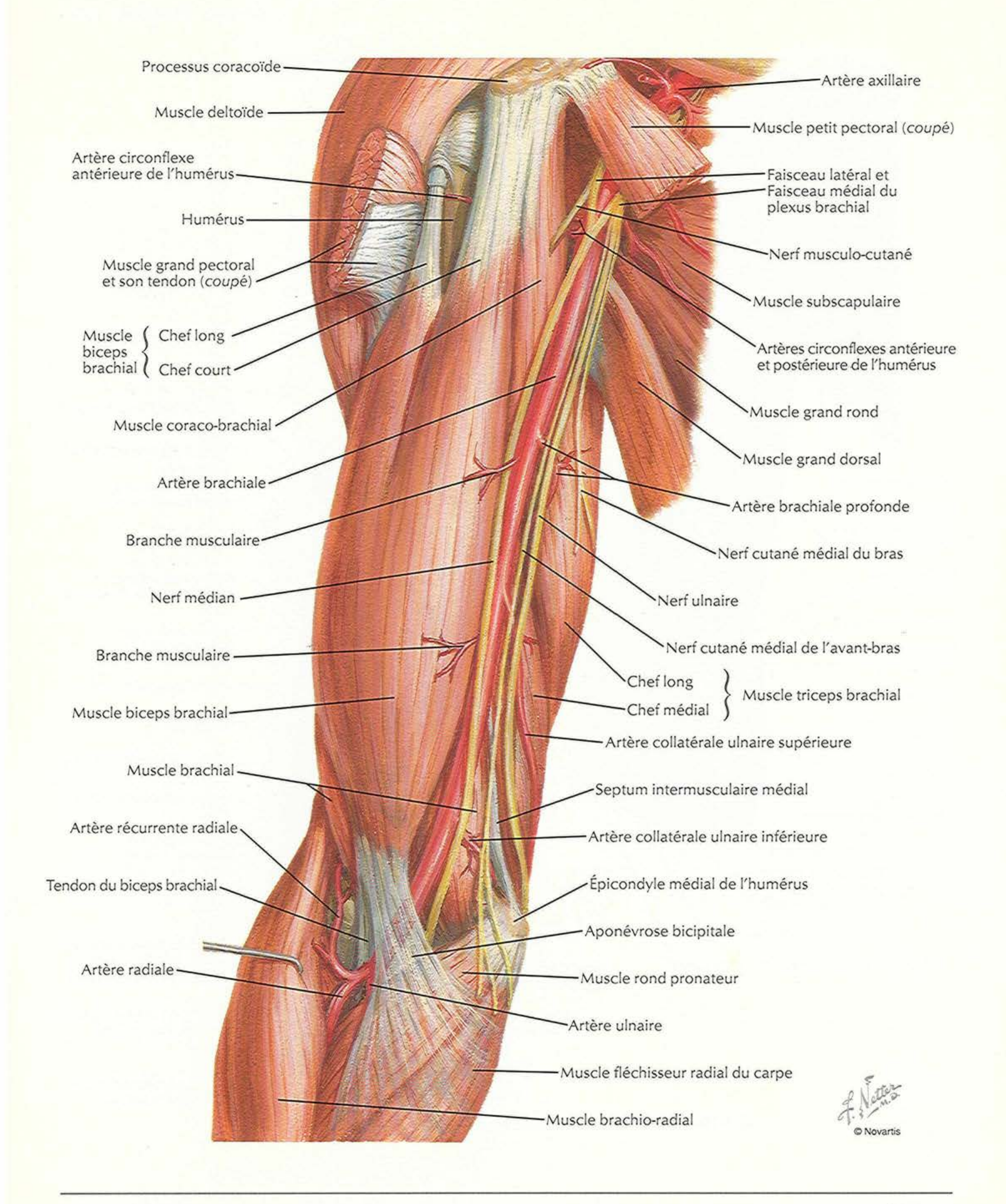
VOIR AUSSI LA PLANCHE 443



VOIR AUSSI LA PLANCHE 446

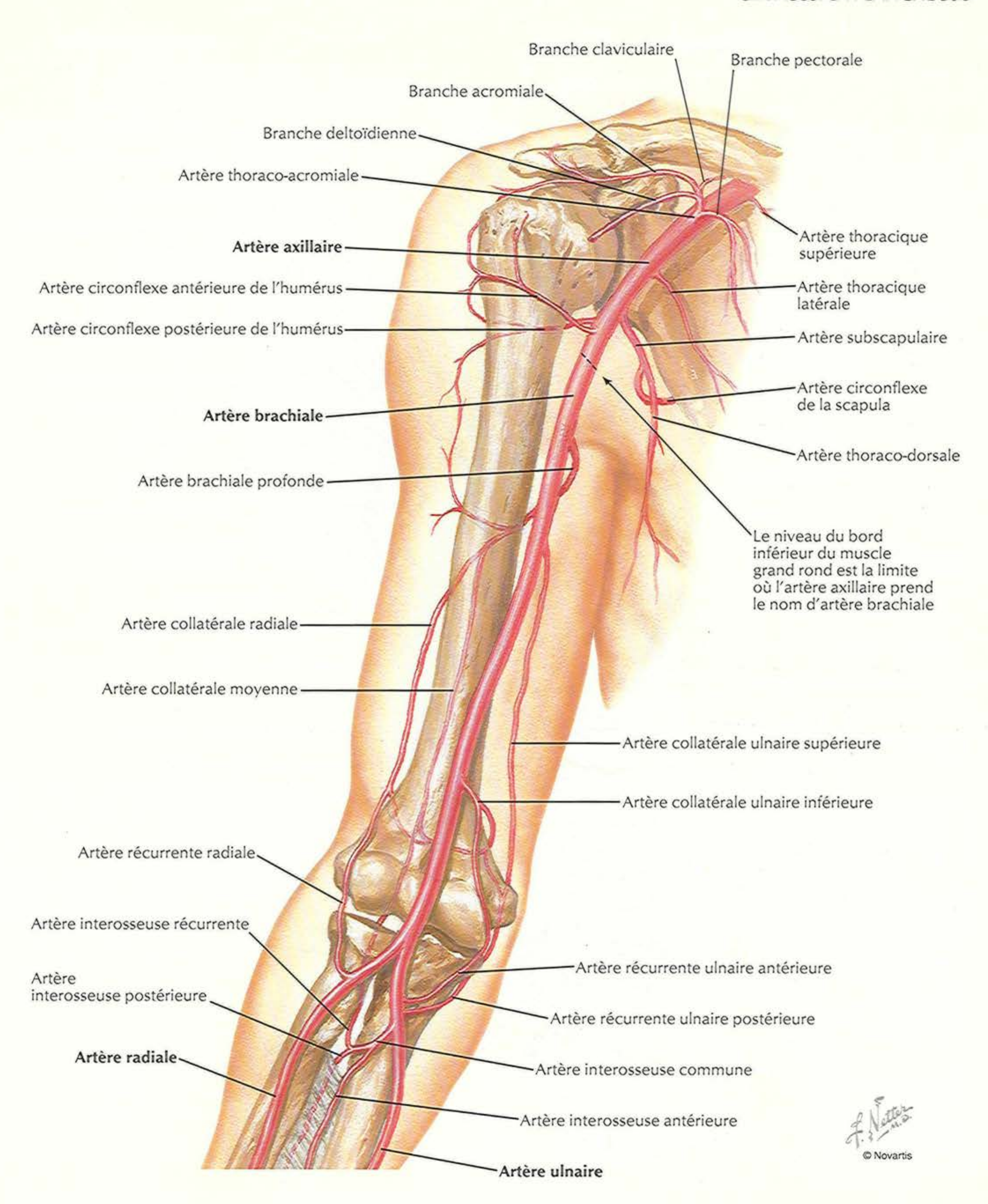


Artère brachiale in situ

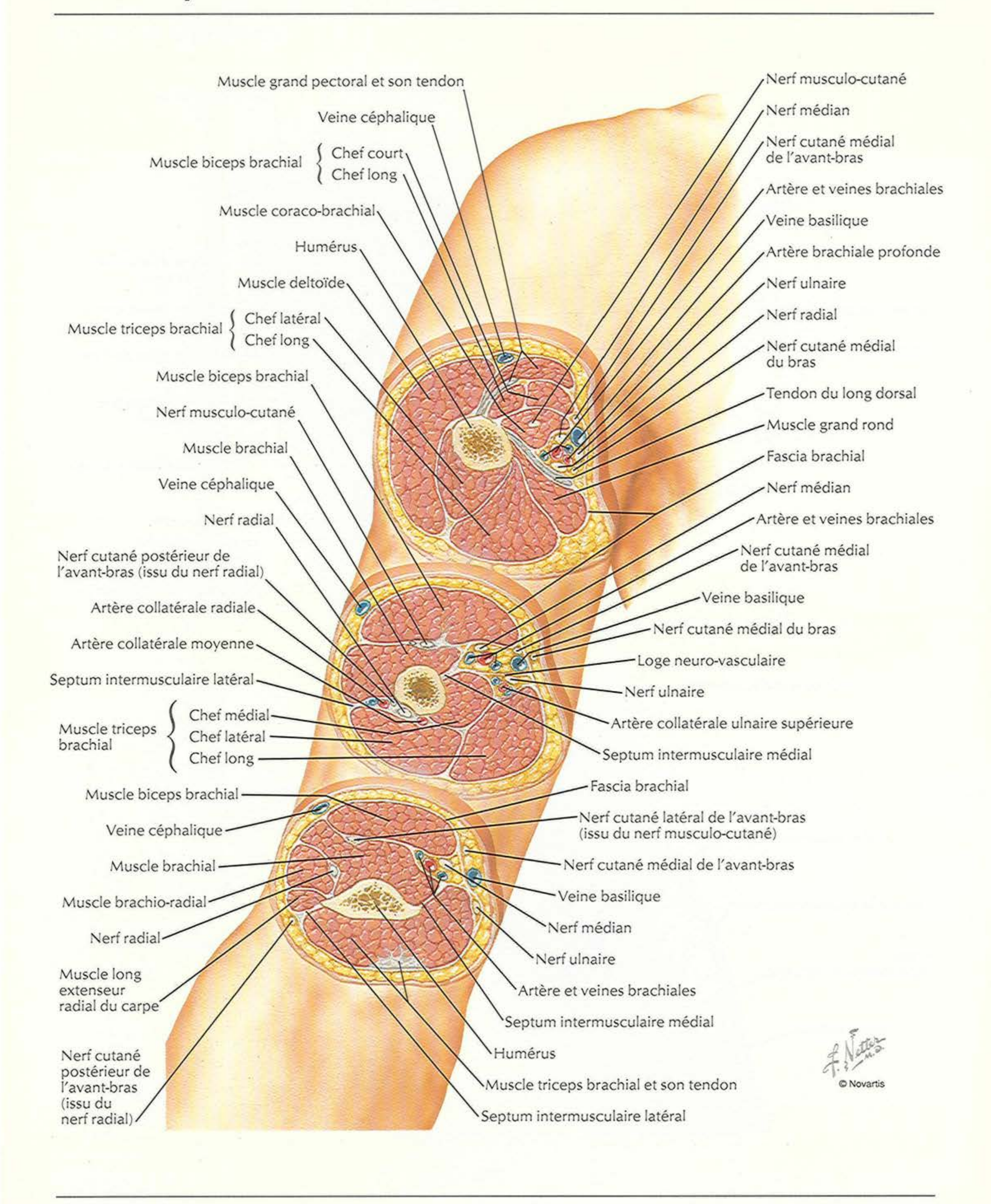


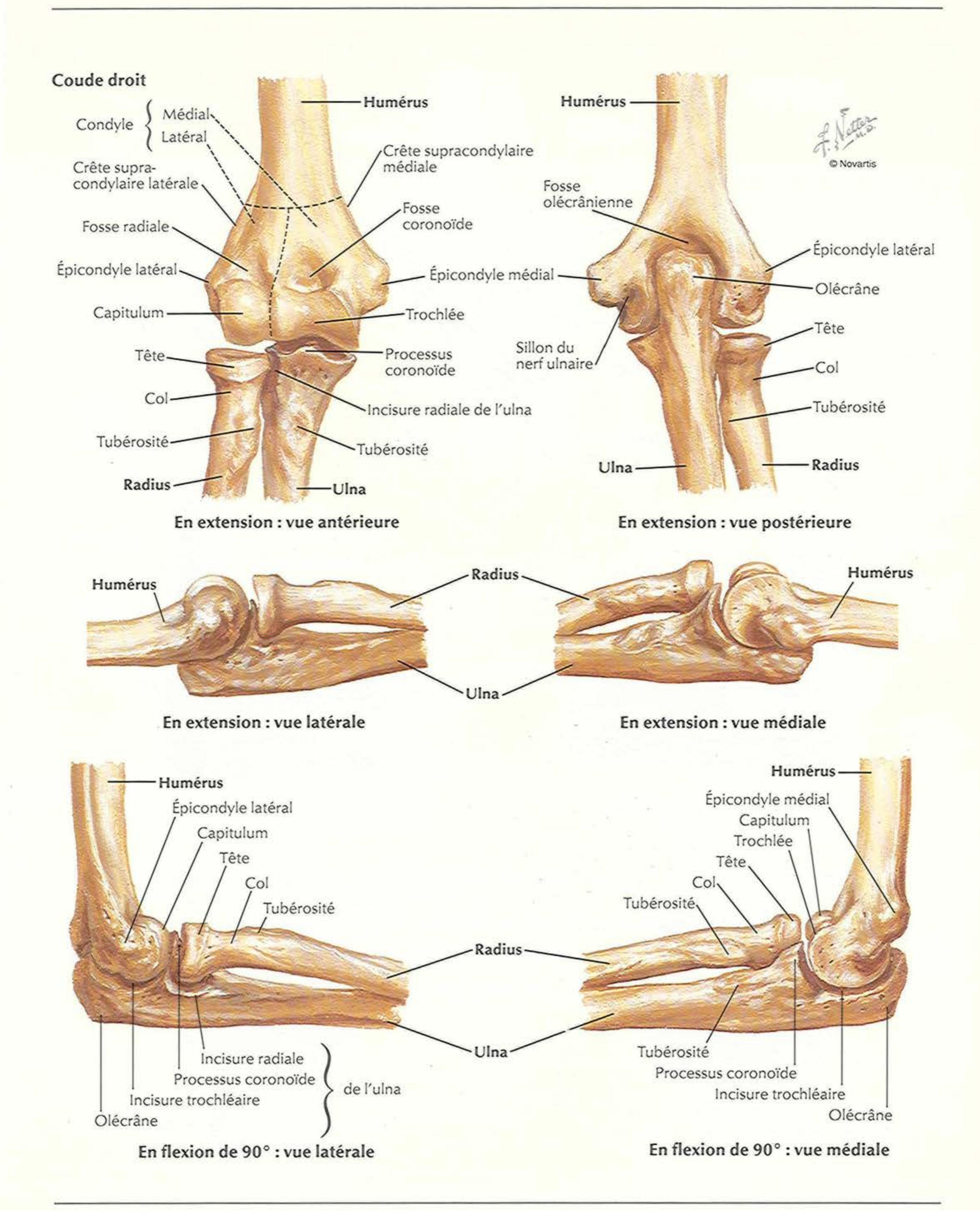
Artère brachiale et anastomoses péri-cubitales

VOIR AUSSI LA PLANCHE 398



Bras : coupes transversales sériées





En extension : vue antérieure

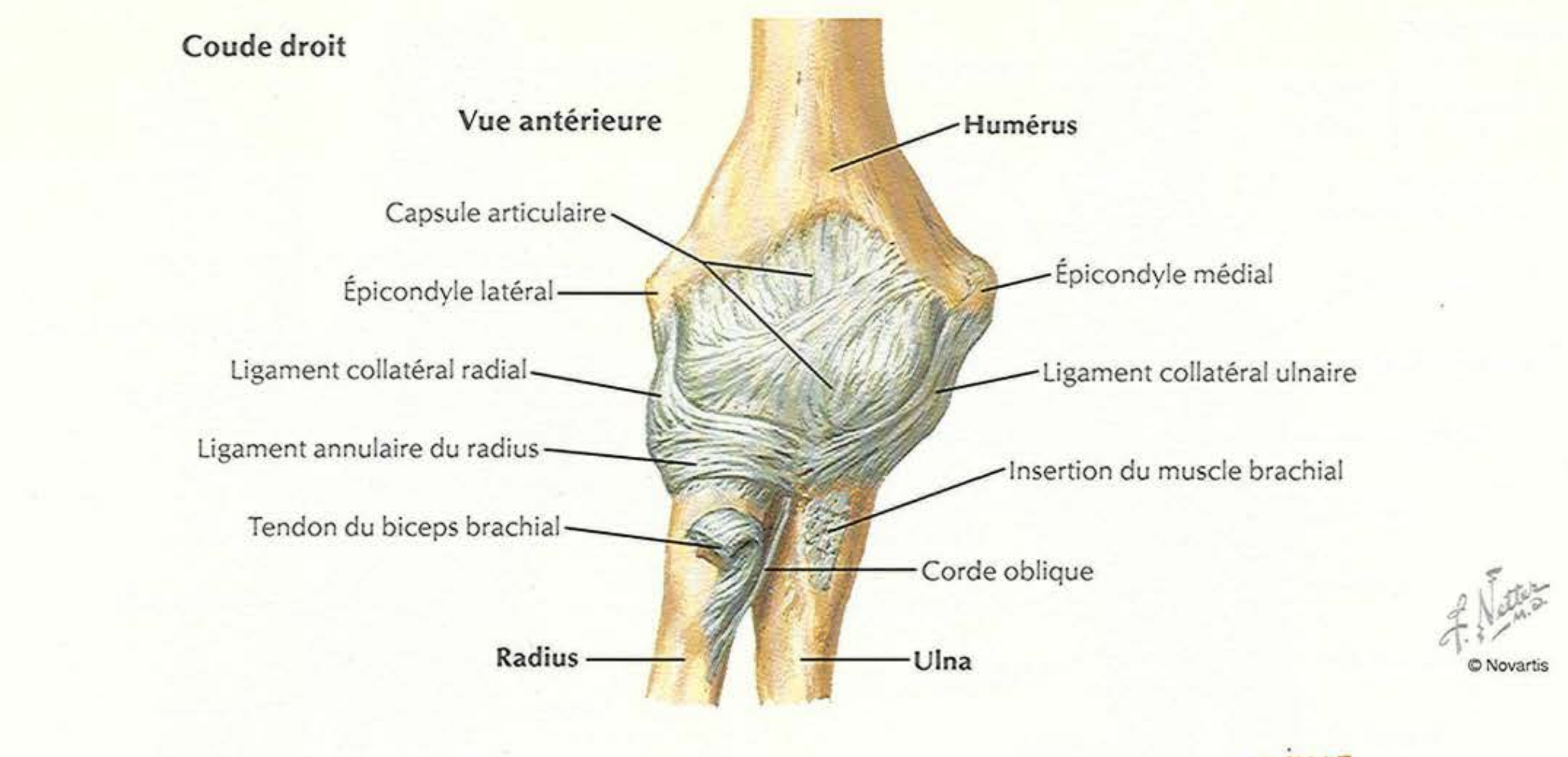
En extension : vue postérieure

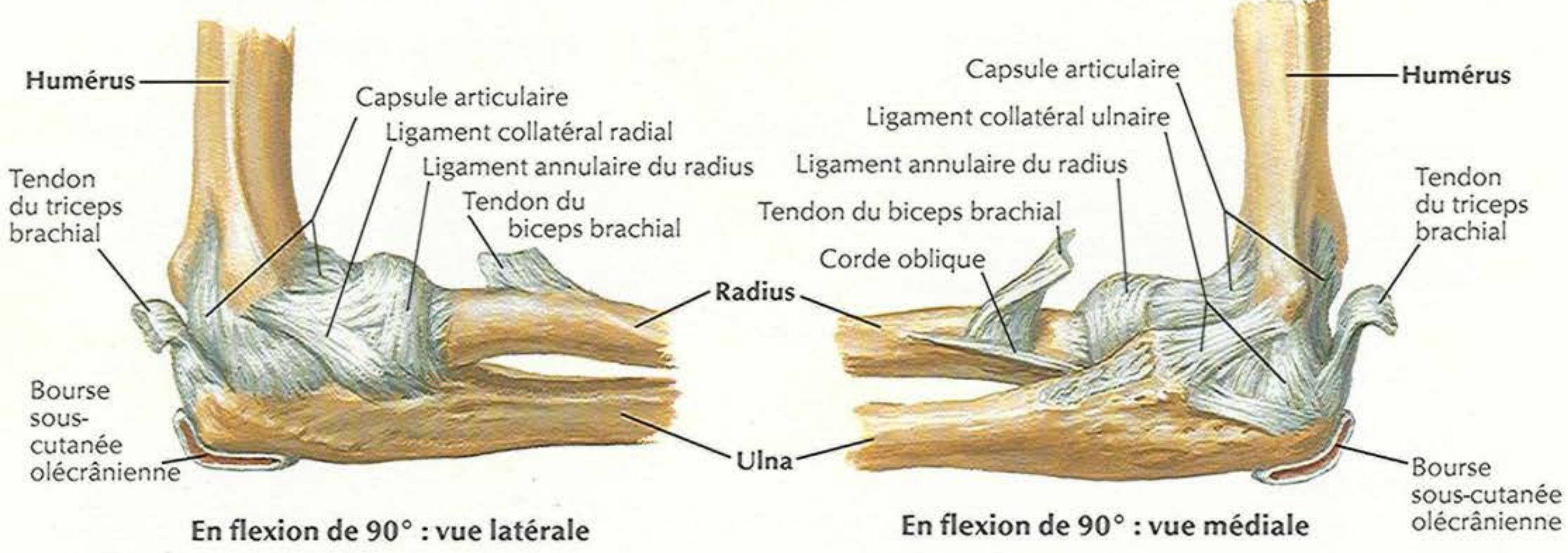
En extension : vue latérale

En extension : vue médiale

En flexion de 90° : vue latérale

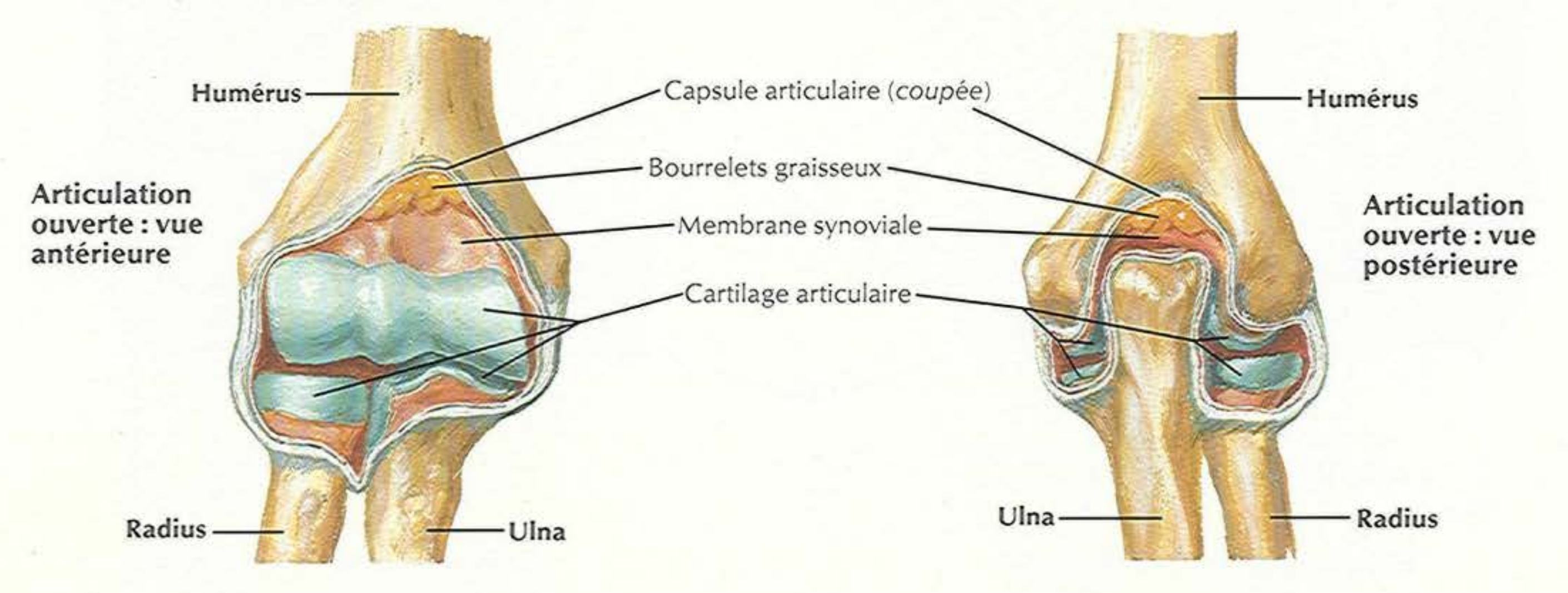
En flexion de 90° : vue médiale

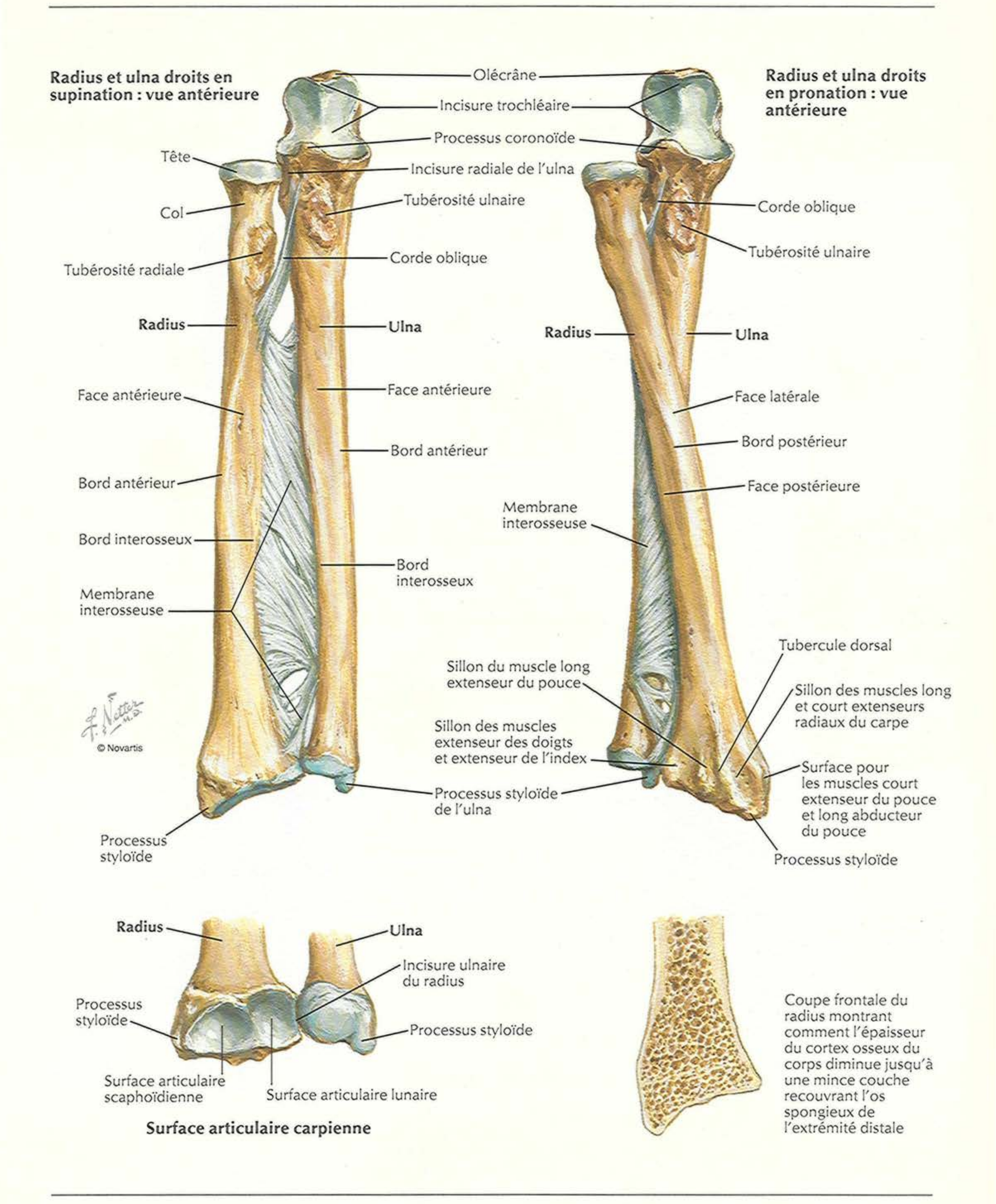




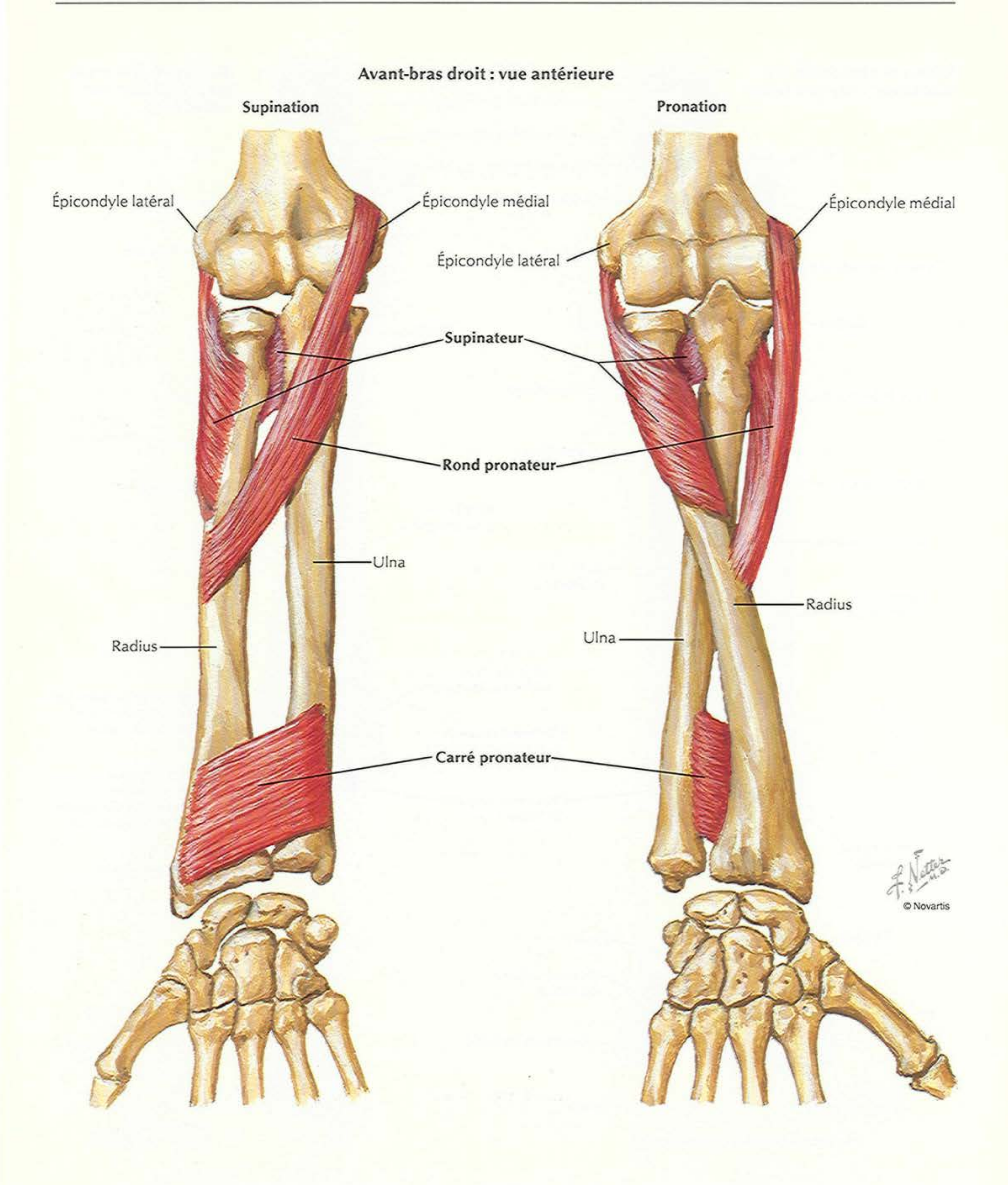
En flexion de 90° : vue latérale

En flexion de 90° : vue médiale

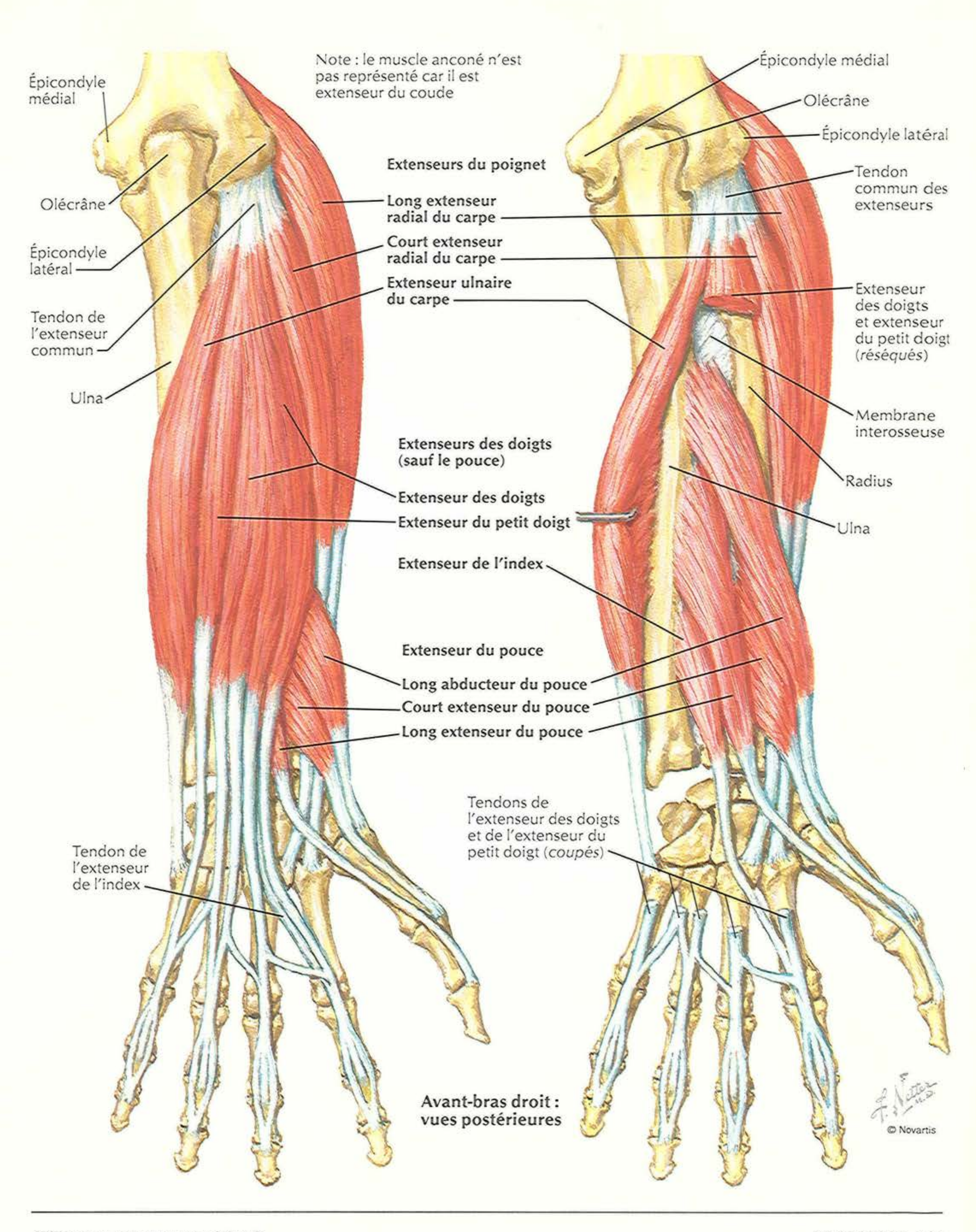



Radius et ulna droits en supination : vue antérieure
Olécrâne
Incisure trochléaire
Processus coronoïde
Tête
Incisure radiale de l'ulna
Col
Tubérosité ulnaire
Tubérosité radiale
Corde oblique
Radius
Ulna
Face antérieure
Face antérieure
Bord antérieur
Bord antérieur
Bord interosseux
Bord interosseux
Membrane interosseuse
© Novartis
Processus styloïde de l'ulna
Processus styloïde
Radius et ulna droits en pronation : vue antérieure
Corde oblique
Tubérosité ulnaire
Radius
Ulna
Face latérale
Bord postérieur
Face postérieure
Membrane interosseuse
Tubercule dorsal
Sillon du muscle long extenseur du pouce
Sillon des muscles long et court extenseurs radiaux du carpe
Sillon des muscles extenseur des doigts et extenseur de l'index
Surface pour les muscles court extenseur du pouce et long abducteur du pouce
Processus styloïde
Radius
Ulna
Incisure ulnaire du radius
Processus styloïde
Processus styloïde
Surface articulaire scaphoïdienne
Surface articulaire lunaire
Surface articulaire carpienne
Coupe frontale du radius montrant comment l'épaisseur du cortex osseux du corps diminue jusqu'à une mince couche recouvrant l'os spongieux de l'extrémité distale

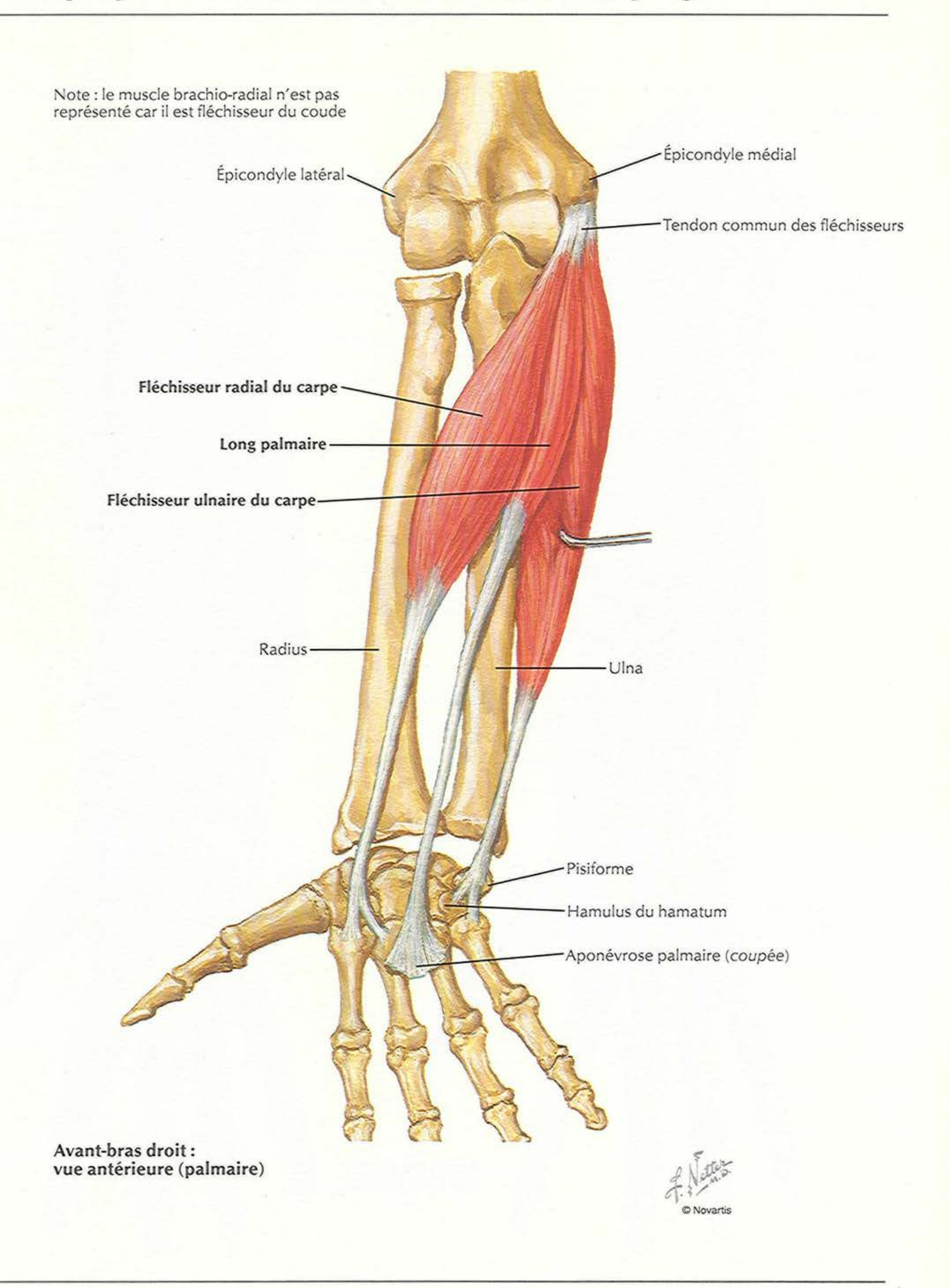
Muscles propres de l'avant-bras : rotateurs du radius

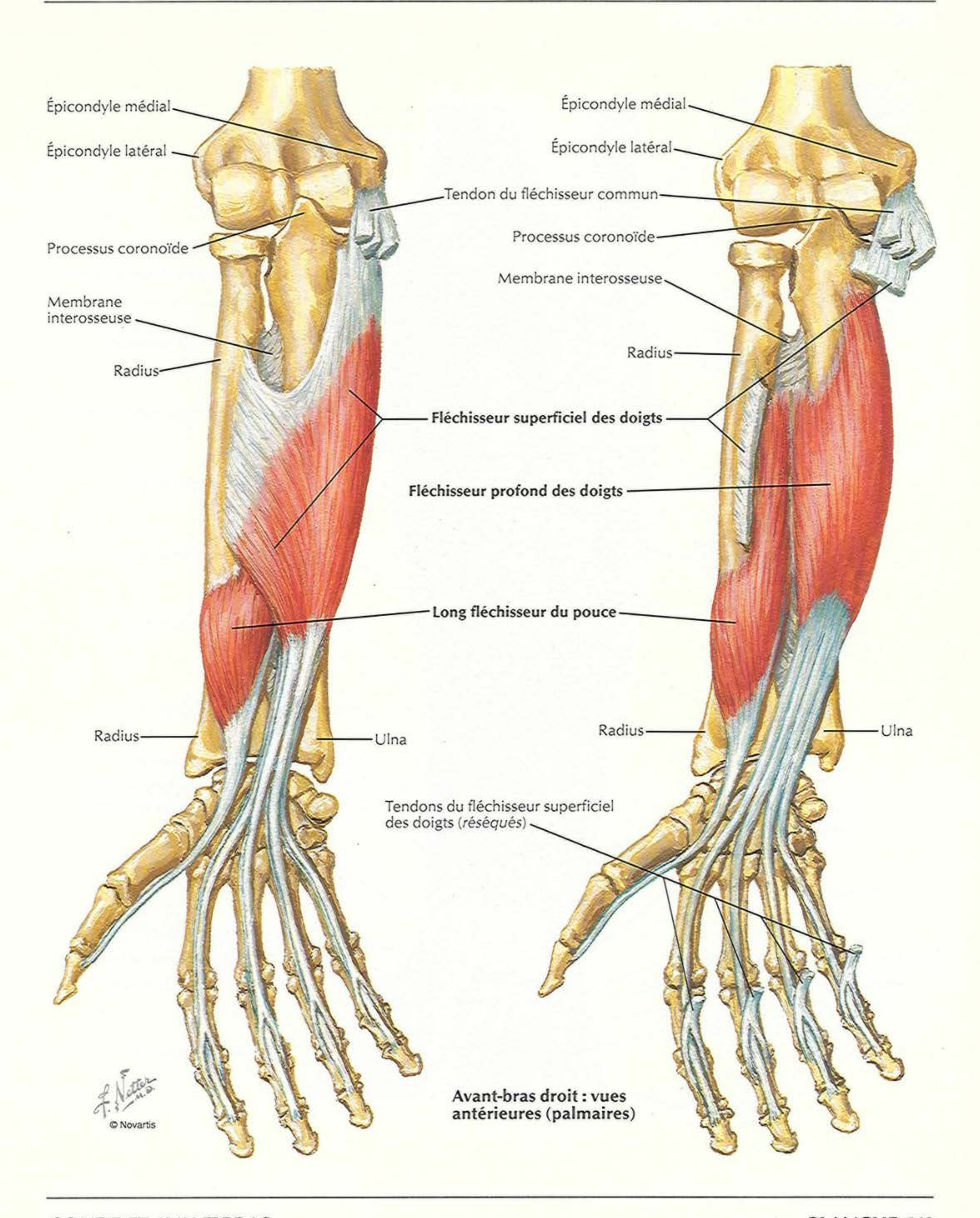


Muscles propres de l'avant-bras : extenseurs du poignet et des doigts



Avant-bras droit : vues postérieures

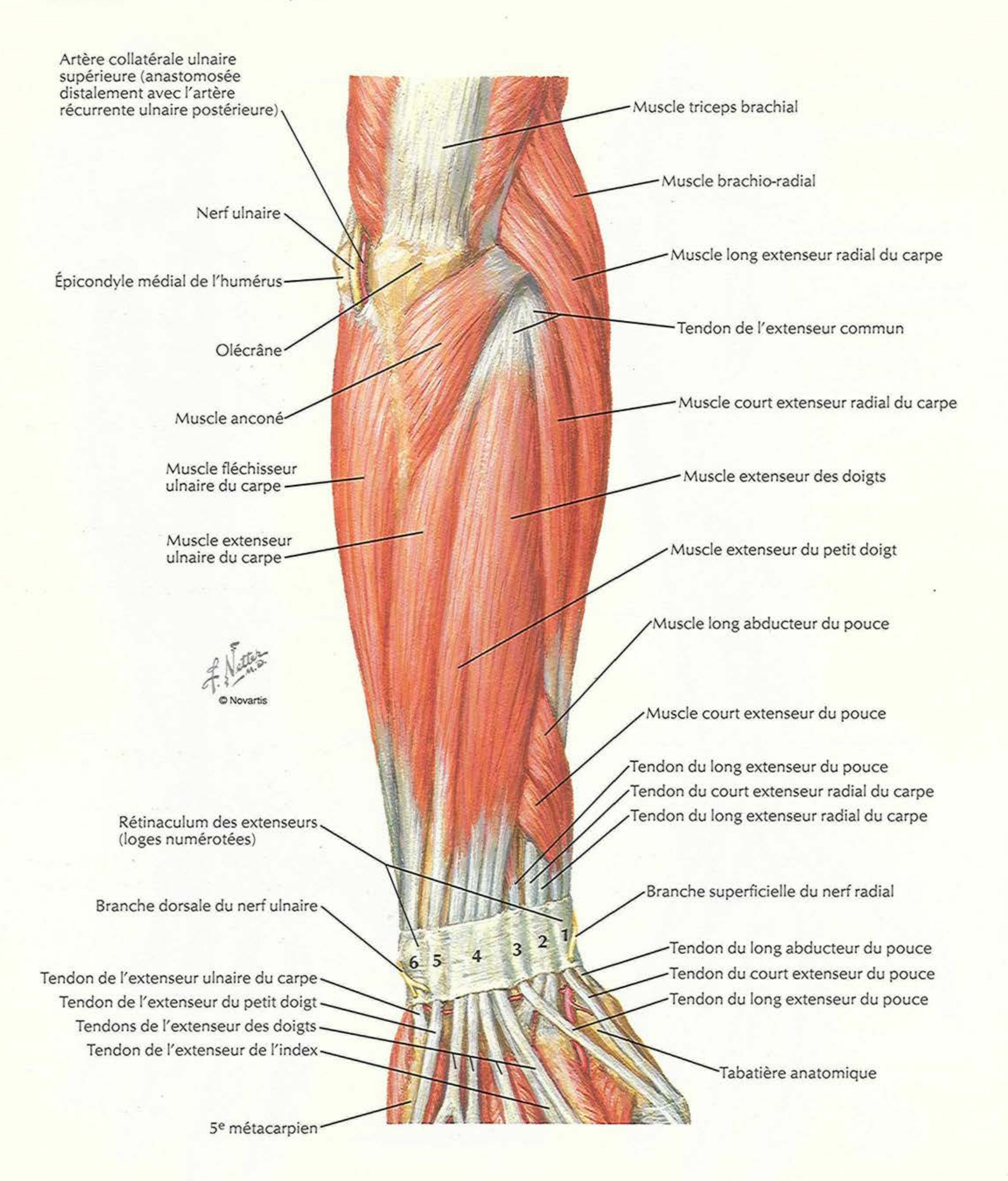

Note : le muscle brachio-radial n'est pas
représenté car il est fléchisseur du coude
Épicondyle latéral
Épicondyle médial
Tendon commun des fléchisseurs
Fléchisseur radial du carpe
Long palmaire
Fléchisseur ulnaire du carpe
Radius
Ulna
Pisiforme
Hamulus du hamatum
Aponévrose palmaire (coupée)
Avant-bras droit :
vue antérieure (palmaire)
© Novartis



Avant-bras droit : vues antérieures (palmaires)

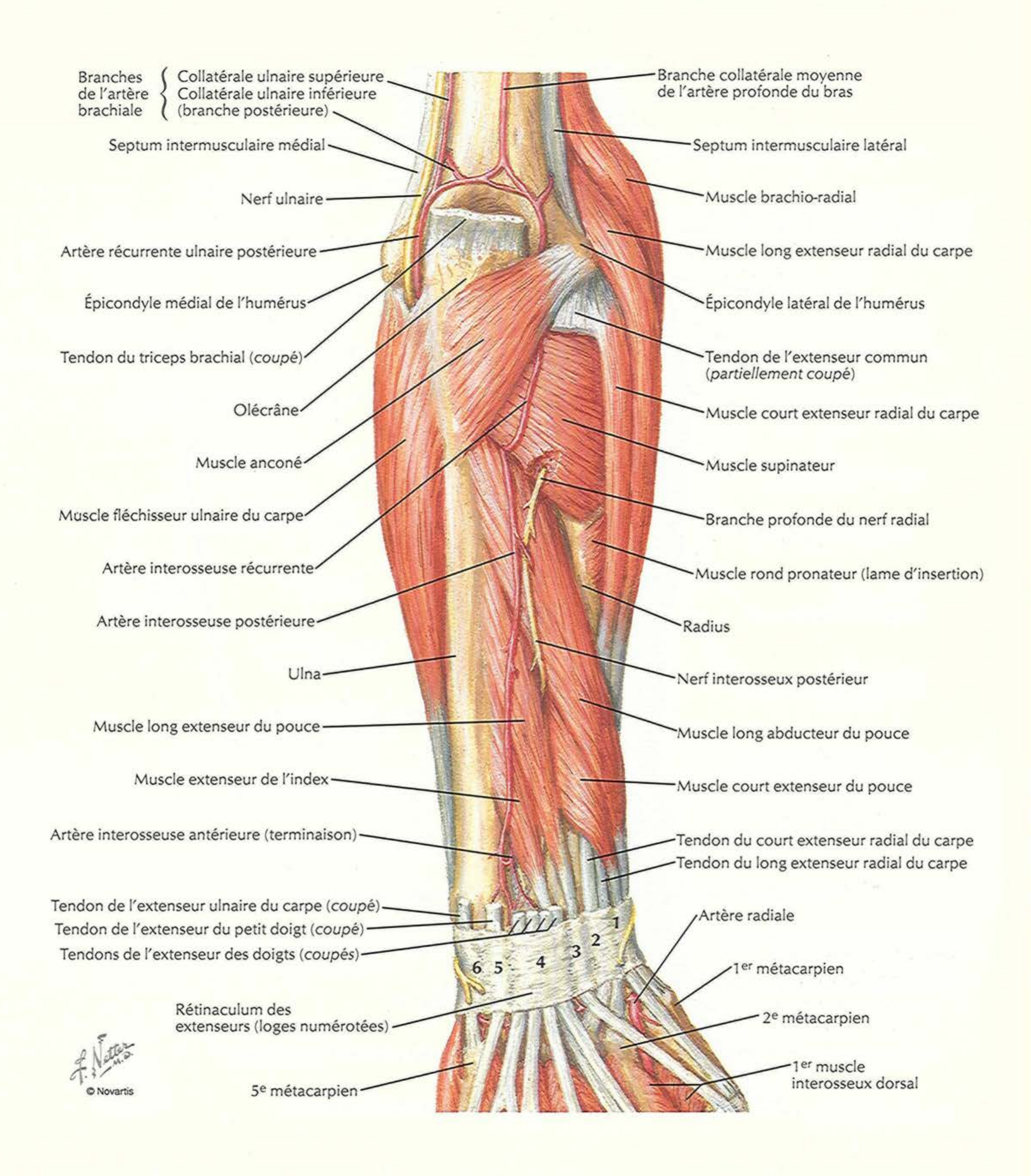
Muscles de l'avant-bras (couche superficielle) : vue postérieure

VOIR AUSSI LES PLANCHES 439, 447



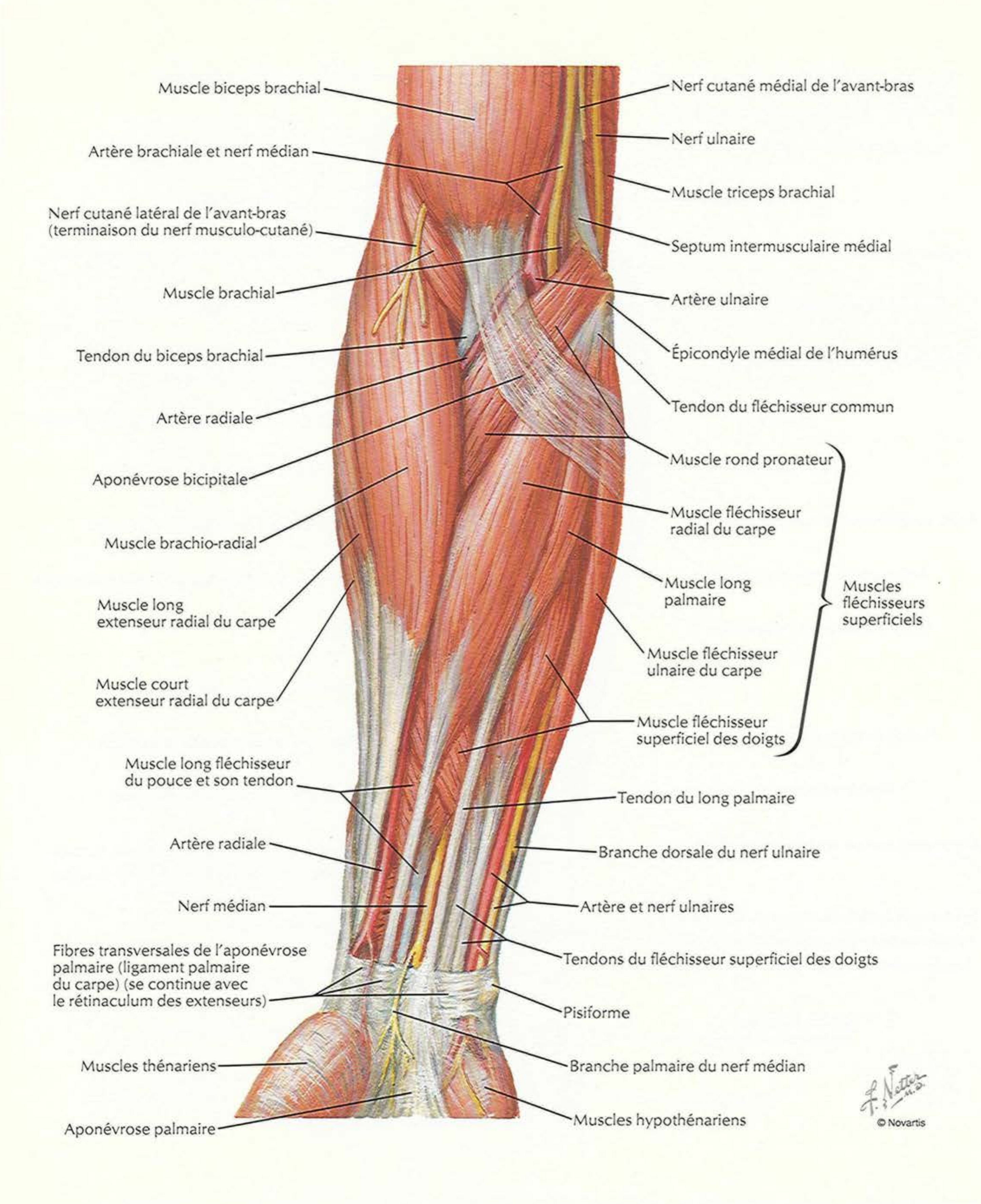
Muscles de l'avant-bras (couche profonde) : vue postérieure

VOIR AUSSI LES PLANCHES 439, 447



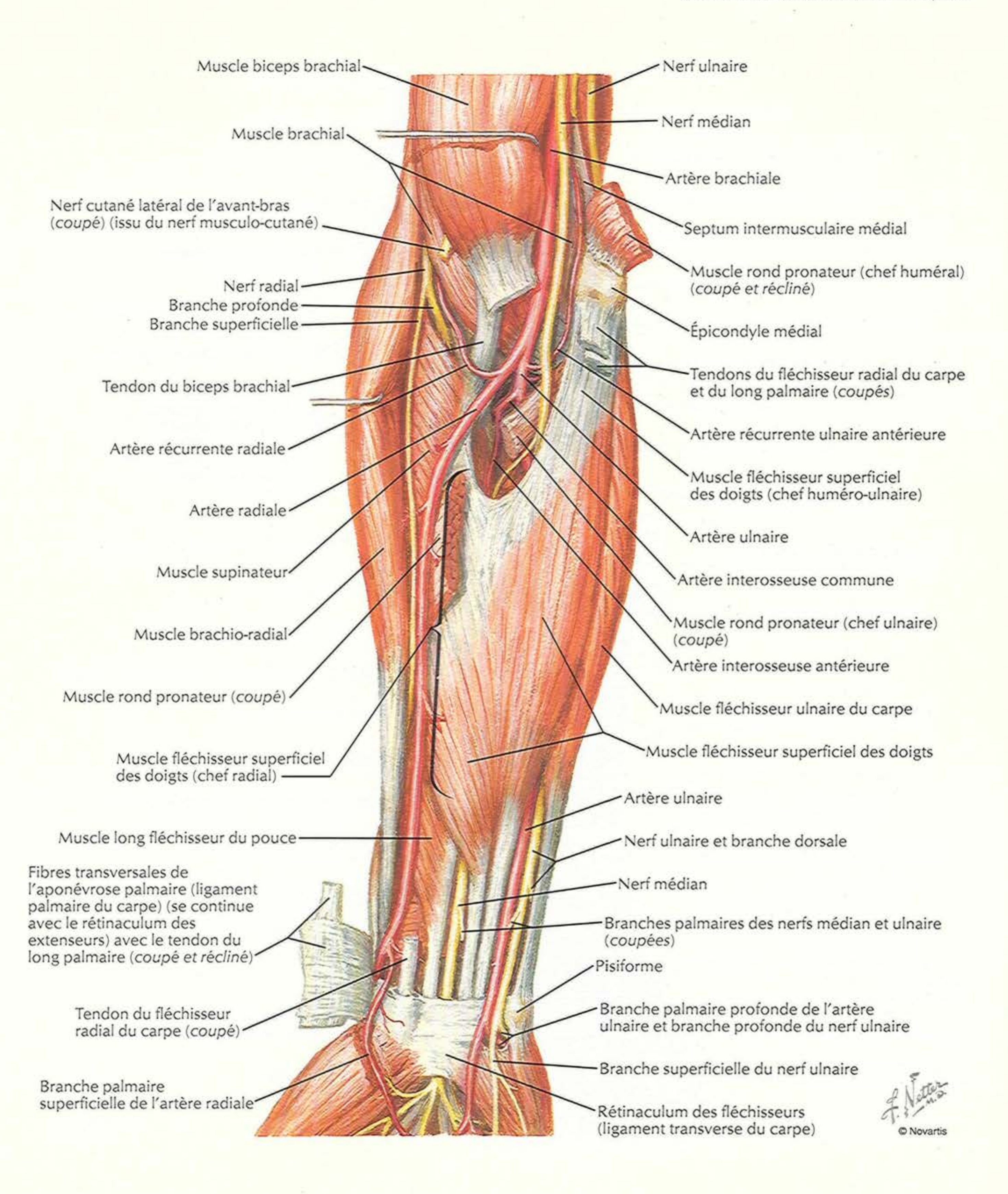
Muscles de l'avant-bras (couche superficielle) : vue antérieure

VOIR AUSSI LES PLANCHES 444, 445



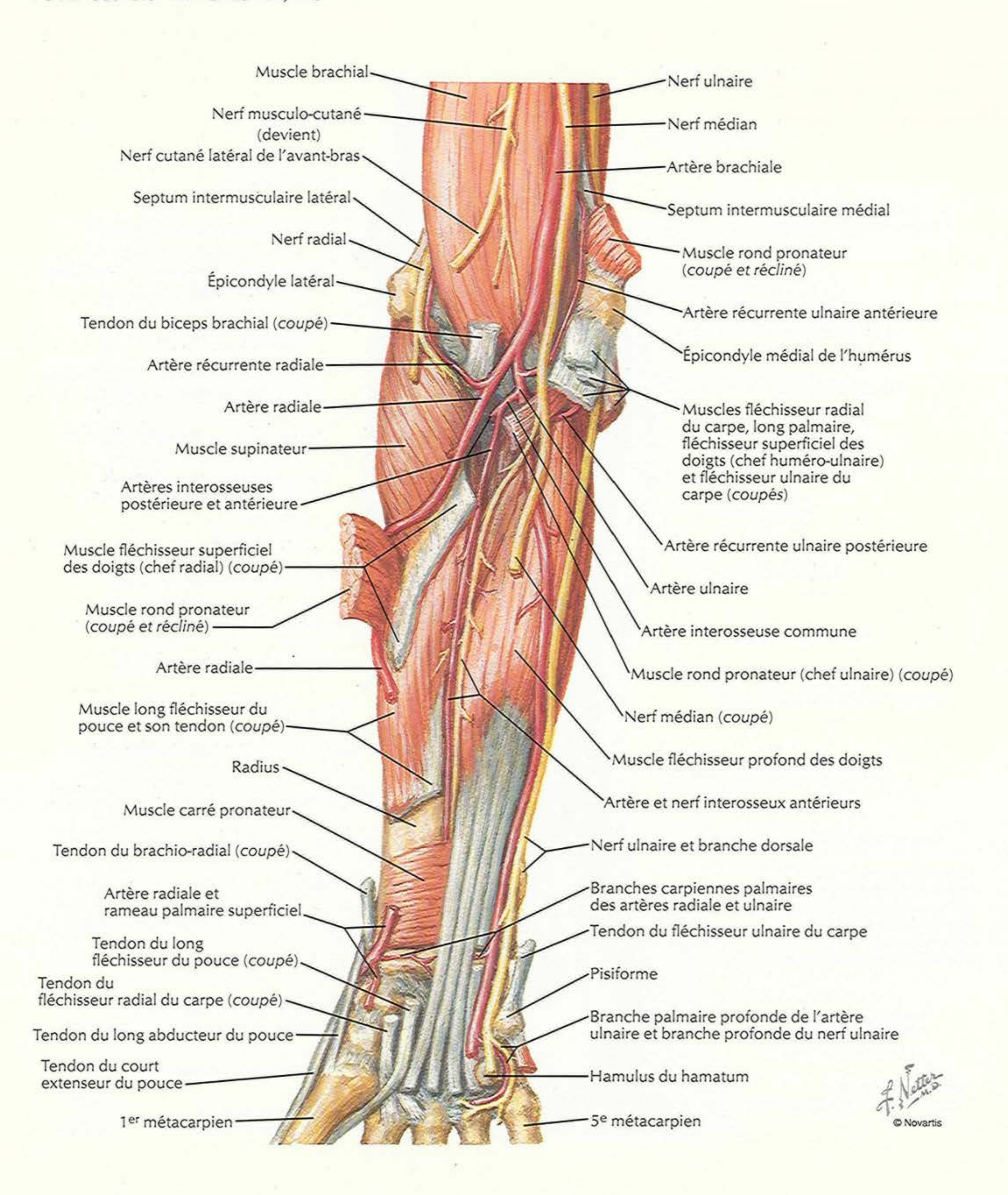
Muscles de l'avant-bras (couche intermédiaire) : vue antérieure

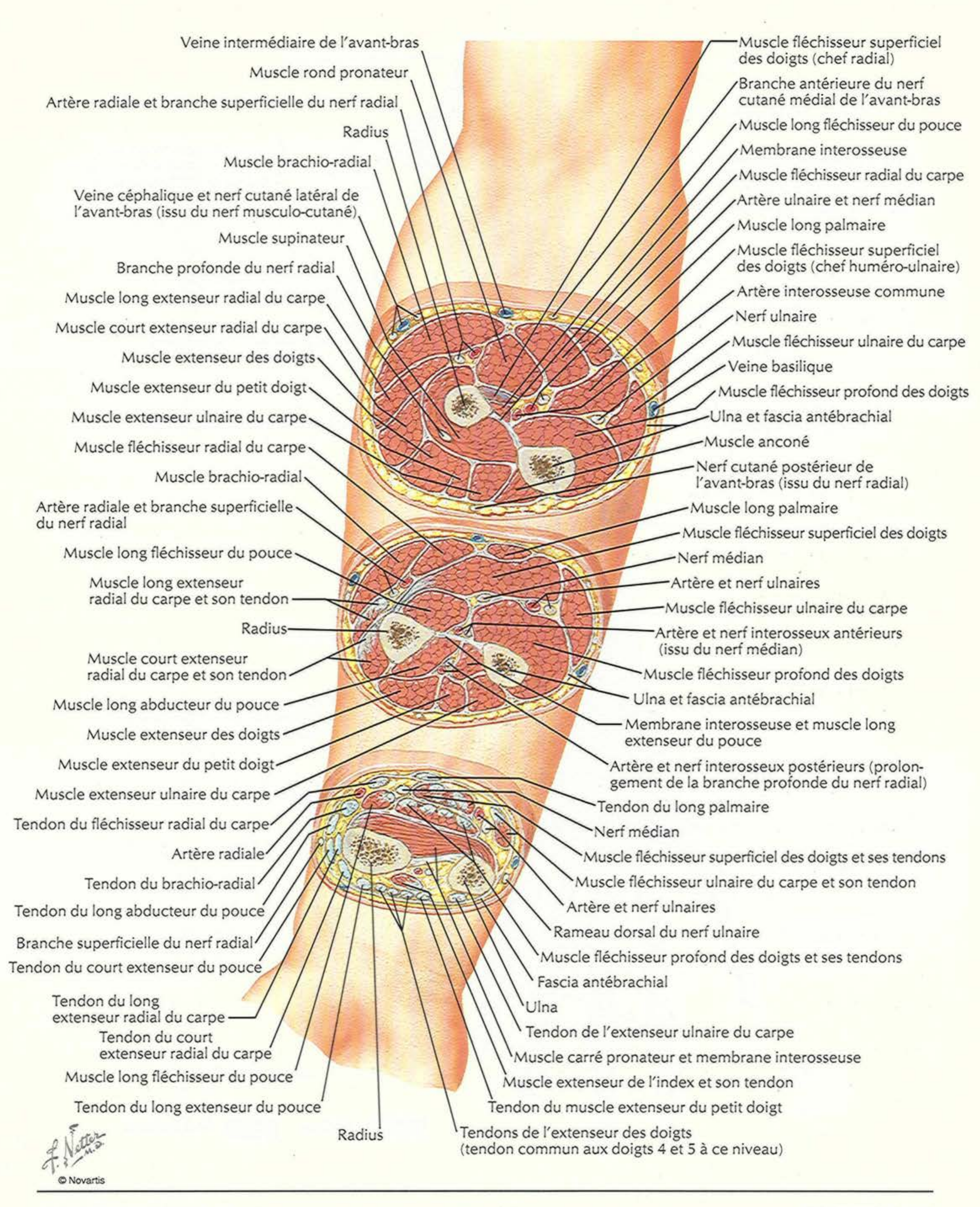
VOIR AUSSI LES PLANCHES 444, 445



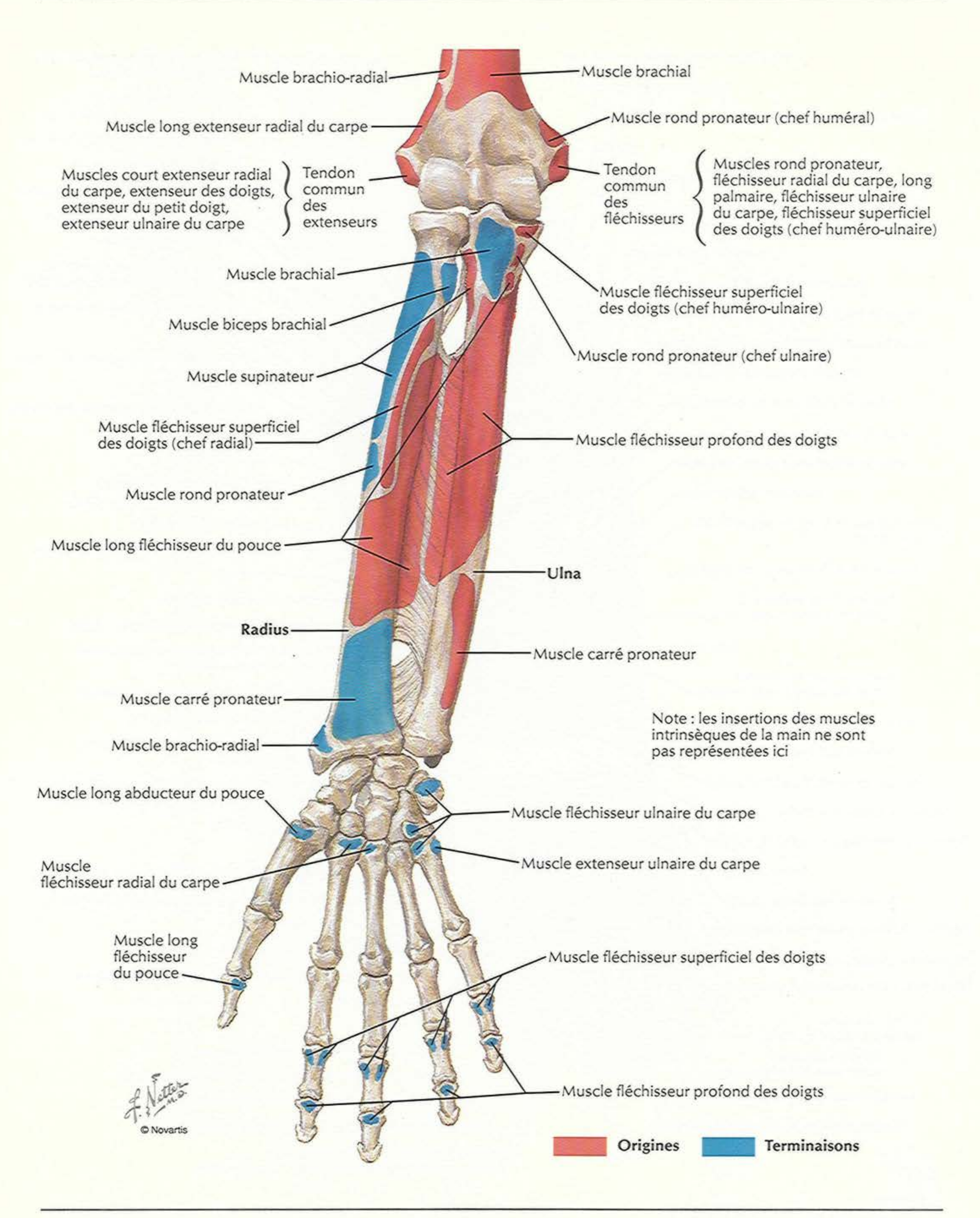
Muscles de l'avant-bras (couche profonde) : vue antérieure

VOIR AUSSI LES PLANCHES 444, 445

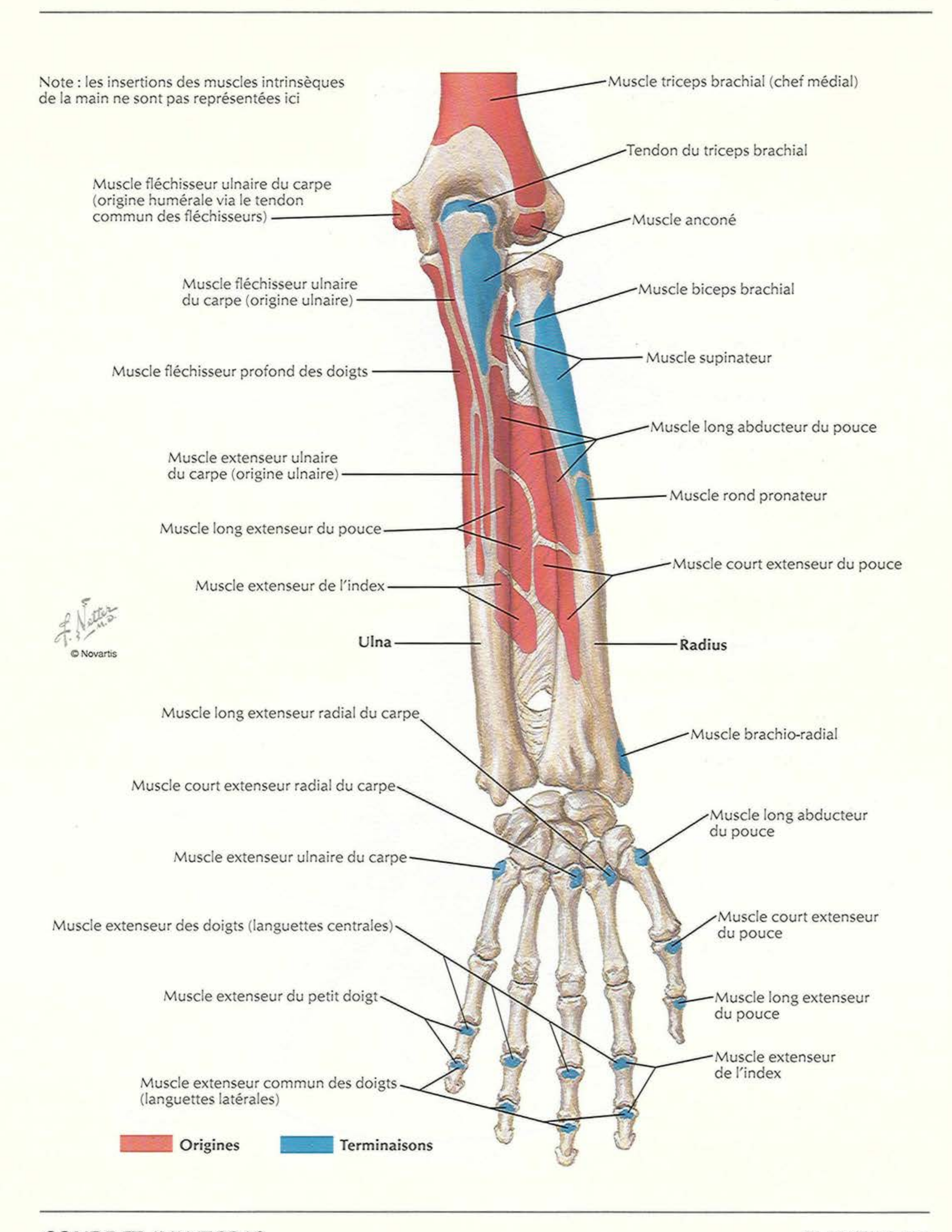



Veine intermédiaire de l'avant-bras
Muscle rond pronateur
Artère radiale et branche superficielle du nerf radial
Radius
Muscle brachio-radial
Veine céphalique et nerf cutané latéral de l'avant-bras (issu du nerf musculo-cutané)
Muscle supinateur
Branche profonde du nerf radial
Muscle long extenseur radial du carpe
Muscle court extenseur radial du carpe
Muscle extenseur des doigts
Muscle extenseur du petit doigt
Muscle extenseur ulnaire du carpe
Muscle fléchisseur radial du carpe
Muscle brachio-radial
Artère radiale et branche superficielle du nerf radial
Muscle long fléchisseur du pouce
Muscle long extenseur radial du carpe et son tendon
Radius
Muscle court extenseur radial du carpe et son tendon
Muscle long abducteur du pouce
Muscle extenseur des doigts
Muscle extenseur du petit doigt
Muscle extenseur ulnaire du carpe
Tendon du fléchisseur radial du carpe
Artère radiale
Tendon du brachio-radial
Tendon du long abducteur du pouce
Branche superficielle du nerf radial
Tendon du court extenseur du pouce
Tendon du long extenseur radial du carpe
Tendon du court extenseur radial du carpe
Muscle long fléchisseur du pouce
Tendon du long extenseur du pouce
Radius
Muscle fléchisseur superficiel des doigts (chef radial)
Branche antérieure du nerf cutané médial de l'avant-bras
Muscle long fléchisseur du pouce
Membrane interosseuse
Muscle fléchisseur radial du carpe
Artère ulnaire et nerf médian
Muscle long palmaire
Muscle fléchisseur superficiel des doigts (chef huméro-ulnaire)
Artère interosseuse commune
Nerf ulnaire
Muscle fléchisseur ulnaire du carpe
Veine basilique
Muscle fléchisseur profond des doigts
Ulna et fascia antébrachial
Muscle anconé
Nerf cutané postérieur de l'avant-bras (issu du nerf radial)
Muscle long palmaire
Muscle fléchisseur superficiel des doigts
Nerf médian
Artère et nerf ulnaires
Muscle fléchisseur ulnaire du carpe
Artère et nerf interosseux antérieurs (issu du nerf médian)
Muscle fléchisseur profond des doigts
Ulna et fascia antébrachial
Membrane interosseuse et muscle long extenseur du pouce
Artère et nerf interosseux postérieurs (prolongement de la branche profonde du nerf radial)
Tendon du long palmaire
Nerf médian
Muscle fléchisseur superficiel des doigts et ses tendons
Muscle fléchisseur ulnaire du carpe et son tendon
Artère et nerf ulnaires
Rameau dorsal du nerf ulnaire
Muscle fléchisseur profond des doigts et ses tendons
Fascia antébrachial
Ulna
Tendon de l'extenseur ulnaire du carpe
Muscle carré pronateur et membrane interosseuse
Muscle extenseur de l'index et son tendon
Tendon du muscle extenseur du petit doigt
Tendons de l'extenseur des doigts (tendon commun aux doigts 4 et 5 à ce niveau)
F. Netter M.D.
© Novartis

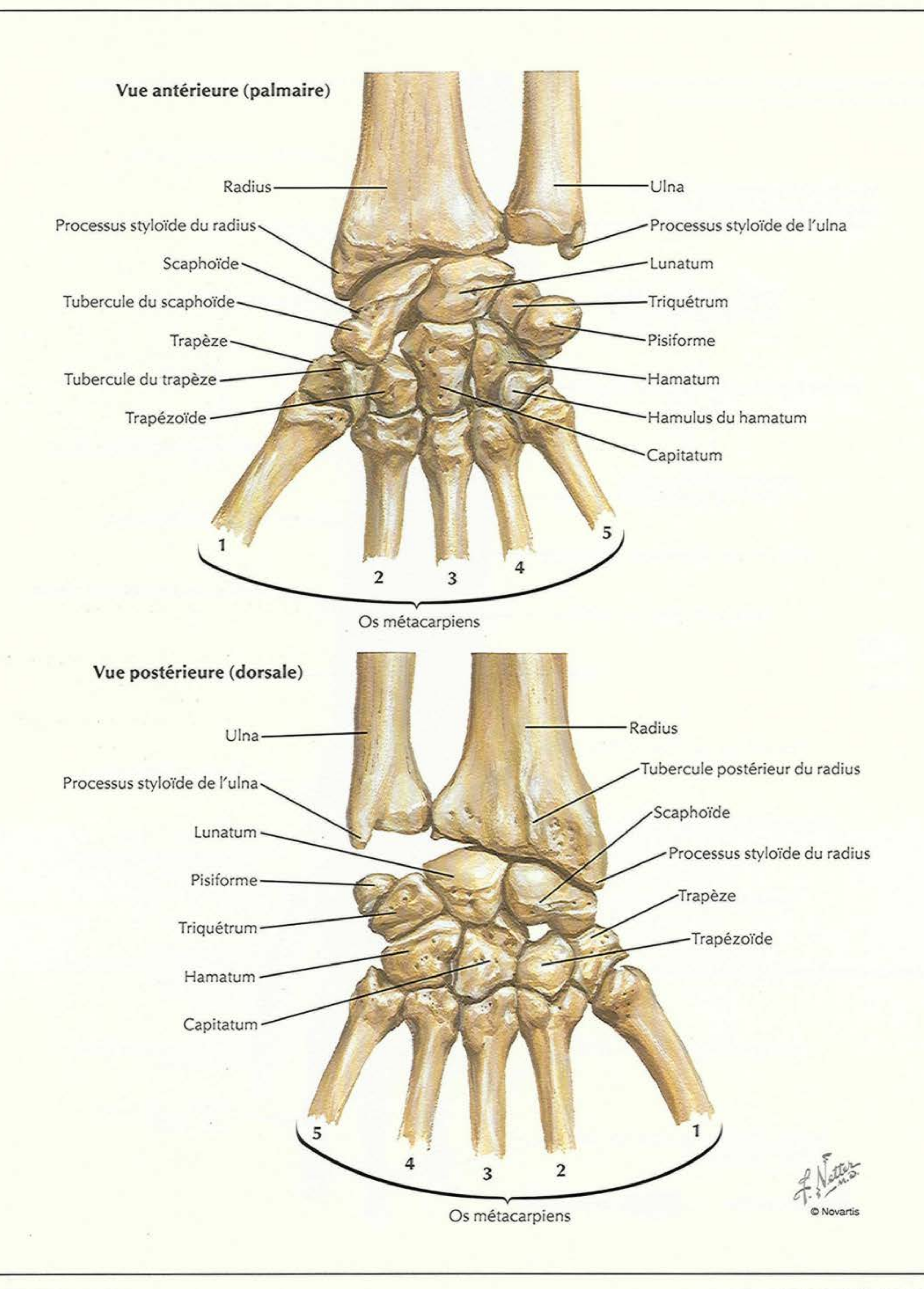
Insertions des muscles de l'avant-bras : vue antérieure

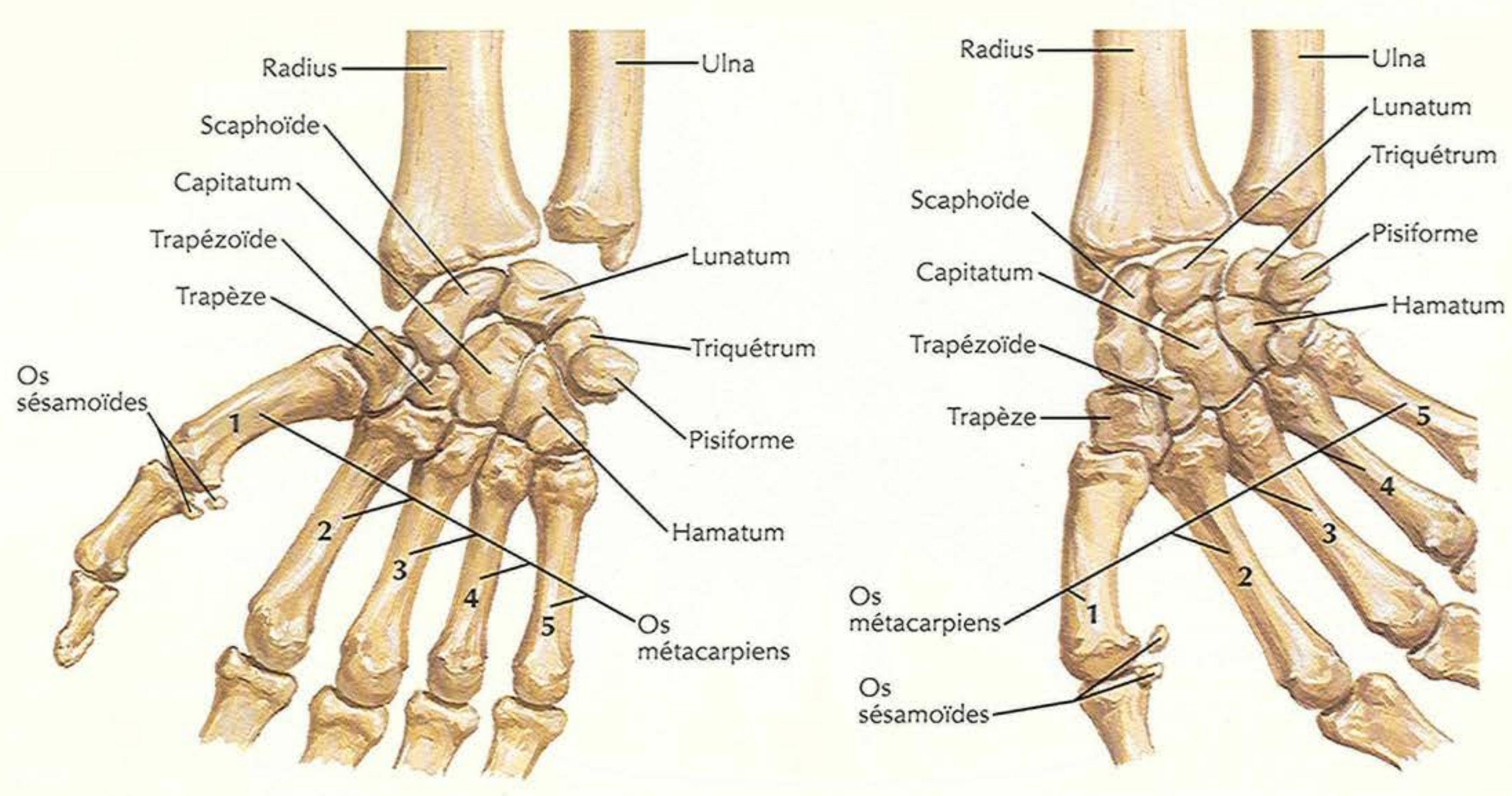


Insertions des muscles de l'avant-bras : vue postérieure



Os du carpe


Vue antérieure (palmaire)
Radius
Processus styloïde du radius
Scaphoïde
Tubercule du scaphoïde
Trapèze
Tubercule du trapèze
Trapézoïde
Ulna
Processus styloïde de l'ulna
Lunatum
Triquétrum
Pisiforme
Hamatum
Hamulus du hamatum
Capitatum
1
2
3
4
5
Os métacarpiens
Vue postérieure (dorsale)
Ulna
Processus styloïde de l'ulna
Lunatum
Pisiforme
Triquétrum
Hamatum
Capitatum
Radius
Tubercule postérieur du radius
Scaphoïde
Processus styloïde du radius
Trapèze
Trapézoïde
5
4
3
2
1
Os métacarpiens
F. Netter M.D.
© Novartis



Position des os carpiens avec la main en abduction : vue antérieure (palmaire)

Position des os du carpe avec la main en adduction : vue antérieure (palmaire)

Radius
Articulation radio-carpienne (du poignet)
Disque articulaire de l'articulation radio-carpienne
Lunatum
Articulation intercarpienne (médio-carpienne)
Capitatum
Articulation carpo-métacarpienne
3e métacarpien
Dos
Paume

Main en position anatomique

Radius
Articulation radio-carpienne (du poignet)
Articulation intercarpienne (médio-carpienne)
Articulation carpo-métacarpienne
Paume

Main en flexion

Articulation radio-carpienne (du poignet)
Articulation intercarpienne (médio-carpienne)
Articulation carpo-métacarpienne
Paume

Main en extension

Coupes sagittales à travers le poignet et le milieu du doigt

F. Netter M.D.

Ligaments du poignet

Canal carpien : vue palmaire

Radius
Ulna
Tendon du long palmaire
Membrane interosseuse
Ligament carpien palmaire (épaississement du fascia profond de l'avant-bras) (*coupé et récliné*)
Artère et nerf ulnaires
Tendon du fléchisseur ulnaire du carpe
Artère radiale et branche palmaire superficielle
Tendons du fléchisseur profond des doigts
Tendon du fléchisseur radial du carpe
Tendons du fléchisseur superficiel des doigts
Tendon du long fléchisseur du pouce
Pisiforme
Nerf médian
Branche palmaire profonde de l'artère ulnaire et branche profonde du nerf ulnaire
Aponévrose palmaire
Tubercule du scaphoïde
Hamulus du hamatum
Tubercule du trapézoïde
Rétinaculum des fléchisseurs (ligament transverse du carpe)
1 2 3 4 5
Os métacarpiens

F. Netter M.D.
C. Machado M.D.

Rétinaculum des fléchisseurs réséqué : vue palmaire

Radius
Ulna
Membrane interosseuse
Ligament radio-ulnaire palmaire
Ligament radio-carpien palmaire { Partie radio-scapho-lunaire ; Partie radio-capitale }
Aire du disque articulaire
Partie ulno-lunaire ; Partie ulno-triquétrale } Ligament ulno-carpien palmaire
Espace (de Poirier)
Ligament collatéral ulnaire
Ligament collatéral radial
Tendon du fléchisseur ulnaire du carpe (*coupé*)
Tubercule du scaphoïde
Pisiforme
Tubercule du trapèze
Lunatum
Capsule articulaire de l'articulation carpo-métacarpienne du pouce
Ligament piso-métacarpien
Capitatum
Ligament piso-hamatum
Hamulus du hamatum
Ligament capito-triquétral (partie du ligament radié du carpe)
Ligaments métacarpiens palmaires
Ligaments carpo-métacarpiens palmaires
1 2 3 4 5
Os métacarpiens

Vue postérieure (dorsale)

Ulna
Radius
Membrane interosseuse
Tissu capsulaire superficiel (*réséqué*)
Ligament radio-ulnaire dorsal
Ligament radio-carpien dorsal
Région du disque articulaire
Lunatum (recouvert par le ligament)
Ligament ulno-carpien dorsal
Scaphoïde
Ligament collatéral ulnaire
Ligament collatéral radial
Triquétrum
Capitatum
Hamatum
Triquétrum
Ligaments carpo-métacarpiens dorsaux
Capsule de la 1re articulation carpo-métacarpienne
Ligaments métacarpiens dorsaux
Trapézoïde
5 4 3 2 1
Os métacarpiens

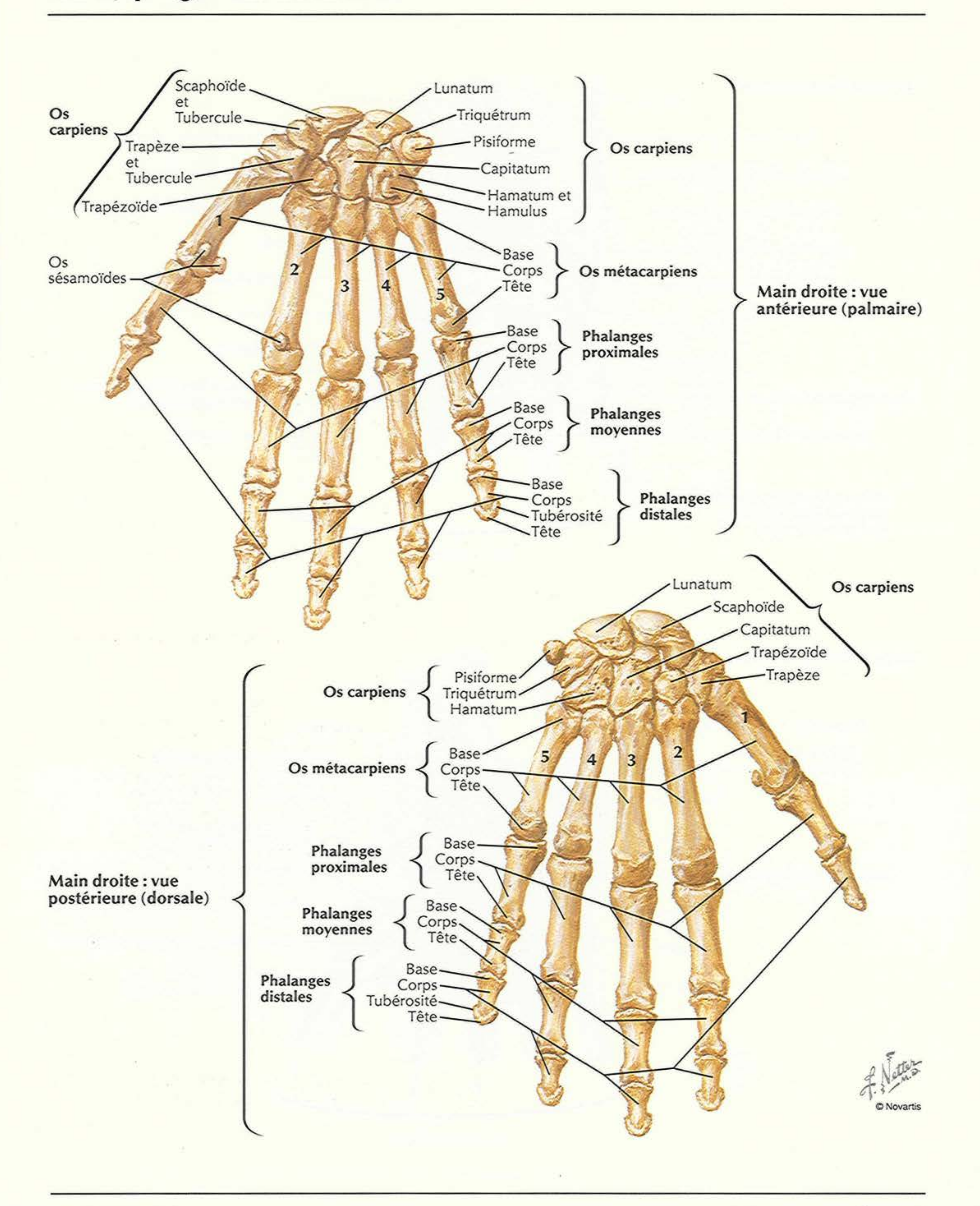
Note : les ligaments dorsaux sont plus faibles que les ligaments palmaires

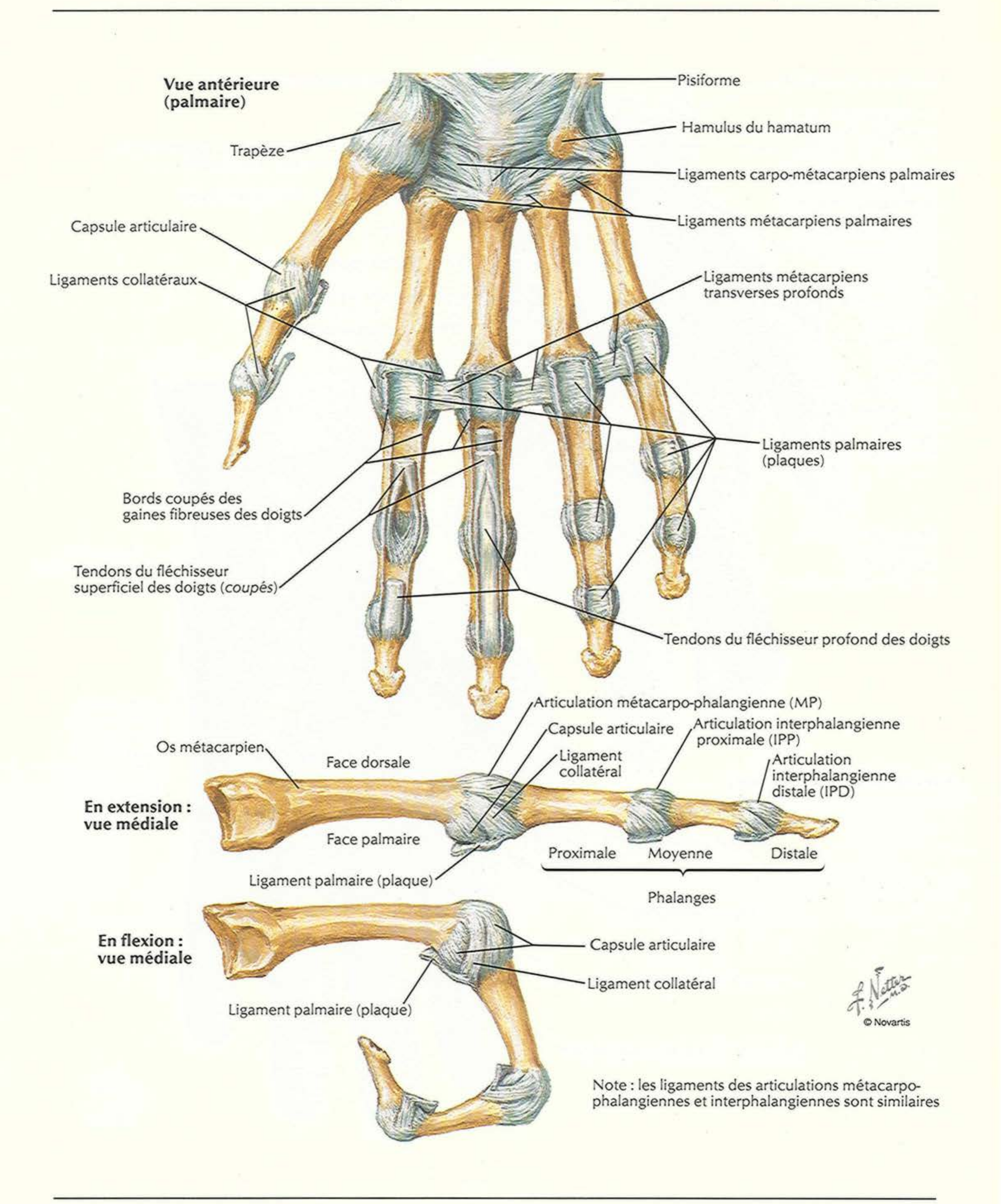
Coupe coronale : vue dorsale

Ulna
Radius
Articulation radio-ulnaire distale
Lunatum
Disque articulaire de l'articulation radio-carpienne
Articulation radio-carpienne (du poignet)
Ménisque
Scaphoïde
Pisiforme
Articulation intercarpienne (médio-carpienne)
Ligaments intercarpiens interosseux
Trapézoïde
Triquétrum
Trapèze
Hamatum
Articulation carpo-métacarpienne
Capitatum
Articulations inter-métacarpiennes
5 4 3 2 1
Os métacarpiens

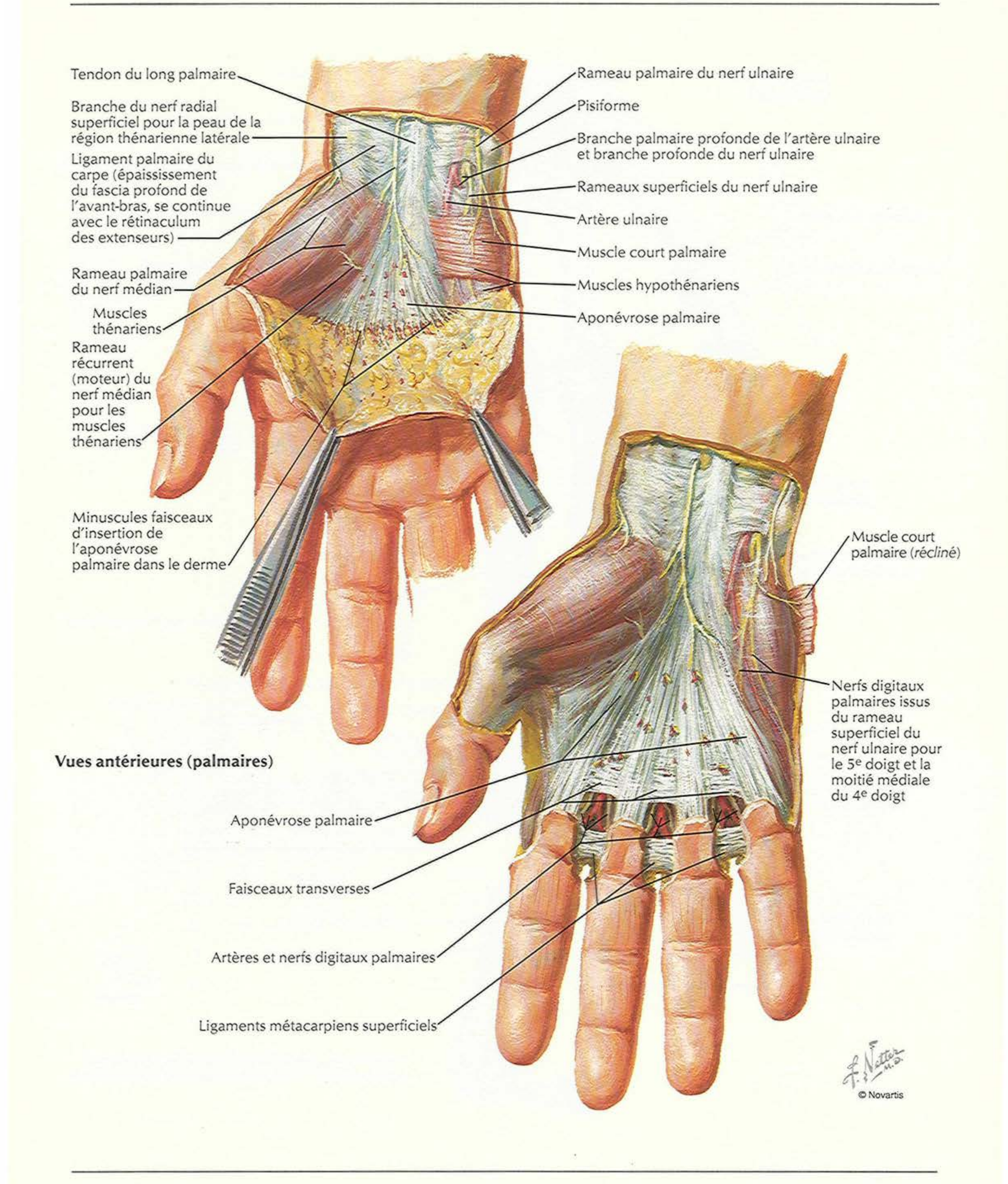
F. Netter M.D.

Os du poignet et de la main

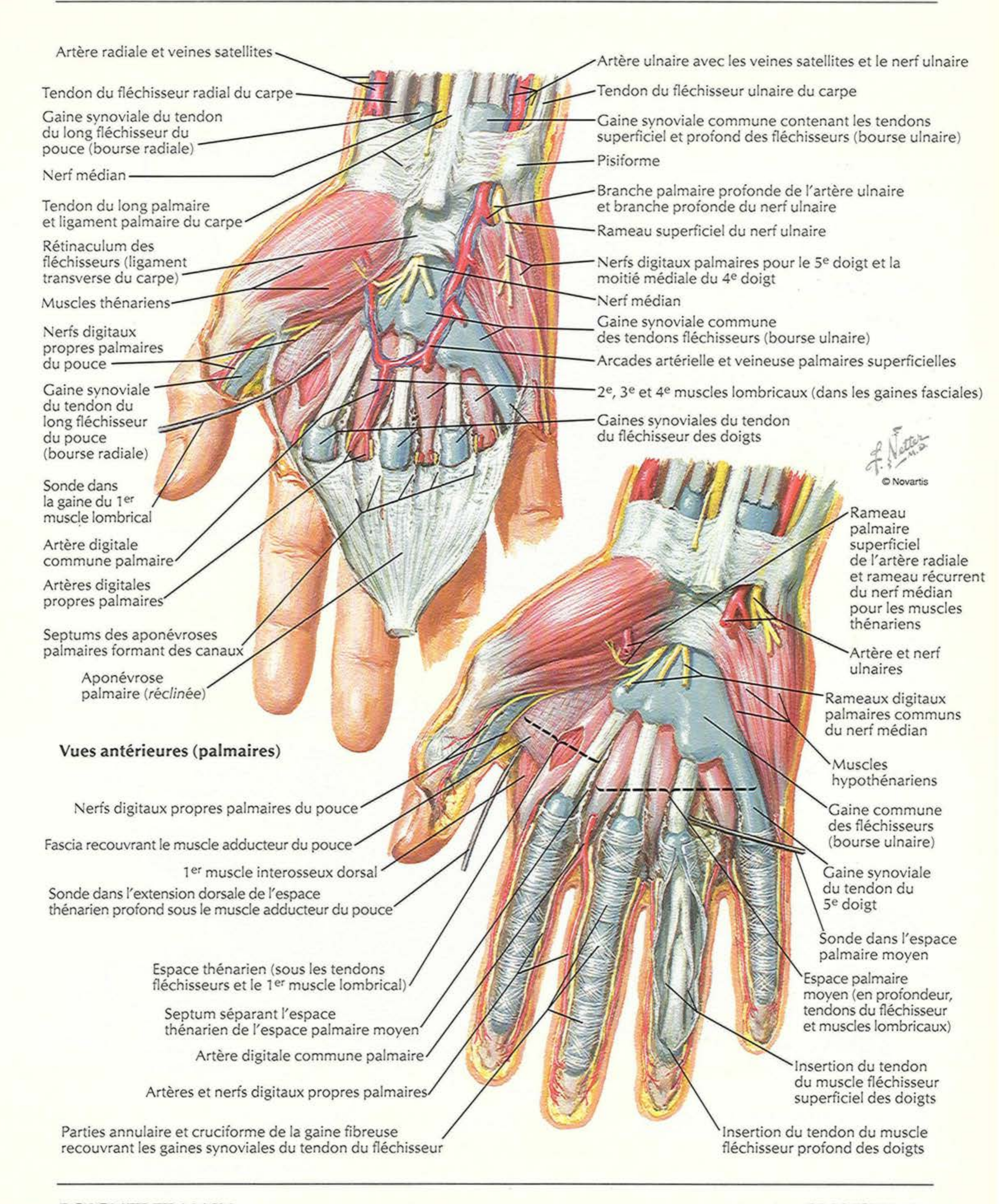



Vue antérieure (palmaire)
Pisiforme
Hamulus du hamatum
Trapèze
Ligaments carpo-métacarpiens palmaires
Ligaments métacarpiens palmaires
Capsule articulaire
Ligaments collatéraux
Ligaments métacarpiens transverses profonds
Ligaments palmaires (plaques)
Bords coupés des gaines fibreuses des doigts
Tendons du fléchisseur superficiel des doigts (coupés)
Tendons du fléchisseur profond des doigts
Articulation métacarpo-phalangienne (MP)
Capsule articulaire
Articulation interphalangienne proximale (IPP)
Os métacarpien
Face dorsale
Ligament collatéral
Articulation interphalangienne distale (IPD)
En extension : vue médiale
Face palmaire
Proximale
Moyenne
Distale
Ligament palmaire (plaque)
Phalanges
En flexion : vue médiale
Capsule articulaire
Ligament collatéral
Ligament palmaire (plaque)
F. Netter M.D.
© Novartis
Note : les ligaments des articulations métacarpo-phalangiennes et interphalangiennes sont similaires

Poignet et main : dissections palmaires superficielles

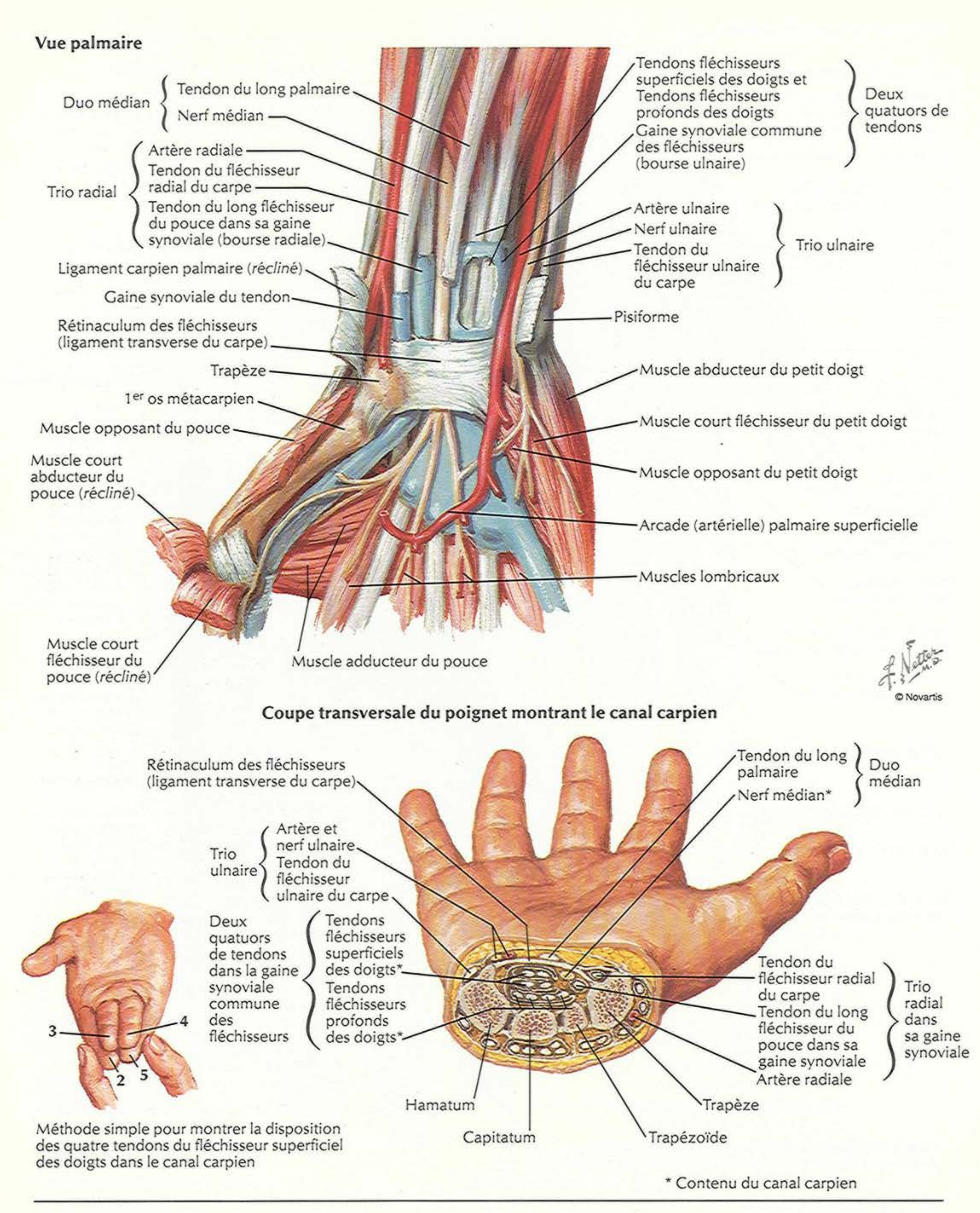


Vues antérieures (palmaires)



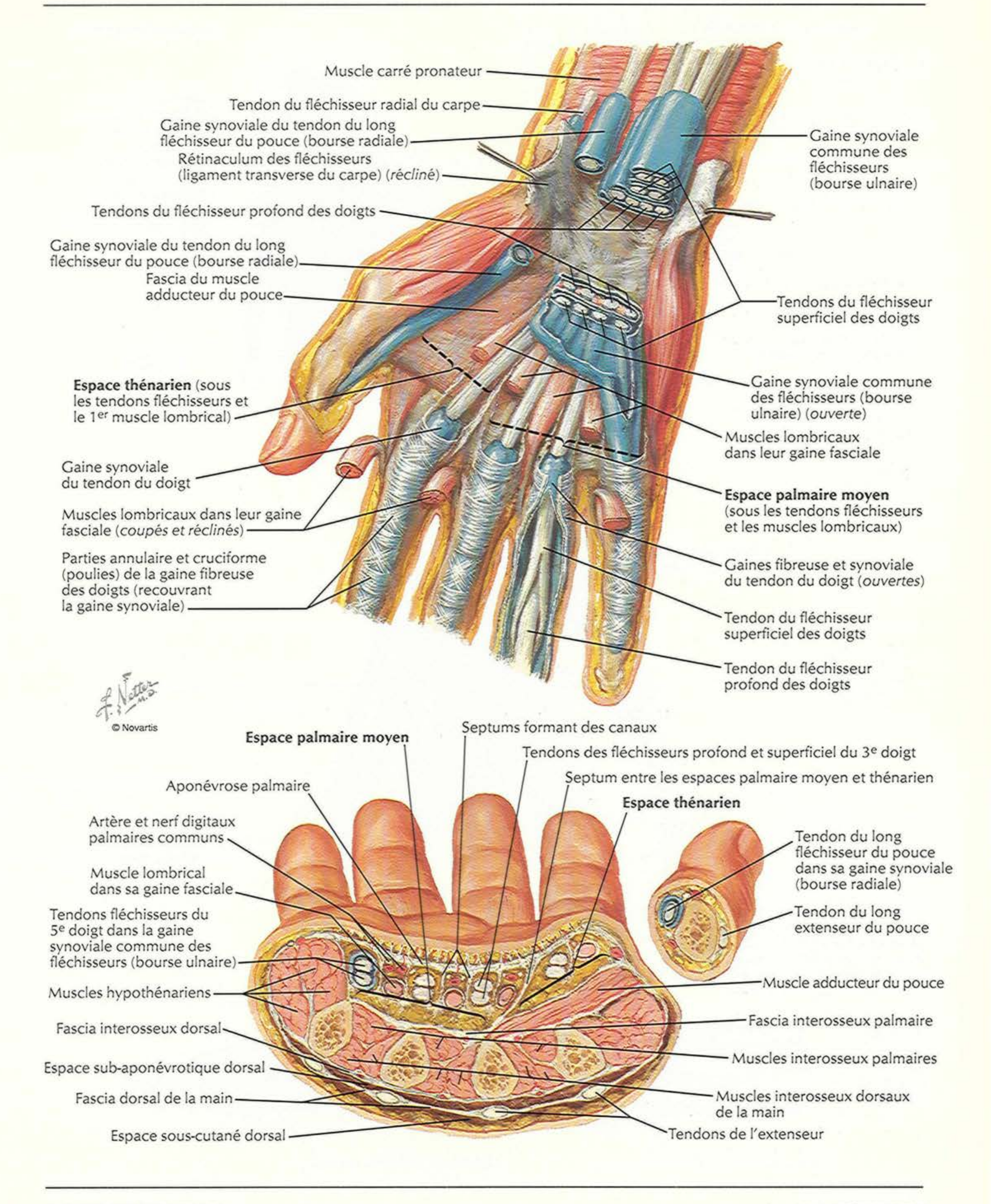
Vues antérieures (palmaires)

Tendons fléchisseurs, artères et nerf au poignet

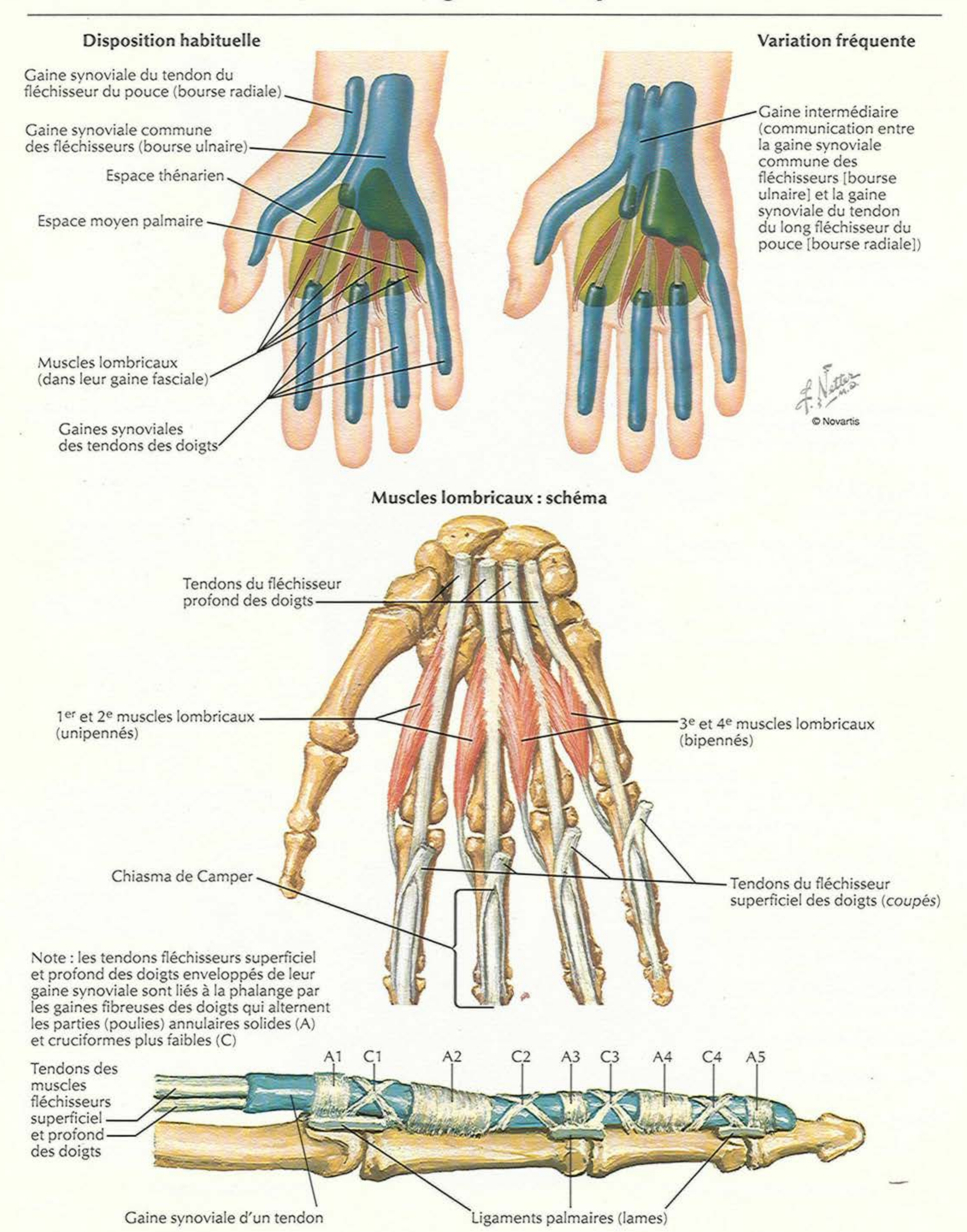


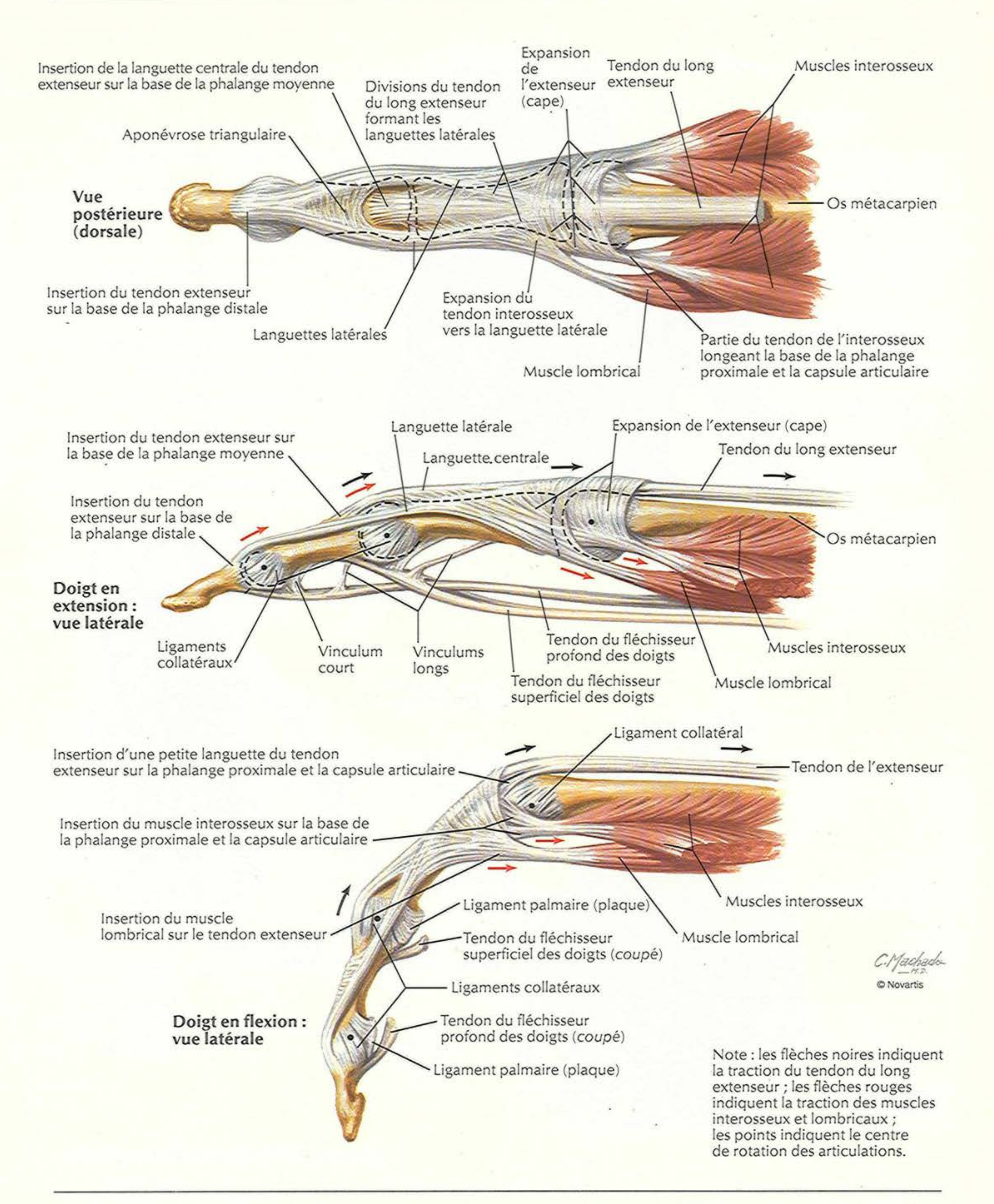
Méthode simple pour montrer la disposition des quatre tendons du fléchisseur superficiel des doigts dans le canal carpien

* Contenu du canal carpien


Muscle carré pronateur
Tendon du fléchisseur radial du carpe
Gaine synoviale du tendon du long fléchisseur du pouce (bourse radiale)
Rétinaculum des fléchisseurs (ligament transverse du carpe) (*récliné*)
Tendons du fléchisseur profond des doigts
Gaine synoviale du tendon du long fléchisseur du pouce (bourse radiale)
Fascia du muscle adducteur du pouce
Espace thénarien (sous les tendons fléchisseurs et le 1er muscle lombrical)
Gaine synoviale du tendon du doigt
Muscles lombricaux dans leur gaine fasciale (*coupés et réclinés*)
Parties annulaire et cruciforme (poulies) de la gaine fibreuse des doigts (recouvrant la gaine synoviale)
Gaine synoviale commune des fléchisseurs (bourse ulnaire)
Tendons du fléchisseur superficiel des doigts
Gaine synoviale commune des fléchisseurs (bourse ulnaire) (*ouverte*)
Muscles lombricaux dans leur gaine fasciale
Espace palmaire moyen (sous les tendons fléchisseurs et les muscles lombricaux)
Gaines fibreuse et synoviale du tendon du doigt (*ouvertes*)
Tendon du fléchisseur superficiel des doigts
Tendon du fléchisseur profond des doigts
F. Netter M.D.
© Novartis
Espace palmaire moyen
Septums formant des canaux
Tendons des fléchisseurs profond et superficiel du 3e doigt
Septum entre les espaces palmaire moyen et thénarien
Espace thénarien
Aponévrose palmaire
Artère et nerf digitaux palmaires communs
Muscle lombrical dans sa gaine fasciale
Tendons fléchisseurs du 5e doigt dans la gaine synoviale commune des fléchisseurs (bourse ulnaire)
Muscles hypothénariens
Fascia interosseux dorsal
Espace sub-aponévrotique dorsal
Fascia dorsal de la main
Espace sous-cutané dorsal
Tendon du long fléchisseur du pouce dans sa gaine synoviale (bourse radiale)
Tendon du long extenseur du pouce
Muscle adducteur du pouce
Fascia interosseux palmaire
Muscles interosseux palmaires
Muscles interosseux dorsaux de la main
Tendons de l'extenseur

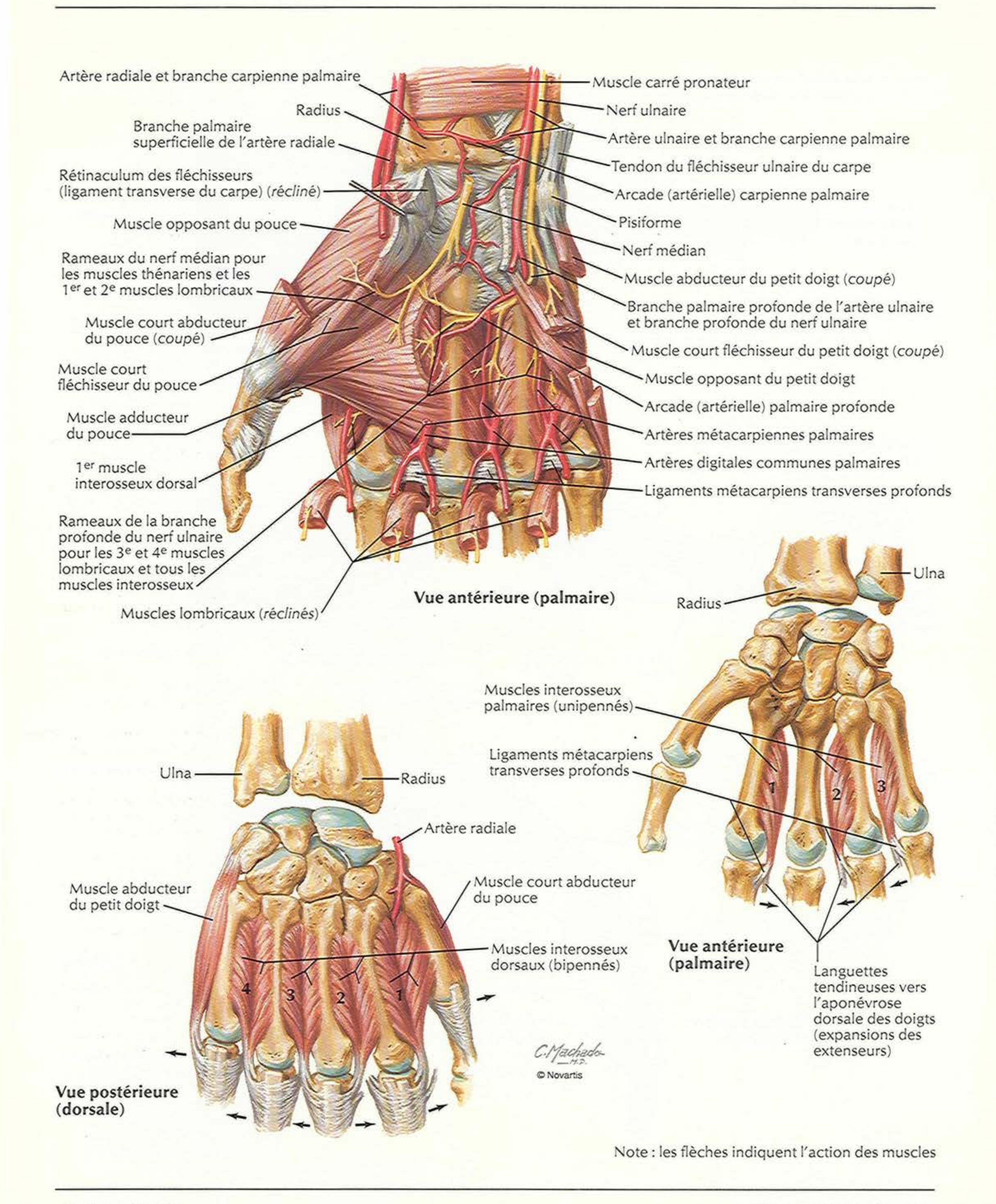
Muscles lombricaux, bourses, gaines et espaces : schéma



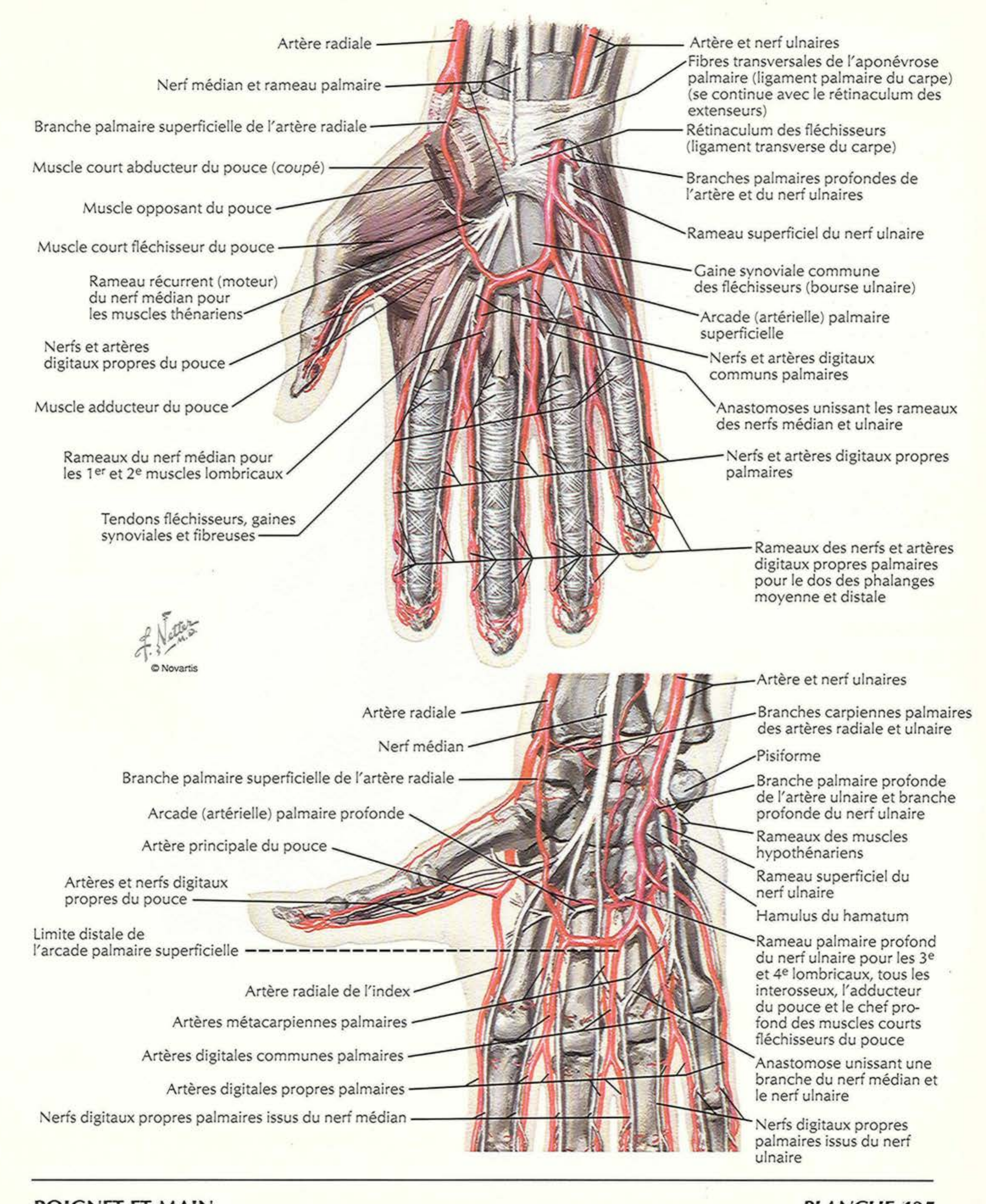


Note : les flèches noires indiquent la traction du tendon du long extenseur ; les flèches rouges indiquent la traction des muscles interosseux et lombricaux ; les points indiquent le centre de rotation des articulations.

Muscles intrinsèques de la main

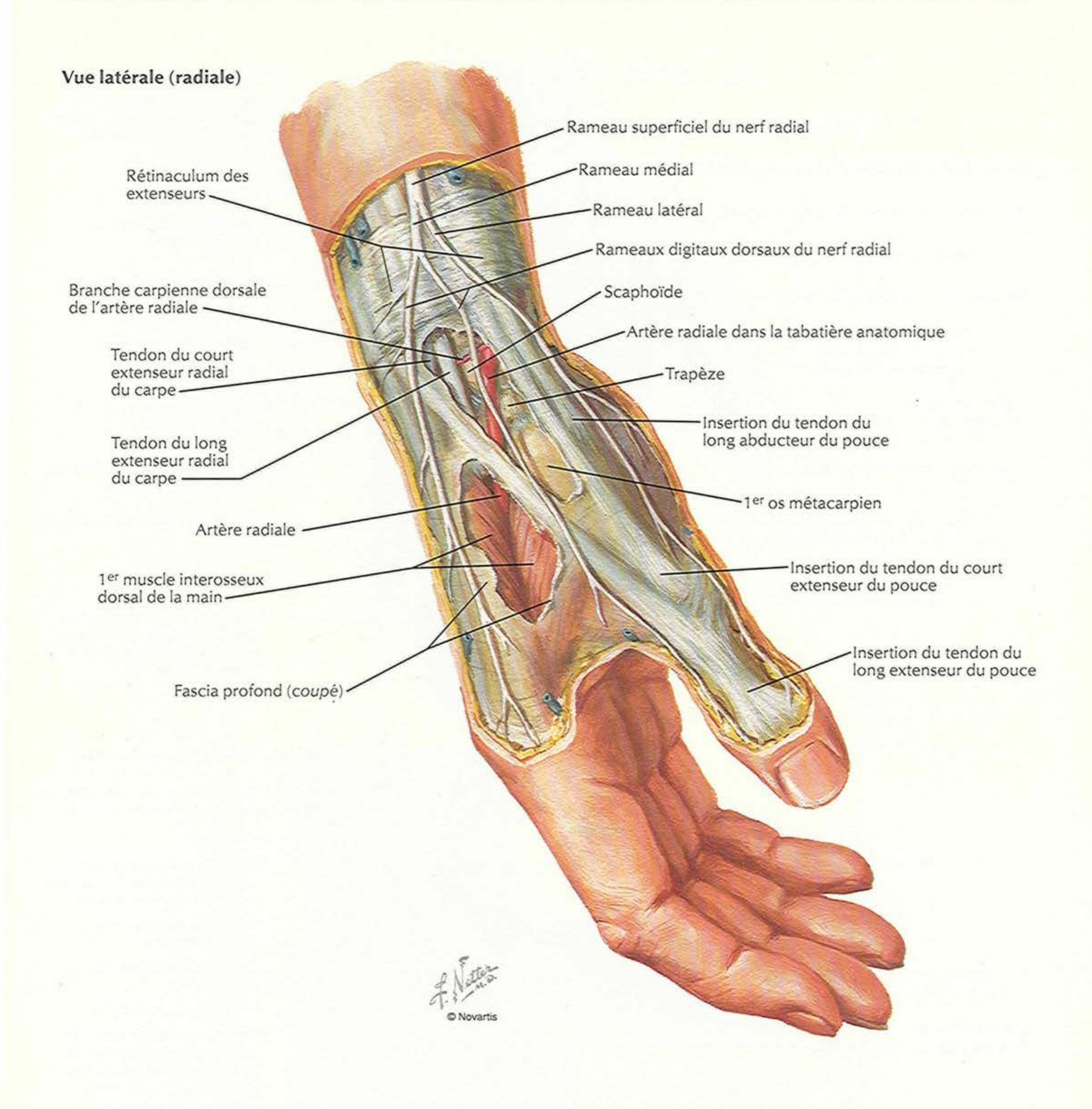


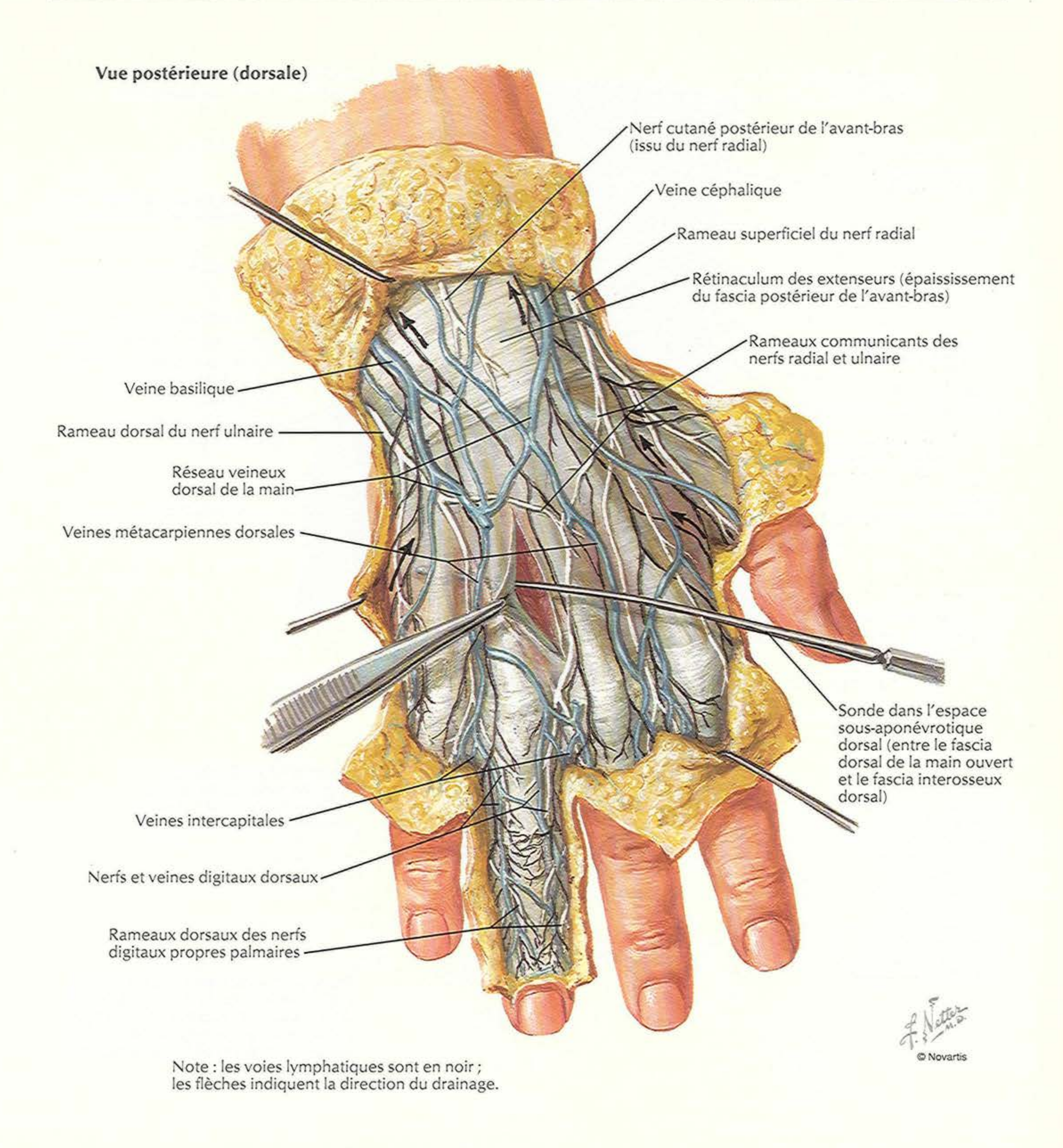
Note : les flèches indiquent l'action des muscles


Artère radiale
Nerf médian et rameau palmaire
Branche palmaire superficielle de l'artère radiale
Muscle court abducteur du pouce (*coupé*)
Muscle opposant du pouce
Muscle court fléchisseur du pouce
Rameau récurrent (moteur) du nerf médian pour les muscles thénariens
Nerfs et artères digitaux propres du pouce
Muscle adducteur du pouce
Rameaux du nerf médian pour les 1er et 2e muscles lombricaux
Tendons fléchisseurs, gaines synoviales et fibreuses
Artère et nerf ulnaires
Fibres transversales de l'aponévrose palmaire (ligament palmaire du carpe) (se continue avec le rétinaculum des extenseurs)
Rétinaculum des fléchisseurs (ligament transverse du carpe)
Branches palmaires profondes de l'artère et du nerf ulnaires
Rameau superficiel du nerf ulnaire
Gaine synoviale commune des fléchisseurs (bourse ulnaire)
Arcade (artérielle) palmaire superficielle
Nerfs et artères digitaux communs palmaires
Anastomoses unissant les rameaux des nerfs médian et ulnaire
Nerfs et artères digitaux propres palmaires
Rameaux des nerfs et artères digitaux propres palmaires pour le dos des phalanges moyenne et distale
F. Netter M.D.
© Novartis
Artère radiale
Nerf médian
Branche palmaire superficielle de l'artère radiale
Arcade (artérielle) palmaire profonde
Artère principale du pouce
Artères et nerfs digitaux propres du pouce
Limite distale de l'arcade palmaire superficielle
Artère radiale de l'index
Artères métacarpiennes palmaires
Artères digitales communes palmaires
Artères digitales propres palmaires
Nerfs digitaux propres palmaires issus du nerf médian
Artère et nerf ulnaires
Branches carpiennes palmaires des artères radiale et ulnaire
Pisiforme
Branche palmaire profonde de l'artère ulnaire et branche profonde du nerf ulnaire
Rameaux des muscles hypothénariens
Rameau superficiel du nerf ulnaire
Hamulus du hamatum
Rameau palmaire profond du nerf ulnaire pour les 3e et 4e lombricaux, tous les interosseux, l'adducteur du pouce et le chef profond des muscles courts fléchisseurs du pouce
Anastomose unissant une branche du nerf médian et le nerf ulnaire
Nerfs digitaux propres palmaires issus du nerf ulnaire

Poignet et main : dissection radiale superficielle

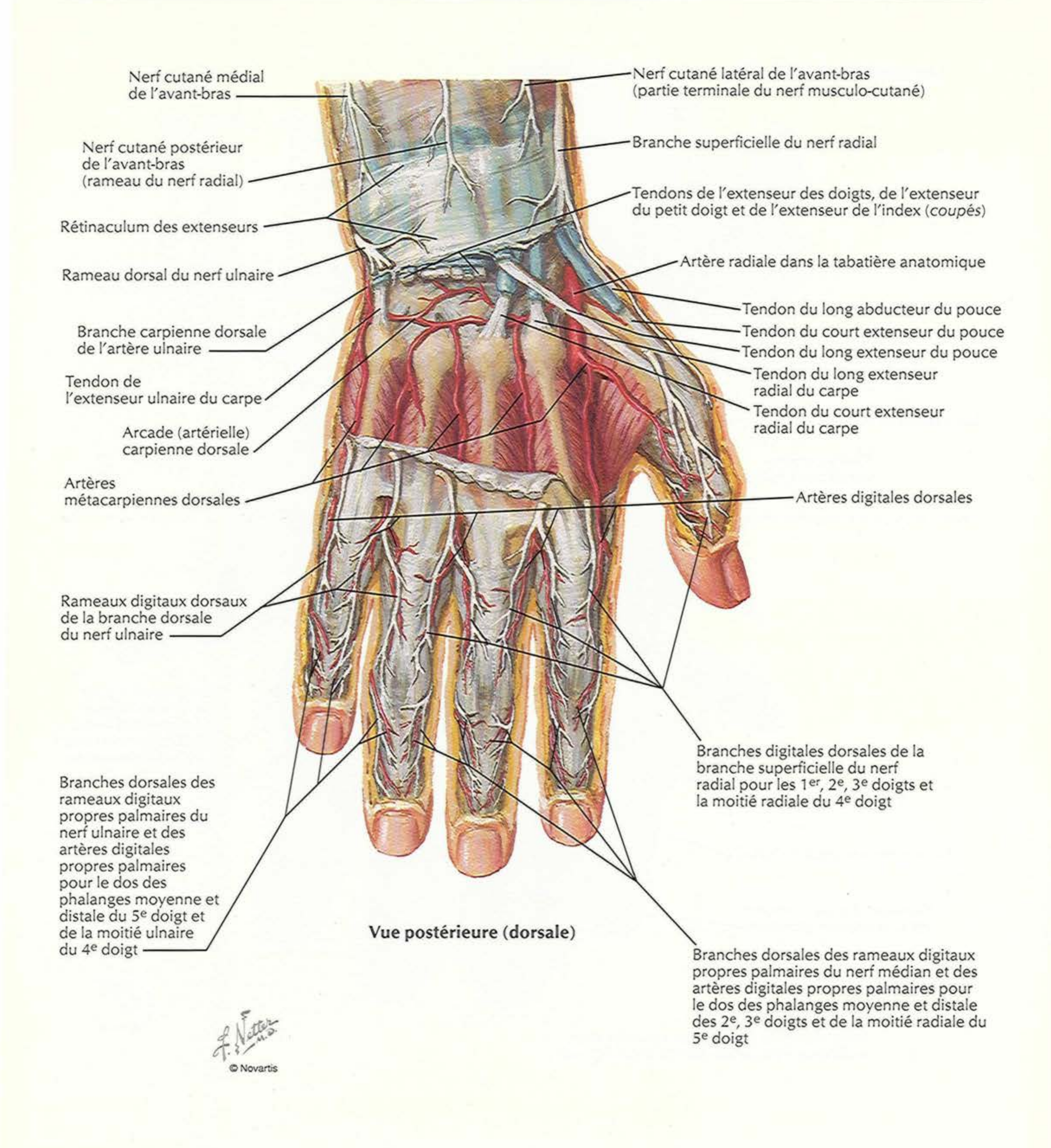
Vue latérale (radiale)





Note : les voies lymphatiques sont en noir ; les flèches indiquent la direction du drainage.

Poignet et main : dissection dorsale profonde



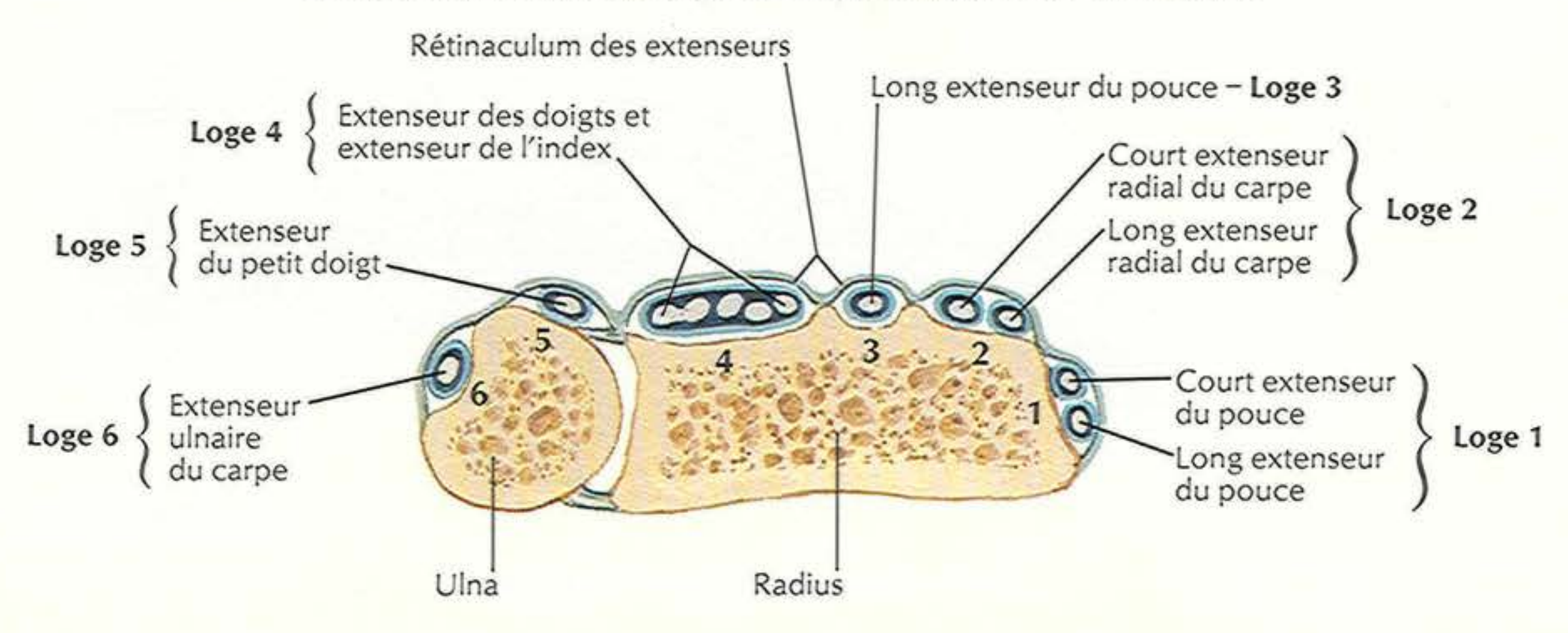
Vue postérieure (dorsale)

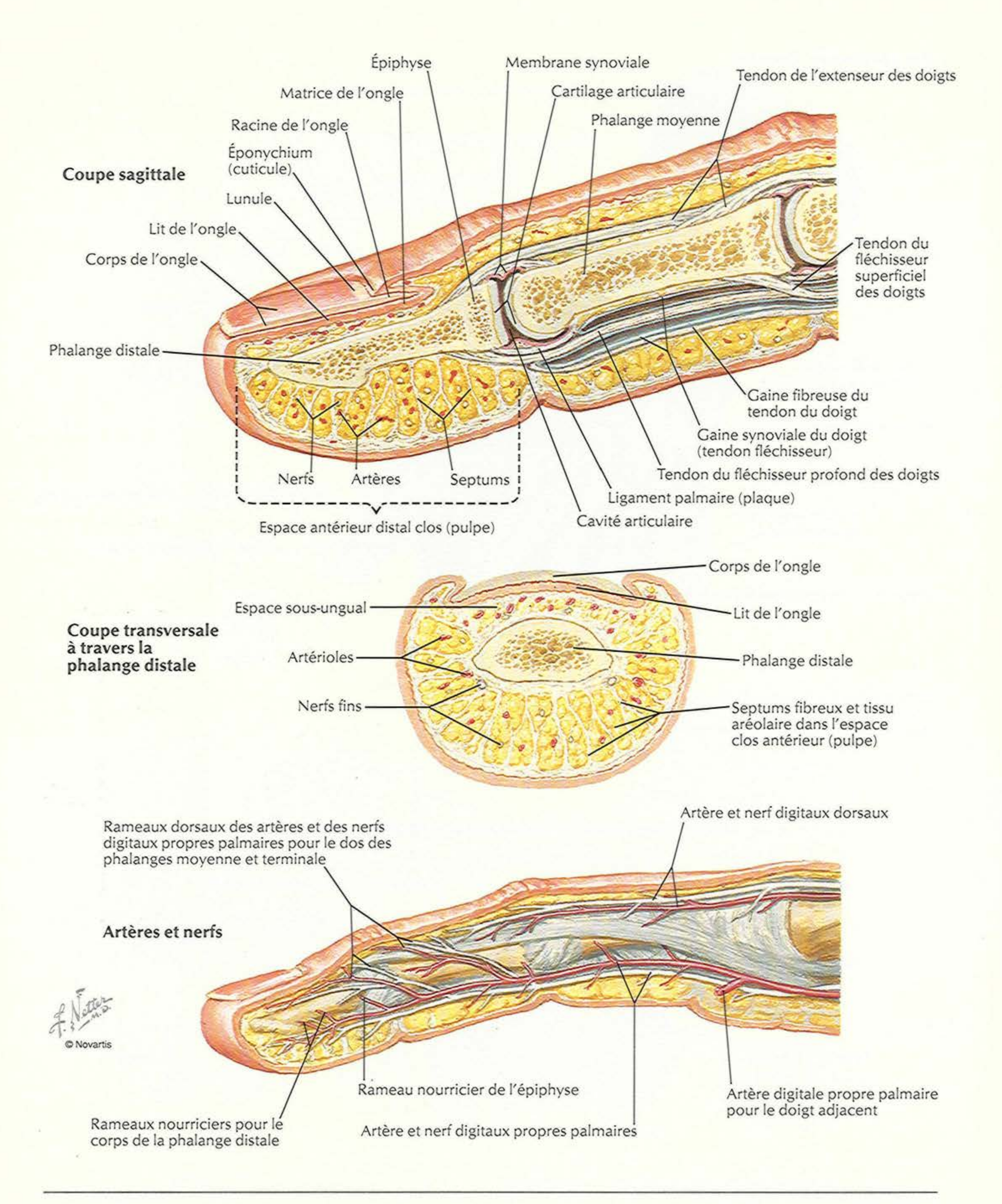
Vue postérieure (dorsale)

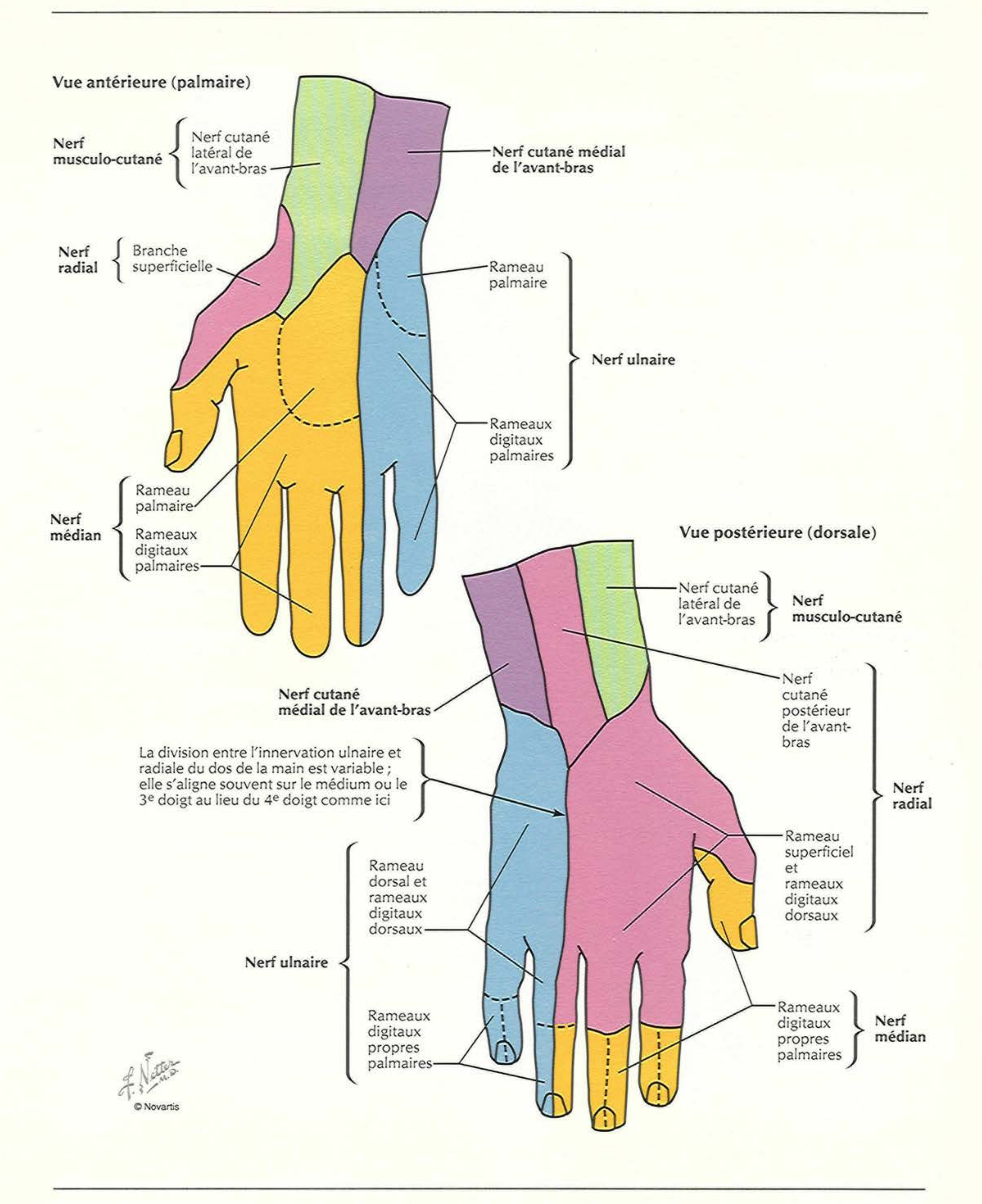
Extenseur ulnaire du carpe – **Loge 6**
Extenseur du petit doigt – **Loge 5**
Extenseur des doigts / Extenseur de l'index } **Loge 4**
Long extenseur du pouce – **Loge 3**
Court extenseur radial du carpe / Long extenseur radial du carpe } **Loge 2**
Long abducteur du pouce / Court extenseur du pouce } **Loge 1**
Plan de la coupe ci-dessous
Rétinaculum des extenseurs
Artère radiale dans la tabatière anatomique
Muscle abducteur du petit doigt
Muscles interosseux dorsaux
Connexions intertendineuses
Fibres transverses des aponévroses dorsales des doigts (expansions des extenseurs)

F. Netter M.D.

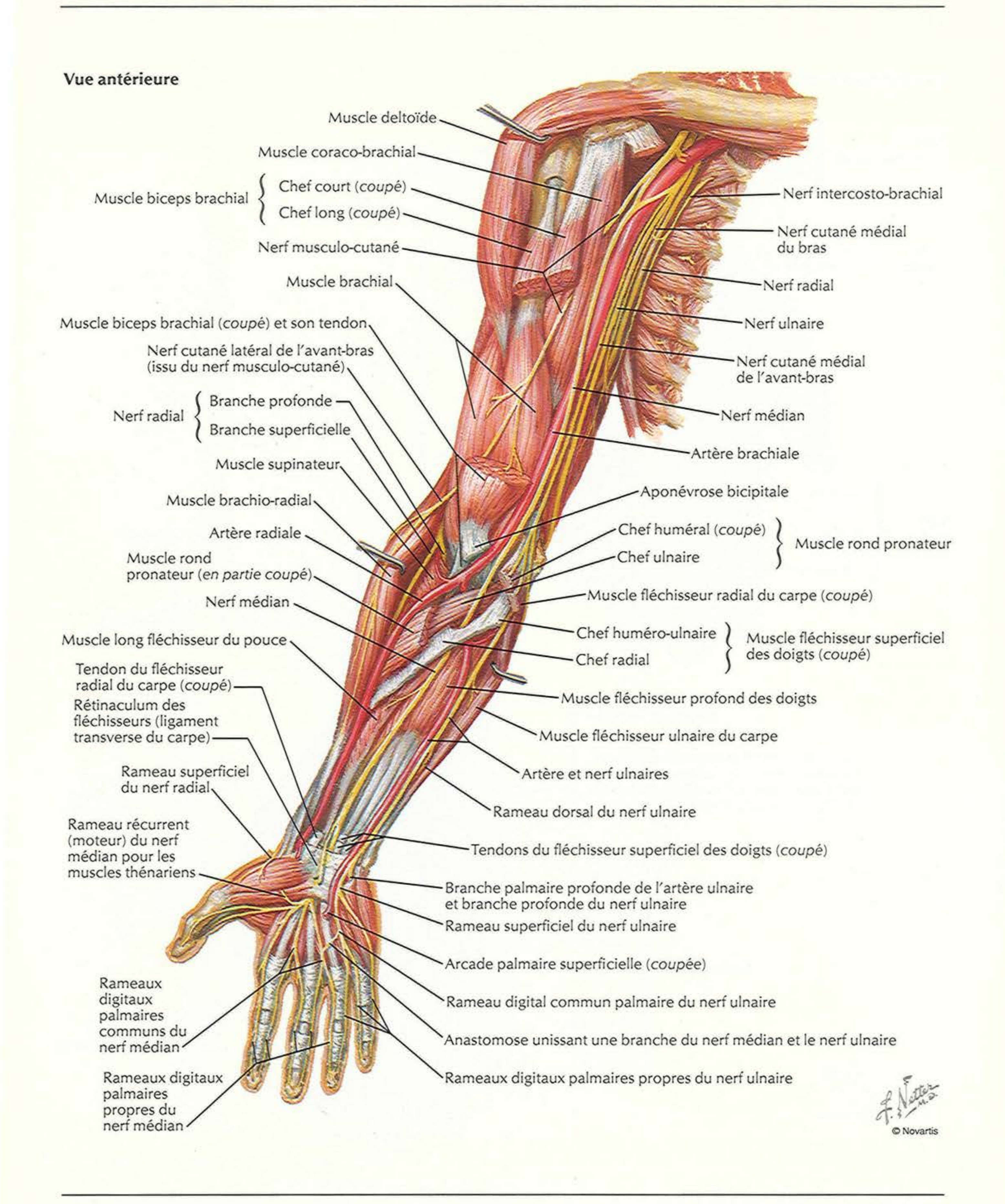
Coupe transversale de la partie la plus distale de l'avant-bras

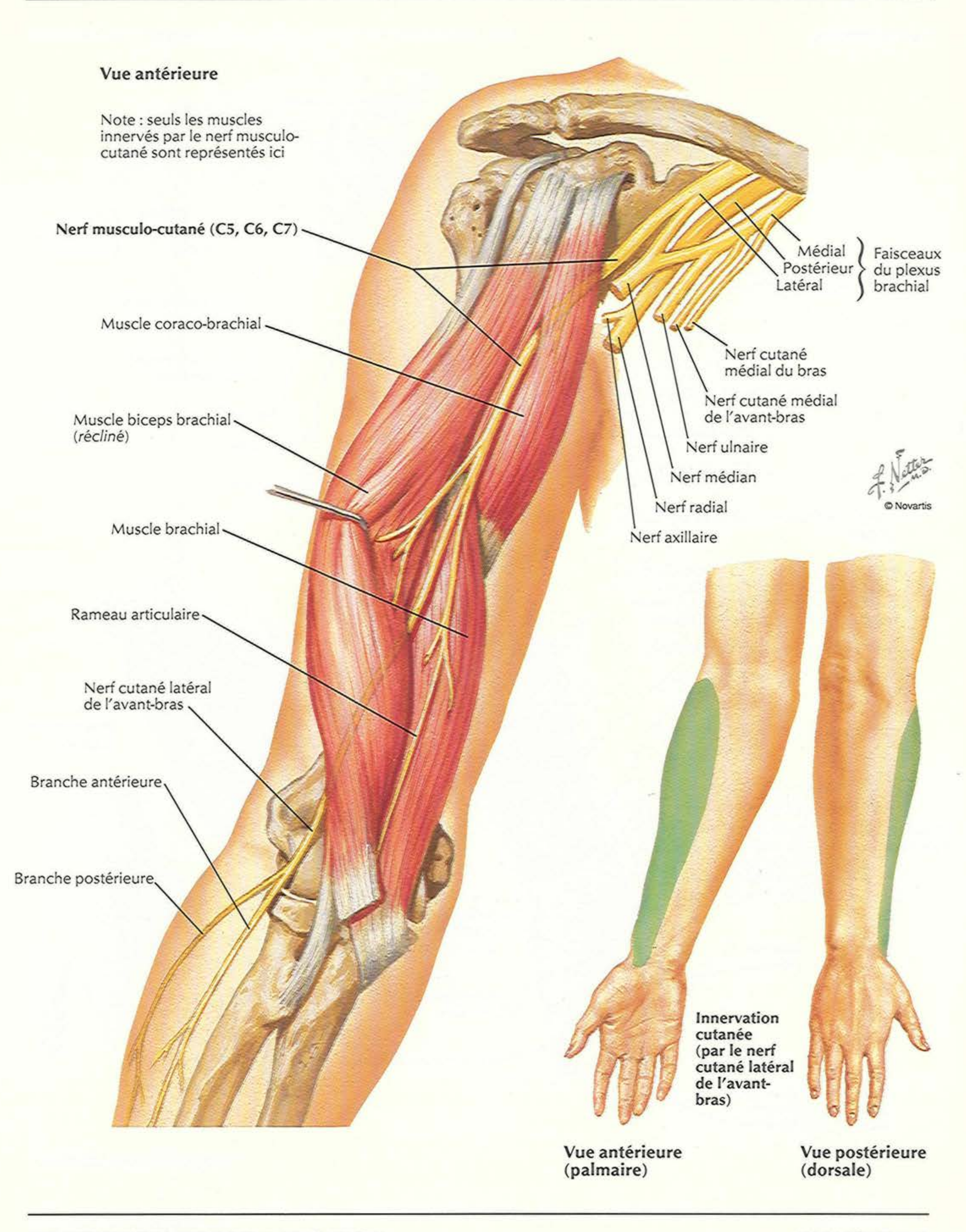



Coupe sagittale
Épiphyse
Membrane synoviale
Matrice de l'ongle
Cartilage articulaire
Tendon de l'extenseur des doigts
Racine de l'ongle
Phalange moyenne
Éponychium (cuticule)
Lunule
Lit de l'ongle
Corps de l'ongle
Tendon du fléchisseur superficiel des doigts
Phalange distale
Gaine fibreuse du tendon du doigt
Gaine synoviale du doigt (tendon fléchisseur)
Nerfs
Artères
Septums
Tendon du fléchisseur profond des doigts
Ligament palmaire (plaque)
Cavité articulaire
Espace antérieur distal clos (pulpe)
Coupe transversale à travers la phalange distale
Corps de l'ongle
Espace sous-unguéal
Lit de l'ongle
Artérioles
Phalange distale
Nerfs fins
Septums fibreux et tissu aréolaire dans l'espace clos antérieur (pulpe)
Artères et nerfs
Rameaux dorsaux des artères et des nerfs digitaux propres palmaires pour le dos des phalanges moyenne et terminale
Artère et nerf digitaux dorsaux
Rameau nourricier de l'épiphyse
Artère digitale propre palmaire pour le doigt adjacent
Rameaux nourriciers pour le corps de la phalange distale
Artère et nerf digitaux propres palmaires
F. Netter M.D.
© Novartis

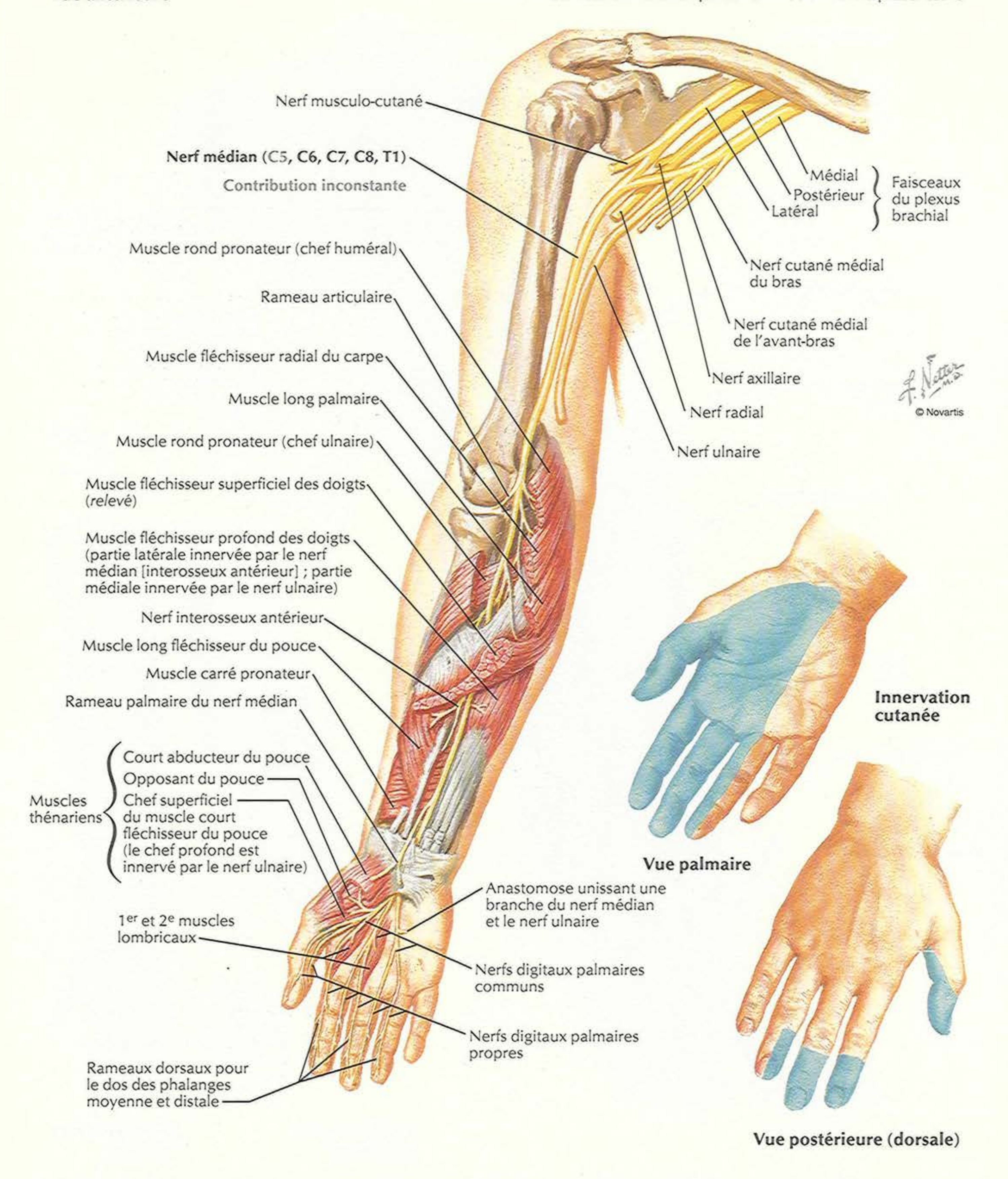

Vue antérieure (palmaire)
Nerf musculo-cutané
Nerf cutané latéral de l'avant-bras
Nerf cutané médial de l'avant-bras
Nerf radial
Branche superficielle
Rameau palmaire
Nerf ulnaire
Rameaux digitaux palmaires
Nerf médian
Rameau palmaire
Rameaux digitaux palmaires
Vue postérieure (dorsale)
Nerf cutané latéral de l'avant-bras
Nerf musculo-cutané
Nerf cutané médial de l'avant-bras
Nerf cutané postérieur de l'avant-bras
Nerf radial
La division entre l'innervation ulnaire et radiale du dos de la main est variable ; elle s'aligne souvent sur le médium ou le 3e doigt au lieu du 4e doigt comme ici
Rameau superficiel et rameaux digitaux dorsaux
Nerf ulnaire
Rameau dorsal et rameaux digitaux dorsaux
Rameaux digitaux propres palmaires
Rameaux digitaux propres palmaires
Nerf médian
F. Netter M.D.

Artères et nerfs du membre supérieur

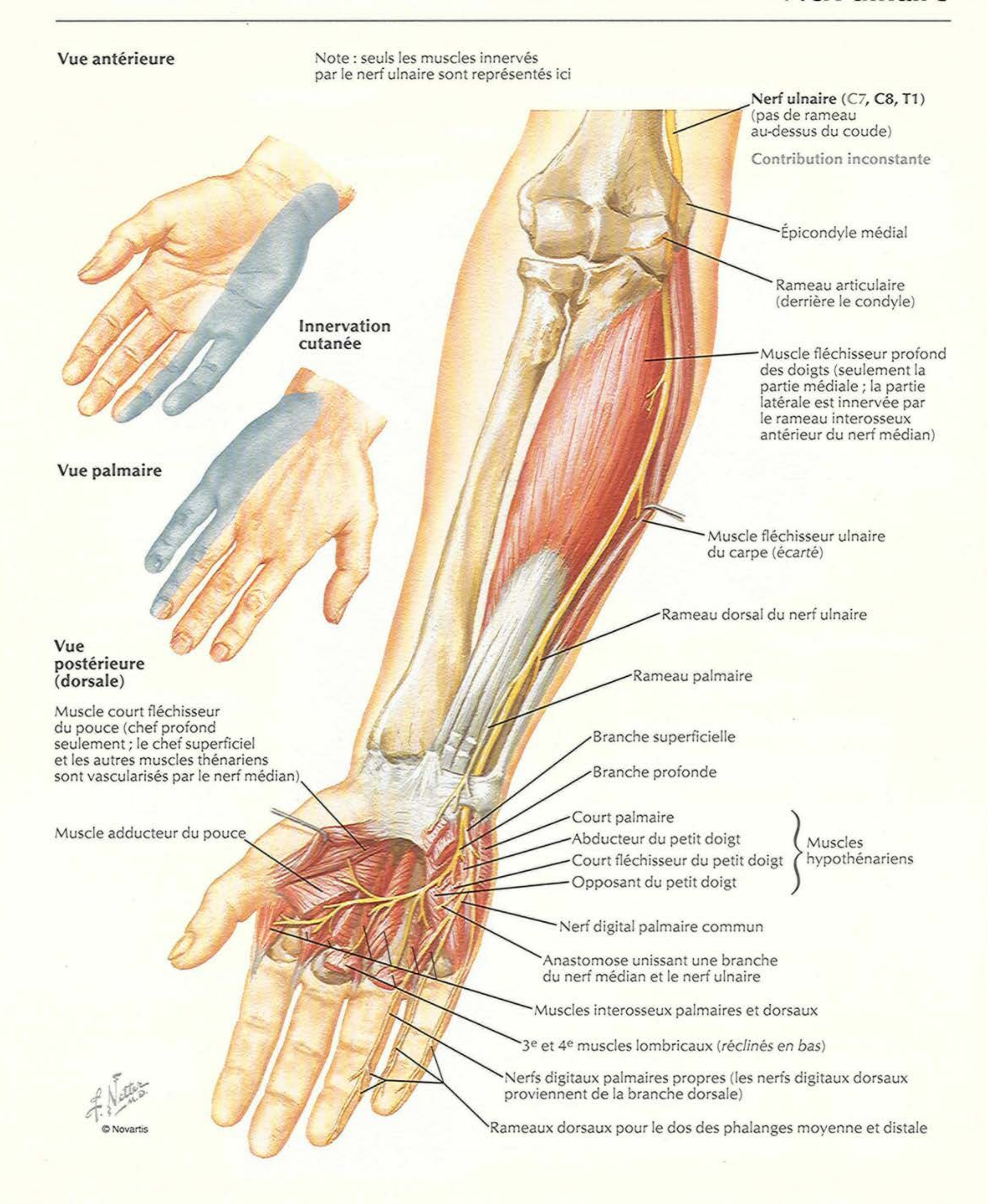



Vue antérieure
Note : seuls les muscles innervés par le nerf musculo-cutané sont représentés ici
Nerf musculo-cutané (C5, C6, C7)
Muscle coraco-brachial
Muscle biceps brachial (récliné)
Muscle brachial
Rameau articulaire
Nerf cutané latéral de l'avant-bras
Branche antérieure
Branche postérieure
Médial
Postérieur
Latéral
Faisceaux du plexus brachial
Nerf cutané médial du bras
Nerf cutané médial de l'avant-bras
Nerf ulnaire
Nerf médian
Nerf radial
Nerf axillaire
© Novartis
Innervation cutanée (par le nerf cutané latéral de l'avant-bras)
Vue antérieure (palmaire)
Vue postérieure (dorsale)

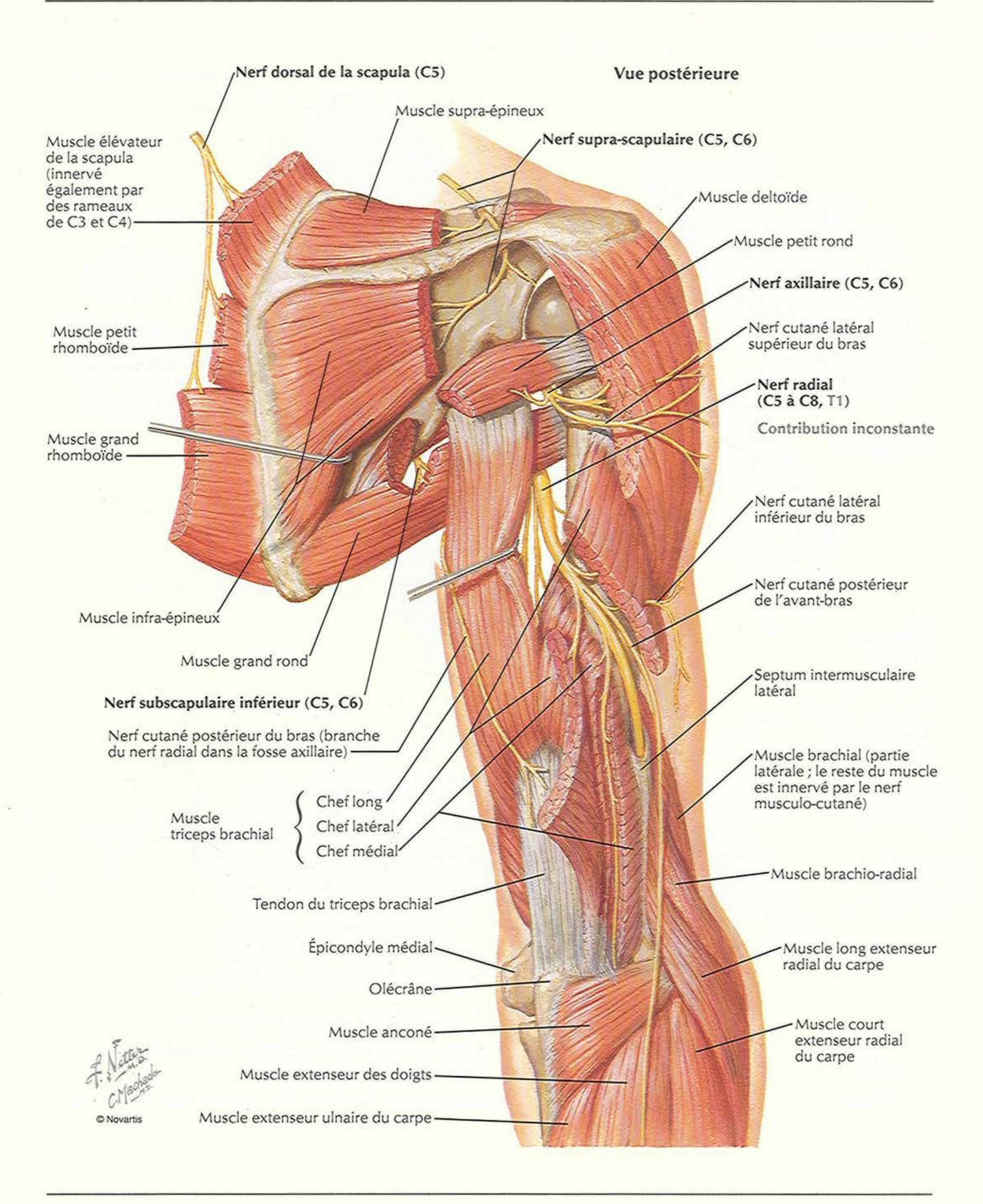
Nerf médian



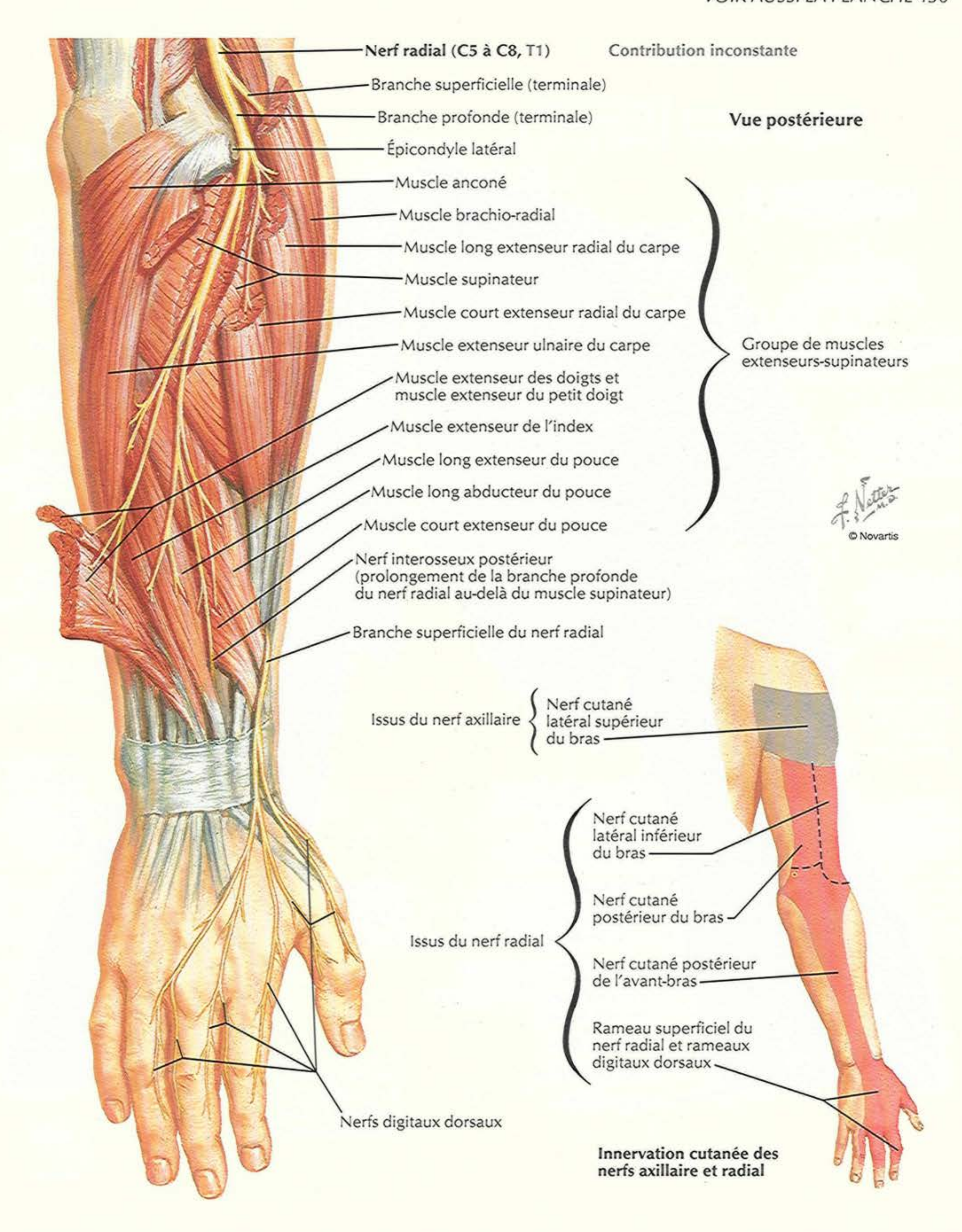
Vue antérieure
Note : seuls les muscles innervés par le nerf médian sont représentés ici
Nerf musculo-cutané
Nerf médian (C5, C6, C7, C8, T1)
Contribution inconstante
Médial
Postérieur
Latéral
Faisceaux du plexus brachial
Muscle rond pronateur (chef huméral)
Rameau articulaire
Muscle fléchisseur radial du carpe
Muscle long palmaire
Muscle rond pronateur (chef ulnaire)
Muscle fléchisseur superficiel des doigts (relevé)
Muscle fléchisseur profond des doigts (partie latérale innervée par le nerf médian [interosseux antérieur] ; partie médiale innervée par le nerf ulnaire)
Nerf interosseux antérieur
Muscle long fléchisseur du pouce
Muscle carré pronateur
Rameau palmaire du nerf médian
Muscles thénariens
Court abducteur du pouce
Opposant du pouce
Chef superficiel du muscle court fléchisseur du pouce (le chef profond est innervé par le nerf ulnaire)
1er et 2e muscles lombricaux
Rameaux dorsaux pour le dos des phalanges moyenne et distale
Nerf cutané médial du bras
Nerf cutané médial de l'avant-bras
Nerf axillaire
Nerf radial
Nerf ulnaire
F. Netter M.D.
© Novartis
Innervation cutanée
Vue palmaire
Anastomose unissant une branche du nerf médian et le nerf ulnaire
Nerfs digitaux palmaires communs
Nerfs digitaux palmaires propres
Vue postérieure (dorsale)


Vue antérieure
Note : seuls les muscles innervés par le nerf ulnaire sont représentés ici
Nerf ulnaire (C7, C8, T1) (pas de rameau au-dessus du coude)
Contribution inconstante
Épicondyle médial
Rameau articulaire (derrière le condyle)
Innervation cutanée
Muscle fléchisseur profond des doigts (seulement la partie médiale ; la partie latérale est innervée par le rameau interosseux antérieur du nerf médian)
Vue palmaire
Muscle fléchisseur ulnaire du carpe (écarté)
Rameau dorsal du nerf ulnaire
Vue postérieure (dorsale)
Rameau palmaire
Muscle court fléchisseur du pouce (chef profond seulement ; le chef superficiel et les autres muscles thénariens sont vascularisés par le nerf médian)
Branche superficielle
Branche profonde
Muscle adducteur du pouce
Court palmaire
Abducteur du petit doigt
Court fléchisseur du petit doigt
Opposant du petit doigt
Muscles hypothénariens
Nerf digital palmaire commun
Anastomose unissant une branche du nerf médian et le nerf ulnaire
Muscles interosseux palmaires et dorsaux
3e et 4e muscles lombricaux (réclinés en bas)
Nerfs digitaux palmaires propres (les nerfs digitaux dorsaux proviennent de la branche dorsale)
Rameaux dorsaux pour le dos des phalanges moyenne et distale
F. Netter M.D.
© Novartis

Nerf radial au bras et nerfs de la région postérieure de l'épaule

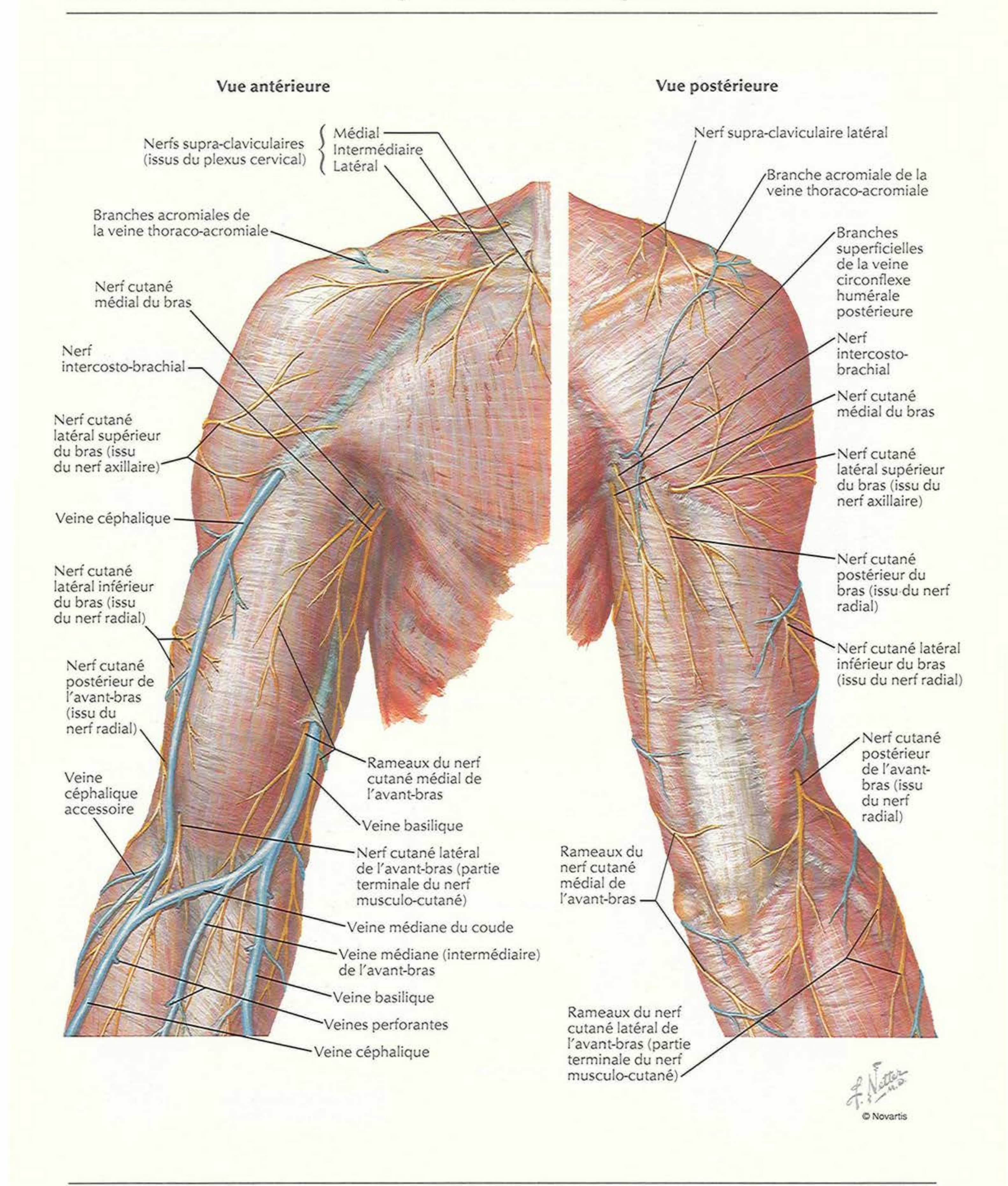


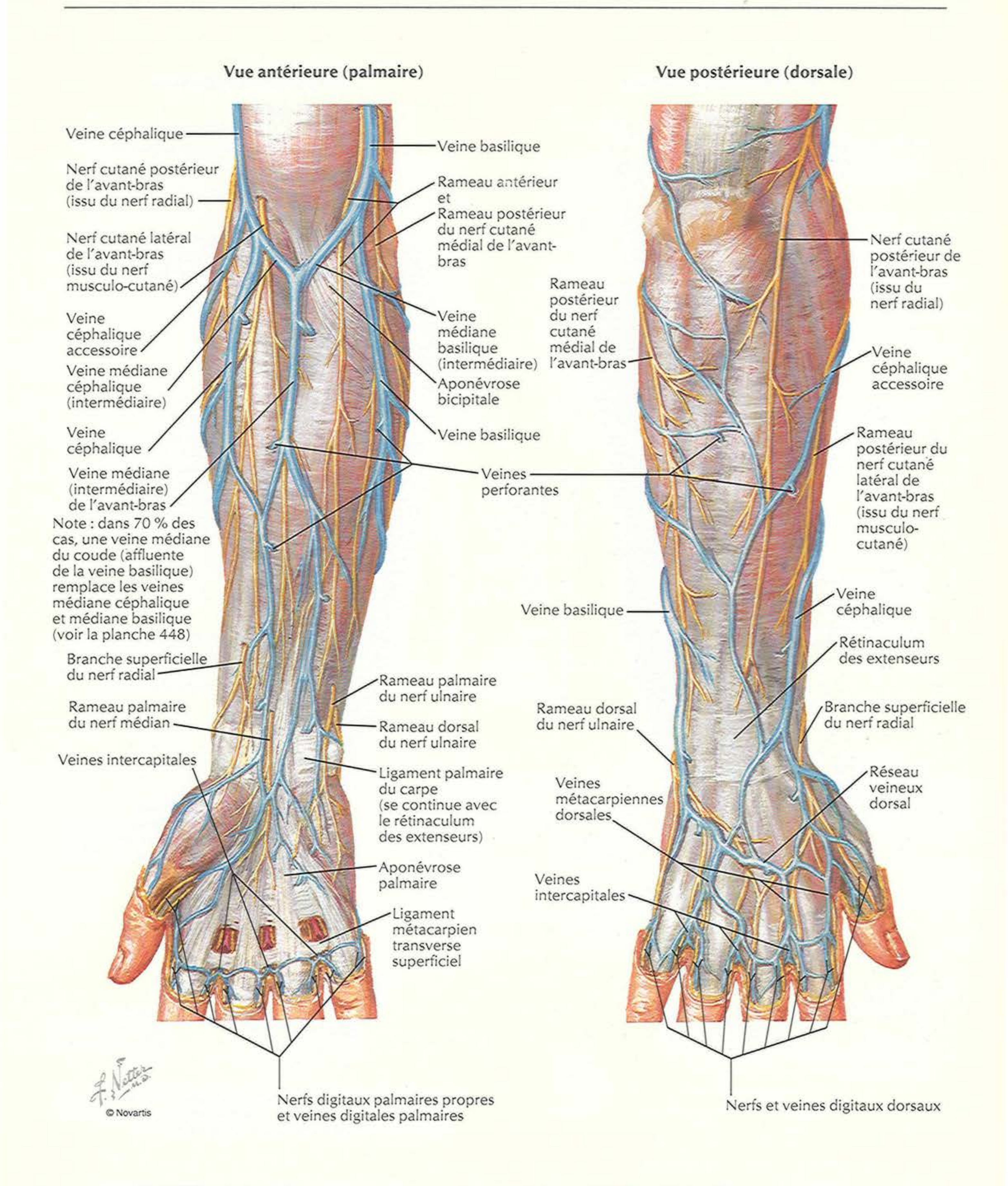
VOIR AUSSI LA PLANCHE 436



Innervation cutanée des nerfs axillaire et radial

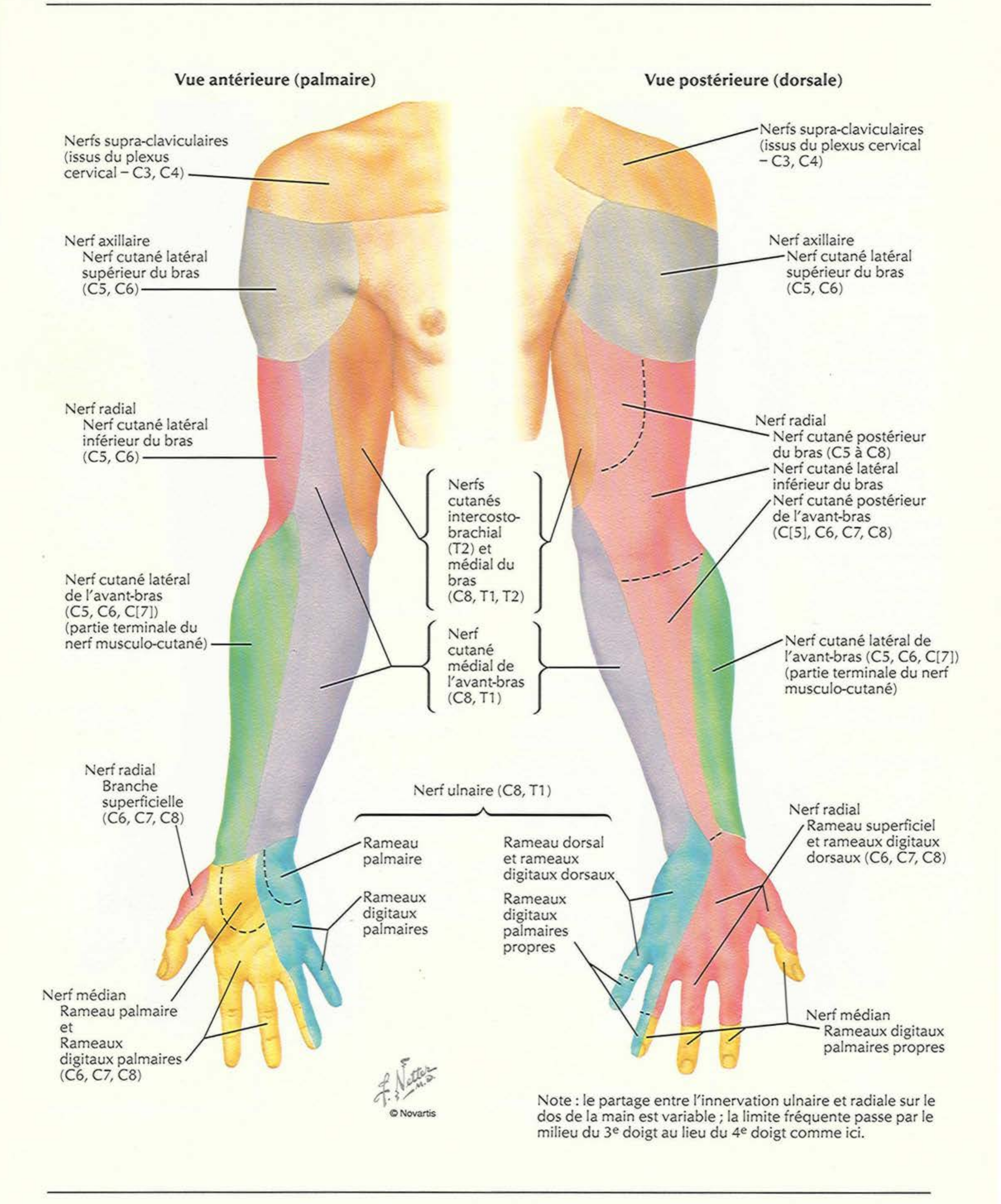
Nerfs cutanés et veines superficielles de l'épaule et du bras



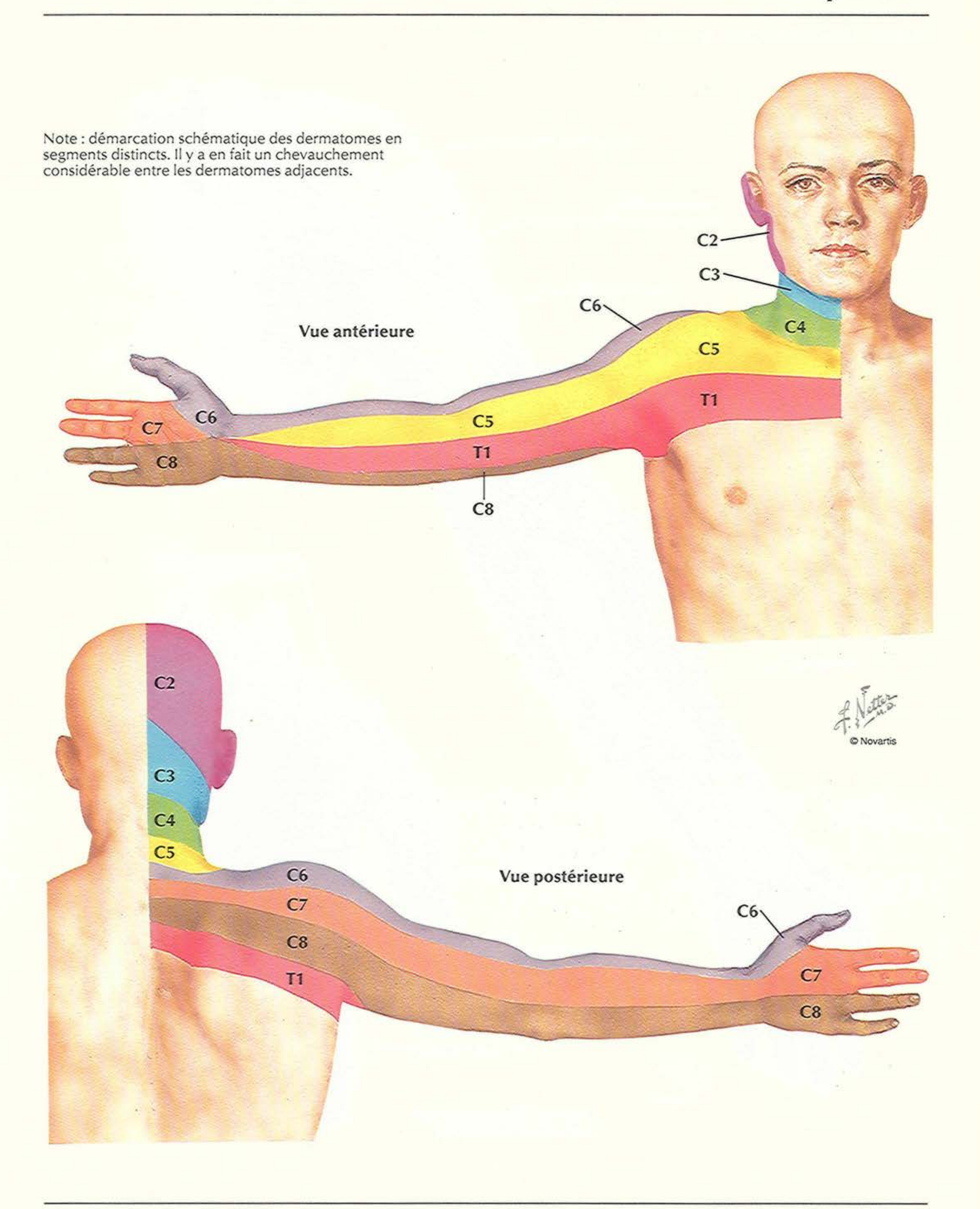


Vue antérieure (palmaire)
Vue postérieure (dorsale)
Veine céphalique
Veine basilique
Nerf cutané postérieur de l'avant-bras (issu du nerf radial)
Rameau antérieur et Rameau postérieur du nerf cutané médial de l'avant-bras
Nerf cutané latéral de l'avant-bras (issu du nerf musculo-cutané)
Veine céphalique accessoire
Veine médiane céphalique (intermédiaire)
Veine médiane basilique (intermédiaire)
Aponévrose bicipitale
Veine céphalique
Veine basilique
Veines perforantes
Veine médiane (intermédiaire) de l'avant-bras
Note : dans 70 % des cas, une veine médiane du coude (affluente de la veine basilique) remplace les veines médiane céphalique et médiane basilique (voir la planche 448)
Branche superficielle du nerf radial
Rameau palmaire du nerf ulnaire
Rameau palmaire du nerf médian
Rameau dorsal du nerf ulnaire
Veines intercapitales
Ligament palmaire du carpe (se continue avec le rétinaculum des extenseurs)
Aponévrose palmaire
Ligament métacarpien transverse superficiel
Nerfs digitaux palmaires propres et veines digitales palmaires
Nerf cutané postérieur de l'avant-bras (issu du nerf radial)
Rameau postérieur du nerf cutané médial de l'avant-bras
Veine céphalique accessoire
Rameau postérieur du nerf cutané latéral de l'avant-bras (issu du nerf musculo-cutané)
Veine basilique
Veine céphalique
Rétinaculum des extenseurs
Rameau dorsal du nerf ulnaire
Branche superficielle du nerf radial
Veines métacarpiennes dorsales
Réseau veineux dorsal
Veines intercapitales
Nerfs et veines digitaux dorsaux

Innervation cutanée du membre supérieur

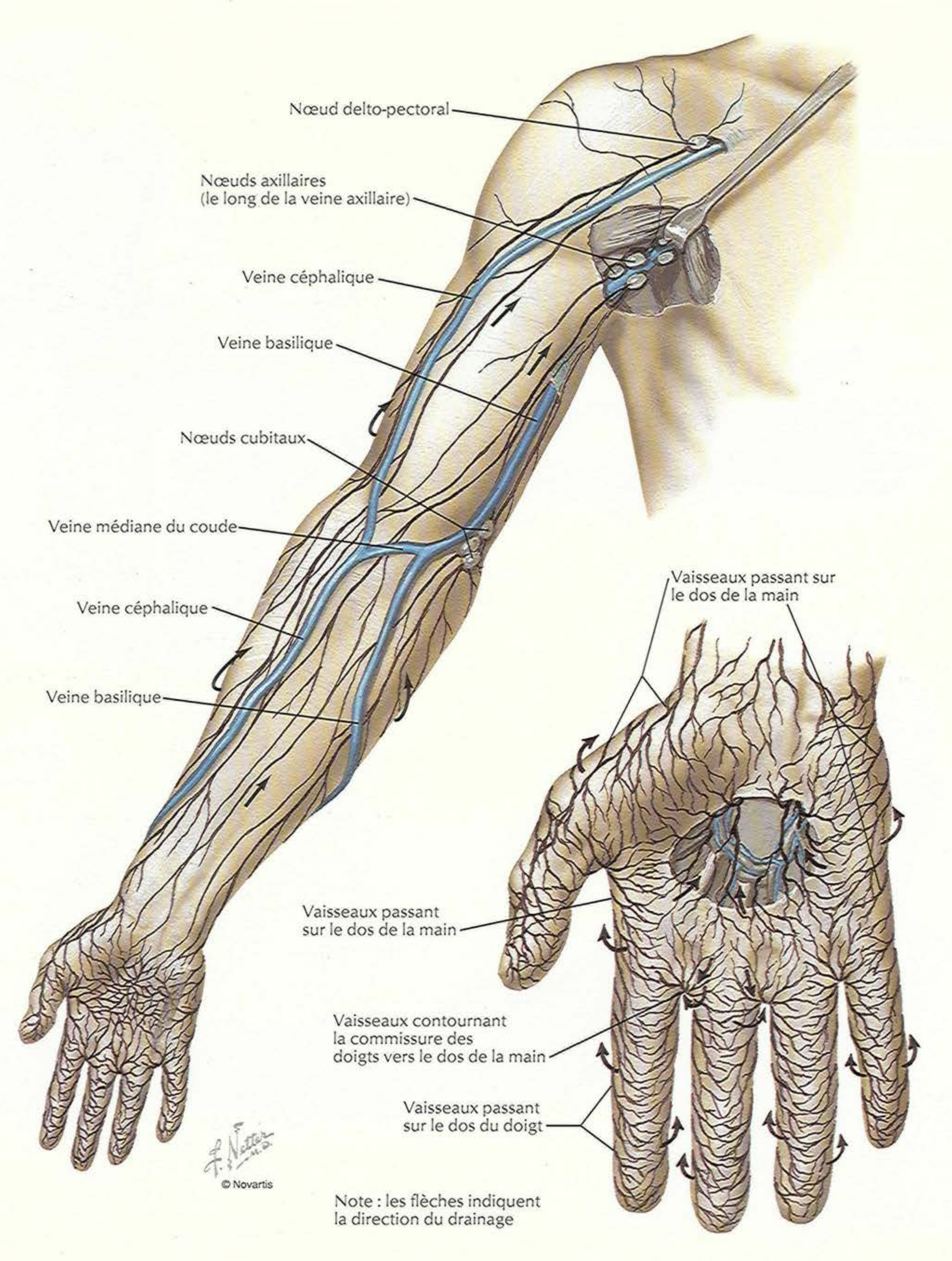


Note : le partage entre l'innervation ulnaire et radiale sur le dos de la main est variable ; la limite fréquente passe par le milieu du 3e doigt au lieu du 4e doigt comme ici.


Note : démarcation schématique des dermatomes en segments distincts. Il y a en fait un chevauchement considérable entre les dermatomes adjacents.
Vue antérieure
C2
C3
C6
C4
C5
T1
C6
C7
C5
T1
C8
C8
C2
C3
C4
C5
C6
C7
C8
T1
Vue postérieure
C6
C7
C8
F. Netter M.D.
© Novartis

Vaisseaux et nœuds lymphatiques du membre supérieur

VOIR AUSSI LES PLANCHES 169, 437



Section VII
MEMBRE INFÉRIEUR

HANCHE ET CUISSE
Planches 453 – 471

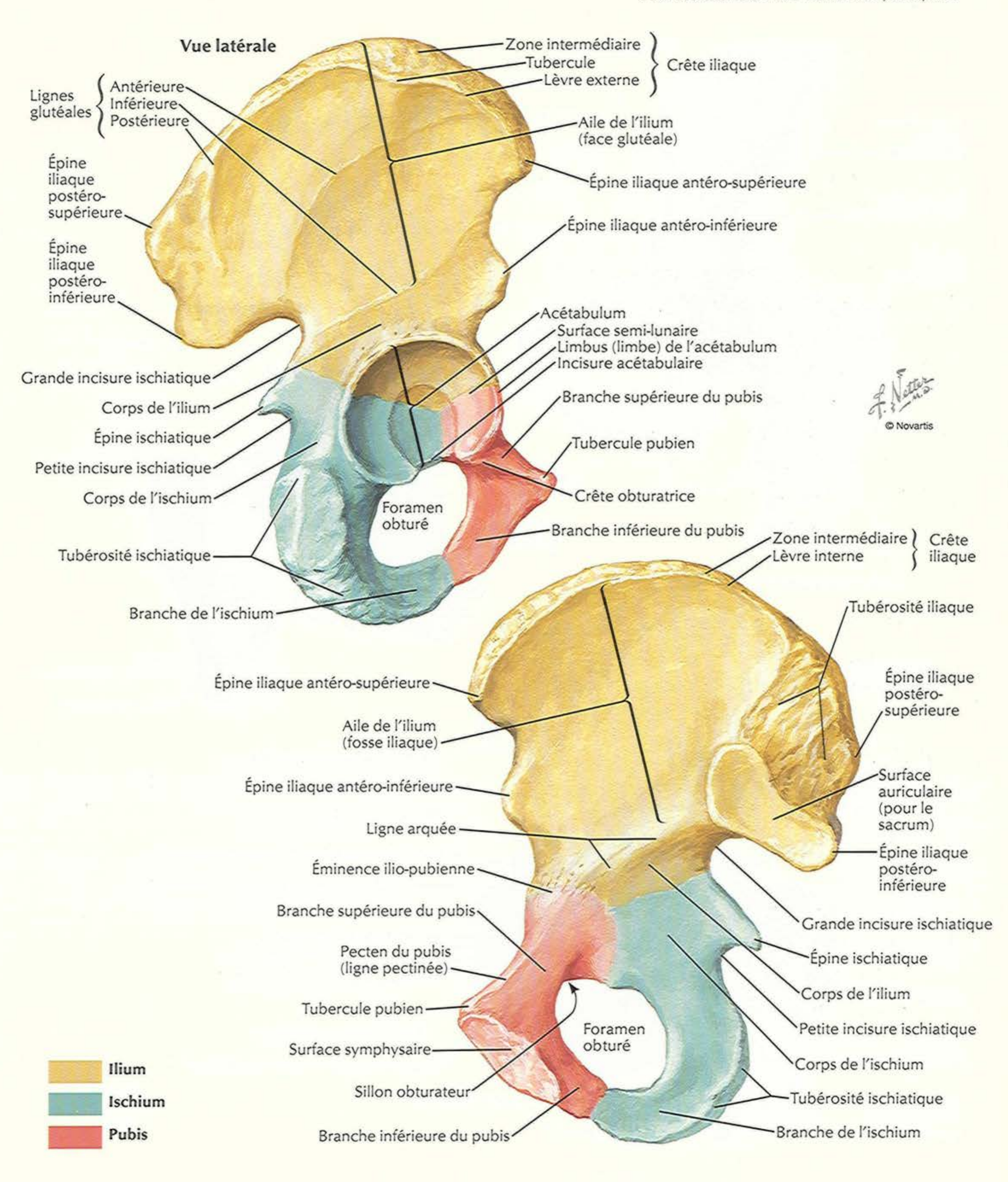
GENOU
Planches 472 – 477

JAMBE
Planches 478 – 487

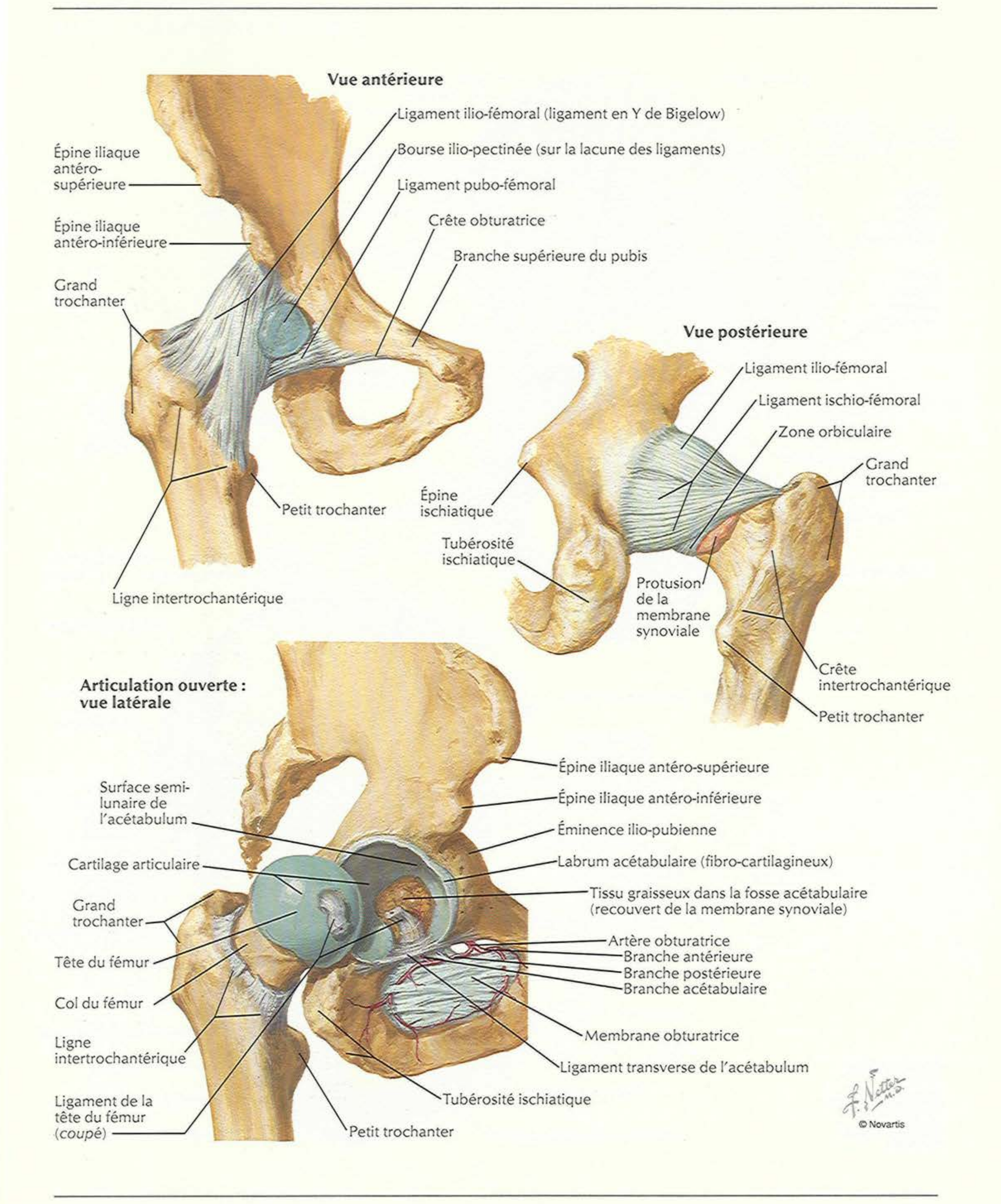
CHEVILLE ET PIED
Planches 488 – 501

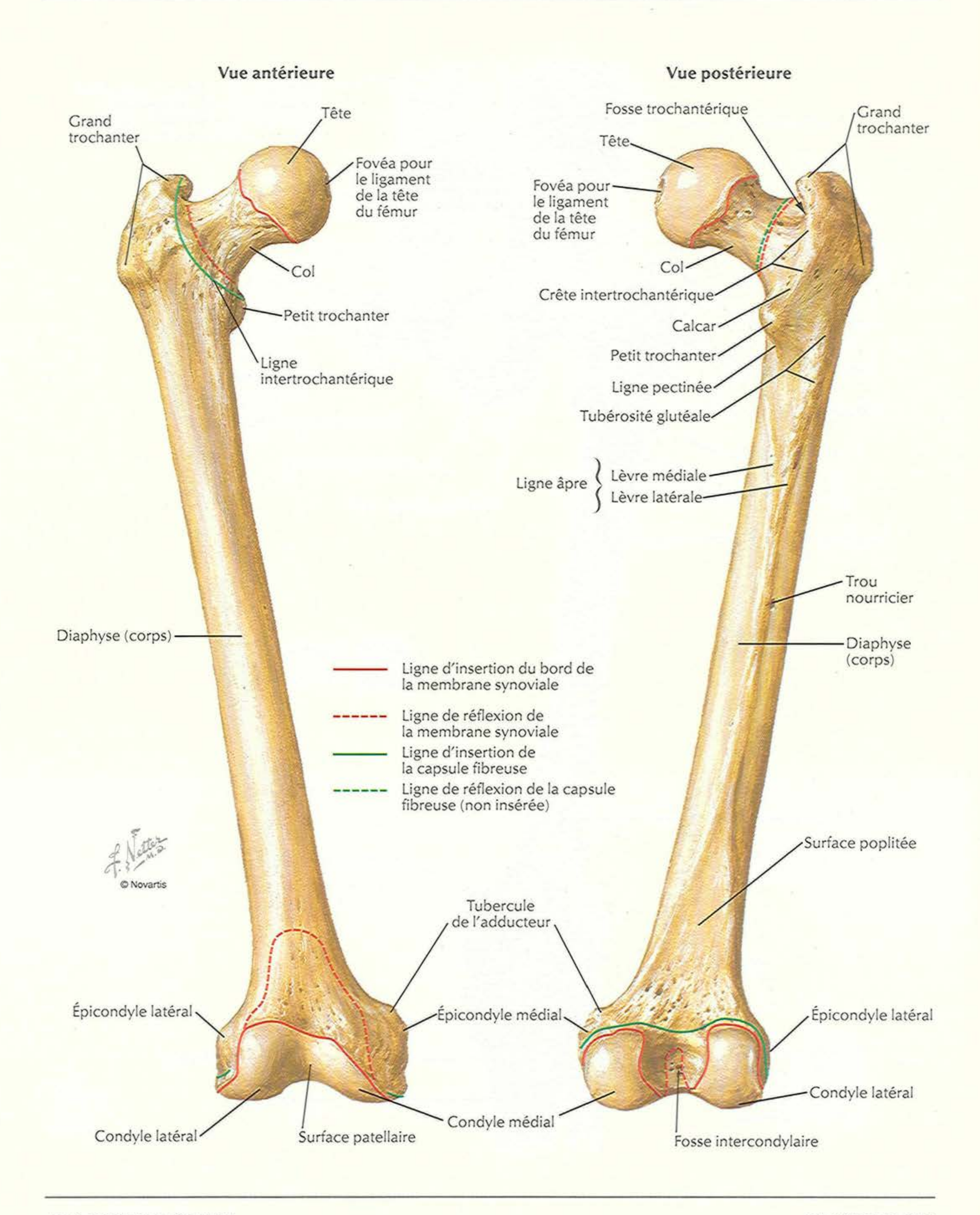
INNERVATION-VASCULARISATION
Planches 502 – 510

VOIR AUSSI LES PLANCHES 231, 330, 331

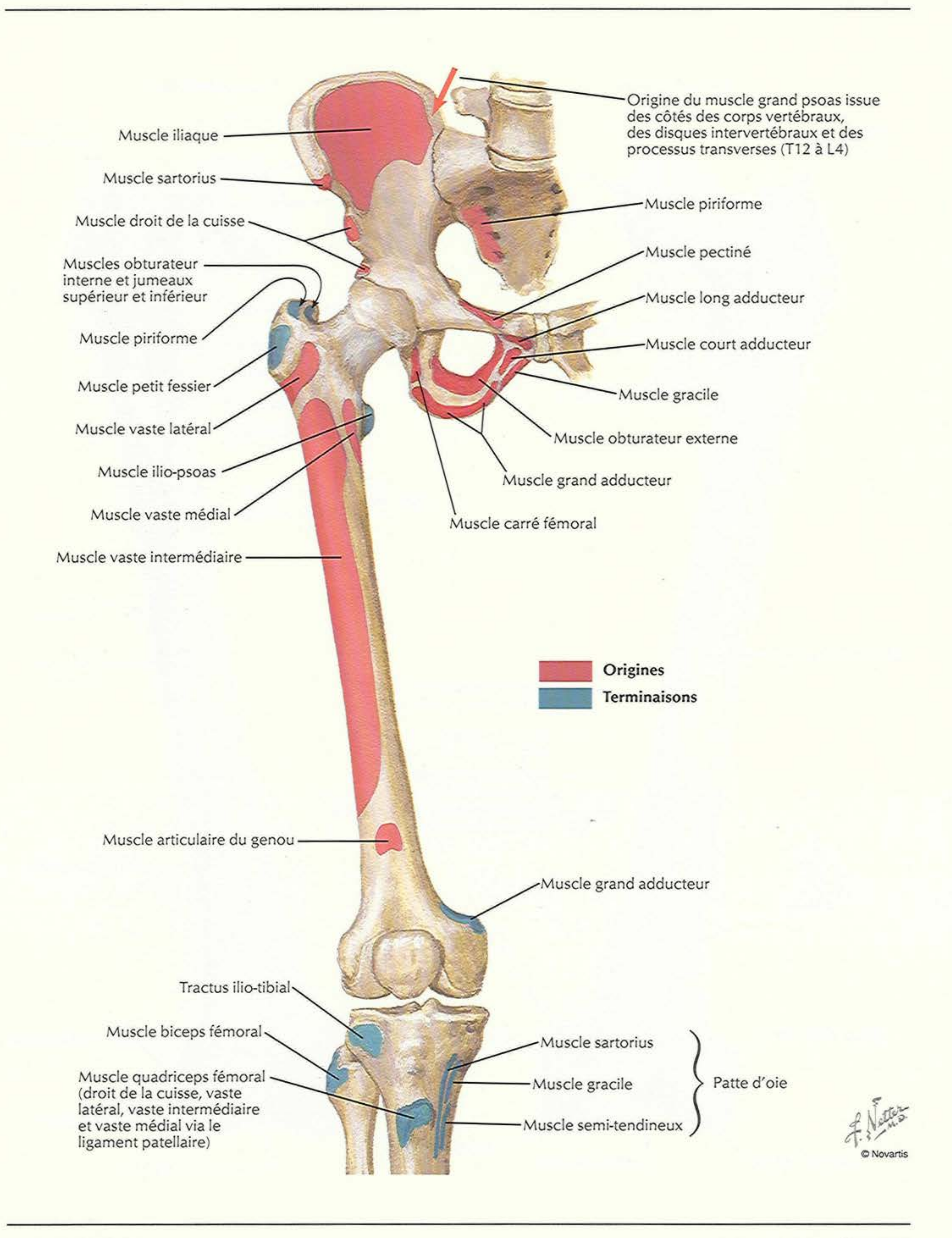


Articulation de la hanche

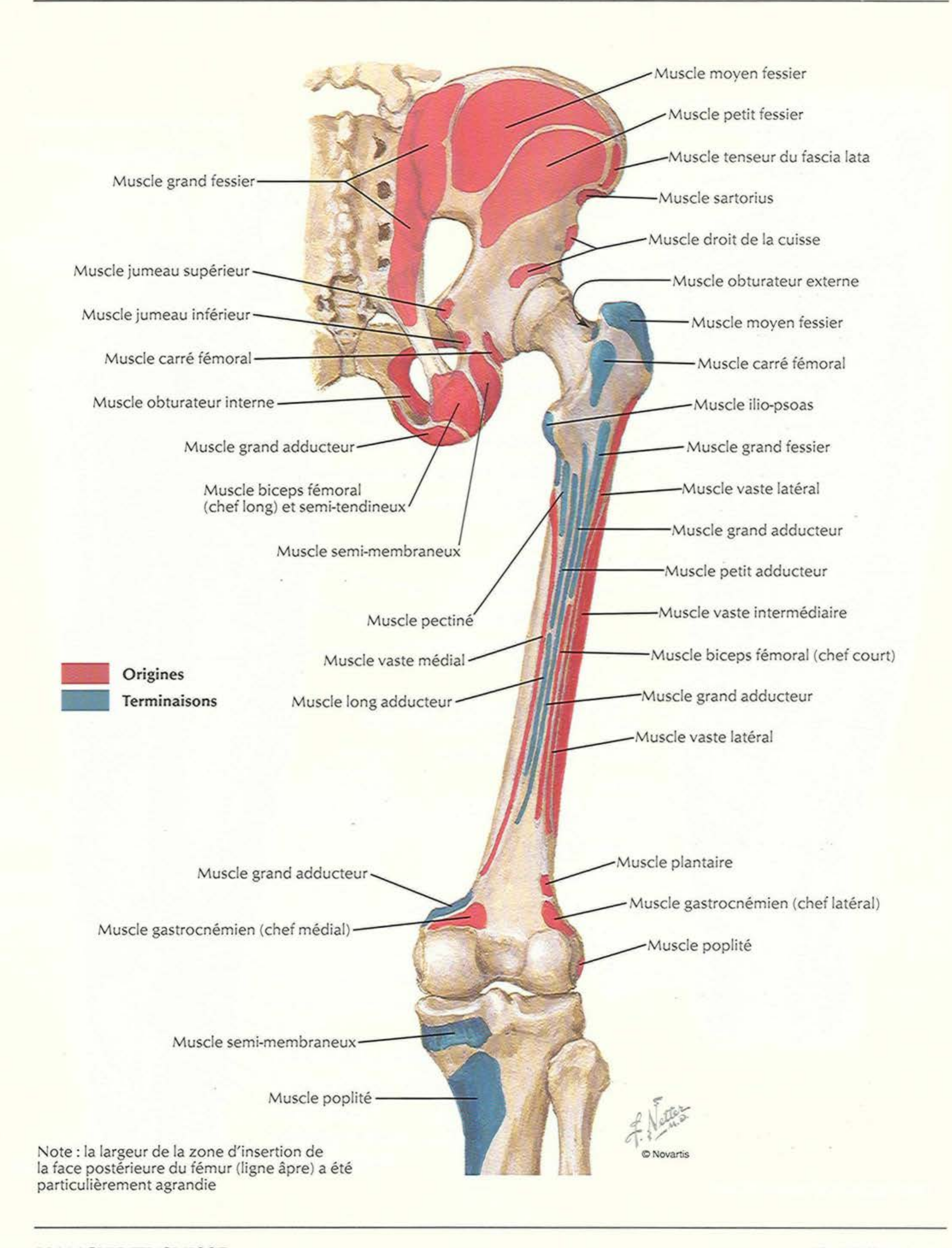



Vue antérieure
Vue postérieure
Grand trochanter
Tête
Fovéa pour le ligament de la tête du fémur
Col
Petit trochanter
Ligne intertrochantérique
Diaphyse (corps)
Fosse trochantérique
Grand trochanter
Tête
Fovéa pour le ligament de la tête du fémur
Col
Crête intertrochantérique
Calcar
Petit trochanter
Ligne pectinée
Tubérosité glutéale
Ligne âpre
Lèvre médiale
Lèvre latérale
Trou nourricier
Diaphyse (corps)
Ligne d'insertion du bord de la membrane synoviale
Ligne de réflexion de la membrane synoviale
Ligne d'insertion de la capsule fibreuse
Ligne de réflexion de la capsule fibreuse (non insérée)
Surface poplitée
© Novartis
Tubercule de l'adducteur
Épicondyle latéral
Épicondyle médial
Épicondyle médial
Épicondyle latéral
Condyle latéral
Surface patellaire
Condyle médial
Condyle médial
Condyle latéral
Fosse intercondylaire

Insertions osseuses des muscles de la hanche et de la cuisse : vue antérieure

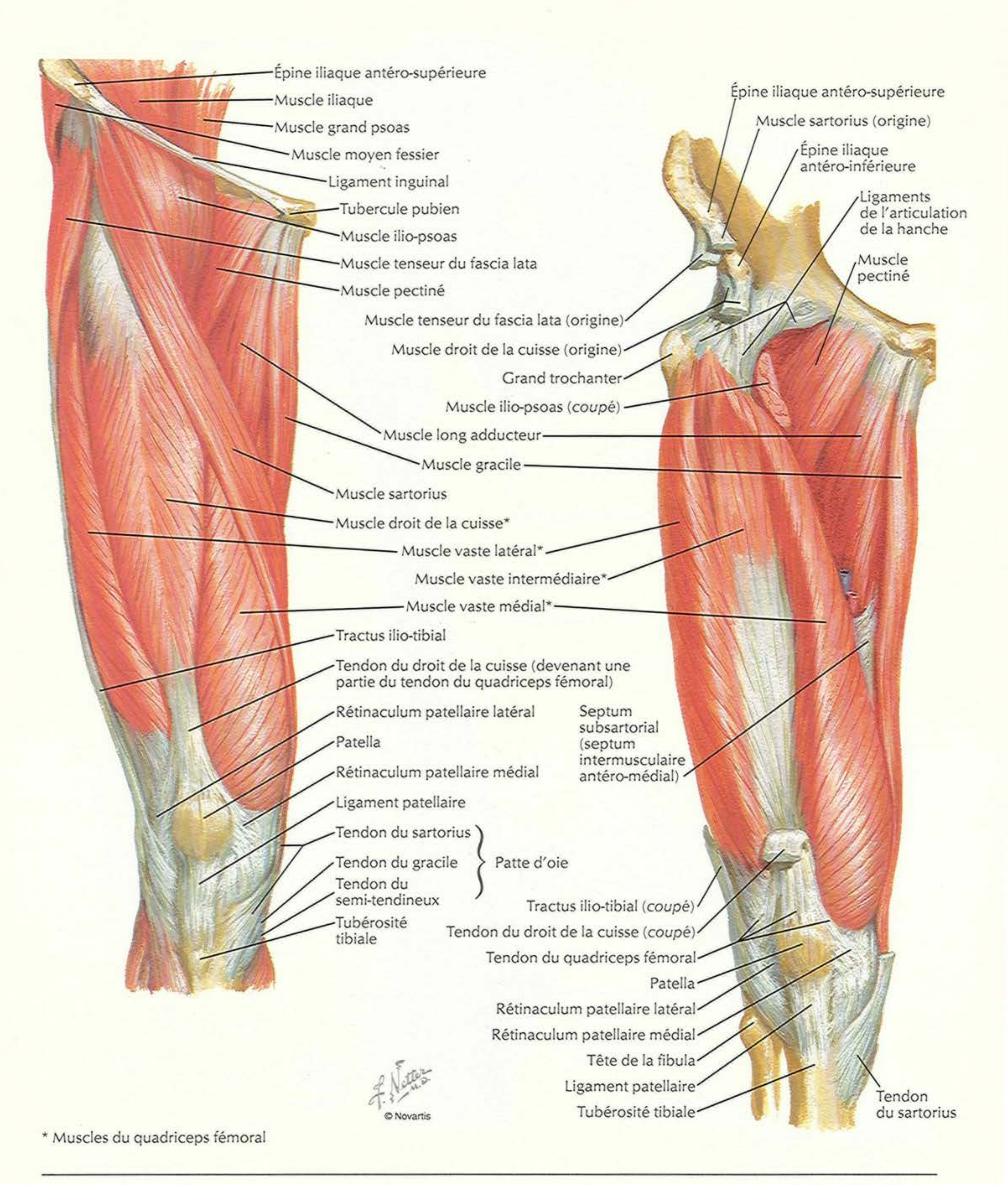


Insertions osseuses des muscles de la hanche et de la cuisse : vue postérieure

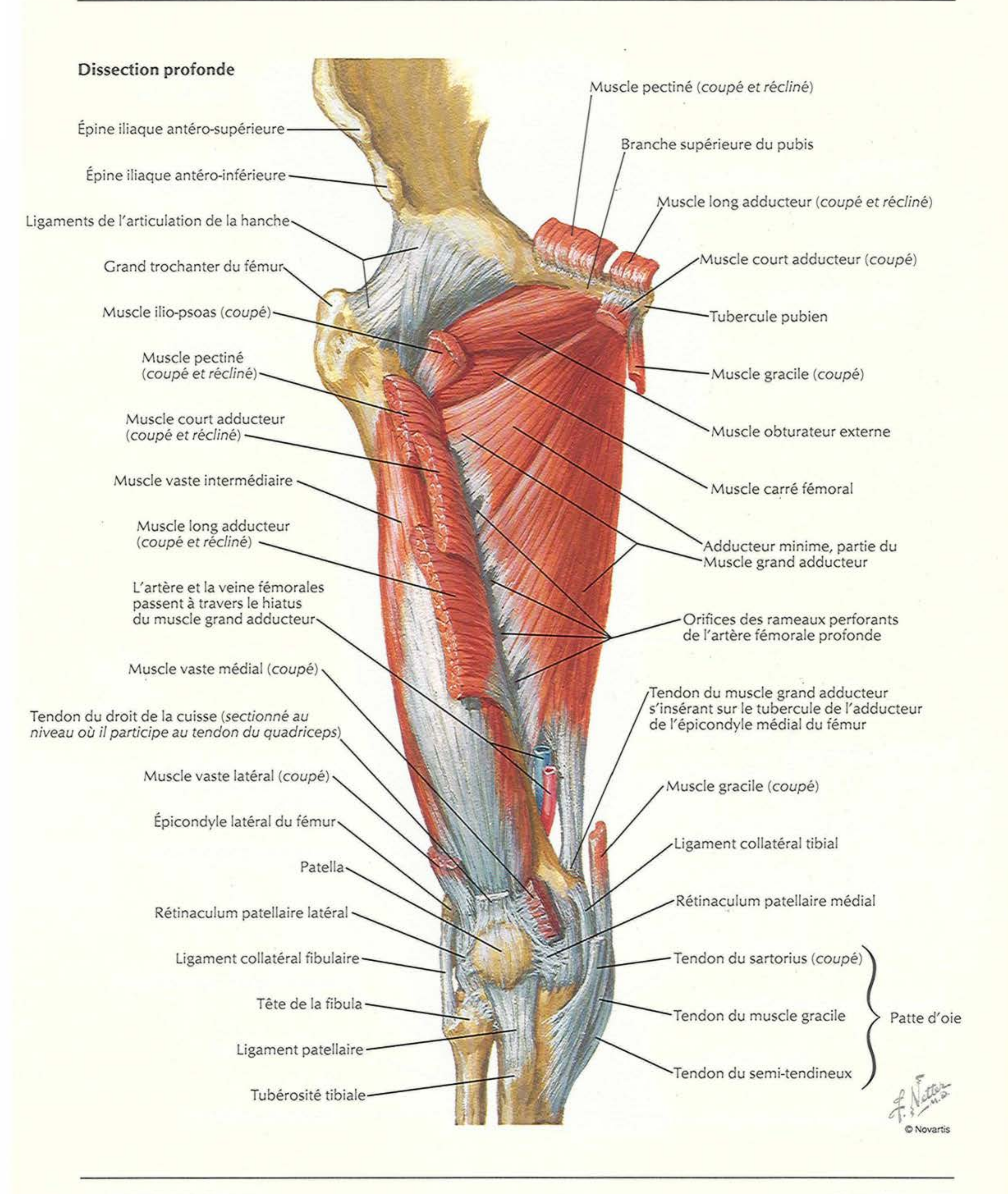


Note : la largeur de la zone d'insertion de la face postérieure du fémur (ligne âpre) a été particulièrement agrandie

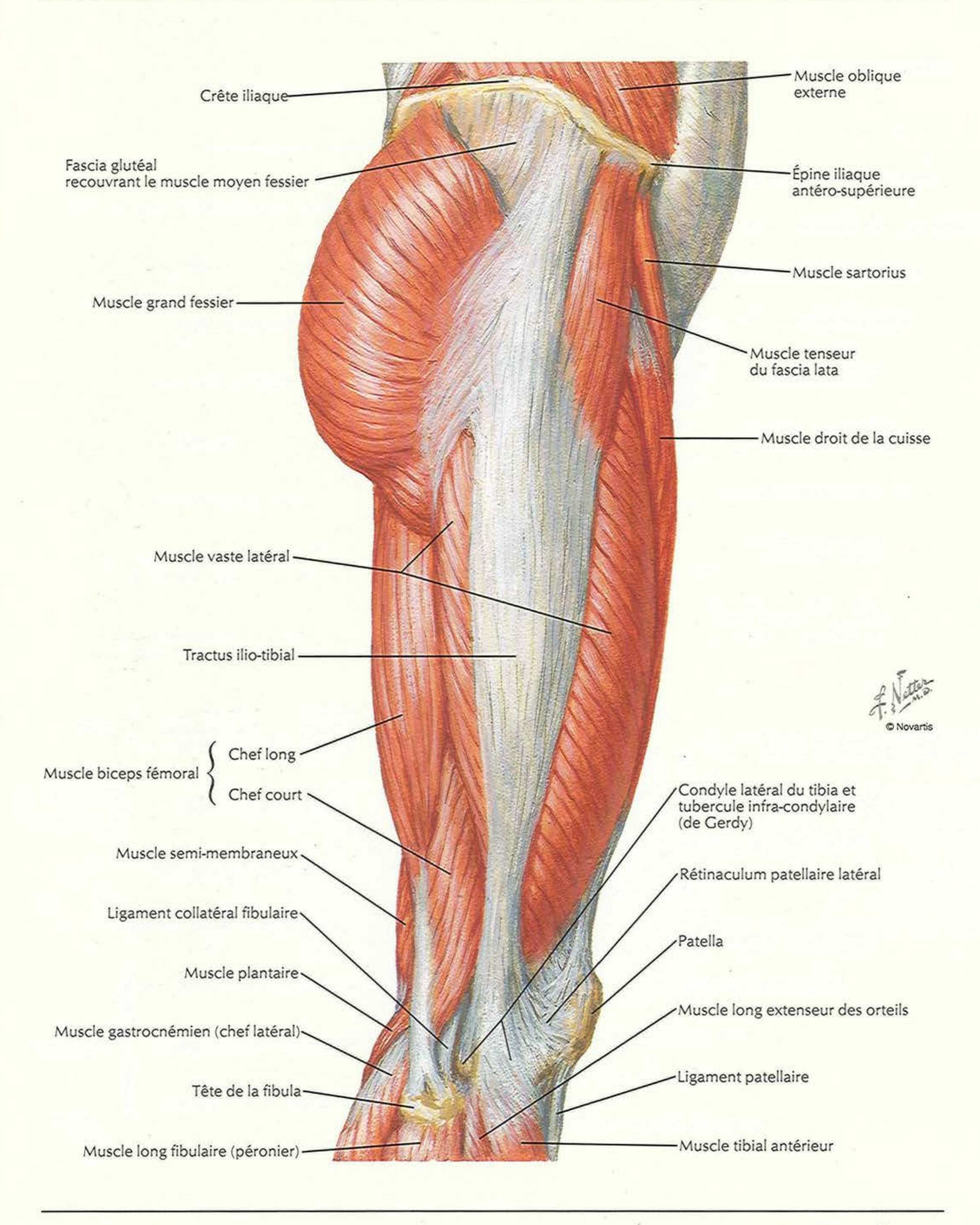
Muscles de la cuisse : vues antérieures



* Muscles du quadriceps fémoral

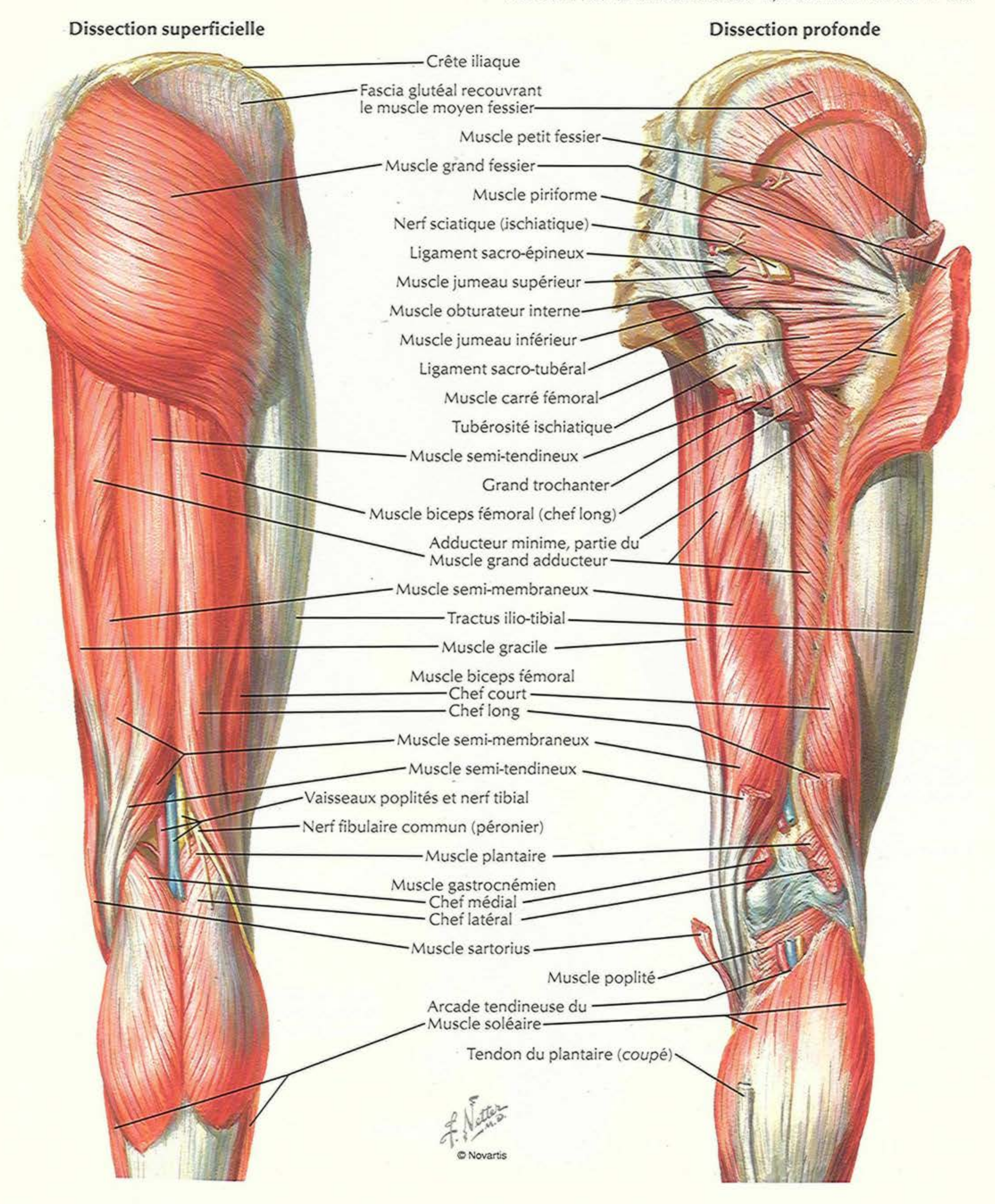

Dissection profonde
Épine iliaque antéro-supérieure
Épine iliaque antéro-inférieure
Ligaments de l'articulation de la hanche
Grand trochanter du fémur
Muscle ilio-psoas (coupé)
Muscle pectiné (coupé et récliné)
Muscle court adducteur (coupé et récliné)
Muscle vaste intermédiaire
Muscle long adducteur (coupé et récliné)
L'artère et la veine fémorales passent à travers le hiatus du muscle grand adducteur
Muscle vaste médial (coupé)
Tendon du droit de la cuisse (sectionné au niveau où il participe au tendon du quadriceps)
Muscle vaste latéral (coupé)
Épicondyle latéral du fémur
Patella
Rétinaculum patellaire latéral
Ligament collatéral fibulaire
Tête de la fibula
Ligament patellaire
Tubérosité tibiale
Muscle pectiné (coupé et récliné)
Branche supérieure du pubis
Muscle long adducteur (coupé et récliné)
Muscle court adducteur (coupé)
Tubercule pubien
Muscle gracile (coupé)
Muscle obturateur externe
Muscle carré fémoral
Adducteur minime, partie du Muscle grand adducteur
Orifices des rameaux perforants de l'artère fémorale profonde
Tendon du muscle grand adducteur s'insérant sur le tubercule de l'adducteur de l'épicondyle médial du fémur
Muscle gracile (coupé)
Ligament collatéral tibial
Rétinaculum patellaire médial
Tendon du sartorius (coupé)
Tendon du muscle gracile
Tendon du semi-tendineux
Patte d'oie
F. Netter M.D.
© Novartis

Muscles de la hanche et de la cuisse : vue latérale



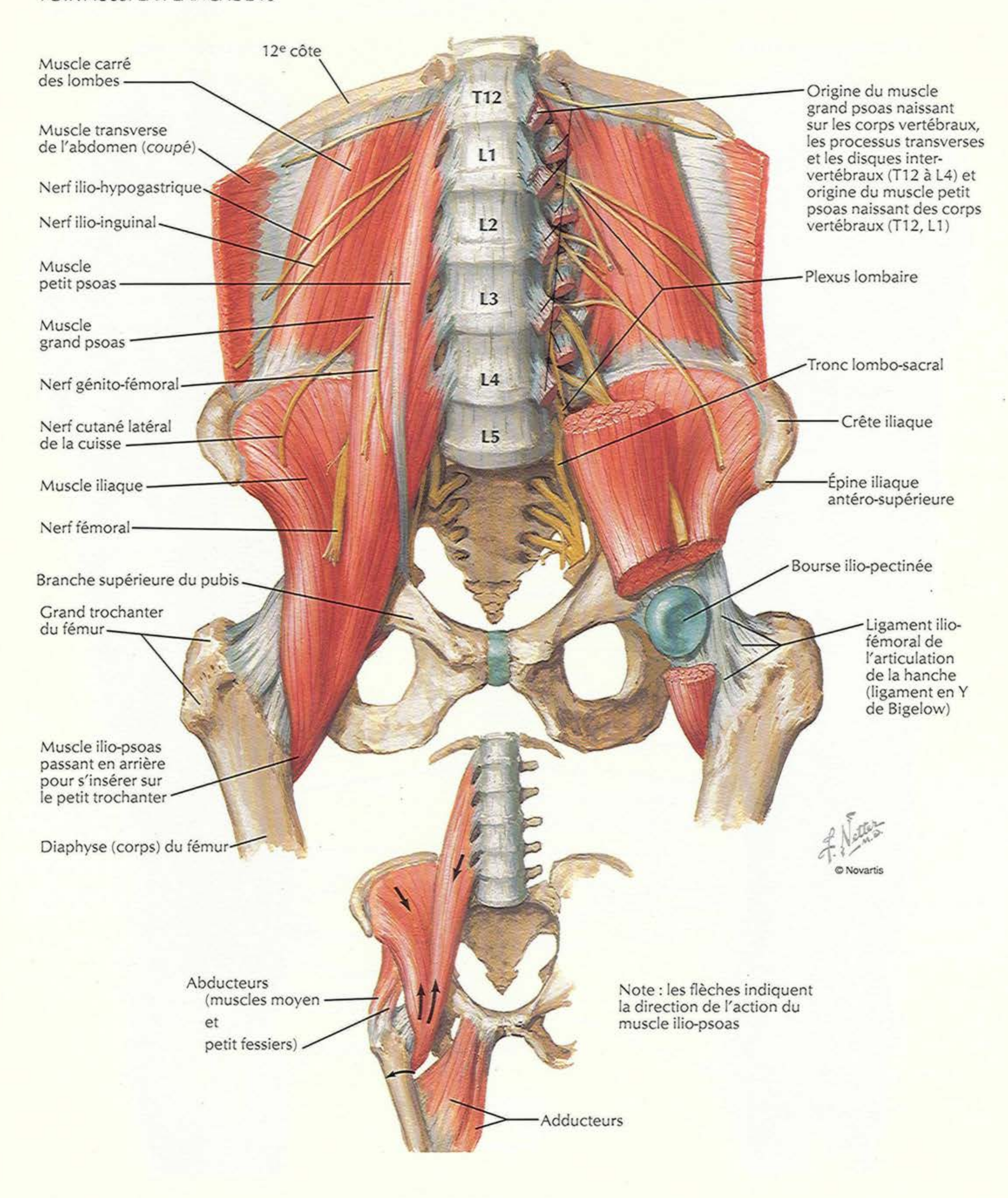
Muscles de la hanche et de la cuisse : vues postérieures

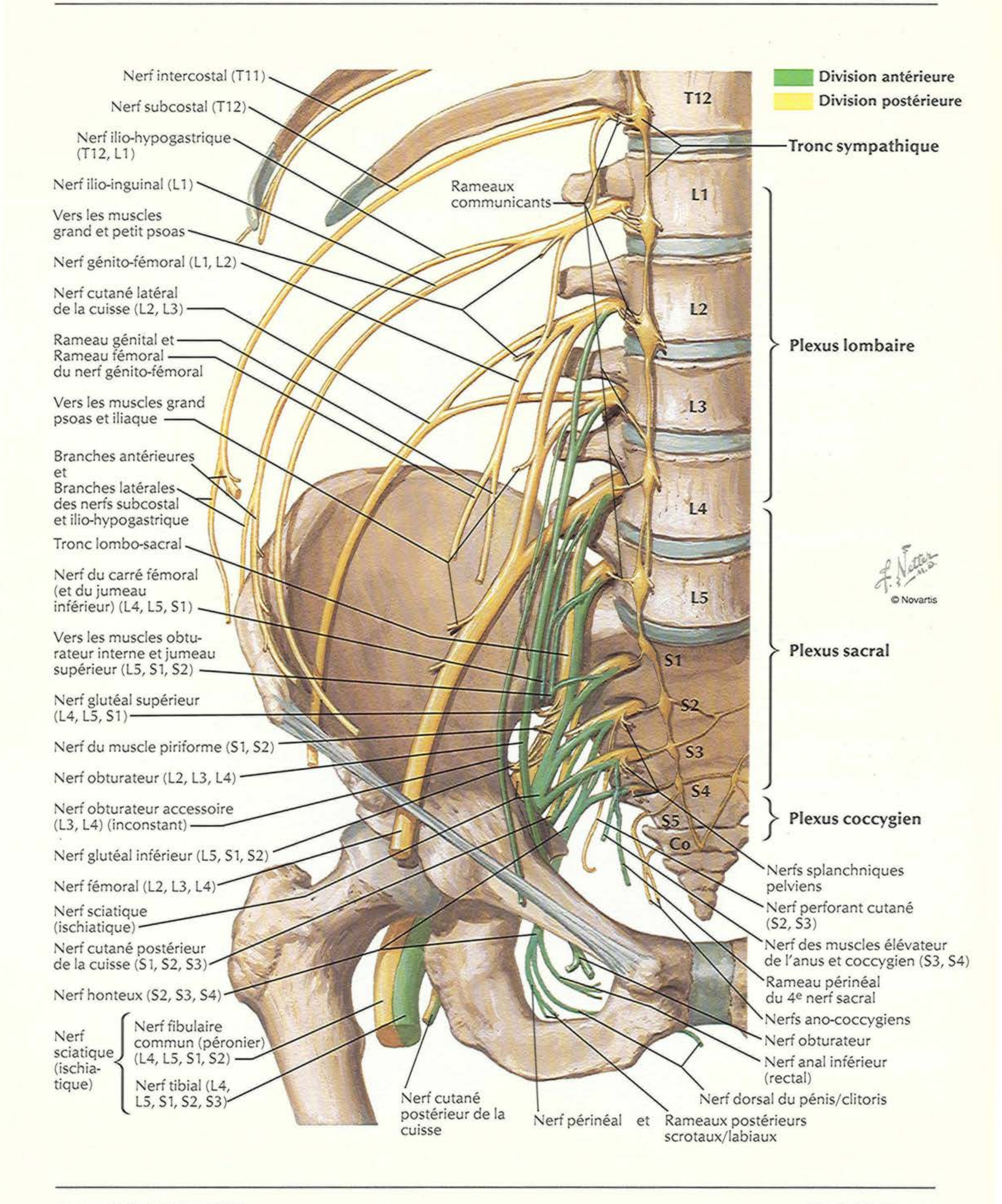
POUR LE PIRIFORME ET L'OBTURATEUR INTERNE, VOIR AUSSI LES PLANCHES 333, 334 ; POUR L'OBTURATEUR EXTERNE, VOIR LA PLANCHE 459



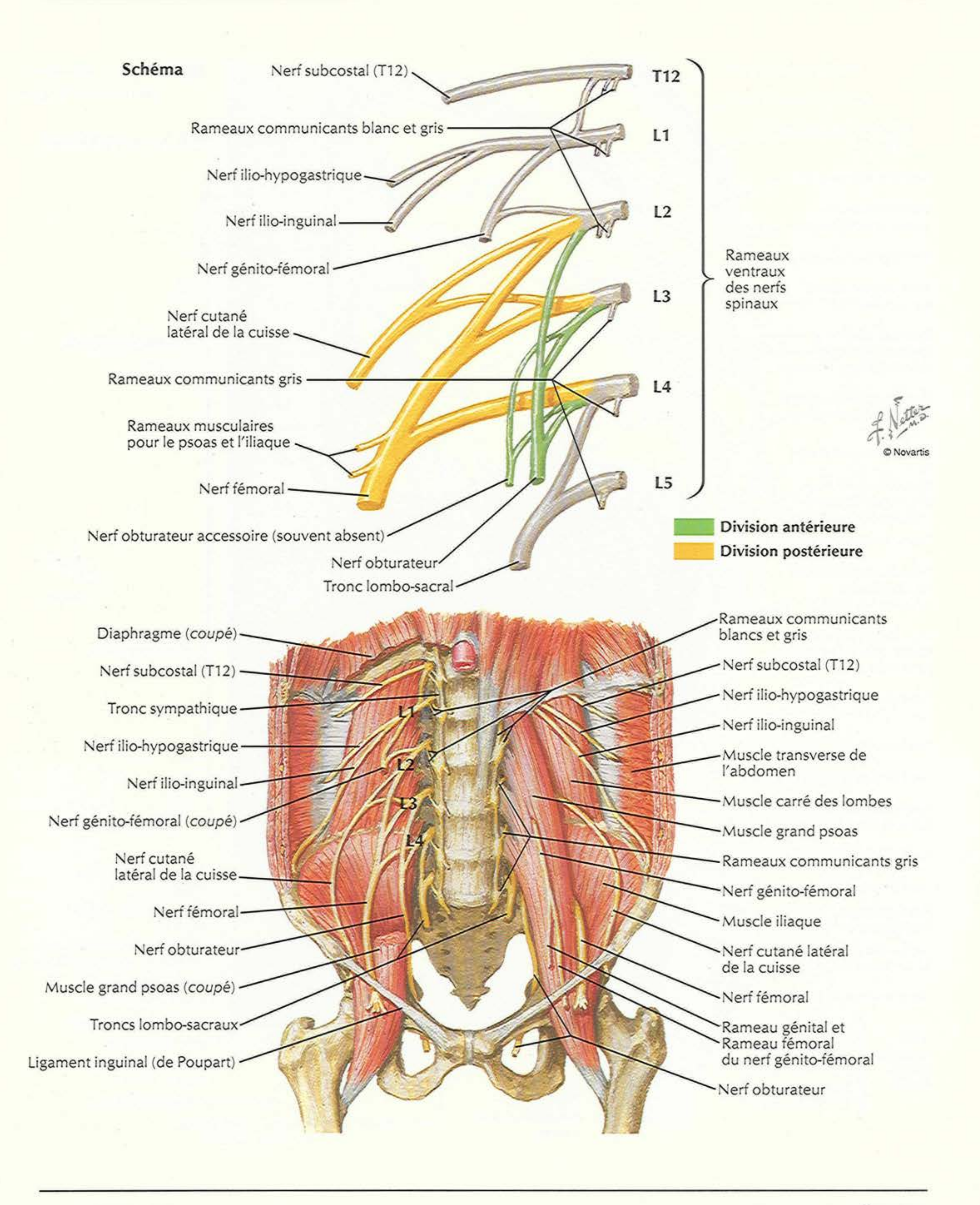
Muscles psoas et iliaque

VOIR AUSSI LA PLANCHE 246





Nerf intercostal (T11)
Nerf subcostal (T12)
Nerf ilio-hypogastrique (T12, L1)
Nerf ilio-inguinal (L1)
Vers les muscles grand et petit psoas
Nerf génito-fémoral (L1, L2)
Nerf cutané latéral de la cuisse (L2, L3)
Rameau génital et Rameau fémoral du nerf génito-fémoral
Vers les muscles grand psoas et iliaque
Branches antérieures et Branches latérales des nerfs subcostal et ilio-hypogastrique
Tronc lombo-sacral
Nerf du carré fémoral (et du jumeau inférieur) (L4, L5, S1)
Vers les muscles obturateur interne et jumeau supérieur (L5, S1, S2)
Nerf glutéal supérieur (L4, L5, S1)
Nerf du muscle piriforme (S1, S2)
Nerf obturateur (L2, L3, L4)
Nerf obturateur accessoire (L3, L4) (inconstant)
Nerf glutéal inférieur (L5, S1, S2)
Nerf fémoral (L2, L3, L4)
Nerf sciatique (ischiatique)
Nerf cutané postérieur de la cuisse (S1, S2, S3)
Nerf honteux (S2, S3, S4)
Nerf sciatique (ischiatique)
Nerf fibulaire commun (péronier) (L4, L5, S1, S2)
Nerf tibial (L4, L5, S1, S2, S3)
Nerf cutané postérieur de la cuisse
Nerf périnéal et Rameaux postérieurs scrotaux/labiaux
Nerf dorsal du pénis/clitoris
Nerf anal inférieur (rectal)
Nerf obturateur
Nerfs ano-coccygiens
Rameau périnéal du 4e nerf sacral
Nerf des muscles élévateur de l'anus et coccygien (S3, S4)
Nerf perforant cutané (S2, S3)
Nerfs splanchniques pelviens
Plexus coccygien
Plexus sacral
Plexus lombaire
Tronc sympathique
Rameaux communicants
Division antérieure
Division postérieure
T12
L1
L2
L3
L4
L5
S1
S2
S3
S4
S5
Co
F. Netter M.D.
© Novartis


Schéma
Nerf subcostal (T12)
T12
Rameaux communicants blanc et gris
L1
Nerf ilio-hypogastrique
Nerf ilio-inguinal
L2
Nerf génito-fémoral
Rameaux ventraux des nerfs spinaux
L3
Nerf cutané latéral de la cuisse
Rameaux communicants gris
L4
Rameaux musculaires pour le psoas et l'iliaque
© Novartis
Nerf fémoral
L5
Nerf obturateur accessoire (souvent absent)
Division antérieure
Division postérieure
Nerf obturateur
Tronc lombo-sacral
Diaphragme (coupé)
Nerf subcostal (T12)
Tronc sympathique
Nerf ilio-hypogastrique
Nerf ilio-inguinal
Nerf génito-fémoral (coupé)
Nerf cutané latéral de la cuisse
Nerf fémoral
Nerf obturateur
Muscle grand psoas (coupé)
Troncs lombo-sacraux
Ligament inguinal (de Poupart)
L1
L2
L3
L4
Rameaux communicants blancs et gris
Nerf subcostal (T12)
Nerf ilio-hypogastrique
Nerf ilio-inguinal
Muscle transverse de l'abdomen
Muscle carré des lombes
Muscle grand psoas
Rameaux communicants gris
Nerf génito-fémoral
Muscle iliaque
Nerf cutané latéral de la cuisse
Nerf fémoral
Rameau génital et Rameau fémoral du nerf génito-fémoral
Nerf obturateur

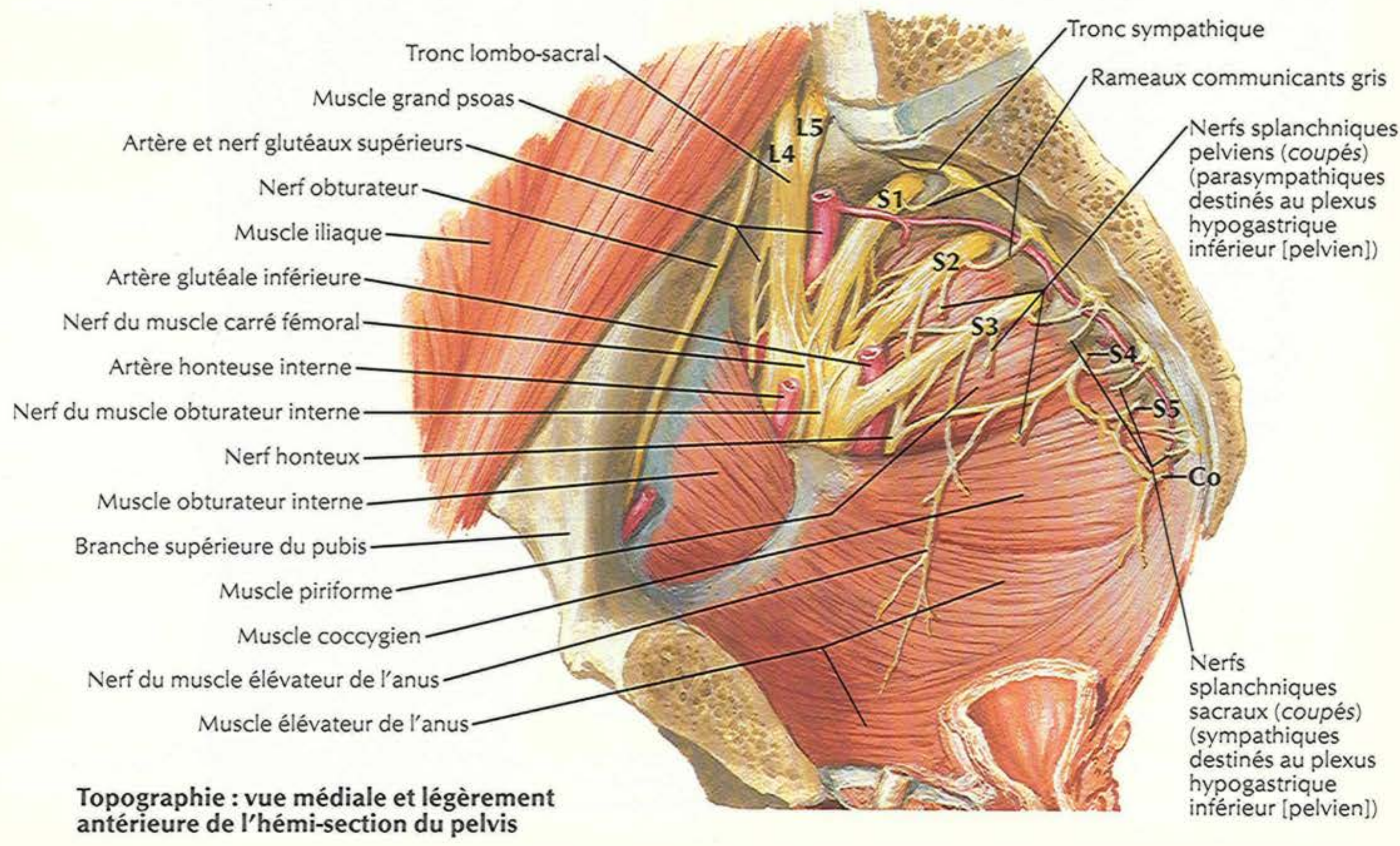
Schéma

Division antérieure
Division postérieure

L4
L5
S1
S2
S3
S4
S5

Tronc lombo-sacral
Rameaux communicants gris
Nerfs splanchniques pelviens (parasympathiques destinés au plexus hypogastrique [pelvien] inférieur)
Nerf glutéal supérieur
Nerf glutéal inférieur
Nerf du muscle piriforme
Nerf sciatique (ischiatique)
Nerf tibial
Nerf fibulaire commun (péronier)
Nerf coccygien
Nerf ano-coccygien
Rameau périnéal du 4e nerf sacral
Nerf des muscles élévateur de l'anus et coccygien
Nerf honteux
Nerf perforant cutané
Nerf cutané postérieur de la cuisse
Nerf des muscles carré fémoral et jumeau inférieur
Nerf des muscles obturateur interne et jumeau supérieur

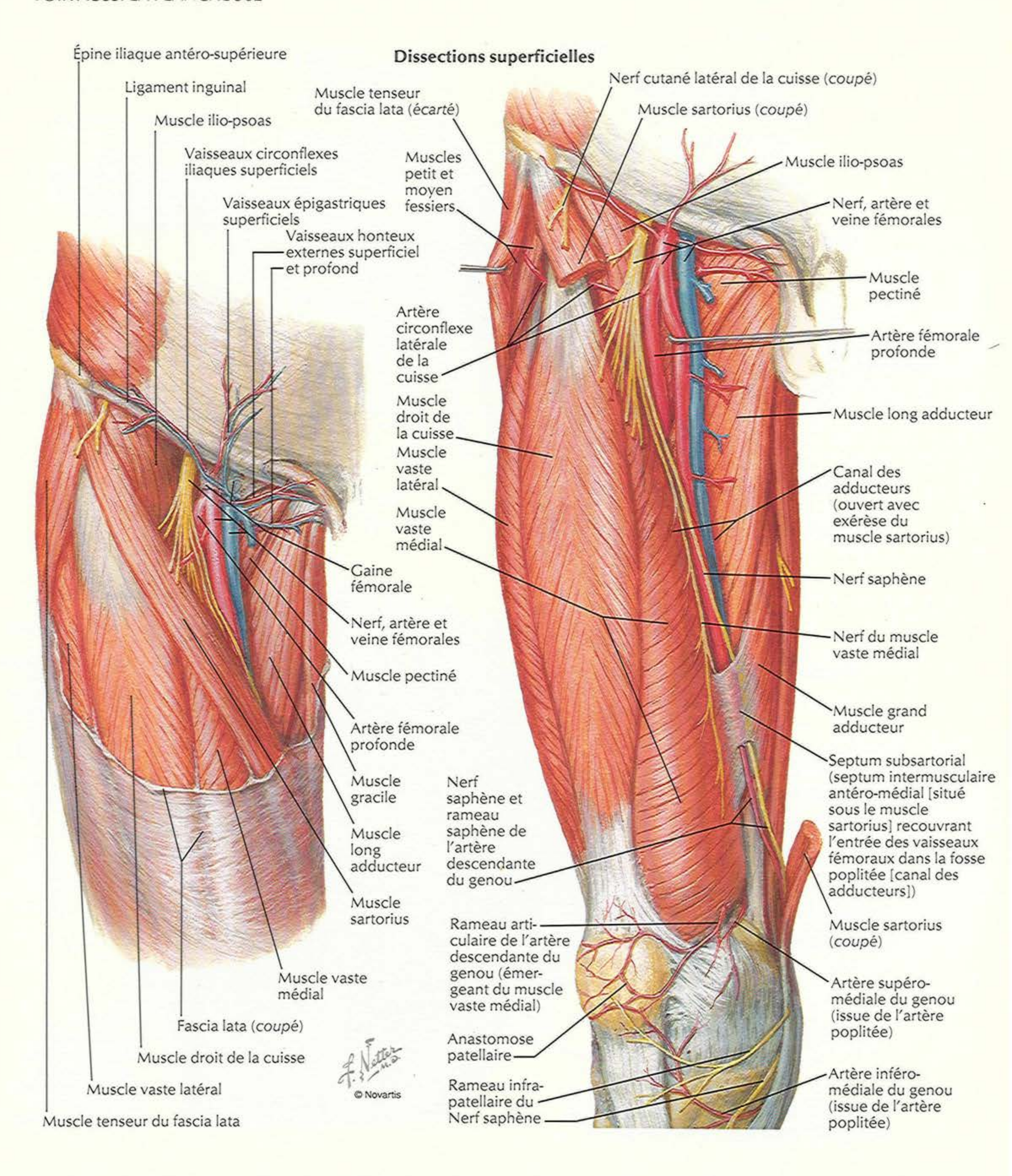
F. Netter M.D.



Topographie : vue médiale et légèrement antérieure de l'hémi-section du pelvis

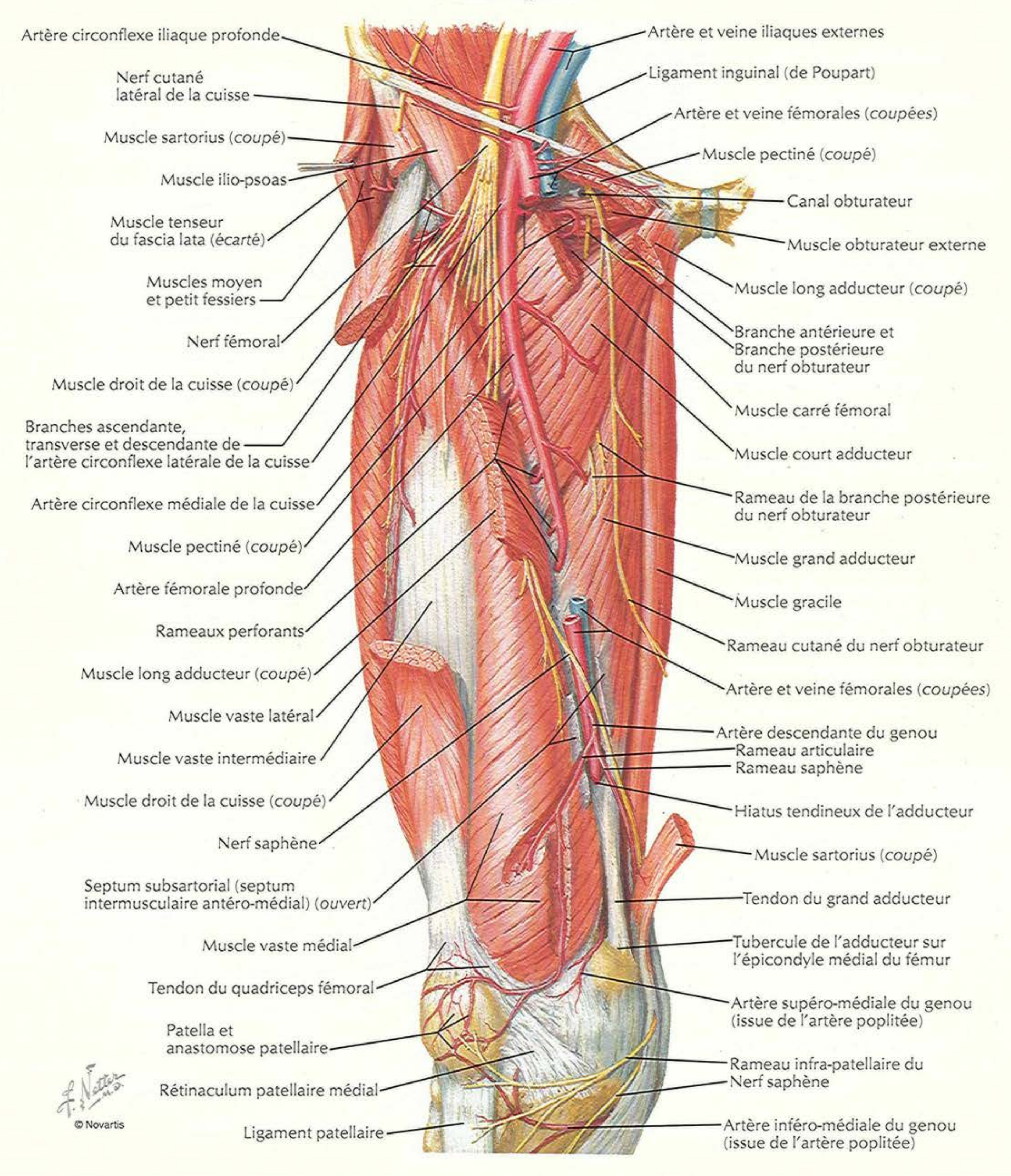
Artères et nerfs de la cuisse : vues antérieures

VOIR AUSSI LA PLANCHE 502



VOIR AUSSI LES PLANCHES 502, 503

Dissection profonde



Artères et nerfs de la cuisse : vue postérieure

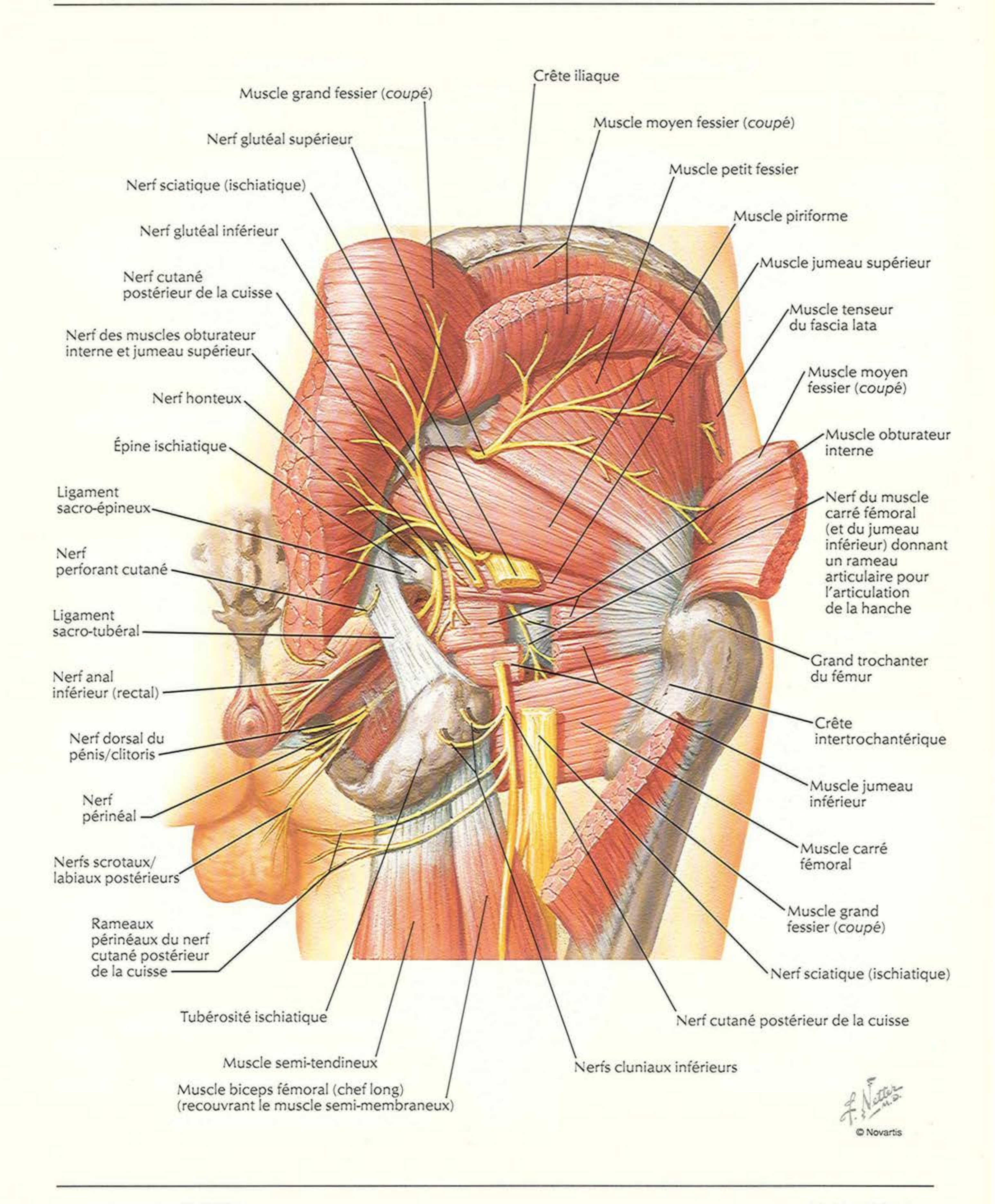
VOIR AUSSI LA PLANCHE 504

Dissection profonde

Nerfs cluniaux supérieurs
Muscle grand fessier (*coupé*)
Nerfs cluniaux moyens
Artère et nerf glutéaux inférieurs
Nerf honteux
Nerf des muscles obturateur interne et jumeau supérieur
Nerf cutané postérieur de la cuisse
Ligament sacro-tubéral
Tubérosité ischiatique
Nerfs cluniaux inférieurs (*coupés*)
Muscle grand adducteur
Muscle gracile
Nerf sciatique (ischiatique)
Rameaux musculaires du nerf sciatique (ischiatique)
Muscle semi-tendineux (*écarté*)
Muscle semi-membraneux
Nerf sciatique (ischiatique)
Rameau articulaire
Hiatus de l'adducteur
Veine et artère poplitées
Artère supéro-médiale du genou
Épicondyle médial du fémur
Nerf tibial
Muscle gastrocnémien (chef médial)
Nerf cutané sural médial
Petite veine saphène

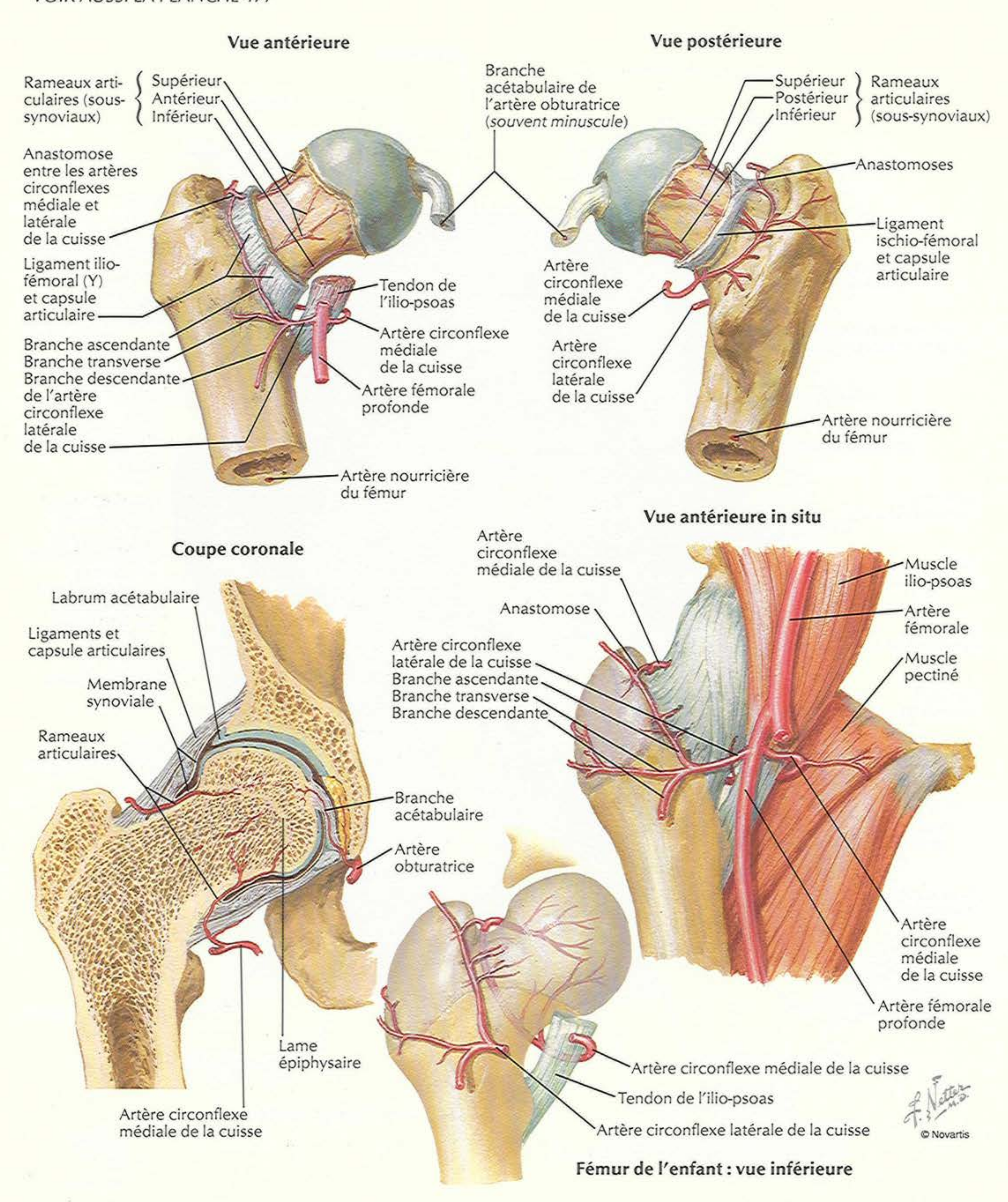
Crête iliaque
Fascia glutéal et muscle moyen fessier (*coupé*)
Artère et nerf glutéaux supérieurs
Muscle petit fessier
Muscle tenseur du fascia lata
Muscle piriforme
Muscle moyen fessier (*coupé*)
Muscle jumeau supérieur
Grand trochanter du fémur
Muscle obturateur interne
Muscle jumeau inférieur
Muscle grand fessier (*coupé*)
Muscle carré fémoral
Artère circonflexe médiale de la cuisse
Muscle vaste latéral et tractus ilio-tibial
Adducteur minime, partie du muscle grand adducteur
1re artère perforante (de l'artère fémorale profonde)
Muscle grand adducteur
2e et 3e artères perforantes (de l'artère fémorale profonde)
4e artère perforante (terminaison de l'artère fémorale profonde)
Chef long (*écarté*) } Muscle biceps fémoral
Chef court } Muscle biceps fémoral
Artère supéro-latérale du genou
Nerf fibulaire commun (péronier)
Muscle plantaire
Muscle gastrocnémien (chef latéral)
Nerf cutané sural latéral

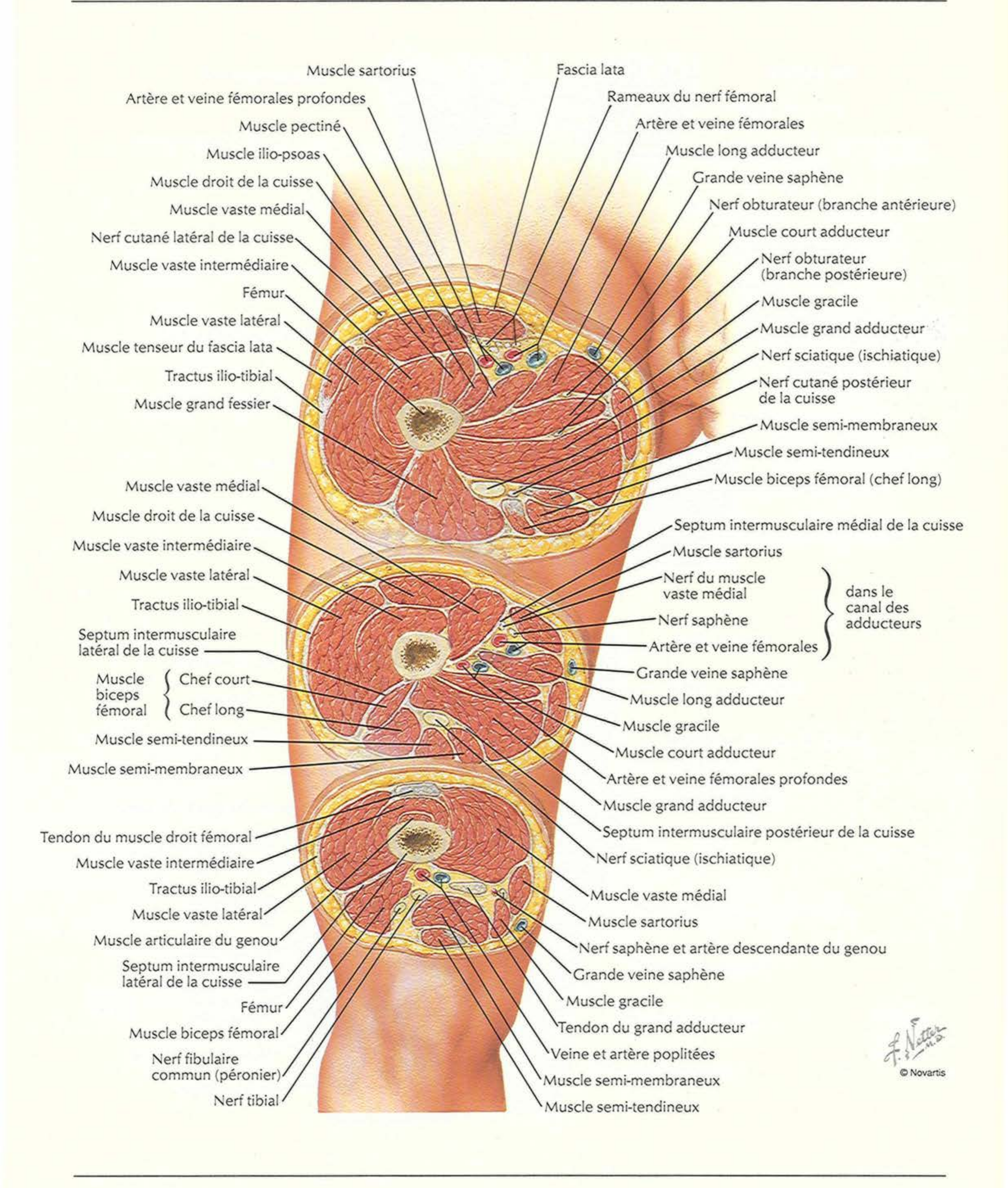
F. Netter M.D.


Crête iliaque
Muscle grand fessier (coupé)
Muscle moyen fessier (coupé)
Nerf glutéal supérieur
Muscle petit fessier
Nerf sciatique (ischiatique)
Muscle piriforme
Nerf glutéal inférieur
Muscle jumeau supérieur
Nerf cutané postérieur de la cuisse
Muscle tenseur du fascia lata
Nerf des muscles obturateur interne et jumeau supérieur
Muscle moyen fessier (coupé)
Nerf honteux
Muscle obturateur interne
Épine ischiatique
Ligament sacro-épineux
Nerf du muscle carré fémoral (et du jumeau inférieur) donnant un rameau articulaire pour l'articulation de la hanche
Nerf perforant cutané
Ligament sacro-tubéral
Grand trochanter du fémur
Nerf anal inférieur (rectal)
Crête intertrochantérique
Nerf dorsal du pénis/clitoris
Muscle jumeau inférieur
Nerf périnéal
Muscle carré fémoral
Nerfs scrotaux/labiaux postérieurs
Muscle grand fessier (coupé)
Rameaux périnéaux du nerf cutané postérieur de la cuisse
Nerf sciatique (ischiatique)
Tubérosité ischiatique
Nerf cutané postérieur de la cuisse
Muscle semi-tendineux
Nerfs cluniaux inférieurs
Muscle biceps fémoral (chef long) (recouvrant le muscle semi-membraneux)
F. Netter M.D.

Artères de la tête et du col du fémur

VOIR AUSSI LA PLANCHE 477



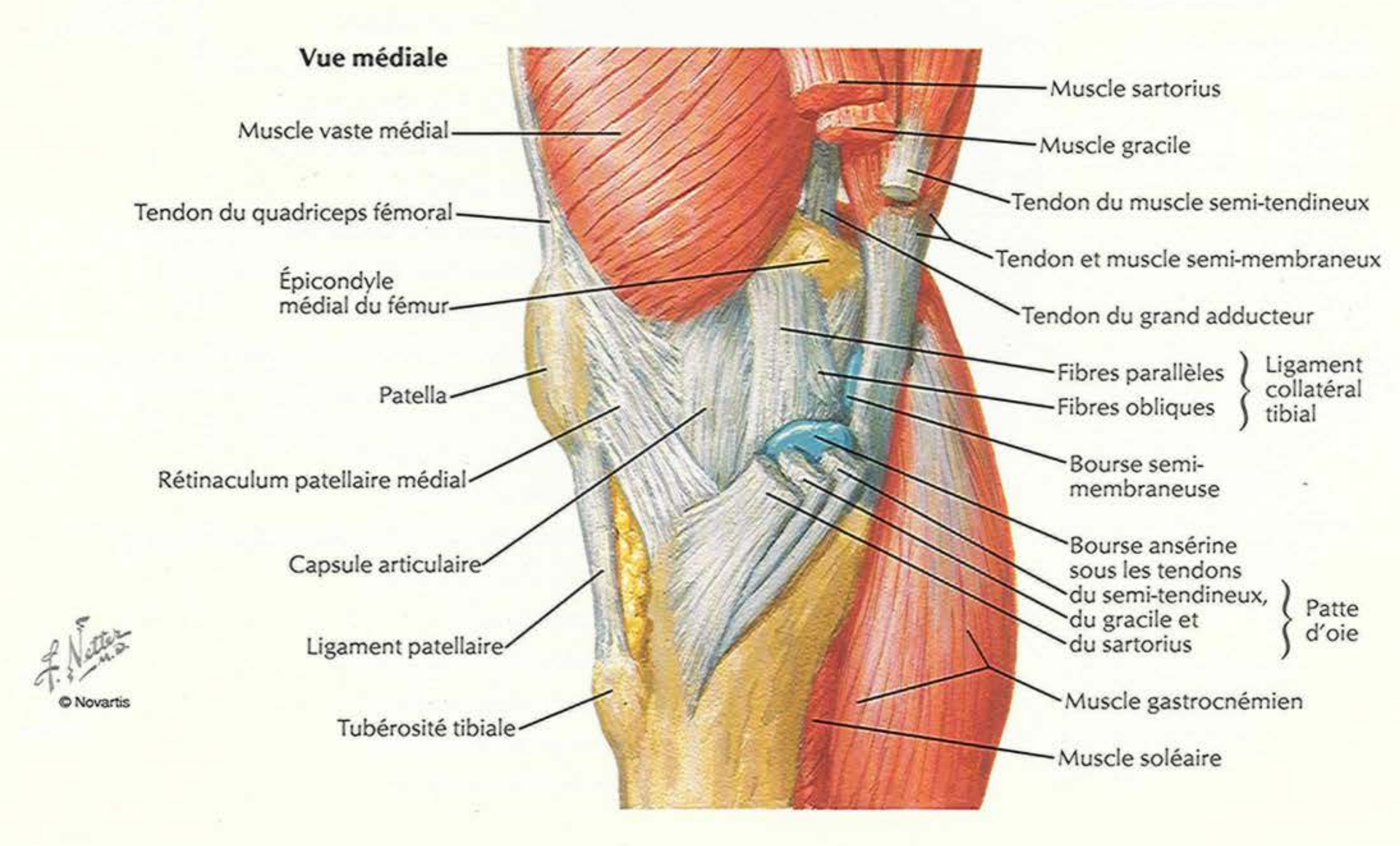


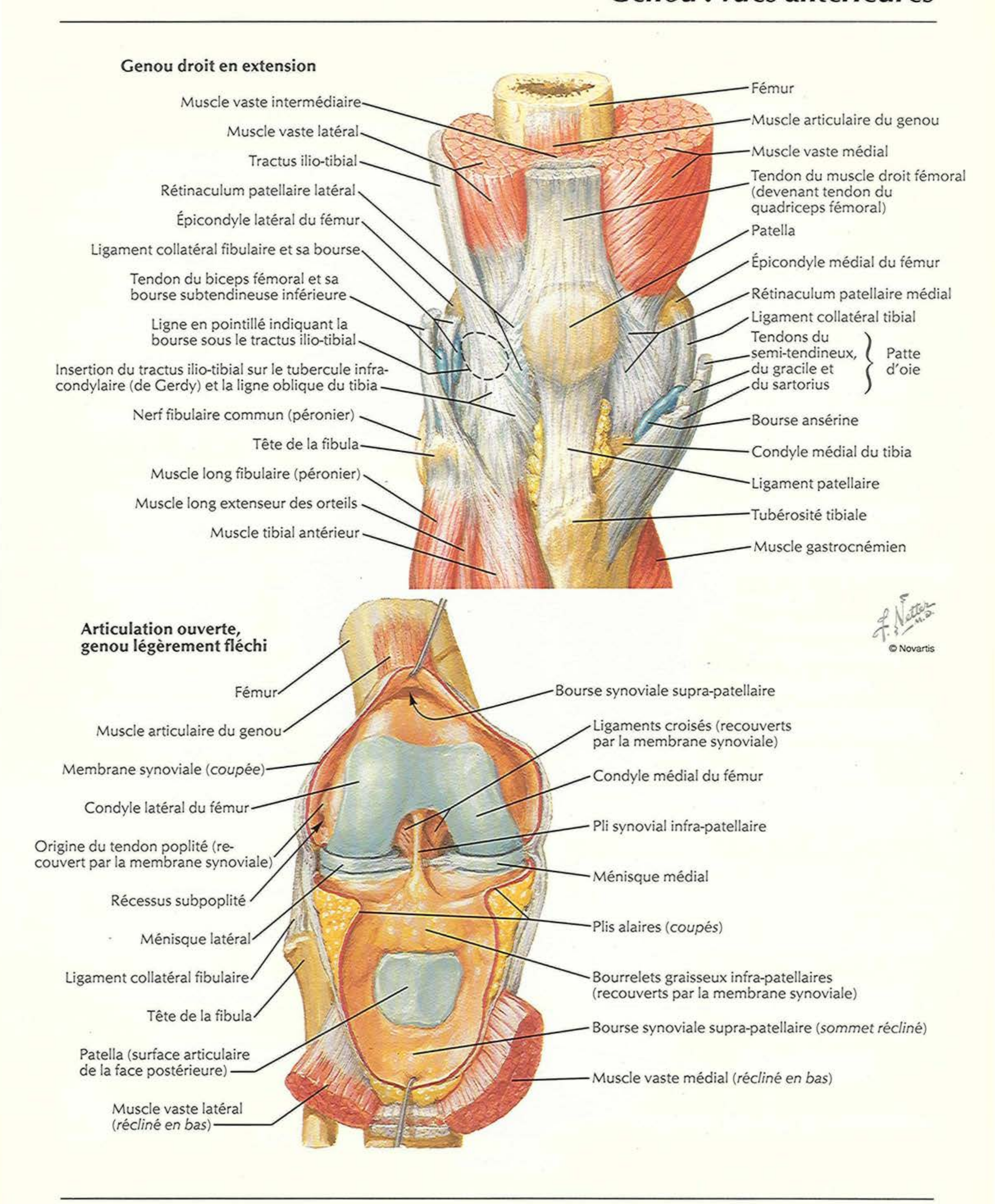
Muscle sartorius
Artère et veine fémorales profondes
Muscle pectiné
Muscle ilio-psoas
Muscle droit de la cuisse
Muscle vaste médial
Nerf cutané latéral de la cuisse
Muscle vaste intermédiaire
Fémur
Muscle vaste latéral
Muscle tenseur du fascia lata
Tractus ilio-tibial
Muscle grand fessier
Fascia lata
Rameaux du nerf fémoral
Artère et veine fémorales
Muscle long adducteur
Grande veine saphène
Nerf obturateur (branche antérieure)
Muscle court adducteur
Nerf obturateur
(branche postérieure)
Muscle gracile
Muscle grand adducteur
Nerf sciatique (ischiatique)
Nerf cutané postérieur
de la cuisse
Muscle semi-membraneux
Muscle semi-tendineux
Muscle biceps fémoral (chef long)
Muscle vaste médial
Muscle droit de la cuisse
Muscle vaste intermédiaire
Muscle vaste latéral
Tractus ilio-tibial
Septum intermusculaire
latéral de la cuisse
Muscle biceps fémoral
Chef court
Chef long
Muscle semi-tendineux
Muscle semi-membraneux
Septum intermusculaire médial de la cuisse
Muscle sartorius
Nerf du muscle
vaste médial
Nerf saphène
Artère et veine fémorales
dans le
canal des
adducteurs
Grande veine saphène
Muscle long adducteur
Muscle gracile
Muscle court adducteur
Artère et veine fémorales profondes
Muscle grand adducteur
Septum intermusculaire postérieur de la cuisse
Nerf sciatique (ischiatique)
Tendon du muscle droit fémoral
Muscle vaste intermédiaire
Tractus ilio-tibial
Muscle vaste latéral
Muscle articulaire du genou
Septum intermusculaire
latéral de la cuisse
Fémur
Muscle biceps fémoral
Nerf fibulaire
commun (péronier)
Nerf tibial
Muscle vaste médial
Muscle sartorius
Nerf saphène et artère descendante du genou
Grande veine saphène
Muscle gracile
Tendon du grand adducteur
Veine et artère poplitées
Muscle semi-membraneux
Muscle semi-tendineux
F. Netter M.D.
© Novartis

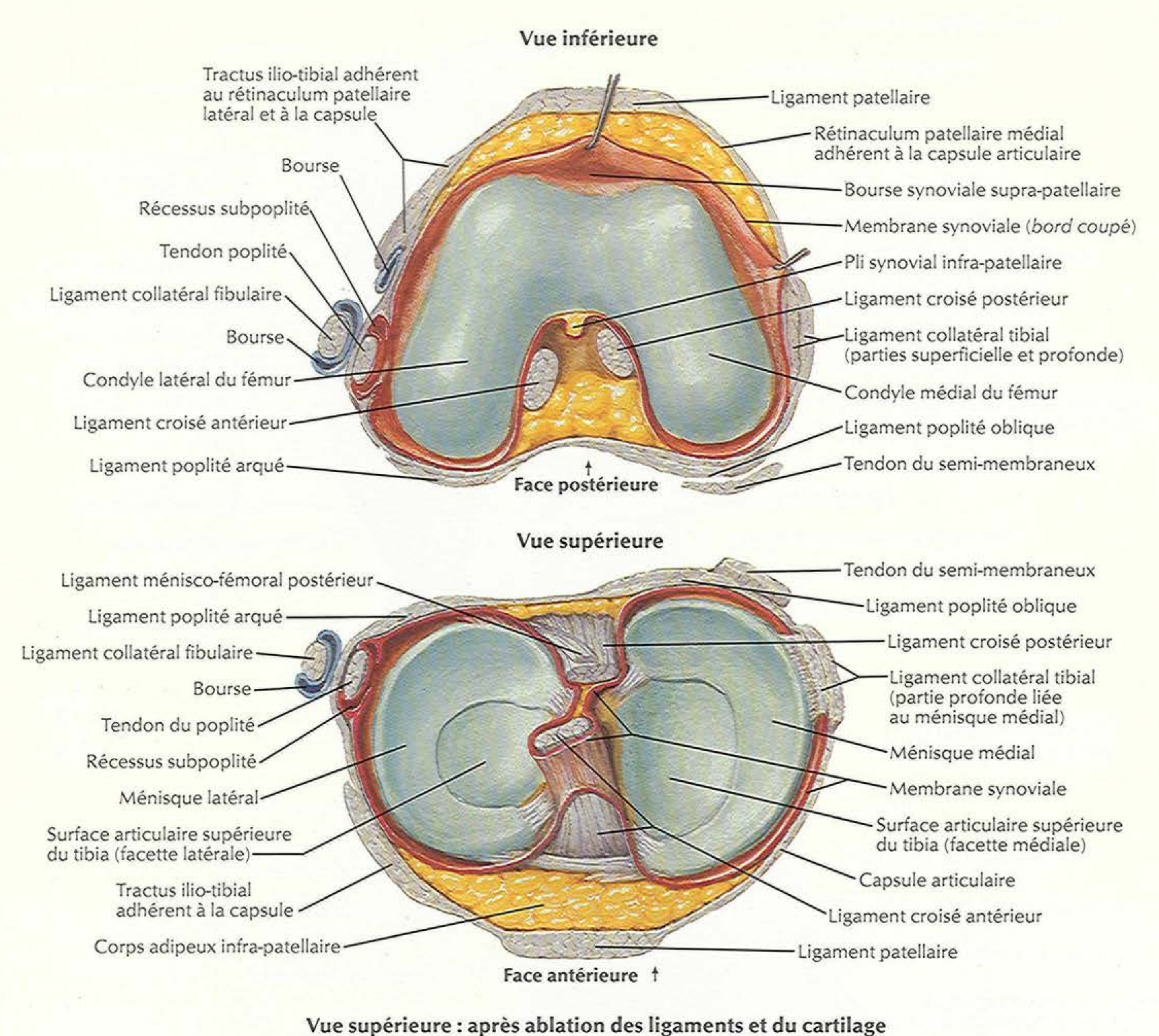
Genou : vues latérale et médiale

Vue latérale

Tractus ilio-tibial
Muscle biceps fémoral { Chef long / Chef court
Bourse sous-jacente au tractus ilio-tibial
Ligament collatéral fibulaire et bourse sous-jacente
Muscle plantaire
Tendon du biceps fémoral et sa bourse subtendineuse inférieure
Nerf fibulaire commun (péronier)
Tête de la fibula
Muscle gastrocnémien
Muscle soléaire
Muscle long fibulaire (péronier)
Muscle vaste latéral
Tendon du quadriceps fémoral
Patella
Rétinaculum patellaire latéral
Capsule articulaire du genou
Ligament patellaire
Tubérosité tibiale
Muscle tibial antérieur




Genou droit en extension
Muscle vaste intermédiaire
Muscle vaste latéral
Tractus ilio-tibial
Rétinaculum patellaire latéral
Épicondyle latéral du fémur
Ligament collatéral fibulaire et sa bourse
Tendon du biceps fémoral et sa bourse subtendineuse inférieure
Ligne en pointillé indiquant la bourse sous le tractus ilio-tibial
Insertion du tractus ilio-tibial sur le tubercule infra-condylaire (de Gerdy) et la ligne oblique du tibia
Nerf fibulaire commun (péronier)
Tête de la fibula
Muscle long fibulaire (péronier)
Muscle long extenseur des orteils
Muscle tibial antérieur
Fémur
Muscle articulaire du genou
Muscle vaste médial
Tendon du muscle droit fémoral (devenant tendon du quadriceps fémoral)
Patella
Épicondyle médial du fémur
Rétinaculum patellaire médial
Ligament collatéral tibial
Tendons du semi-tendineux, du gracile et du sartorius
Patte d'oie
Bourse ansérine
Condyle médial du tibia
Ligament patellaire
Tubérosité tibiale
Muscle gastrocnémien
Articulation ouverte, genou légèrement fléchi
Fémur
Muscle articulaire du genou
Membrane synoviale (coupée)
Condyle latéral du fémur
Origine du tendon poplité (recouvert par la membrane synoviale)
Récessus subpoplité
Ménisque latéral
Ligament collatéral fibulaire
Tête de la fibula
Patella (surface articulaire de la face postérieure)
Muscle vaste latéral (récliné en bas)
Bourse synoviale supra-patellaire
Ligaments croisés (recouverts par la membrane synoviale)
Condyle médial du fémur
Pli synovial infra-patellaire
Ménisque médial
Plis alaires (coupés)
Bourrelets graisseux infra-patellaires (recouverts par la membrane synoviale)
Bourse synoviale supra-patellaire (sommet récliné)
Muscle vaste médial (récliné en bas)
F. Netter M.D.
© Novartis



Vue supérieure : après ablation des ligaments et du cartilage

Insertion du ligament croisé postérieur

Insertion de la membrane synoviale

Surface articulaire supérieure du tibia (facette latérale)

Insertion des cornes du ménisque latéral

Insertions des cornes du ménisque médial

Éminence intercondylaire

Insertion de la membrane synoviale

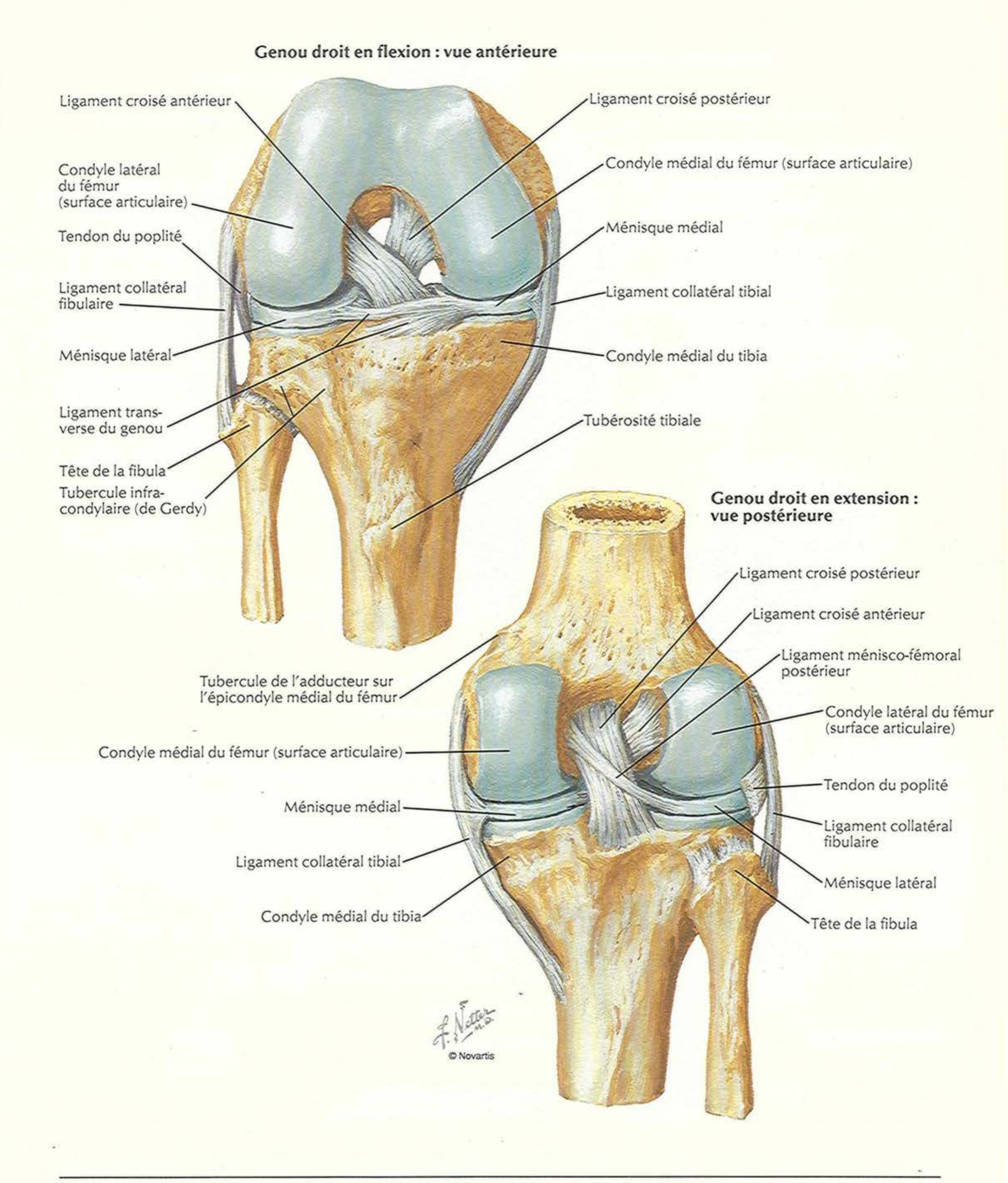
Surface articulaire supérieure du tibia (facette médiale)

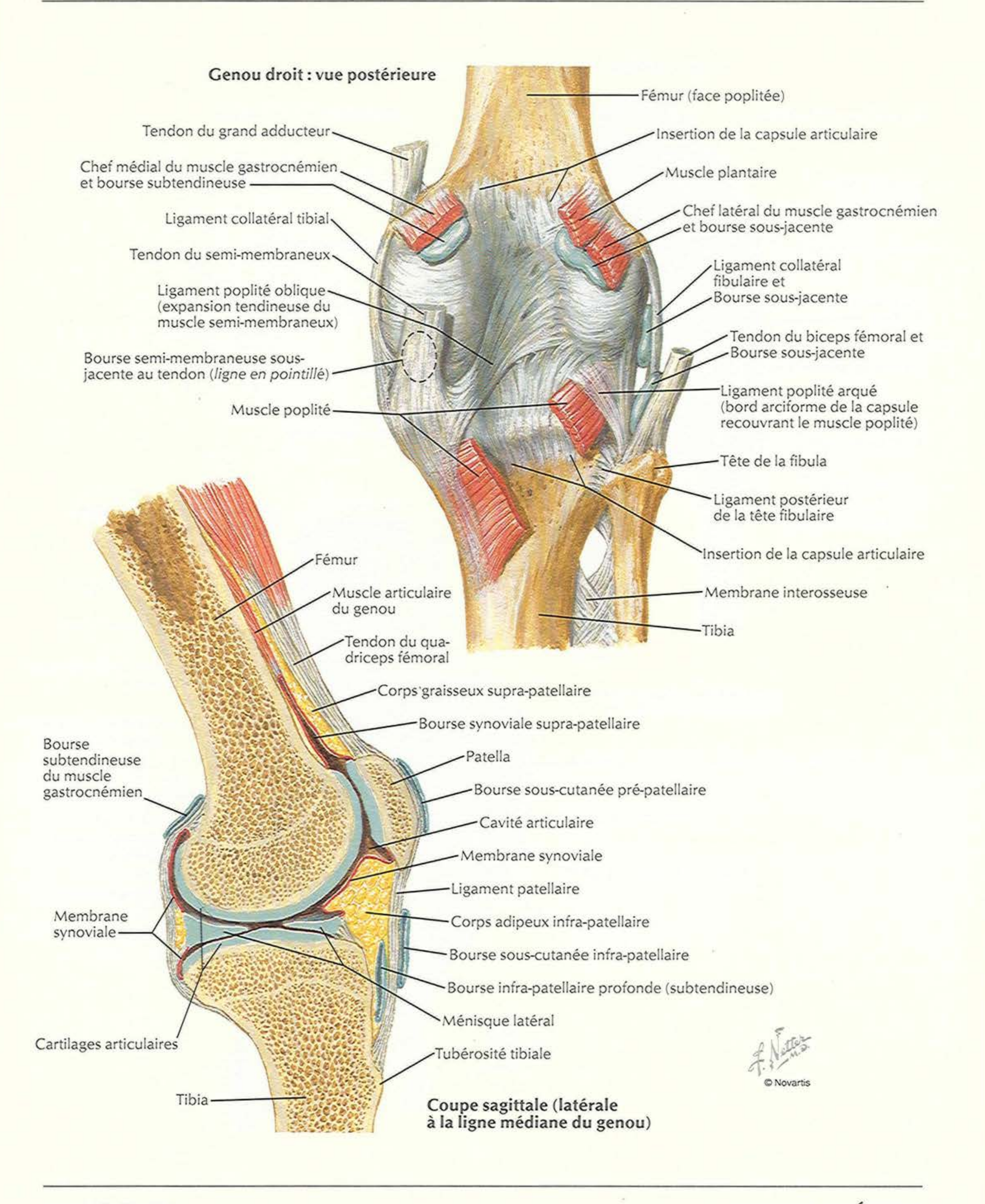
Insertion du ligament croisé antérieur

Tubérosité tibiale

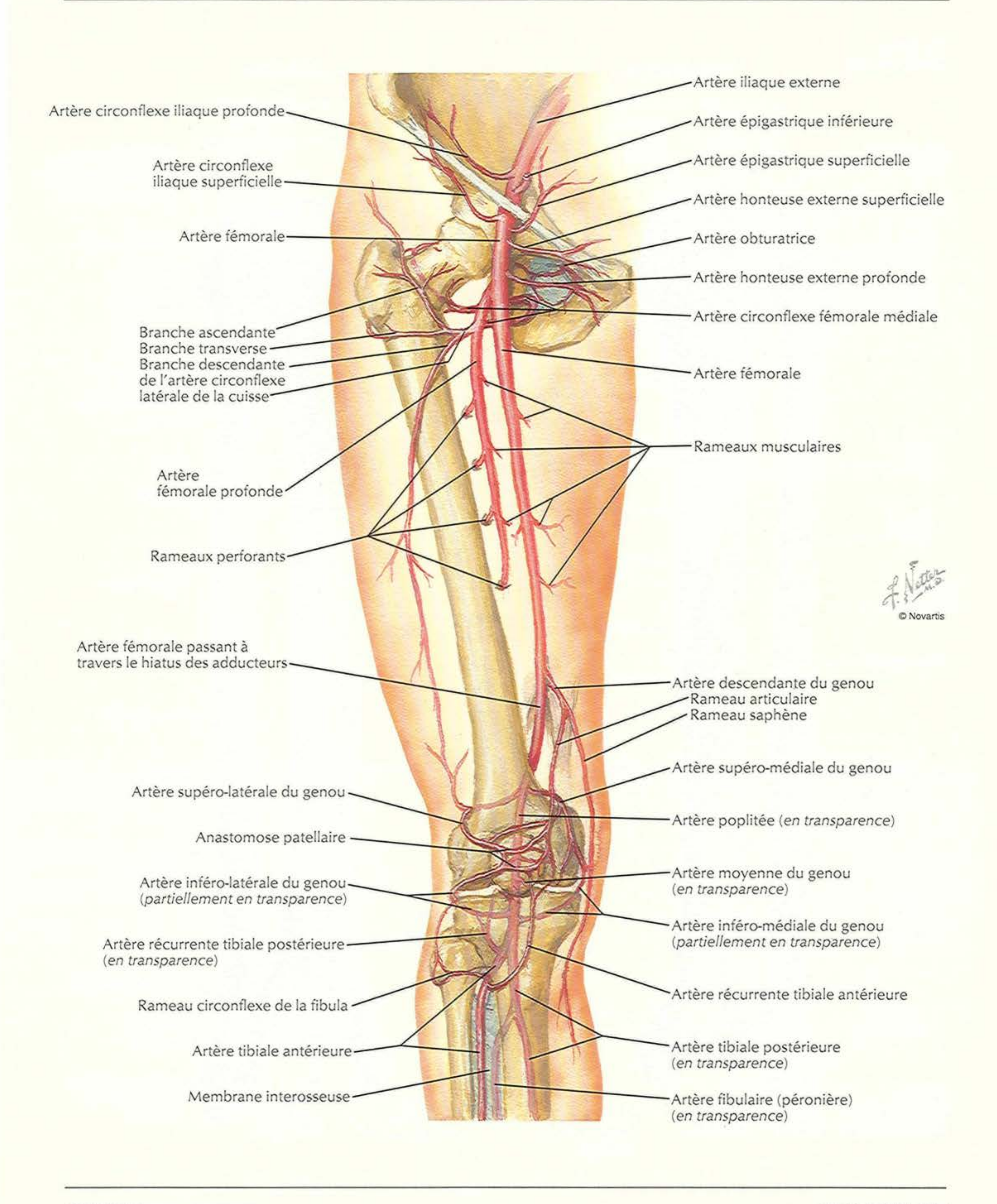
Face antérieure

F. Netter M.D.


Genou droit en flexion : vue antérieure
Ligament croisé antérieur
Ligament croisé postérieur
Condyle latéral du fémur (surface articulaire)
Condyle médial du fémur (surface articulaire)
Tendon du poplité
Ménisque médial
Ligament collatéral fibulaire
Ligament collatéral tibial
Ménisque latéral
Condyle médial du tibia
Ligament transverse du genou
Tubérosité tibiale
Tête de la fibula
Tubercule infra-condylaire (de Gerdy)
Genou droit en extension : vue postérieure
Ligament croisé postérieur
Ligament croisé antérieur
Ligament ménisco-fémoral postérieur
Tubercule de l'adducteur sur l'épicondyle médial du fémur
Condyle latéral du fémur (surface articulaire)
Condyle médial du fémur (surface articulaire)
Tendon du poplité
Ménisque médial
Ligament collatéral fibulaire
Ligament collatéral tibial
Ménisque latéral
Condyle médial du tibia
Tête de la fibula
© Novartis

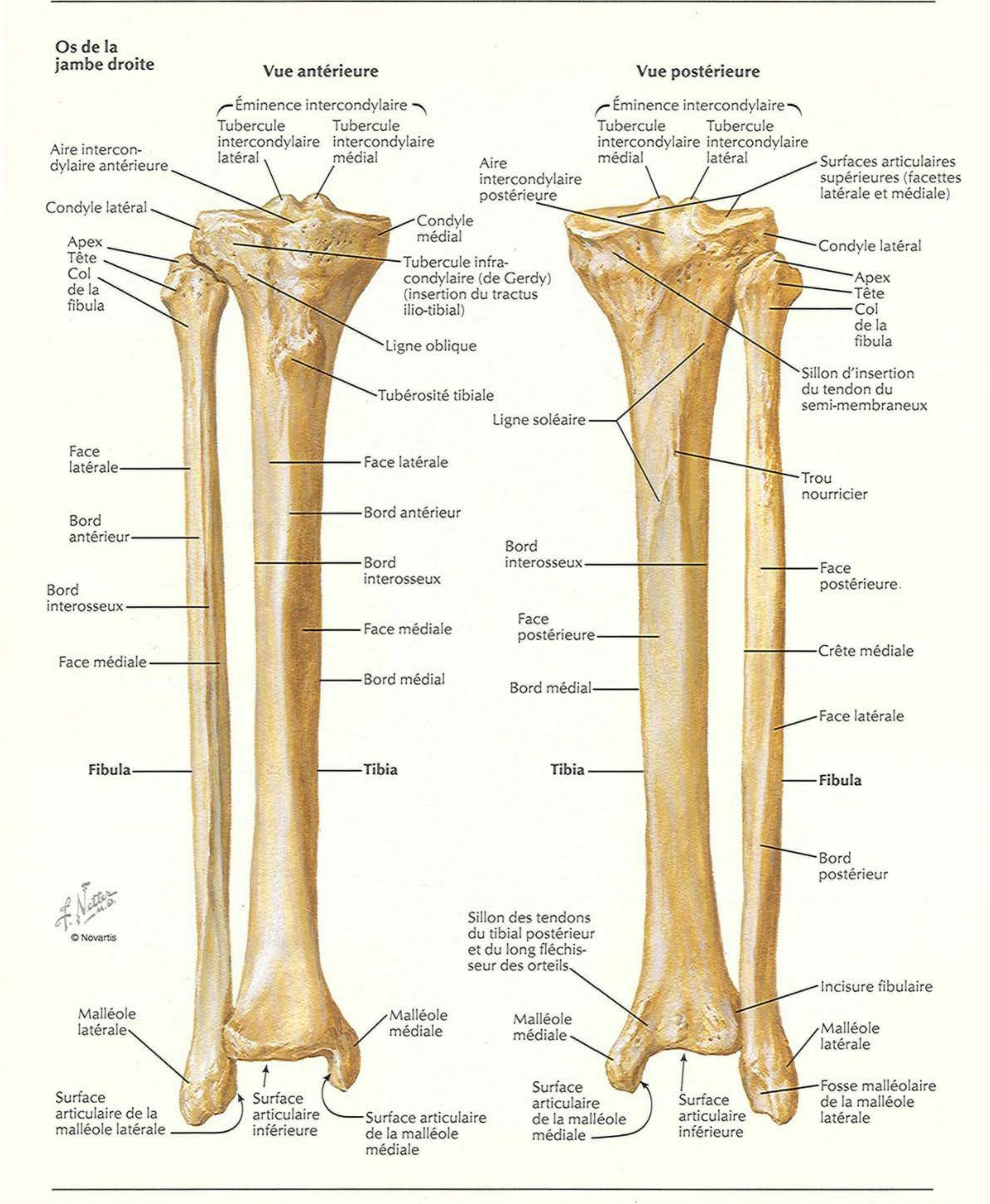


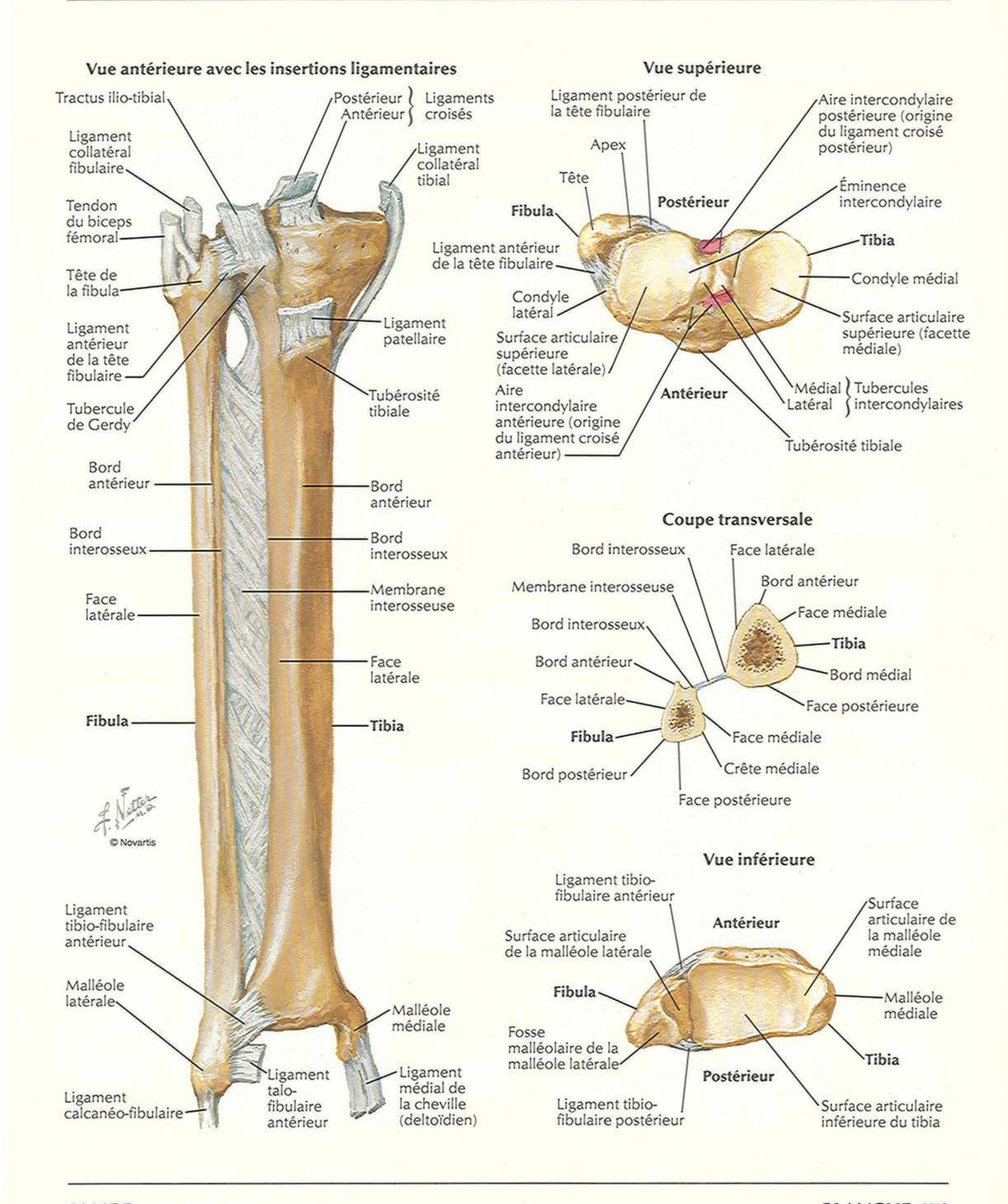
Coupe sagittale (latérale à la ligne médiane du genou)



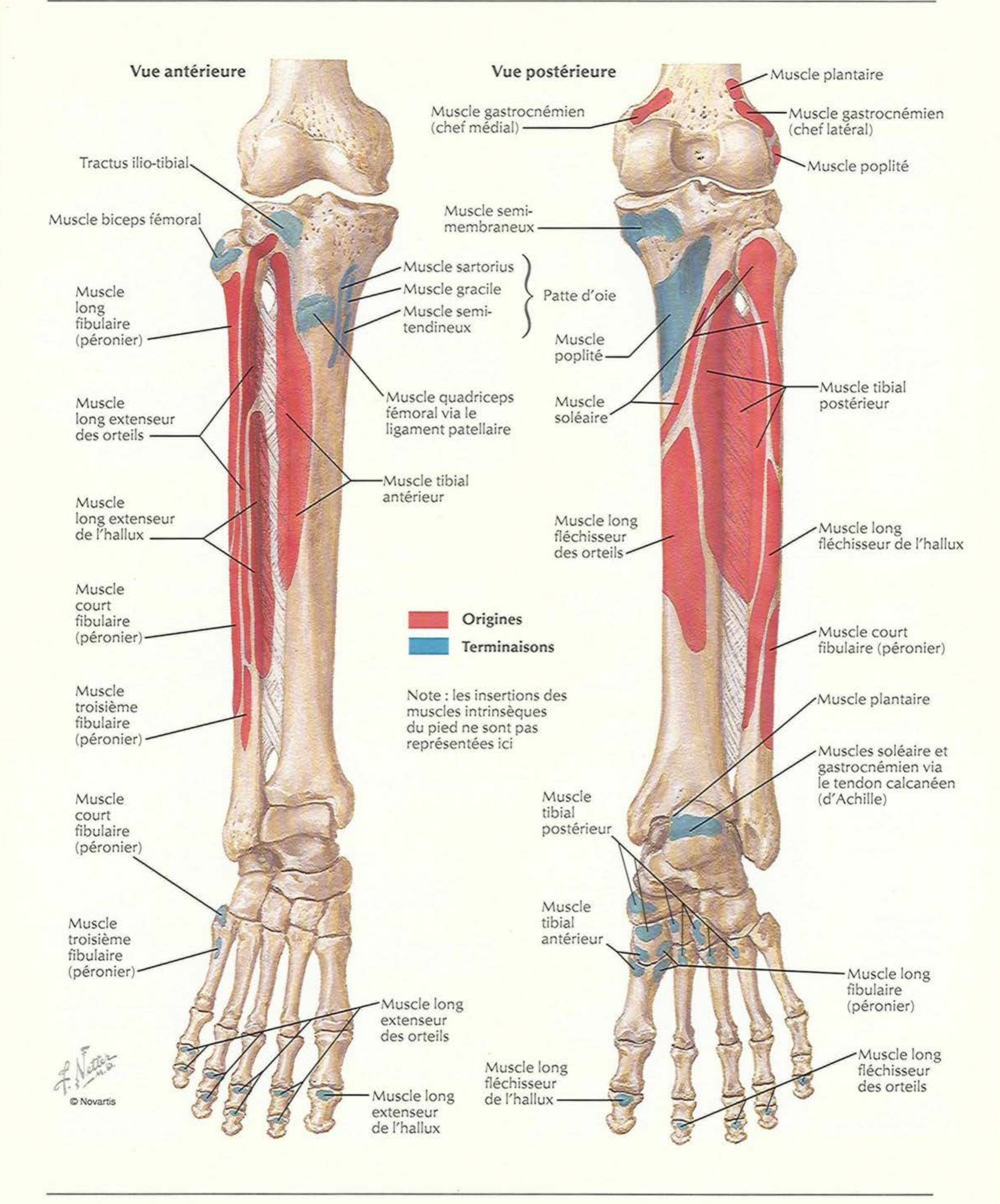
Artère iliaque externe
Artère circonflexe iliaque profonde
Artère épigastrique inférieure
Artère circonflexe iliaque superficielle
Artère épigastrique superficielle
Artère honteuse externe superficielle
Artère fémorale
Artère obturatrice
Artère honteuse externe profonde
Artère circonflexe fémorale médiale
Branche ascendante
Branche transverse
Branche descendante de l'artère circonflexe latérale de la cuisse
Artère fémorale
Rameaux musculaires
Artère fémorale profonde
Rameaux perforants
© Novartis
Artère fémorale passant à travers le hiatus des adducteurs
Artère descendante du genou
Rameau articulaire
Rameau saphène
Artère supéro-médiale du genou
Artère supéro-latérale du genou
Artère poplitée (*en transparence*)
Anastomose patellaire
Artère moyenne du genou (*en transparence*)
Artère inféro-latérale du genou (*partiellement en transparence*)
Artère inféro-médiale du genou (*partiellement en transparence*)
Artère récurrente tibiale postérieure (*en transparence*)
Artère récurrente tibiale antérieure
Rameau circonflexe de la fibula
Artère tibiale antérieure
Artère tibiale postérieure (*en transparence*)
Membrane interosseuse
Artère fibulaire (péronière) (*en transparence*)

Tibia et fibula



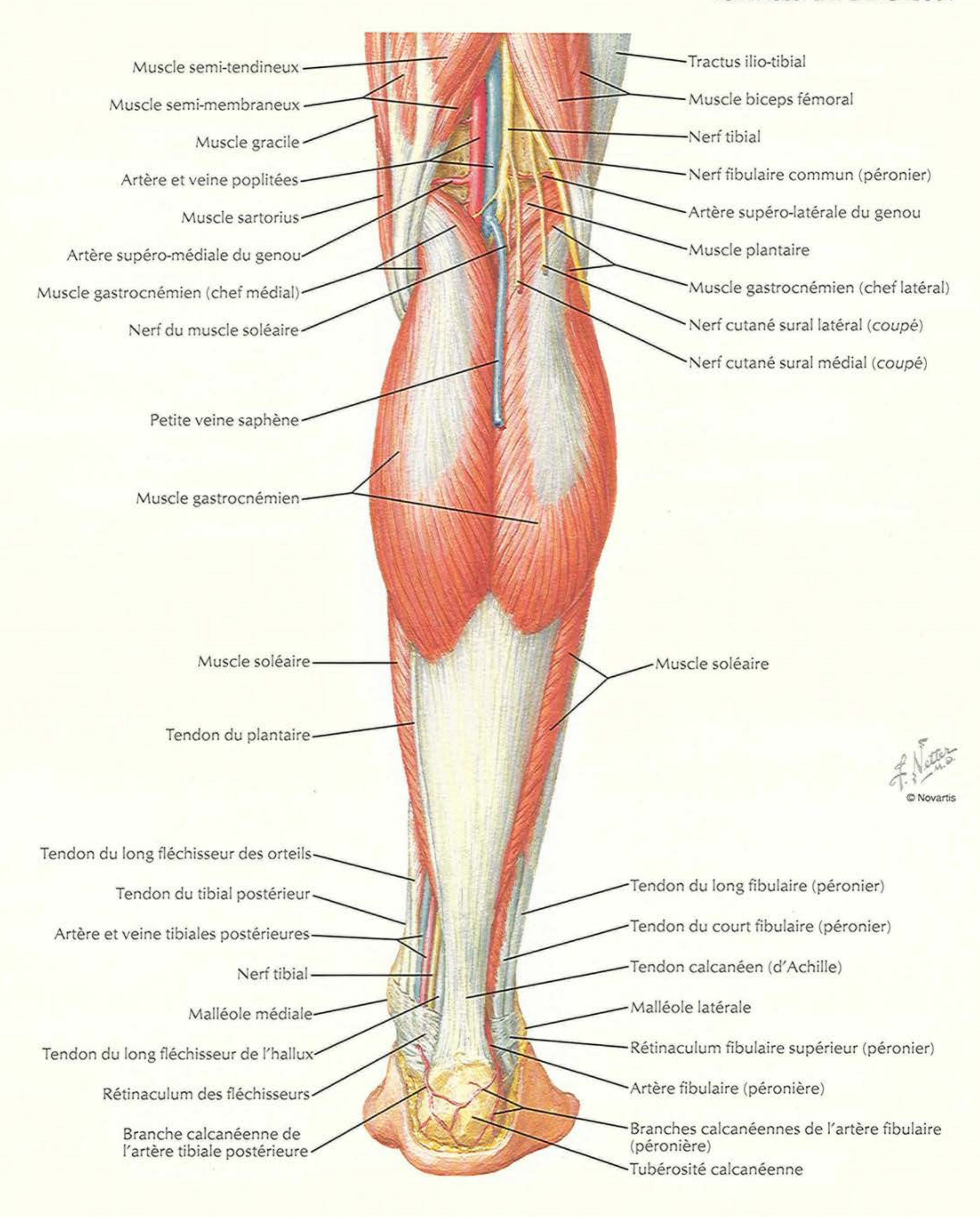

Vue antérieure avec les insertions ligamentaires
Tractus ilio-tibial
Postérieur
Antérieur
Ligaments croisés
Ligament collatéral fibulaire
Ligament collatéral tibial
Tendon du biceps fémoral
Tête de la fibula
Ligament antérieur de la tête fibulaire
Tubercule de Gerdy
Ligament patellaire
Tubérosité tibiale
Bord antérieur
Bord interosseux
Face latérale
Fibula
Bord antérieur
Bord interosseux
Membrane interosseuse
Face latérale
Tibia
Ligament tibio-fibulaire antérieur
Malléole latérale
Ligament calcanéo-fibulaire
Ligament talo-fibulaire antérieur
Malléole médiale
Ligament médial de la cheville (deltoïdien)
© Novartis
Vue supérieure
Ligament postérieur de la tête fibulaire
Apex
Tête
Fibula
Postérieur
Aire intercondylaire postérieure (origine du ligament croisé postérieur)
Éminence intercondylaire
Tibia
Ligament antérieur de la tête fibulaire
Condyle latéral
Condyle médial
Surface articulaire supérieure (facette latérale)
Surface articulaire supérieure (facette médiale)
Aire intercondylaire antérieure (origine du ligament croisé antérieur)
Antérieur
Médial
Latéral
Tubercules intercondylaires
Tubérosité tibiale
Coupe transversale
Bord interosseux
Face latérale
Bord antérieur
Membrane interosseuse
Face médiale
Bord interosseux
Tibia
Bord antérieur
Bord médial
Face latérale
Face postérieure
Fibula
Face médiale
Bord postérieur
Crête médiale
Face postérieure
Vue inférieure
Ligament tibio-fibulaire antérieur
Antérieur
Surface articulaire de la malléole médiale
Surface articulaire de la malléole latérale
Fibula
Malléole médiale
Fosse malléolaire de la malléole latérale
Tibia
Postérieur
Ligament tibio-fibulaire postérieur
Surface articulaire inférieure du tibia

Insertions des muscles de la jambe



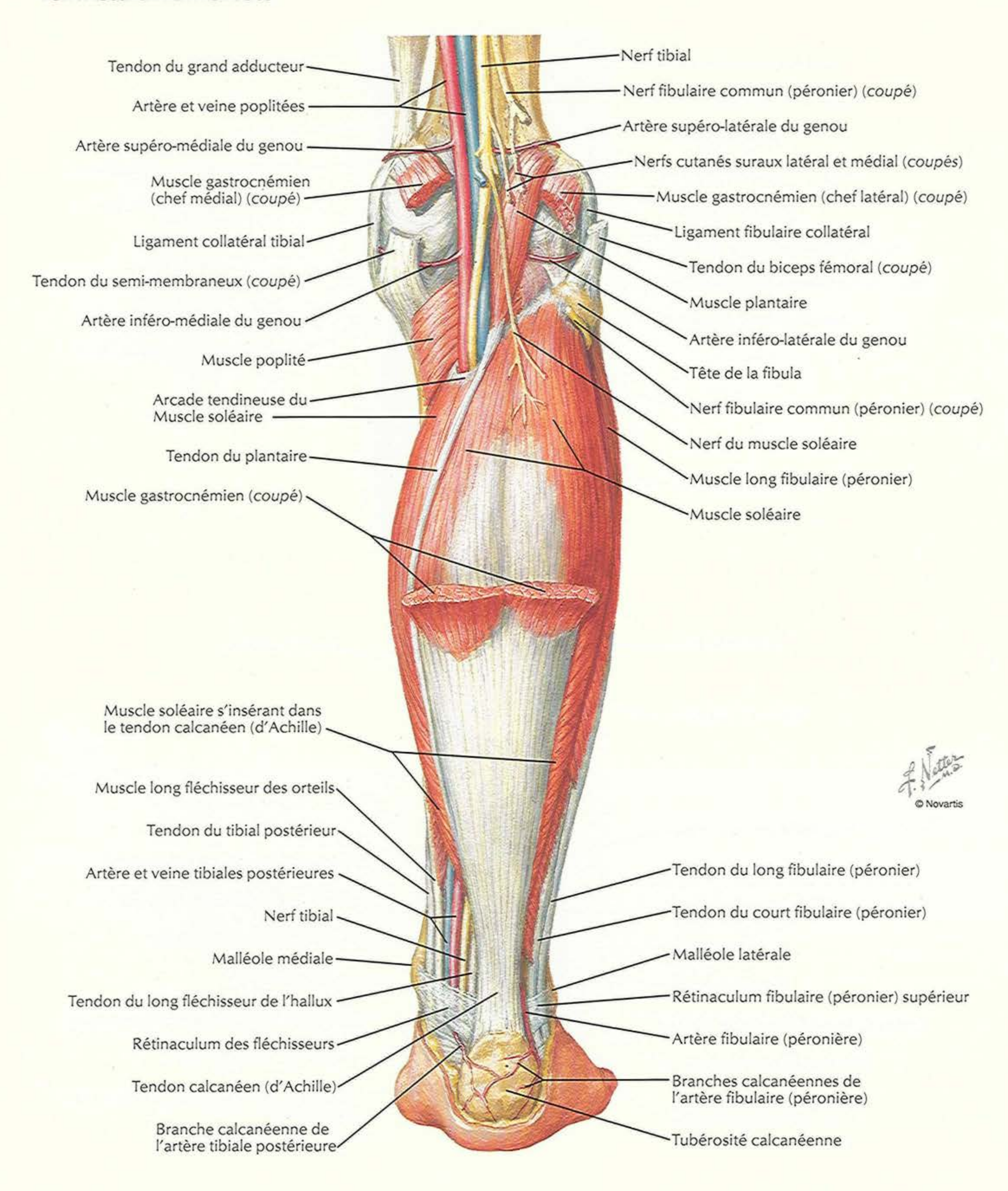
Muscles de la jambe (dissection superficielle) : vue postérieure

VOIR AUSSI LA PLANCHE 504



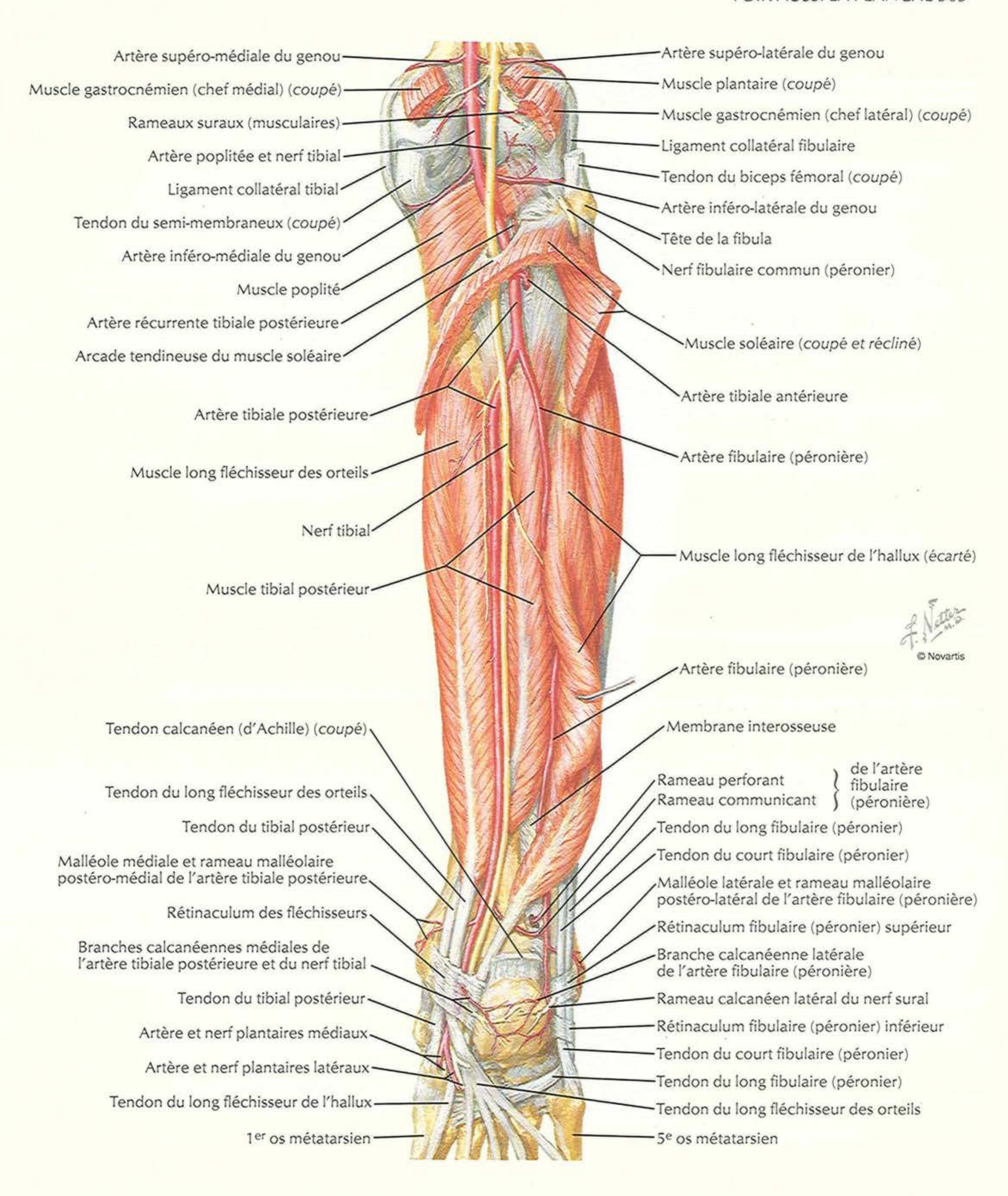
Muscles de la jambe (dissection intermédiaire) : vue postérieure

VOIR AUSSI LA PLANCHE 505



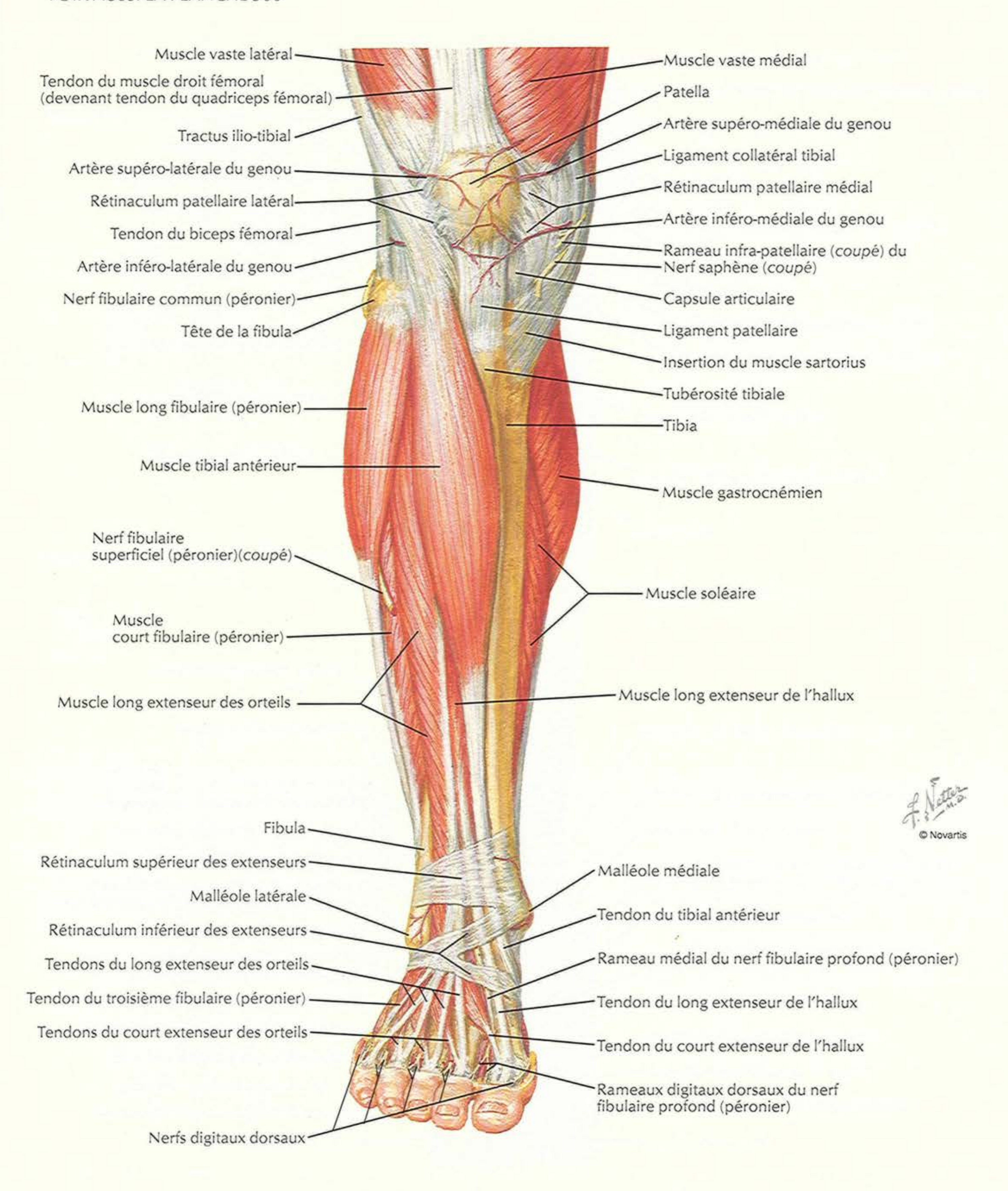
Muscles de la jambe (dissection profonde) : vue postérieure

VOIR AUSSI LA PLANCHE 505



Muscles de la jambe (dissection superficielle) : vue antérieure

VOIR AUSSI LA PLANCHE 506



Muscles de la jambe (dissection profonde) : vue antérieure

VOIR AUSSI LA PLANCHE 506

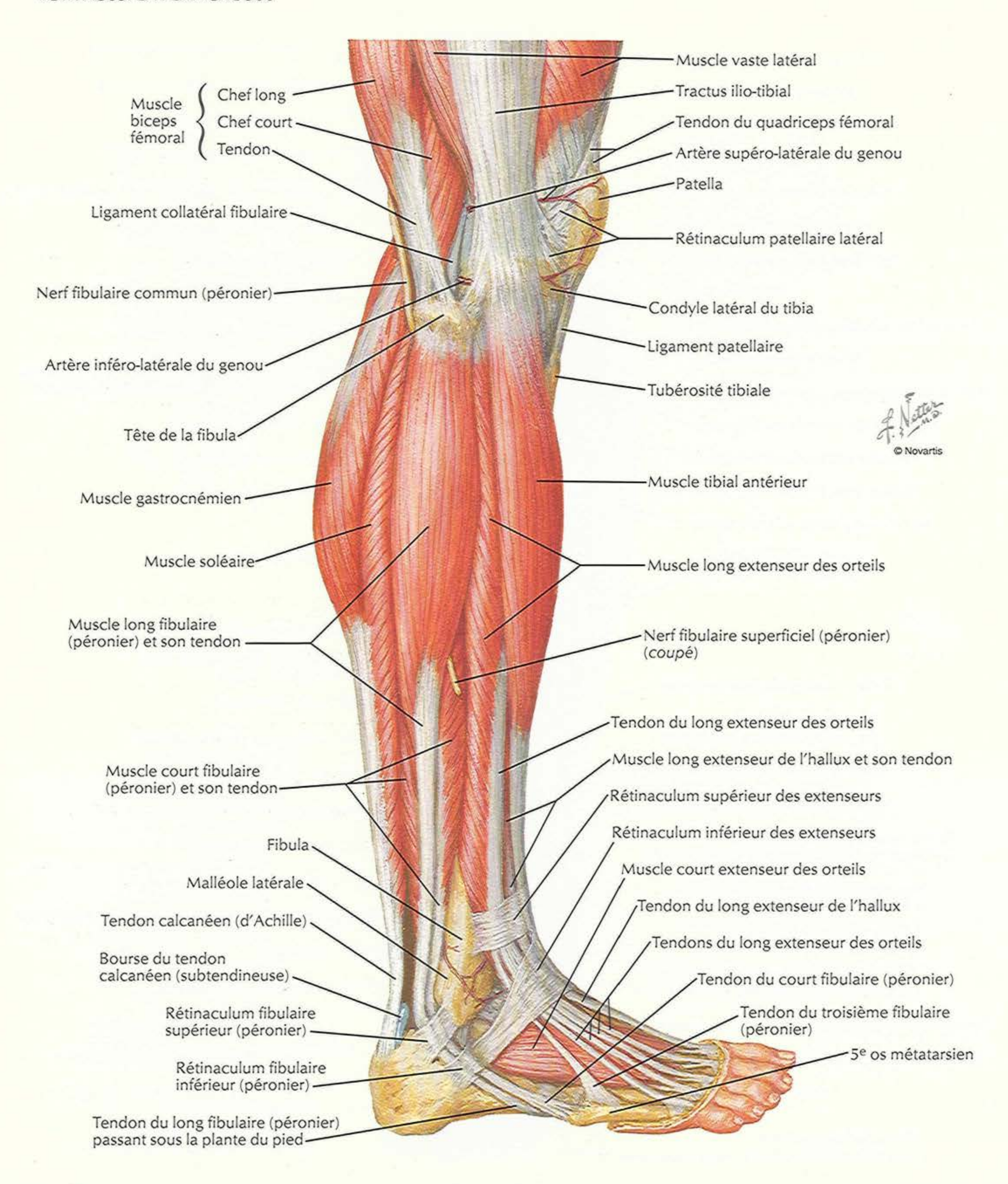
Artère supéro-latérale du genou
Ligament collatéral fibulaire
Rétinaculum patellaire latéral
Tractus ilio-tibial (*coupé*)
Tendon du biceps fémoral (*coupé*)
Artère inféro-latérale du genou
Nerf fibulaire commun (péronier)
Tête de la fibula
Muscle long fibulaire (péronier) (*coupé*)
Artère tibiale antérieure
Muscle long extenseur des orteils (*coupé*)
Nerf fibulaire superficiel (péronier)
Nerf fibulaire profond (péronier)
Muscle long fibulaire (péronier)
Muscle long extenseur des orteils
Muscle court fibulaire (péronier) et son tendon

Tendon du long fibulaire (péronier)
Branche perforante de l'artère fibulaire (péronière)
Artère malléolaire antéro-latérale
Malléole latérale et plexus artériel
Artère tarsale latérale et rameau latéral du nerf fibulaire profond (péronier)
Muscles court extenseur des orteils et court extenseur de l'hallux (*coupés*)
Tendon du court fibulaire (péronier)
Rameaux perforants postérieurs de l'arcade plantaire profonde
Tendons du long extenseur des orteils (*coupés*)
Tendon du court extenseur des orteils (*coupé*)
Artères digitales dorsales
Rameaux des artères et des nerfs digitaux propres plantaires

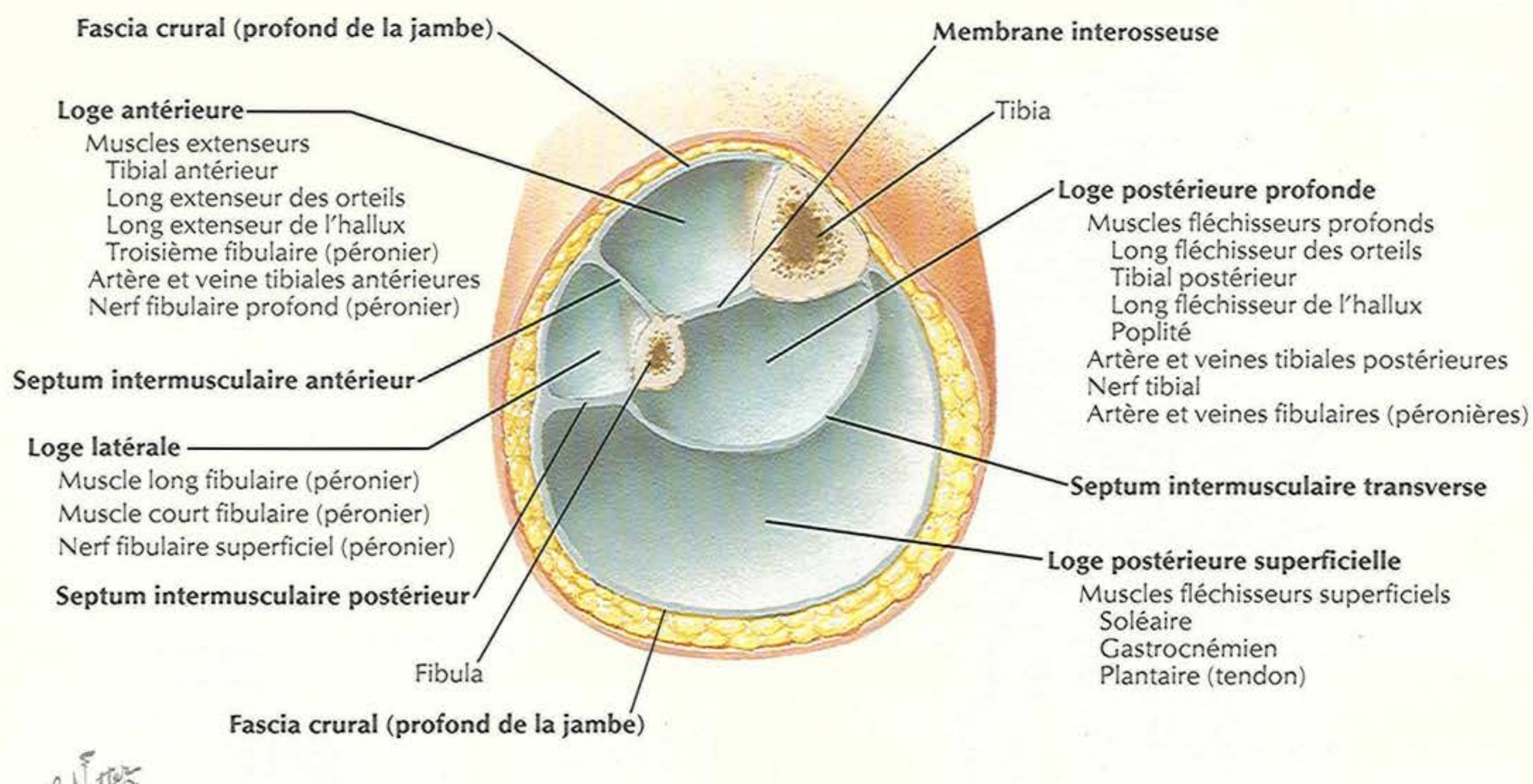
Artère supéro-médiale du genou
Tendon du quadriceps fémoral
Ligament collatéral tibial
Rétinaculum patellaire médial
Rameau infra-patellaire du nerf saphène (*coupé*)
Artère inféro-médiale du genou
Nerf saphène (*coupé*)
Ligament patellaire
Insertion du tendon du sartorius
Artère récurrente tibiale antérieure et rameau récurrent du nerf fibulaire profond (péronier)
Membrane interosseuse
Muscle tibial antérieur (*coupé*)
Muscle gastrocnémien
Muscle soléaire
Tibia
Nerf fibulaire superficiel (péronier) (*coupé*)
Muscle long extenseur de l'hallux et son tendon (*coupé*)
Membrane interosseuse
Artère malléolaire antéro-médiale
Malléole médiale et plexus artériel
Artère dorsale du pied
Tendon du tibial antérieur
Artère tarsienne médiale
Rameau médial du nerf fibulaire profond (péronier)
Artère arquée
Artère plantaire profonde
Artères métatarsiennes dorsales
Tendon du long extenseur de l'hallux (*coupé*)
Tendon du court extenseur de l'hallux (*coupé*)
Rameaux digitaux dorsaux du nerf fibulaire profond (péronier)

Muscles de la jambe : vue latérale

VOIR AUSSI LA PLANCHE 506



Jambe : coupes transversales et loges fasciales

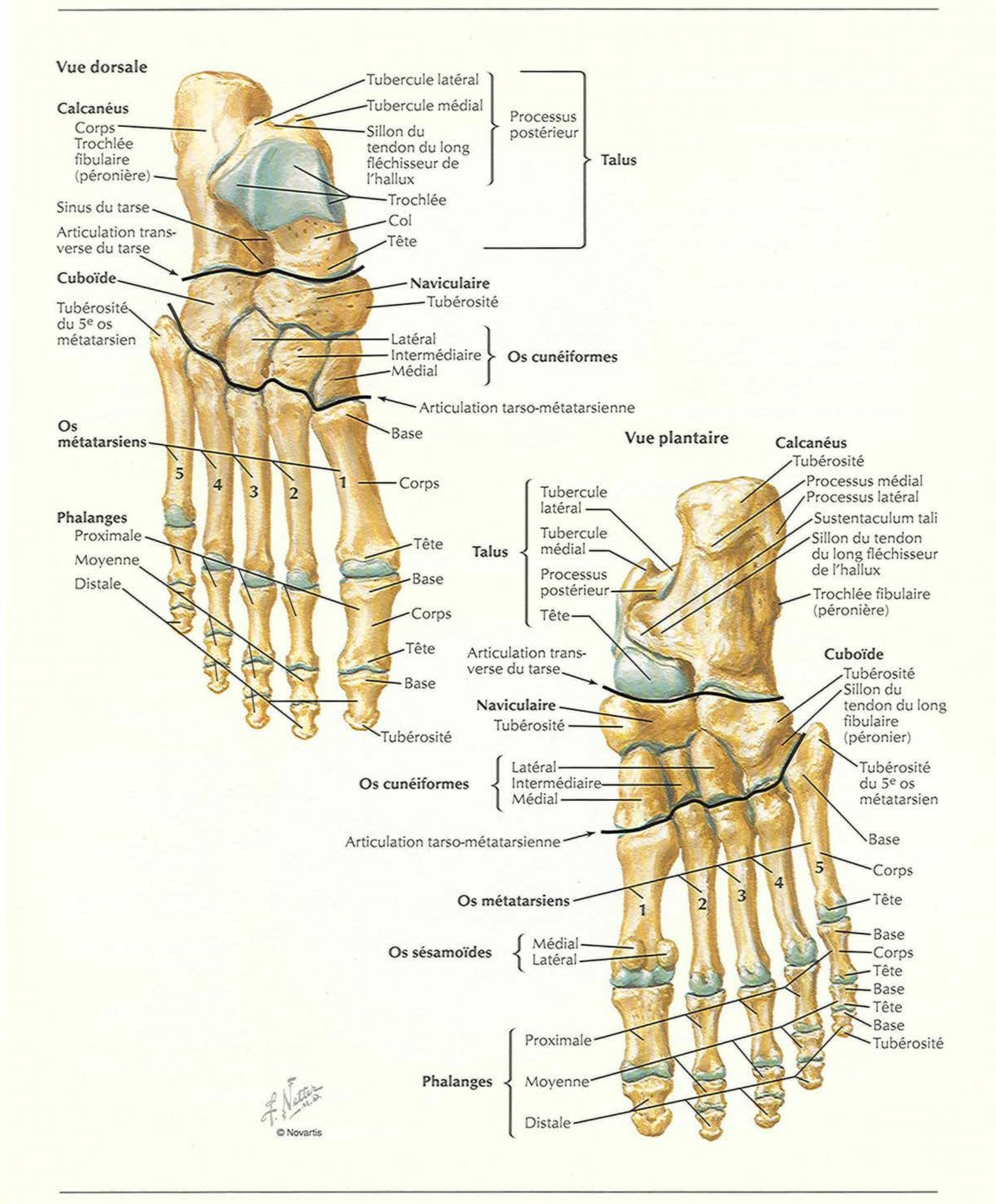




Coupe transversale juste au-dessus du milieu de la jambe gauche

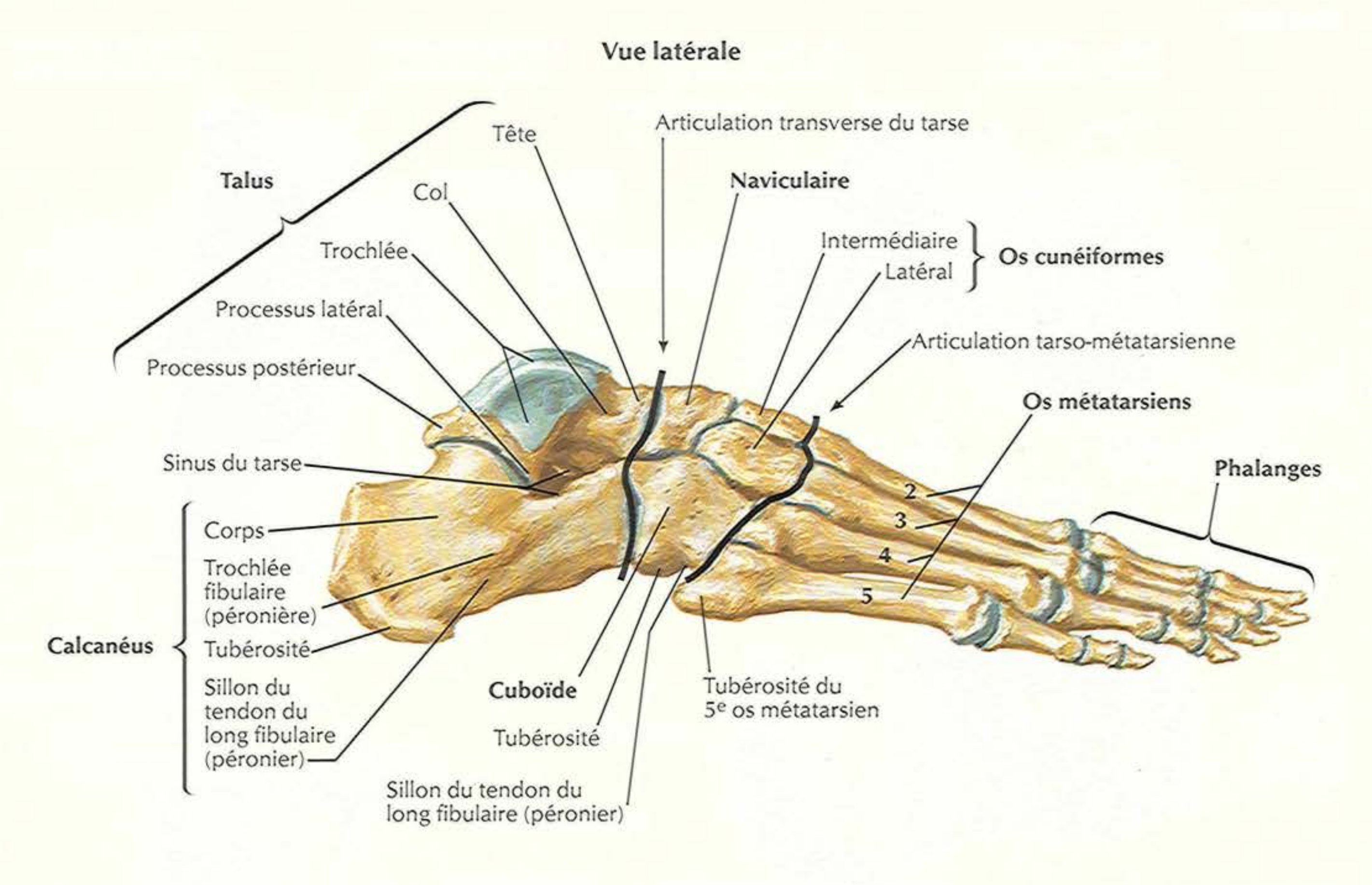
Muscle tibial antérieur
Muscle long extenseur de l'hallux
Muscle long extenseur des orteils
Nerf fibulaire superficiel (péronier)
Septum intermusculaire antérieur
Fascia crural (profond de la jambe)
Muscle long fibulaire (péronier)
Muscle court fibulaire (péronier)
Septum intermusculaire postérieur
Fibula
Nerf cutané sural latéral
Septum intermusculaire transverse
Muscle soléaire
Muscle gastrocnémien (chef latéral)
Rameau communicant sural du nerf cutané sural latéral
Artère et veines tibiales antérieures et nerf fibulaire profond (péronier)
Tibia
Membrane interosseuse
Grande veine saphène et nerf saphène
Muscle tibial postérieur
Muscle long fléchisseur des orteils
Artère et veines fibulaires (péronières)
Artère et veines tibiales postérieures et nerf tibial
Muscle long fléchisseur de l'hallux
Fascia crural (profond de la jambe)
Tendon plantaire
Muscle gastrocnémien (chef médial)
Nerf cutané sural médial
Petite veine saphène

Os du pied



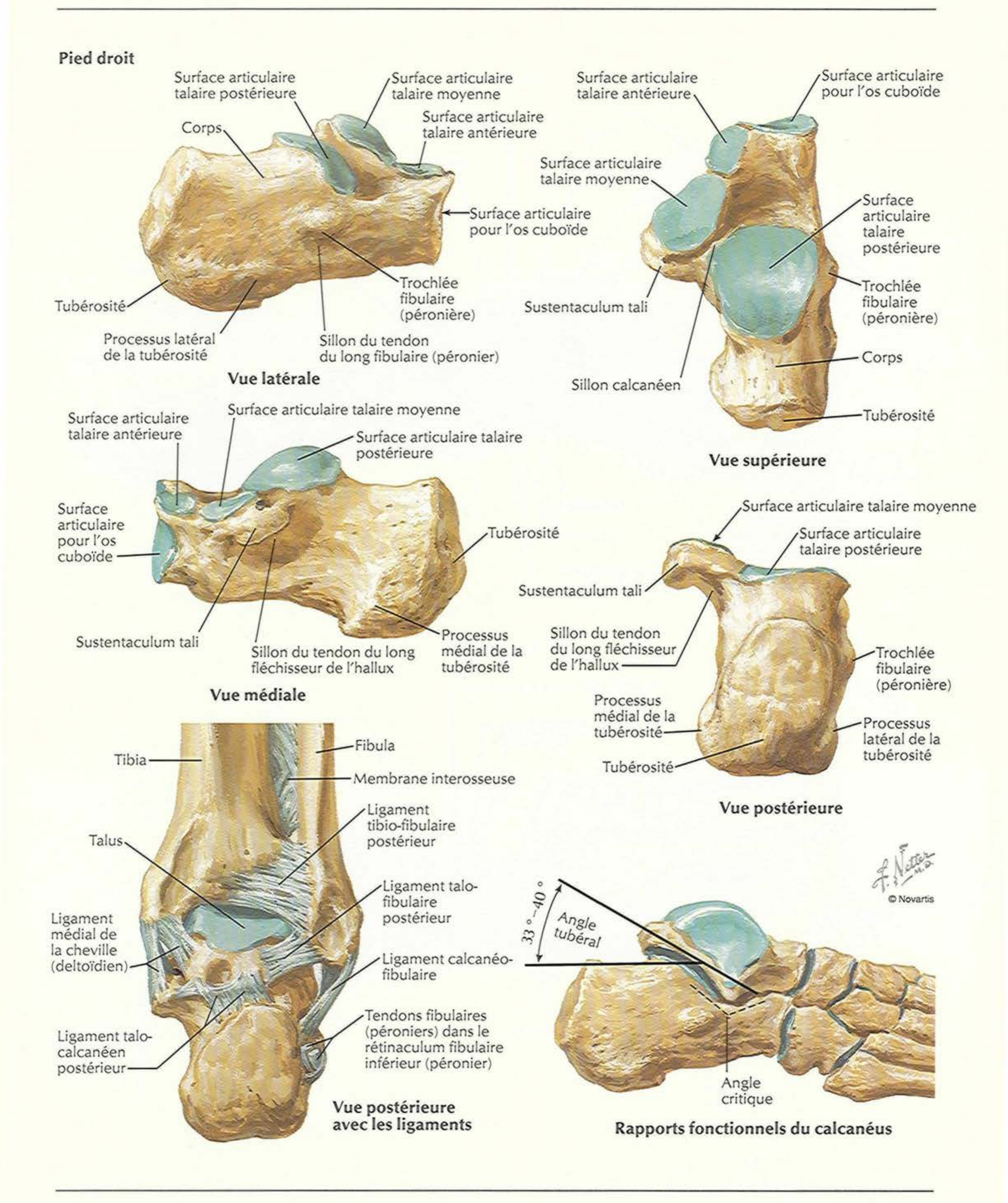
Vue dorsale
Calcanéus
Corps
Trochlée fibulaire (péronière)
Sinus du tarse
Articulation transverse du tarse
Cuboïde
Tubérosité du 5e os métatarsien
Tubercule latéral
Tubercule médial
Sillon du tendon du long fléchisseur de l'hallux
Processus postérieur
Talus
Trochlée
Col
Tête
Naviculaire
Tubérosité
Latéral
Intermédiaire
Médial
Os cunéiformes
Articulation tarso-métatarsienne
Base
Os métatarsiens
5
4
3
2
1
Corps
Phalanges
Proximale
Moyenne
Distale
Tête
Base
Corps
Tête
Base
Tubérosité
Vue plantaire
Calcanéus
Tubérosité
Processus médial
Processus latéral
Sustentaculum tali
Sillon du tendon du long fléchisseur de l'hallux
Trochlée fibulaire (péronière)
Talus
Tubercule latéral
Tubercule médial
Processus postérieur
Tête
Articulation transverse du tarse
Cuboïde
Tubérosité
Sillon du tendon du long fibulaire (péronier)
Naviculaire
Tubérosité
Tubérosité du 5e os métatarsien
Os cunéiformes
Latéral
Intermédiaire
Médial
Articulation tarso-métatarsienne
Base
Corps
Os métatarsiens
1
2
3
4
5
Tête
Base
Corps
Tête
Base
Tête
Base
Tubérosité
Os sésamoïdes
Médial
Latéral
Phalanges
Proximale
Moyenne
Distale
F. Netter M.D.
© Novartis

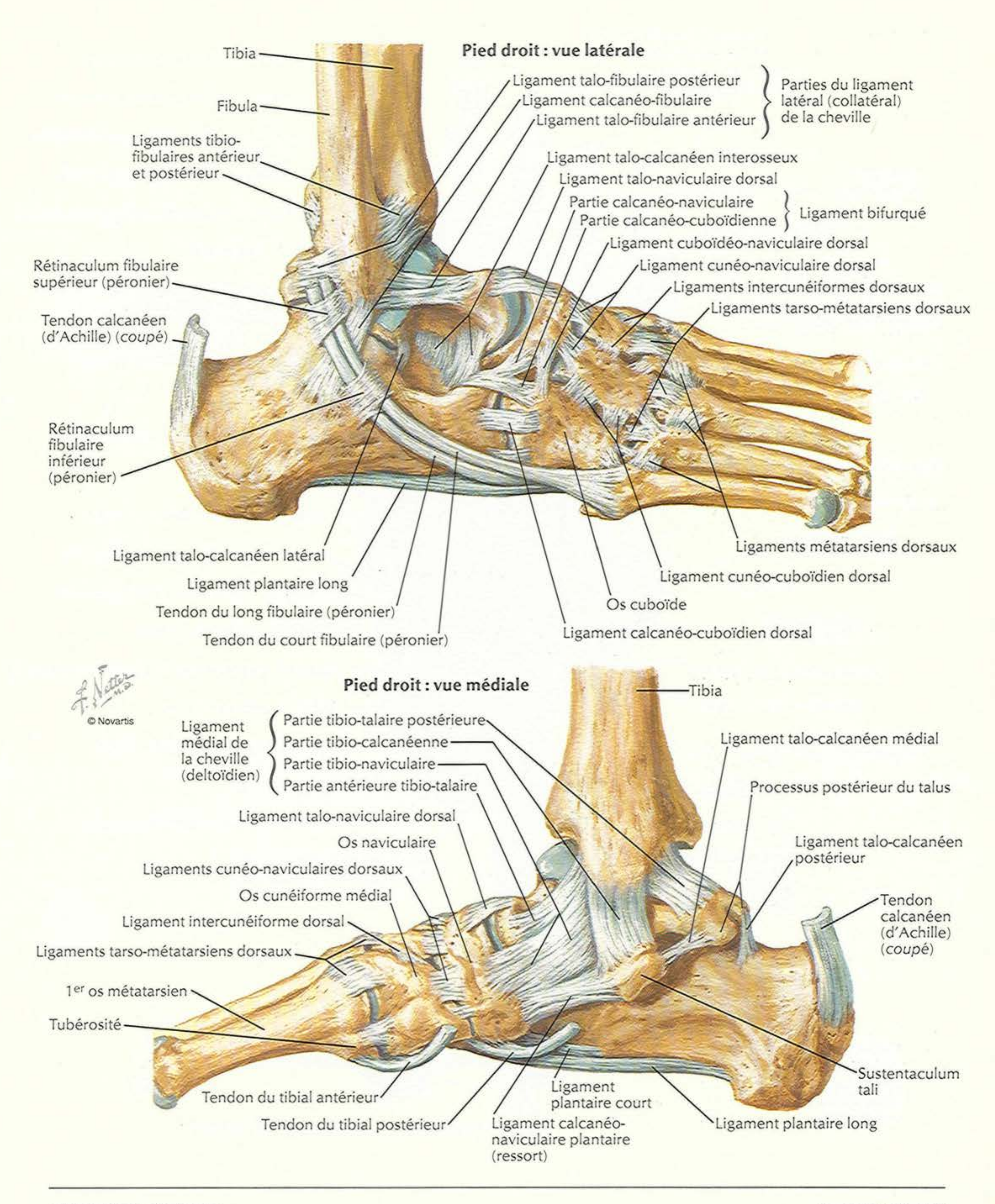
Vue latérale



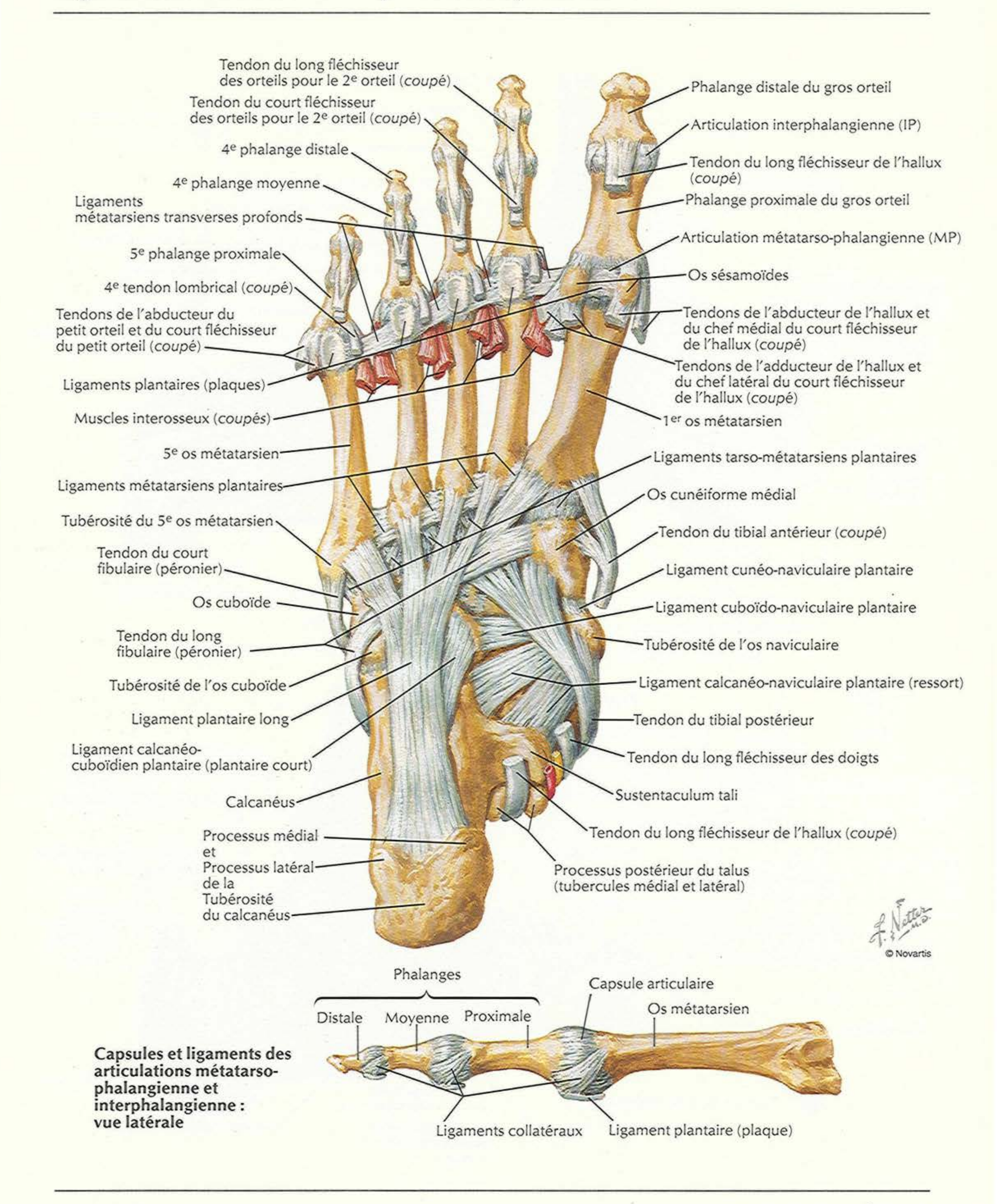
Vue médiale

Articulation transverse du tarse
Naviculaire
Tubérosité
Col
Talus
Tête
Os cunéiformes
Intermédiaire
Médial
Trochlée
Processus postérieur
Articulation tarso-métatarsienne
Os métatarsiens
Phalanges
2
1
Tubérosité
Tubérosité du 1er os métatarsien
Sillon du tendon du long fléchisseur de l'hallux
Calcanéus
Sustentaculum tali
Os sésamoïde

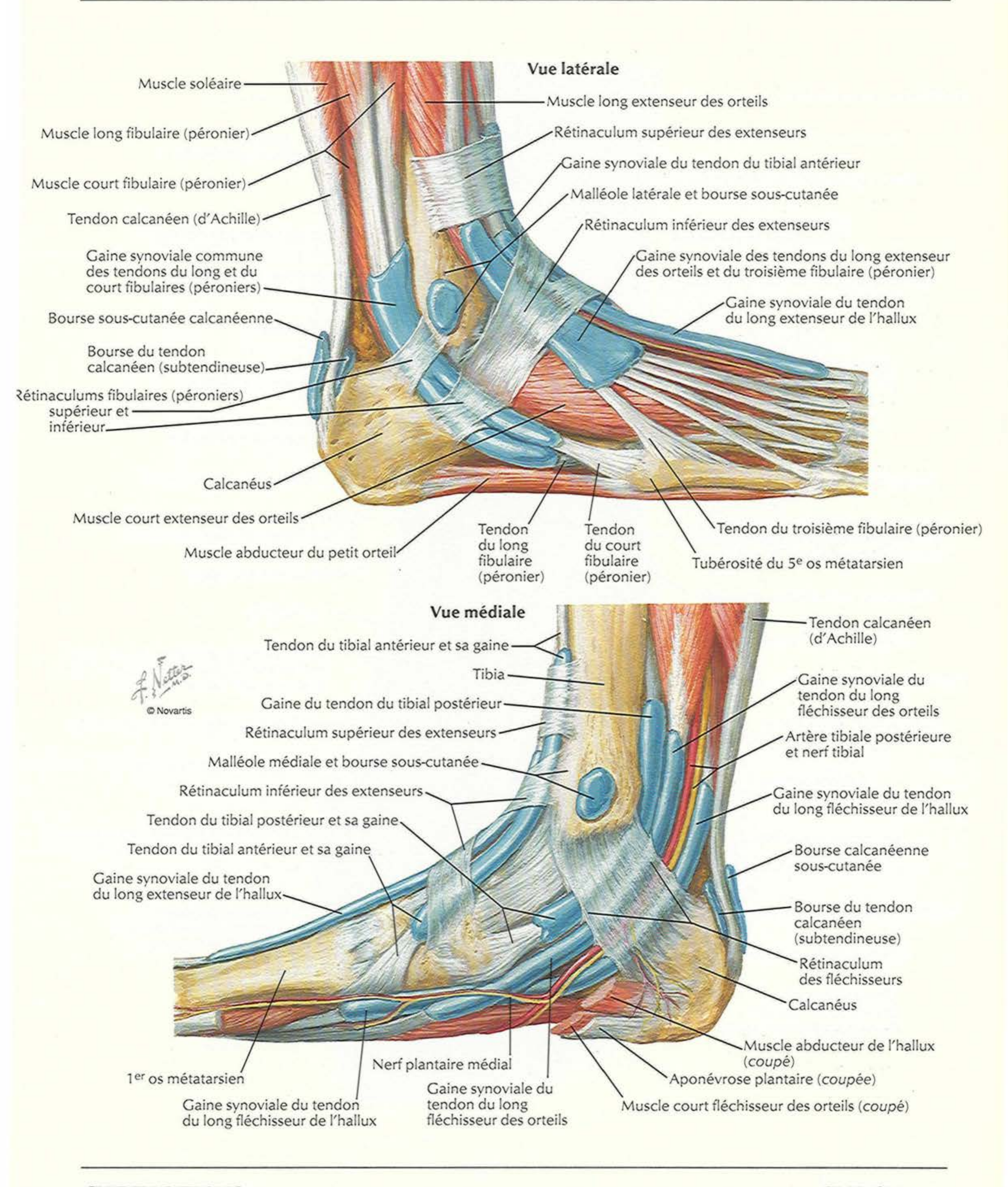

Pied droit
Surface articulaire talaire postérieure
Surface articulaire talaire moyenne
Corps
Surface articulaire talaire antérieure
Surface articulaire pour l'os cuboïde
Trochlée fibulaire (péronière)
Tubérosité
Processus latéral de la tubérosité
Sillon du tendon du long fibulaire (péronier)
Vue latérale
Surface articulaire talaire antérieure
Surface articulaire pour l'os cuboïde
Surface articulaire talaire moyenne
Sustentaculum tali
Surface articulaire talaire postérieure
Trochlée fibulaire (péronière)
Corps
Sillon calcanéen
Tubérosité
Vue supérieure
Surface articulaire talaire antérieure
Surface articulaire talaire moyenne
Surface articulaire talaire postérieure
Surface articulaire pour l'os cuboïde
Tubérosité
Sustentaculum tali
Sillon du tendon du long fléchisseur de l'hallux
Processus médial de la tubérosité
Vue médiale
Surface articulaire talaire moyenne
Surface articulaire talaire postérieure
Sustentaculum tali
Sillon du tendon du long fléchisseur de l'hallux
Trochlée fibulaire (péronière)
Processus médial de la tubérosité
Processus latéral de la tubérosité
Tubérosité
Vue postérieure
Tibia
Fibula
Membrane interosseuse
Ligament tibio-fibulaire postérieur
Talus
Ligament talo-fibulaire postérieur
Ligament médial de la cheville (deltoïdien)
Ligament calcanéo-fibulaire
Tendons fibulaires (péroniers) dans le rétinaculum fibulaire inférieur (péronier)
Ligament talo-calcanéen postérieur
Vue postérieure avec les ligaments
33 °–40 °
Angle tubéral
Angle critique
Rapports fonctionnels du calcanéus
F. Netter M.D.
© Novartis


Pied droit : vue latérale
Tibia
Fibula
Ligaments tibio-fibulaires antérieur et postérieur
Ligament talo-fibulaire postérieur
Ligament calcanéo-fibulaire
Ligament talo-fibulaire antérieur
Parties du ligament latéral (collatéral) de la cheville
Ligament talo-calcanéen interosseux
Ligament talo-naviculaire dorsal
Partie calcanéo-naviculaire
Partie calcanéo-cuboïdienne
Ligament bifurqué
Ligament cuboïdéo-naviculaire dorsal
Ligament cunéo-naviculaire dorsal
Ligaments intercunéiformes dorsaux
Ligaments tarso-métatarsiens dorsaux
Rétinaculum fibulaire supérieur (péronier)
Tendon calcanéen (d'Achille) (coupé)
Rétinaculum fibulaire inférieur (péronier)
Ligaments métatarsiens dorsaux
Ligament talo-calcanéen latéral
Ligament cunéo-cuboïdien dorsal
Ligament plantaire long
Os cuboïde
Tendon du long fibulaire (péronier)
Tendon du court fibulaire (péronier)
Ligament calcanéo-cuboïdien dorsal
F. Netter M.D.
© Novartis
Pied droit : vue médiale
Tibia
Ligament médial de la cheville (deltoïdien)
Partie tibio-talaire postérieure
Partie tibio-calcanéenne
Partie tibio-naviculaire
Partie antérieure tibio-talaire
Ligament talo-calcanéen médial
Processus postérieur du talus
Ligament talo-naviculaire dorsal
Os naviculaire
Ligament talo-calcanéen postérieur
Ligaments cunéo-naviculaires dorsaux
Os cunéiforme médial
Tendon calcanéen (d'Achille) (coupé)
Ligament intercunéiforme dorsal
Ligaments tarso-métatarsiens dorsaux
1er os métatarsien
Tubérosité
Sustentaculum tali
Tendon du tibial antérieur
Ligament plantaire court
Tendon du tibial postérieur
Ligament calcanéo-naviculaire plantaire (ressort)
Ligament plantaire long

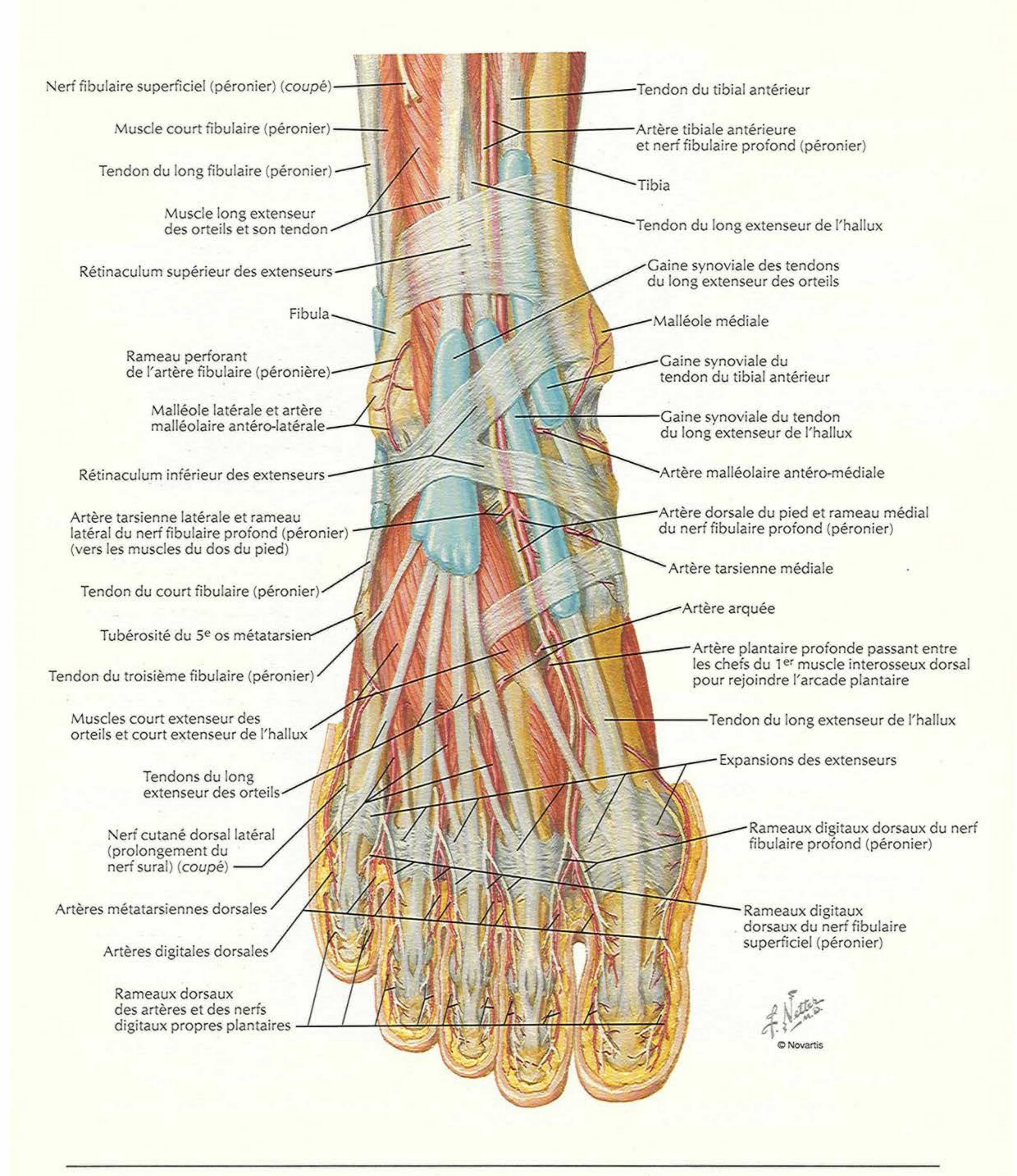
Ligaments et tendons du pied : vue plantaire

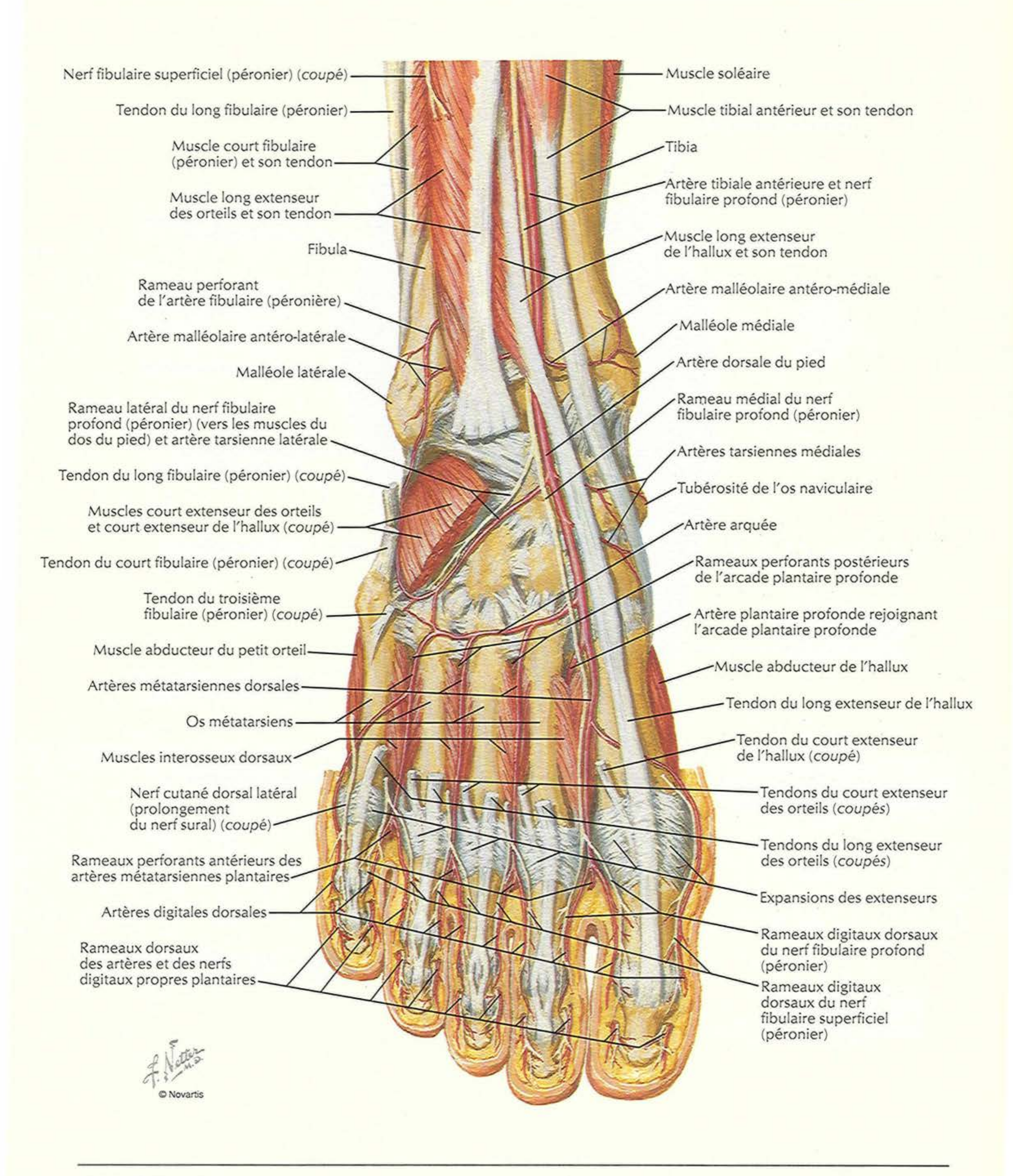


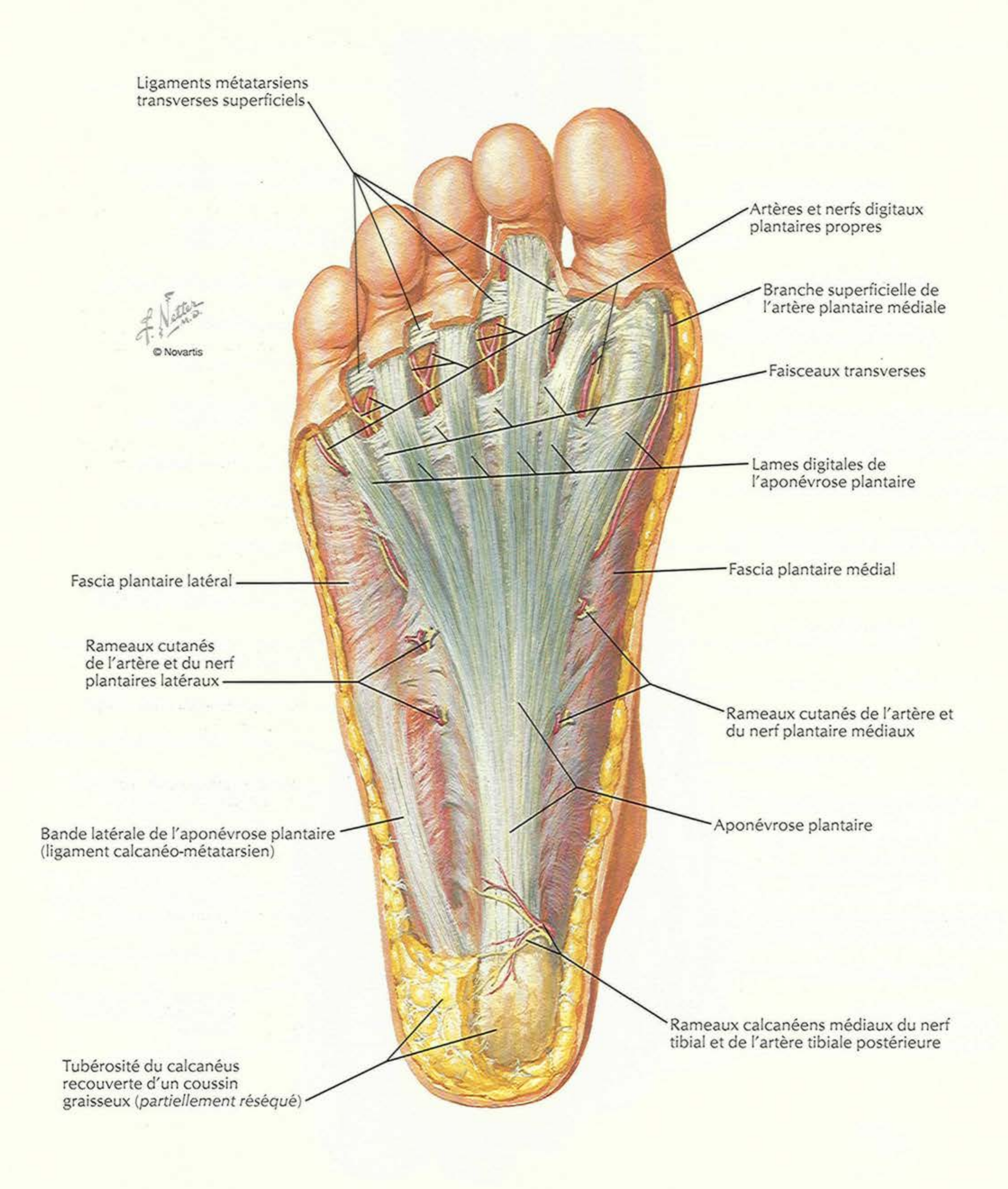
Capsules et ligaments des articulations métatarso-phalangienne et interphalangienne : vue latérale

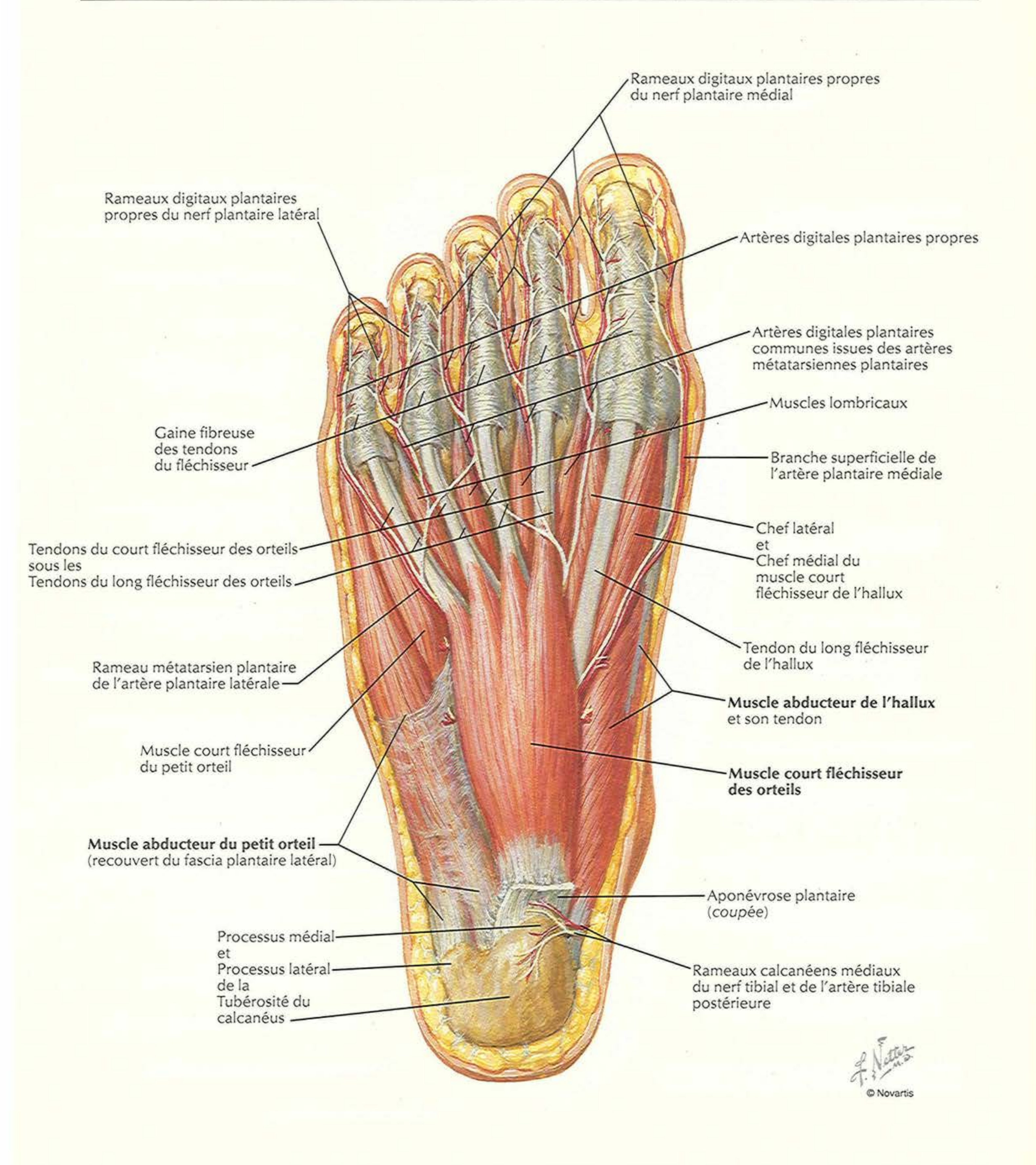

Vue latérale
Muscle soléaire
Muscle long fibulaire (péronier)
Muscle court fibulaire (péronier)
Tendon calcanéen (d'Achille)
Gaine synoviale commune des tendons du long et du court fibulaires (péroniers)
Bourse sous-cutanée calcanéenne
Bourse du tendon calcanéen (subtendineuse)
Rétinaculums fibulaires (péroniers) supérieur et inférieur
Calcanéus
Muscle court extenseur des orteils
Muscle abducteur du petit orteil
Muscle long extenseur des orteils
Rétinaculum supérieur des extenseurs
Gaine synoviale du tendon du tibial antérieur
Malléole latérale et bourse sous-cutanée
Rétinaculum inférieur des extenseurs
Gaine synoviale des tendons du long extenseur des orteils et du troisième fibulaire (péronier)
Gaine synoviale du tendon du long extenseur de l'hallux
Tendon du troisième fibulaire (péronier)
Tendon du long fibulaire (péronier)
Tendon du court fibulaire (péronier)
Tubérosité du 5e os métatarsien
Vue médiale
Tendon du tibial antérieur et sa gaine
Tibia
Gaine du tendon du tibial postérieur
Rétinaculum supérieur des extenseurs
Malléole médiale et bourse sous-cutanée
Rétinaculum inférieur des extenseurs
Tendon du tibial postérieur et sa gaine
Tendon du tibial antérieur et sa gaine
Gaine synoviale du tendon du long extenseur de l'hallux
1er os métatarsien
Gaine synoviale du tendon du long fléchisseur de l'hallux
Nerf plantaire médial
Gaine synoviale du tendon du long fléchisseur des orteils
Tendon calcanéen (d'Achille)
Gaine synoviale du tendon du long fléchisseur des orteils
Artère tibiale postérieure et nerf tibial
Gaine synoviale du tendon du long fléchisseur de l'hallux
Bourse calcanéenne sous-cutanée
Bourse du tendon calcanéen (subtendineuse)
Rétinaculum des fléchisseurs
Calcanéus
Muscle abducteur de l'hallux (coupé)
Aponévrose plantaire (coupée)
Muscle court fléchisseur des orteils (coupé)
F. Netter M.D.
© Novartis

Muscles du dos du pied : dissection superficielle

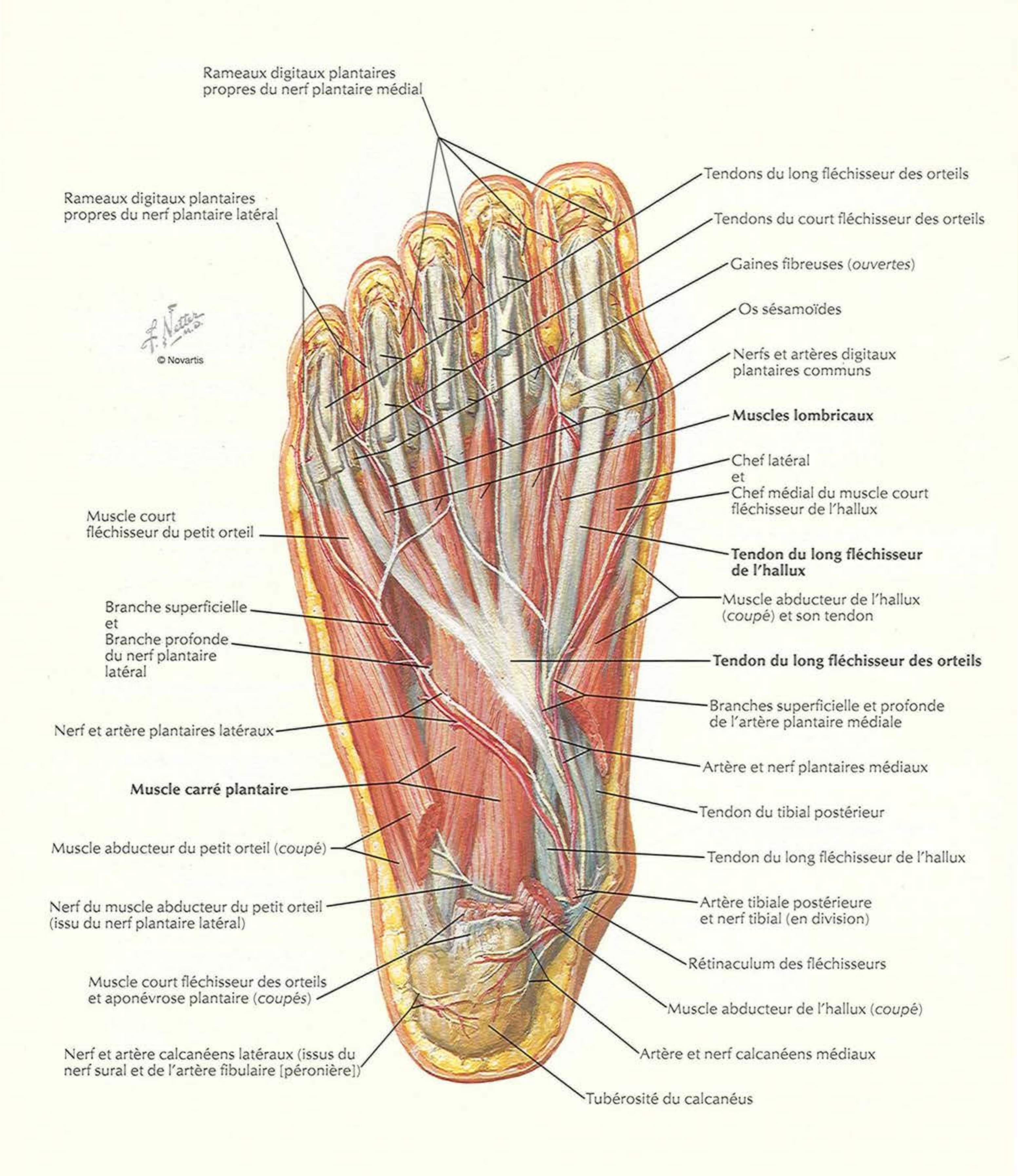


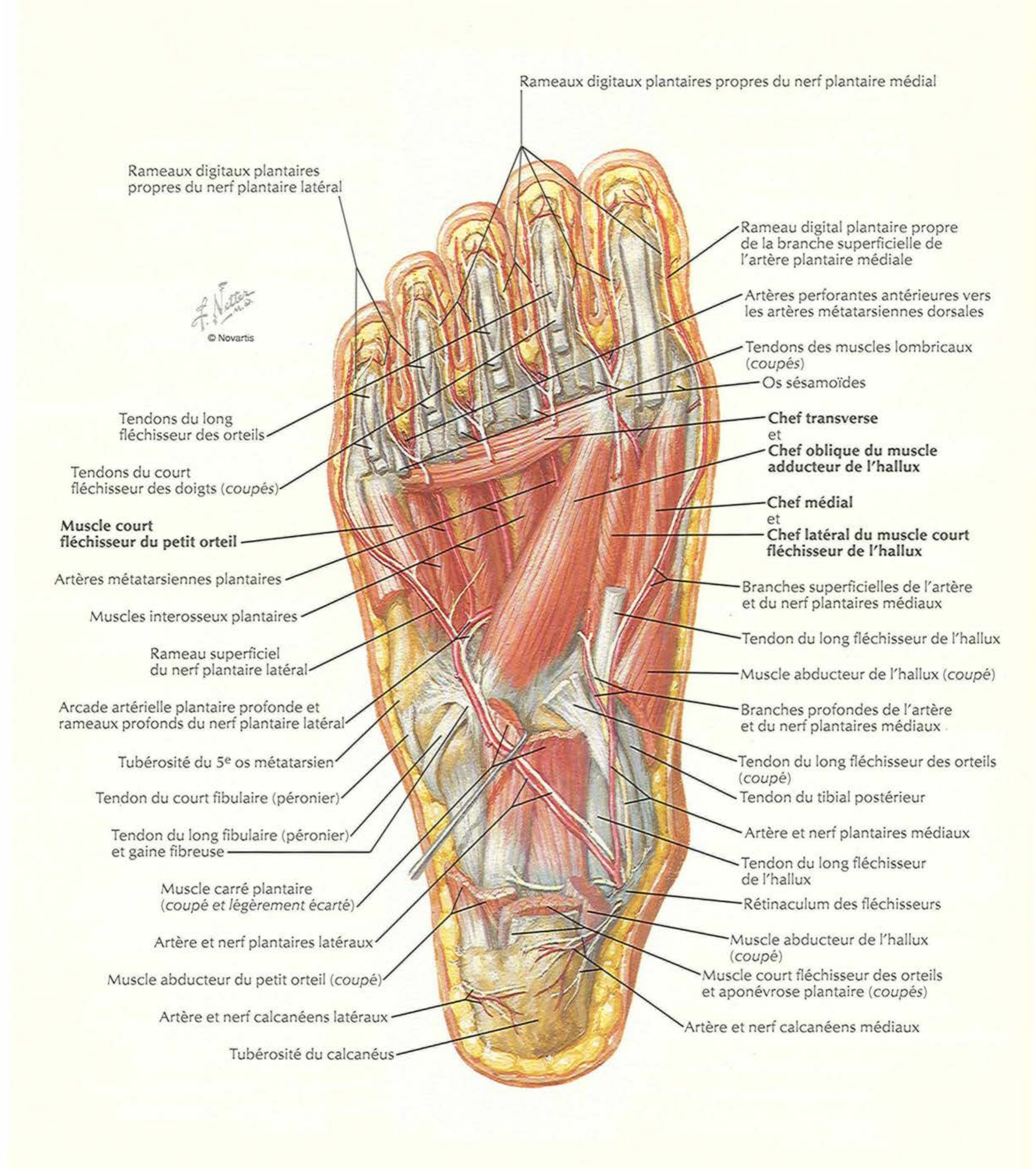

Nerf fibulaire superficiel (péronier) (*coupé*)
Tendon du long fibulaire (péronier)
Muscle court fibulaire (péronier) et son tendon
Muscle long extenseur des orteils et son tendon
Fibula
Rameau perforant de l'artère fibulaire (péronière)
Artère malléolaire antéro-latérale
Malléole latérale
Rameau latéral du nerf fibulaire profond (péronier) (vers les muscles du dos du pied) et artère tarsienne latérale
Tendon du long fibulaire (péronier) (*coupé*)
Muscles court extenseur des orteils et court extenseur de l'hallux (*coupé*)
Tendon du court fibulaire (péronier) (*coupé*)
Tendon du troisième fibulaire (péronier) (*coupé*)
Muscle abducteur du petit orteil
Artères métatarsiennes dorsales
Os métatarsiens
Muscles interosseux dorsaux
Nerf cutané dorsal latéral (prolongement du nerf sural) (*coupé*)
Rameaux perforants antérieurs des artères métatarsiennes plantaires
Artères digitales dorsales
Rameaux dorsaux des artères et des nerfs digitaux propres plantaires
Muscle soléaire
Muscle tibial antérieur et son tendon
Tibia
Artère tibiale antérieure et nerf fibulaire profond (péronier)
Muscle long extenseur de l'hallux et son tendon
Artère malléolaire antéro-médiale
Malléole médiale
Artère dorsale du pied
Rameau médial du nerf fibulaire profond (péronier)
Artères tarsiennes médiales
Tubérosité de l'os naviculaire
Artère arquée
Rameaux perforants postérieurs de l'arcade plantaire profonde
Artère plantaire profonde rejoignant l'arcade plantaire profonde
Muscle abducteur de l'hallux
Tendon du long extenseur de l'hallux
Tendon du court extenseur de l'hallux (*coupé*)
Tendons du court extenseur des orteils (*coupés*)
Tendons du long extenseur des orteils (*coupés*)
Expansions des extenseurs
Rameaux digitaux dorsaux du nerf fibulaire profond (péronier)
Rameaux digitaux dorsaux du nerf fibulaire superficiel (péronier)
F. Netter M.D.


Ligaments métatarsiens transverses superficiels
Artères et nerfs digitaux plantaires propres
Branche superficielle de l'artère plantaire médiale
Faisceaux transverses
Lames digitales de l'aponévrose plantaire
Fascia plantaire latéral
Fascia plantaire médial
Rameaux cutanés de l'artère et du nerf plantaires latéraux
Rameaux cutanés de l'artère et du nerf plantaire médiaux
Bande latérale de l'aponévrose plantaire (ligament calcanéo-métatarsien)
Aponévrose plantaire
Rameaux calcanéens médiaux du nerf tibial et de l'artère tibiale postérieure
Tubérosité du calcanéus recouverte d'un coussin graisseux (*partiellement réséqué*)
© Novartis

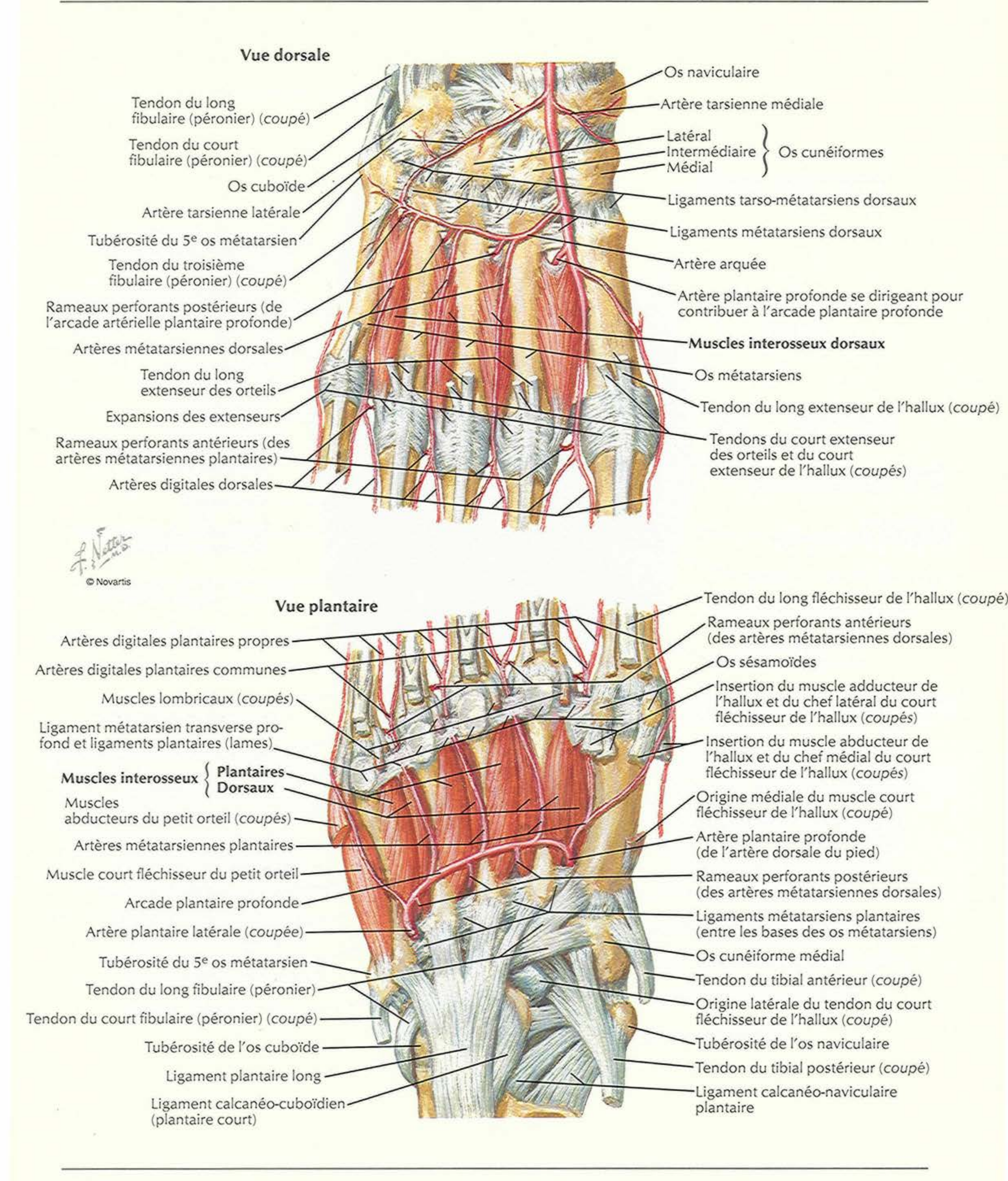

Rameaux digitaux plantaires propres du nerf plantaire médial
Rameaux digitaux plantaires propres du nerf plantaire latéral
Artères digitales plantaires propres
Artères digitales plantaires communes issues des artères métatarsiennes plantaires
Muscles lombricaux
Gaine fibreuse des tendons du fléchisseur
Branche superficielle de l'artère plantaire médiale
Chef latéral et Chef médial du muscle court fléchisseur de l'hallux
Tendons du court fléchisseur des orteils sous les Tendons du long fléchisseur des orteils
Tendon du long fléchisseur de l'hallux
Rameau métatarsien plantaire de l'artère plantaire latérale
Muscle abducteur de l'hallux et son tendon
Muscle court fléchisseur du petit orteil
Muscle court fléchisseur des orteils
Muscle abducteur du petit orteil (recouvert du fascia plantaire latéral)
Aponévrose plantaire (coupée)
Processus médial et Processus latéral de la Tubérosité du calcanéus
Rameaux calcanéens médiaux du nerf tibial et de l'artère tibiale postérieure
F. Netter M.D.
© Novartis

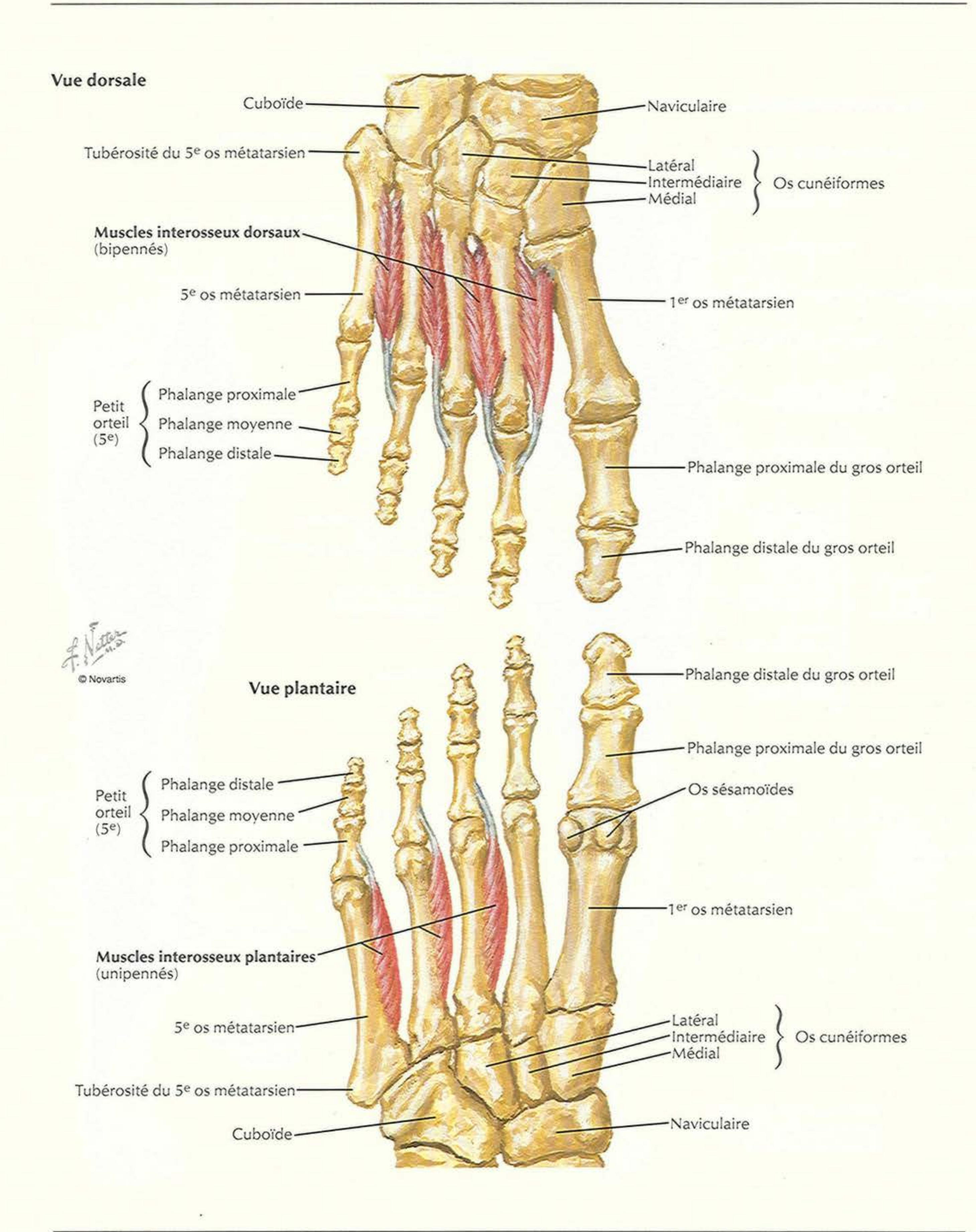
Muscles de la plante du pied : deuxième couche



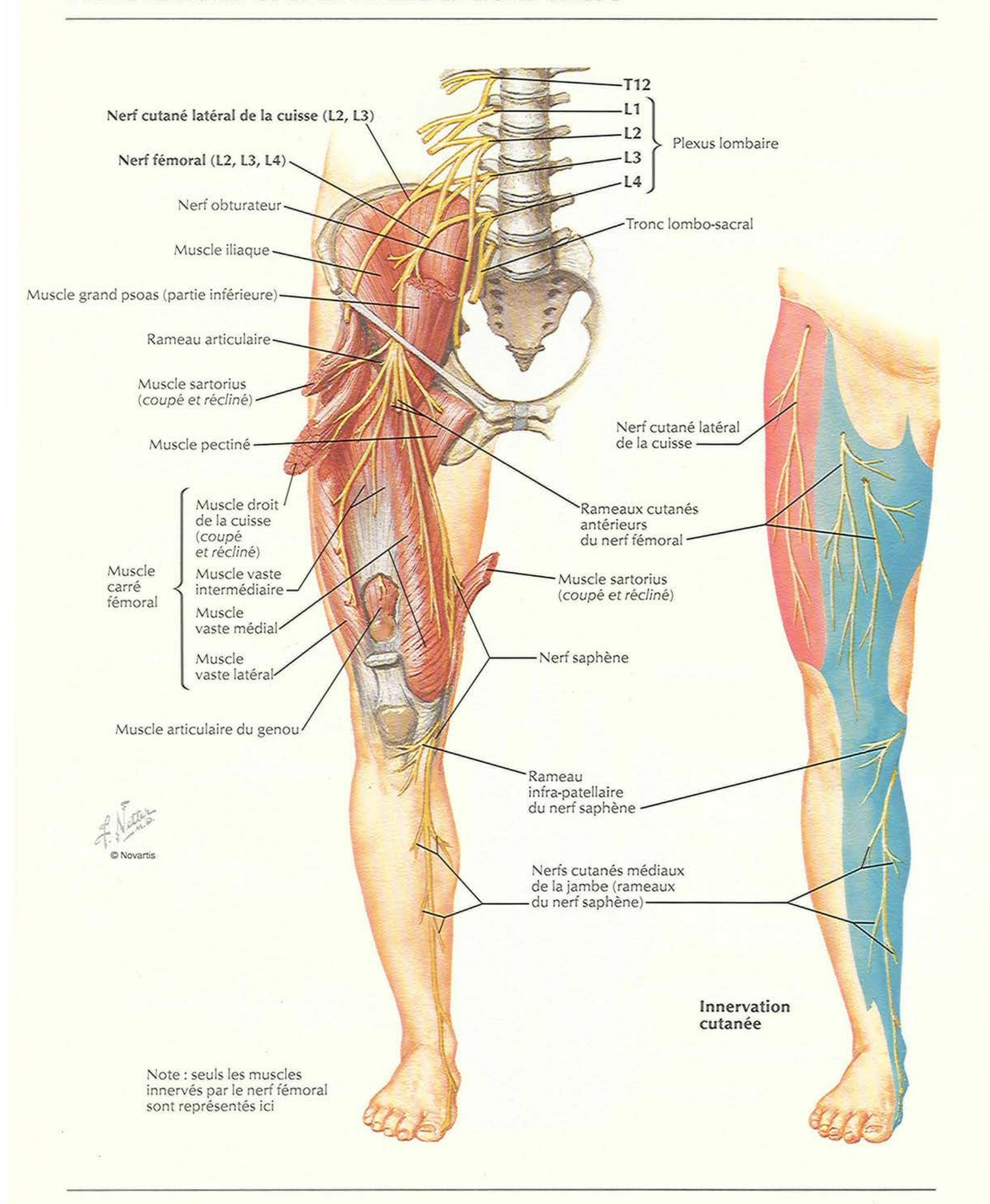

Rameaux digitaux plantaires propres du nerf plantaire médial
Rameaux digitaux plantaires propres du nerf plantaire latéral
Rameau digital plantaire propre de la branche superficielle de l'artère plantaire médiale
Artères perforantes antérieures vers les artères métatarsiennes dorsales
Tendons des muscles lombricaux (*coupés*)
Os sésamoïdes
Chef transverse et **Chef oblique du muscle adducteur de l'hallux**
Tendons du long fléchisseur des orteils
Tendons du court fléchisseur des doigts (*coupés*)
Muscle court fléchisseur du petit orteil
Chef médial et **Chef latéral du muscle court fléchisseur de l'hallux**
Artères métatarsiennes plantaires
Branches superficielles de l'artère et du nerf plantaires médiaux
Muscles interosseux plantaires
Tendon du long fléchisseur de l'hallux
Rameau superficiel du nerf plantaire latéral
Muscle abducteur de l'hallux (*coupé*)
Arcade artérielle plantaire profonde et rameaux profonds du nerf plantaire latéral
Branches profondes de l'artère et du nerf plantaires médiaux
Tubérosité du 5e os métatarsien
Tendon du long fléchisseur des orteils (*coupé*)
Tendon du court fibulaire (péronier)
Tendon du tibial postérieur
Tendon du long fibulaire (péronier) et gaine fibreuse
Artère et nerf plantaires médiaux
Tendon du long fléchisseur de l'hallux
Muscle carré plantaire (*coupé et légèrement écarté*)
Rétinaculum des fléchisseurs
Artère et nerf plantaires latéraux
Muscle abducteur de l'hallux (*coupé*)
Muscle abducteur du petit orteil (*coupé*)
Muscle court fléchisseur des orteils et aponévrose plantaire (*coupés*)
Artère et nerf calcanéens latéraux
Artère et nerf calcanéens médiaux
Tubérosité du calcanéus
F. Netter M.D.
© Novartis

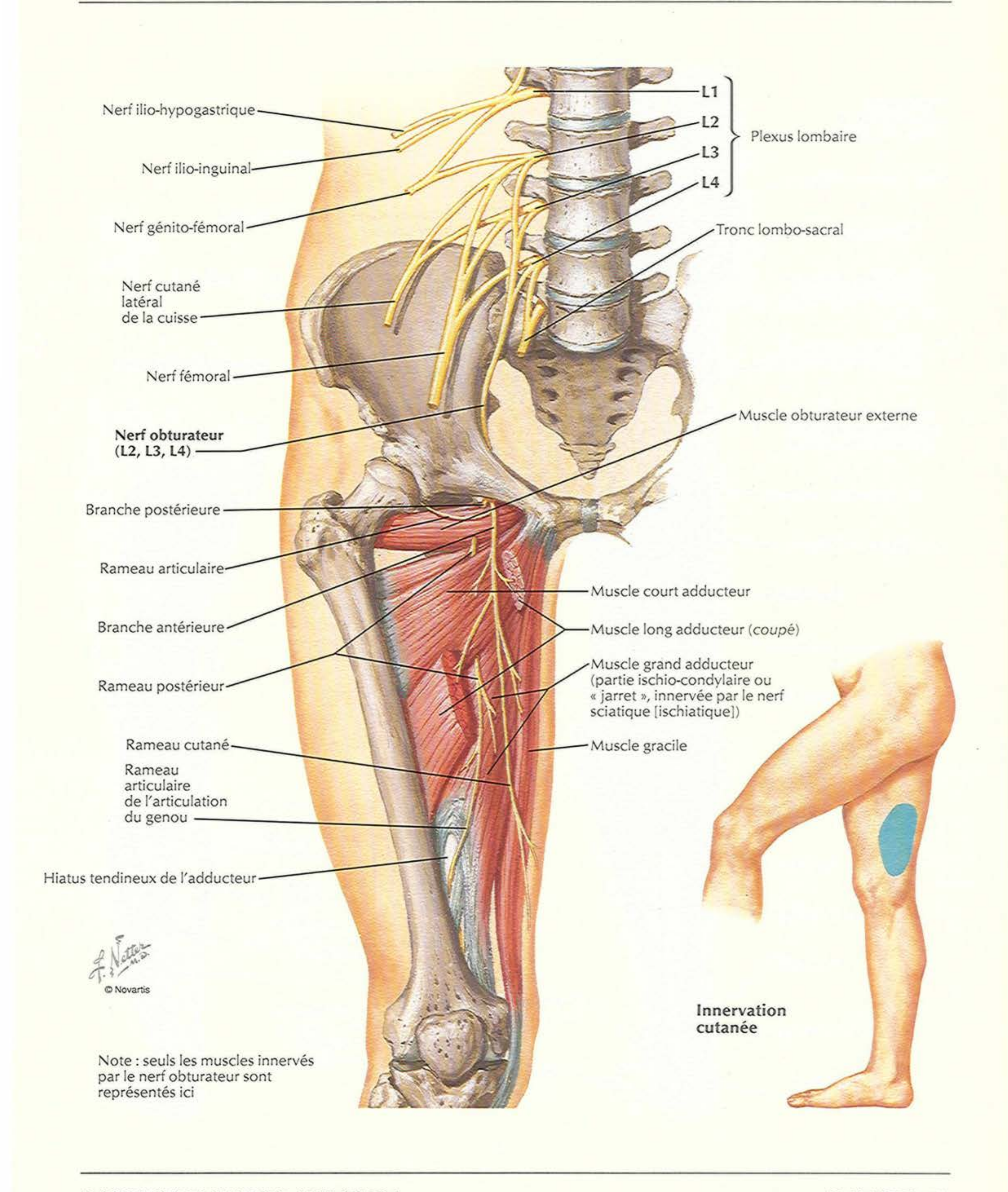
Muscles interosseux et artères profondes du pied



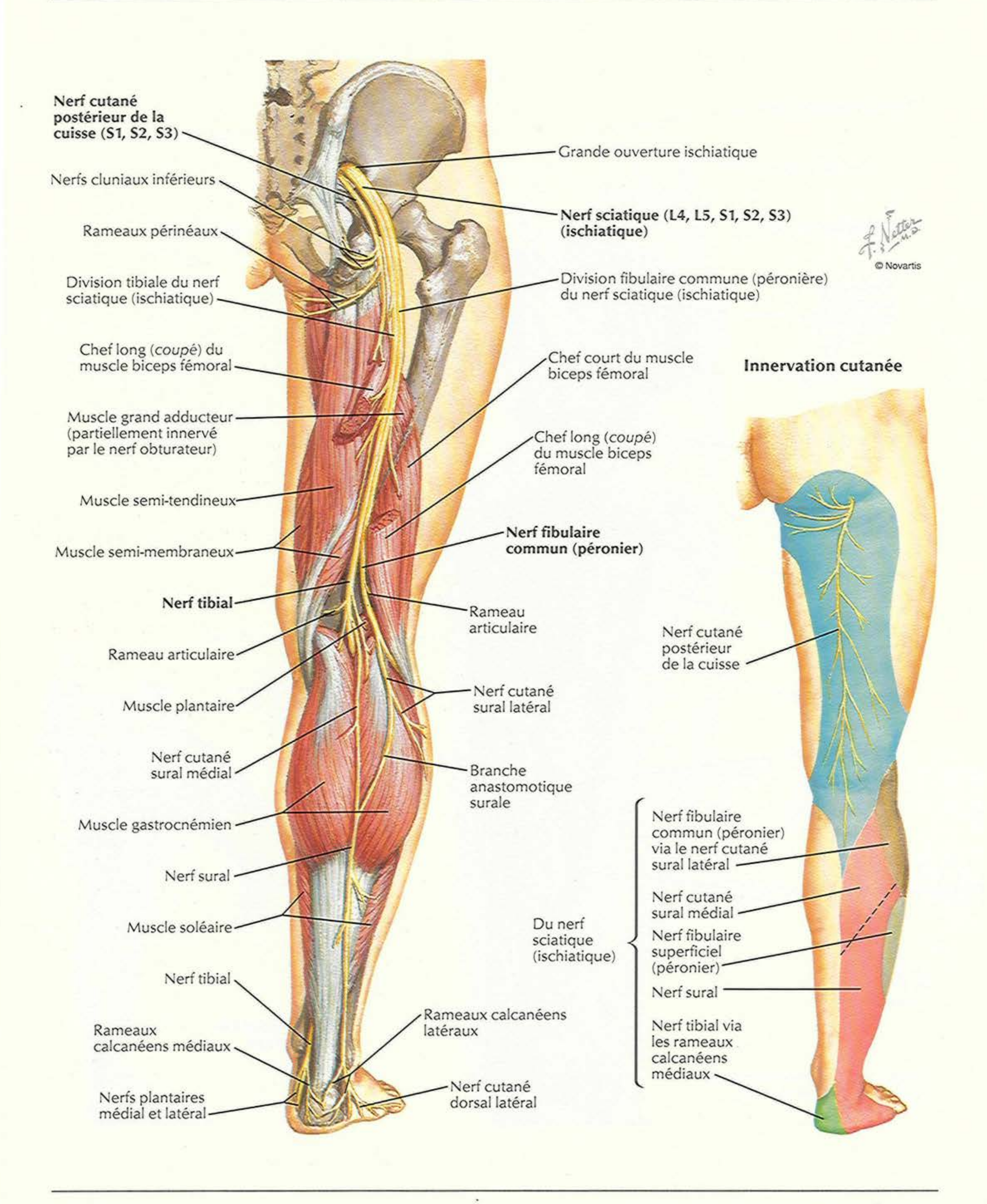

Vue dorsale
Cuboïde
Naviculaire
Tubérosité du 5e os métatarsien
Latéral
Intermédiaire
Médial
Os cunéiformes
Muscles interosseux dorsaux
(bipennés)
5e os métatarsien
1er os métatarsien
Petit orteil (5e)
Phalange proximale
Phalange moyenne
Phalange distale
Phalange proximale du gros orteil
Phalange distale du gros orteil
© Novartis
Vue plantaire
Phalange distale du gros orteil
Phalange proximale du gros orteil
Os sésamoïdes
Petit orteil (5e)
Phalange distale
Phalange moyenne
Phalange proximale
1er os métatarsien
Muscles interosseux plantaires
(unipennés)
5e os métatarsien
Latéral
Intermédiaire
Médial
Os cunéiformes
Tubérosité du 5e os métatarsien
Cuboïde
Naviculaire

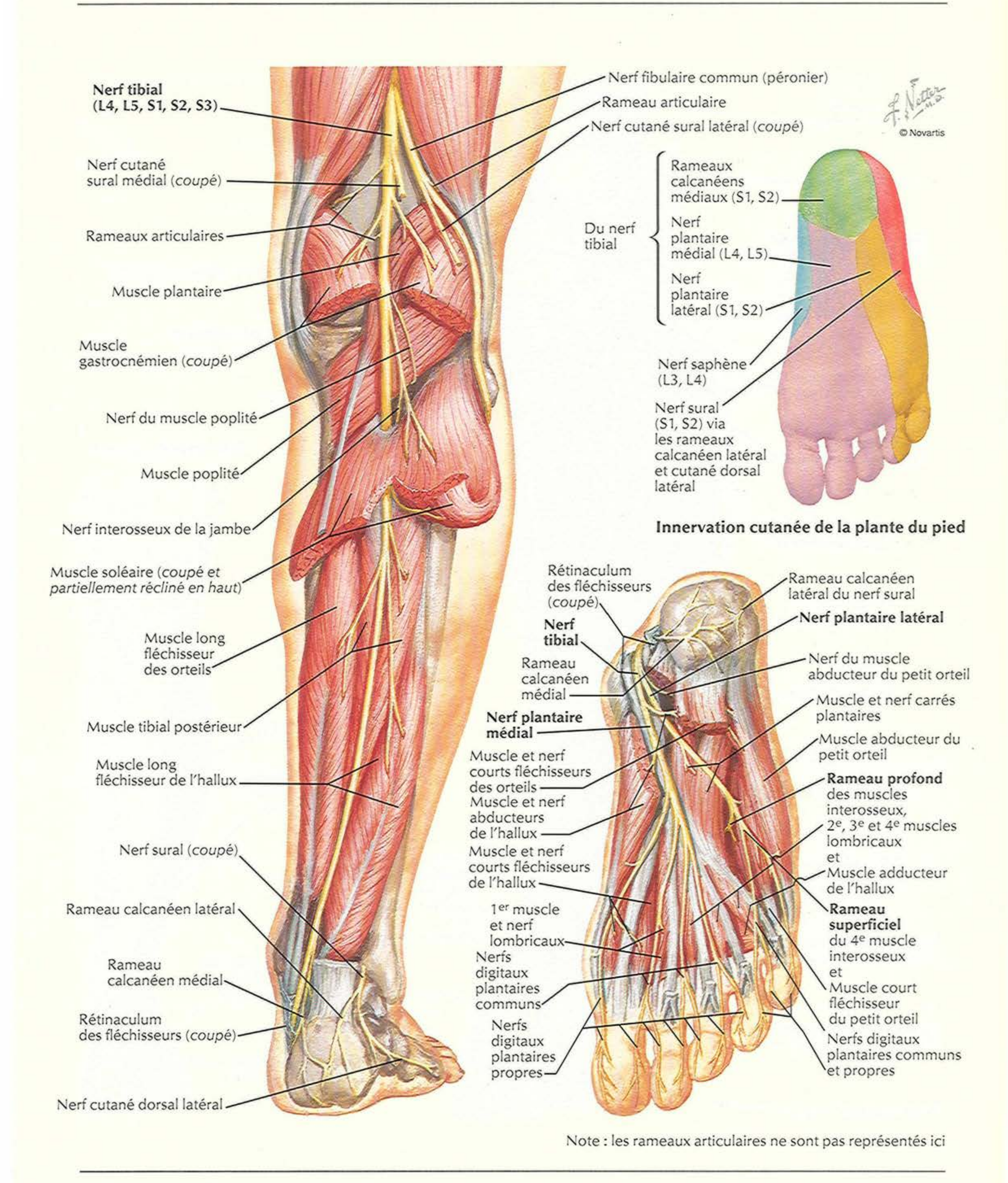
Nerfs fémoral et cutané latéral de la cuisse




Nerf ilio-hypogastrique
L1
L2
L3
L4
Plexus lombaire
Nerf ilio-inguinal
Nerf génito-fémoral
Tronc lombo-sacral
Nerf cutané latéral de la cuisse
Nerf fémoral
Nerf obturateur (L2, L3, L4)
Muscle obturateur externe
Branche postérieure
Rameau articulaire
Muscle court adducteur
Branche antérieure
Muscle long adducteur (coupé)
Rameau postérieur
Muscle grand adducteur (partie ischio-condylaire ou « jarret », innervée par le nerf sciatique [ischiatique])
Rameau cutané
Muscle gracile
Rameau articulaire de l'articulation du genou
Hiatus tendineux de l'adducteur
F. Netter M.D.
© Novartis
Innervation cutanée
Note : seuls les muscles innervés par le nerf obturateur sont représentés ici

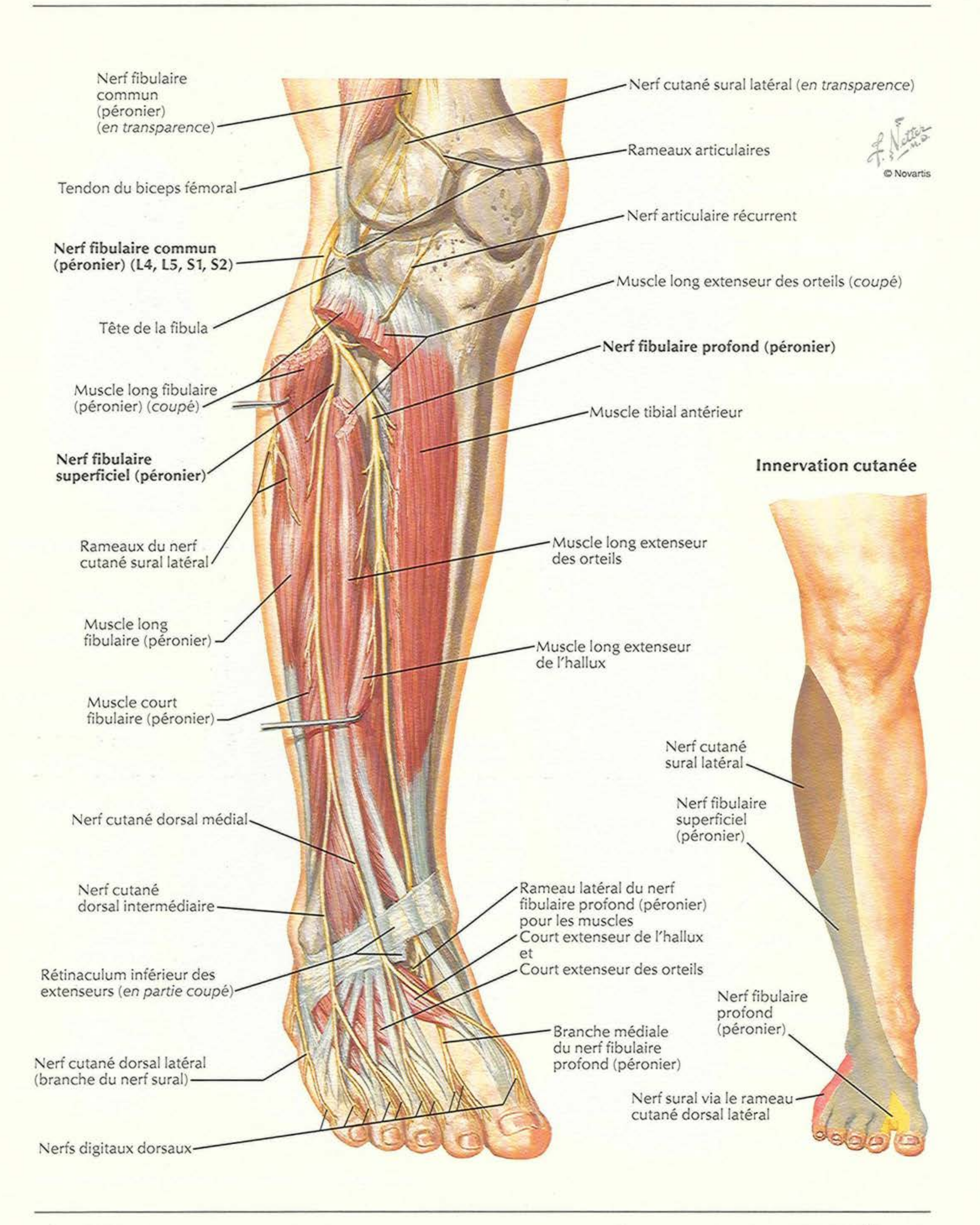
Nerfs sciatique (ischiatique) et cutané postérieur de la cuisse





Note : les rameaux articulaires ne sont pas représentés ici

Nerf fibulaire commun (péronier)



Dermatomes du membre inférieur

T10
T11
T12
L1
S2
S3
L2
L3
L4
L5
S1

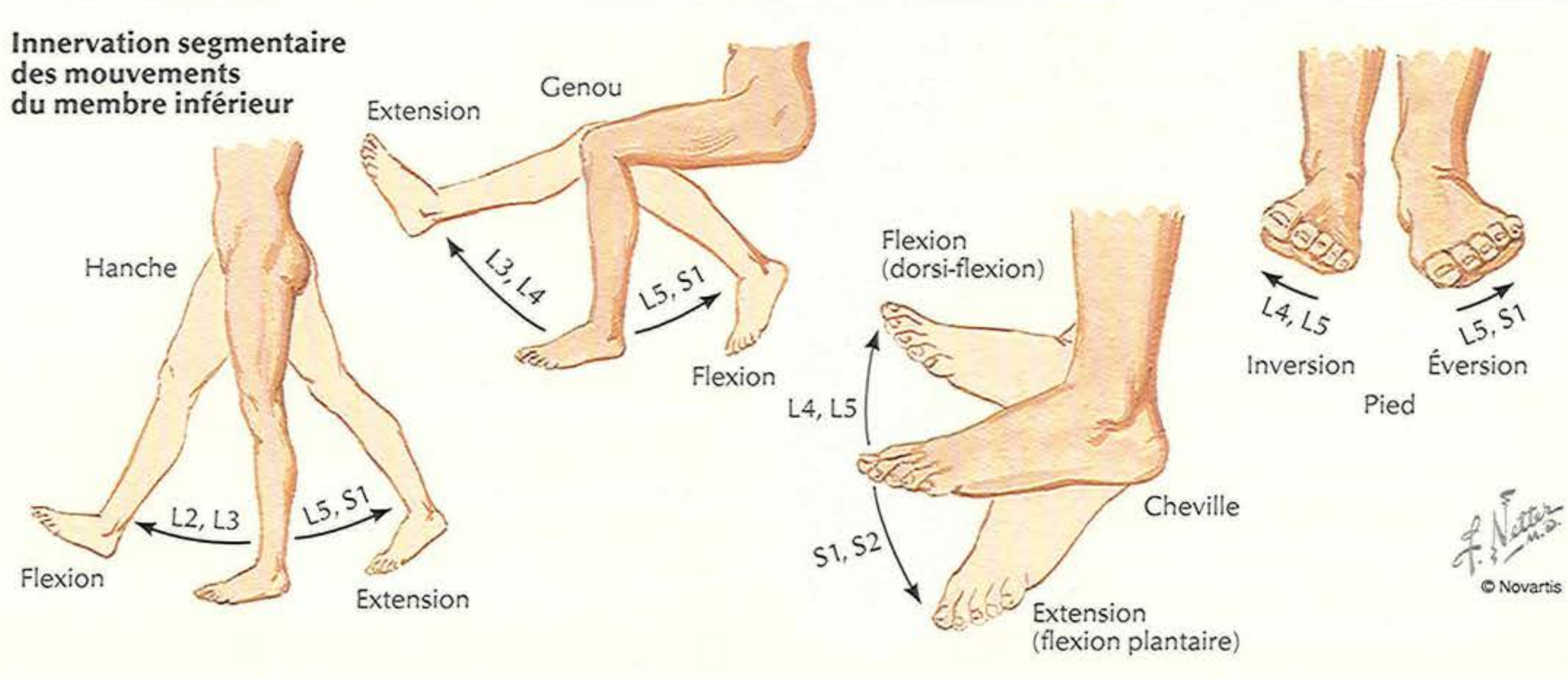
Zones sensitives autonomes

L3
L4
L5

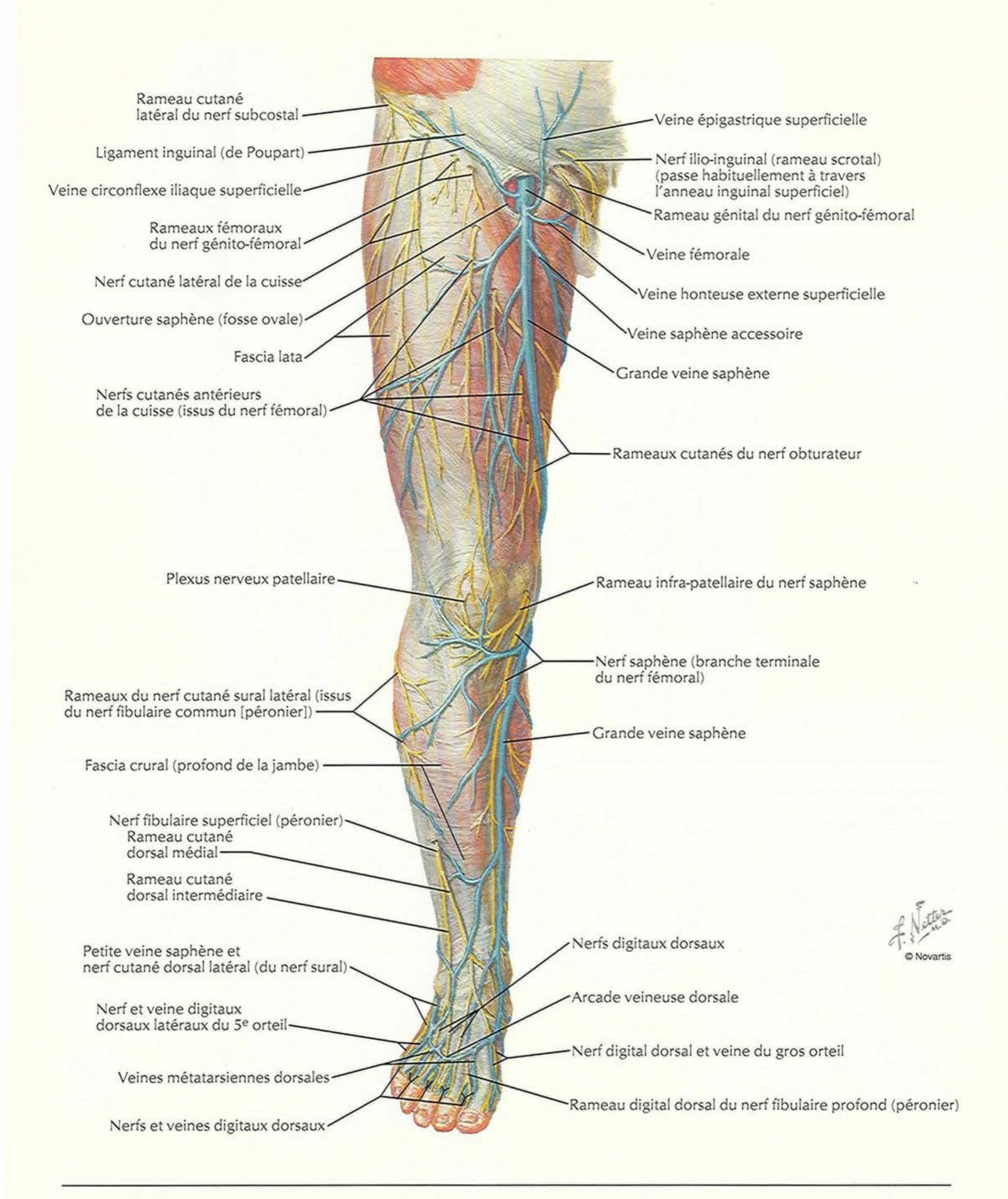
L1
L2
L3
L4
L5
S1
S2
S3
S4
S5
Co
T12
S2
L1
L2
S2
S1
L3
L5
L5
S1
L4
L4
L5
S1

Vue antérieure

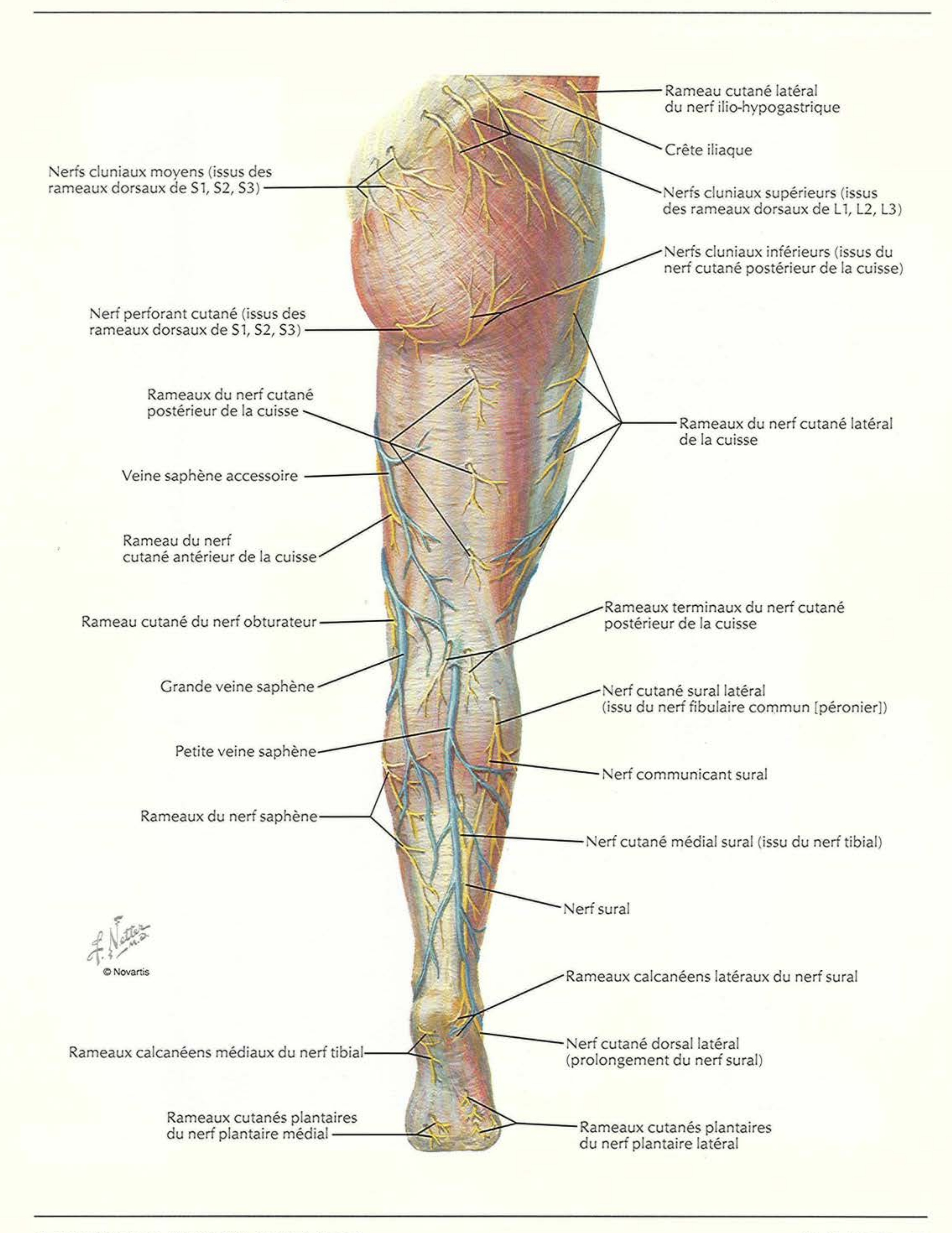
Vue postérieure



Nerfs et veines superficiels du membre inférieur : vue antérieure

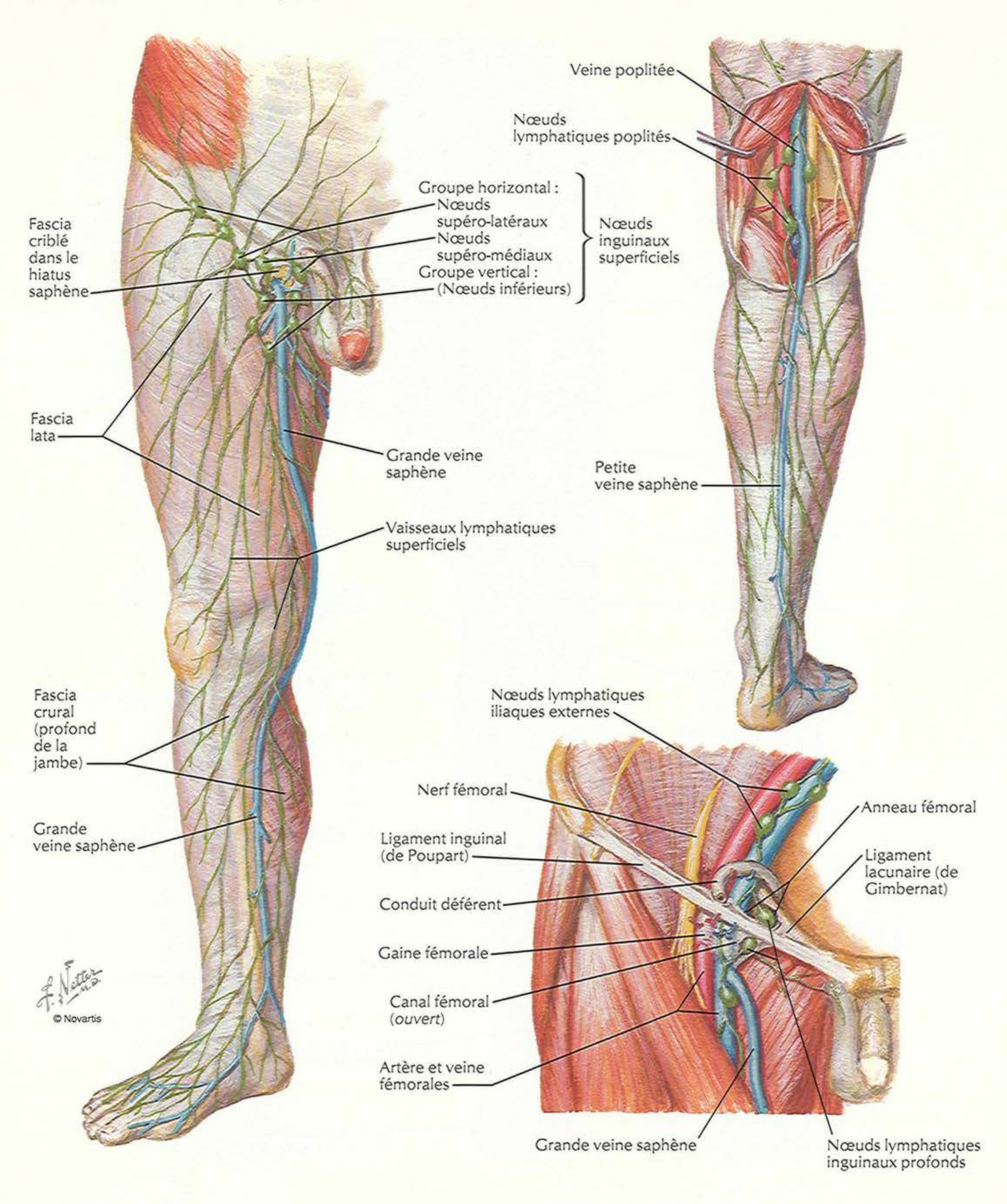


Nerfs et veines superficiels du membre inférieur : vue postérieure




Vaisseaux et nœuds lymphatiques du membre inférieur

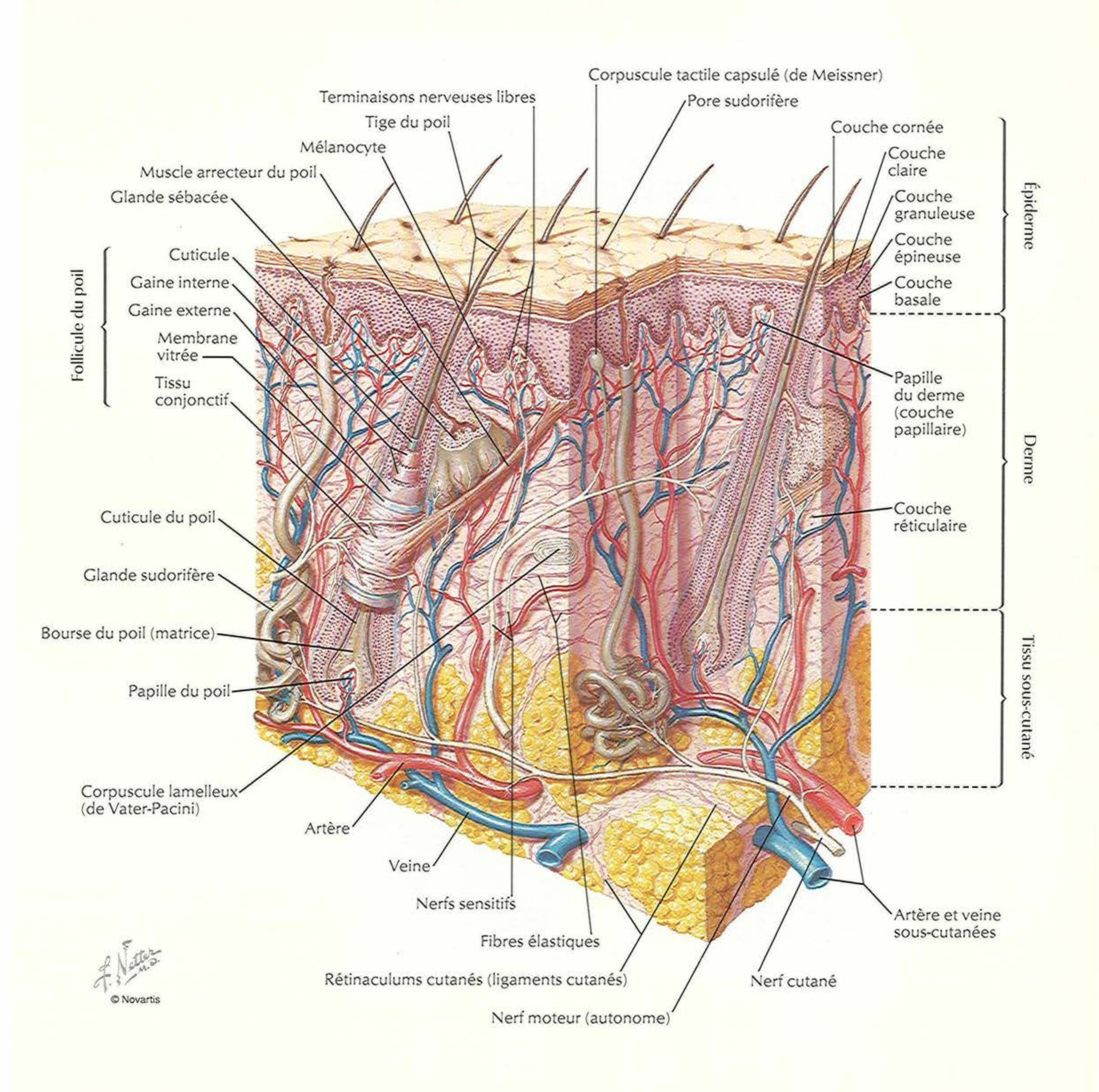
VOIR AUSSI LES PLANCHES 378, 379



Section VIII

COUPE TRANSVERSALE ANATOMIQUE



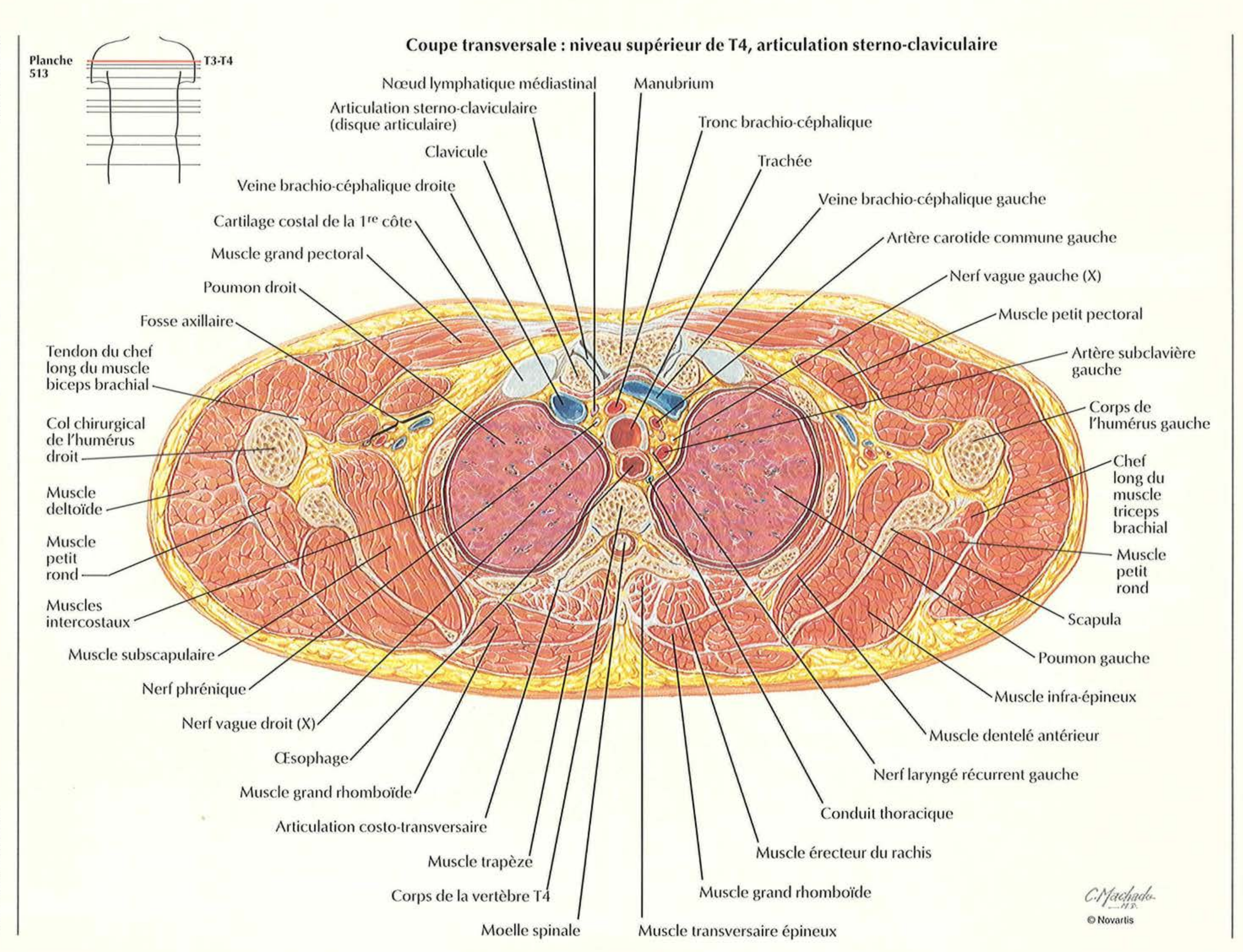

Corpuscule tactile capsulé (de Meissner)
Terminaisons nerveuses libres
Pore sudorifère
Tige du poil
Couche cornée
Mélanocyte
Couche claire
Muscle arrecteur du poil
Couche granuleuse
Glande sébacée
Épiderme
Couche épineuse
Cuticule
Gaine interne
Couche basale
Gaine externe
Follicule du poil
Membrane vitrée
Tissu conjonctif
Papille du derme (couche papillaire)
Derme
Couche réticulaire
Cuticule du poil
Glande sudorifère
Bourse du poil (matrice)
Tissu sous-cutané
Papille du poil
Corpuscule lamelleux (de Vater-Pacini)
Artère
Veine
Nerfs sensitifs
Artère et veine sous-cutanées
Fibres élastiques
Rétinaculums cutanés (ligaments cutanés)
Nerf cutané
Nerf moteur (autonome)
F. Netter M.D.
© Novartis

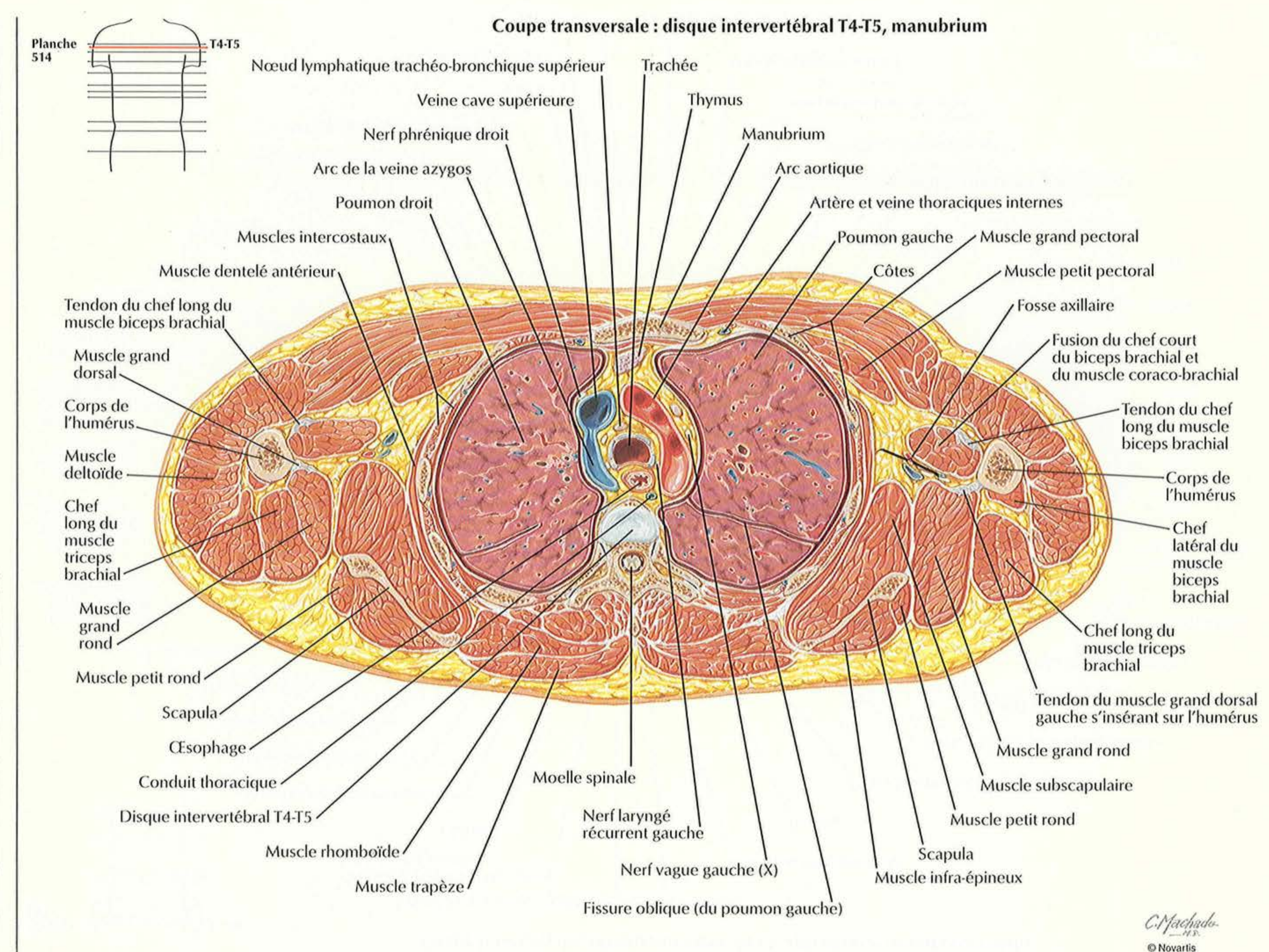
Figures-clés des coupes transversales

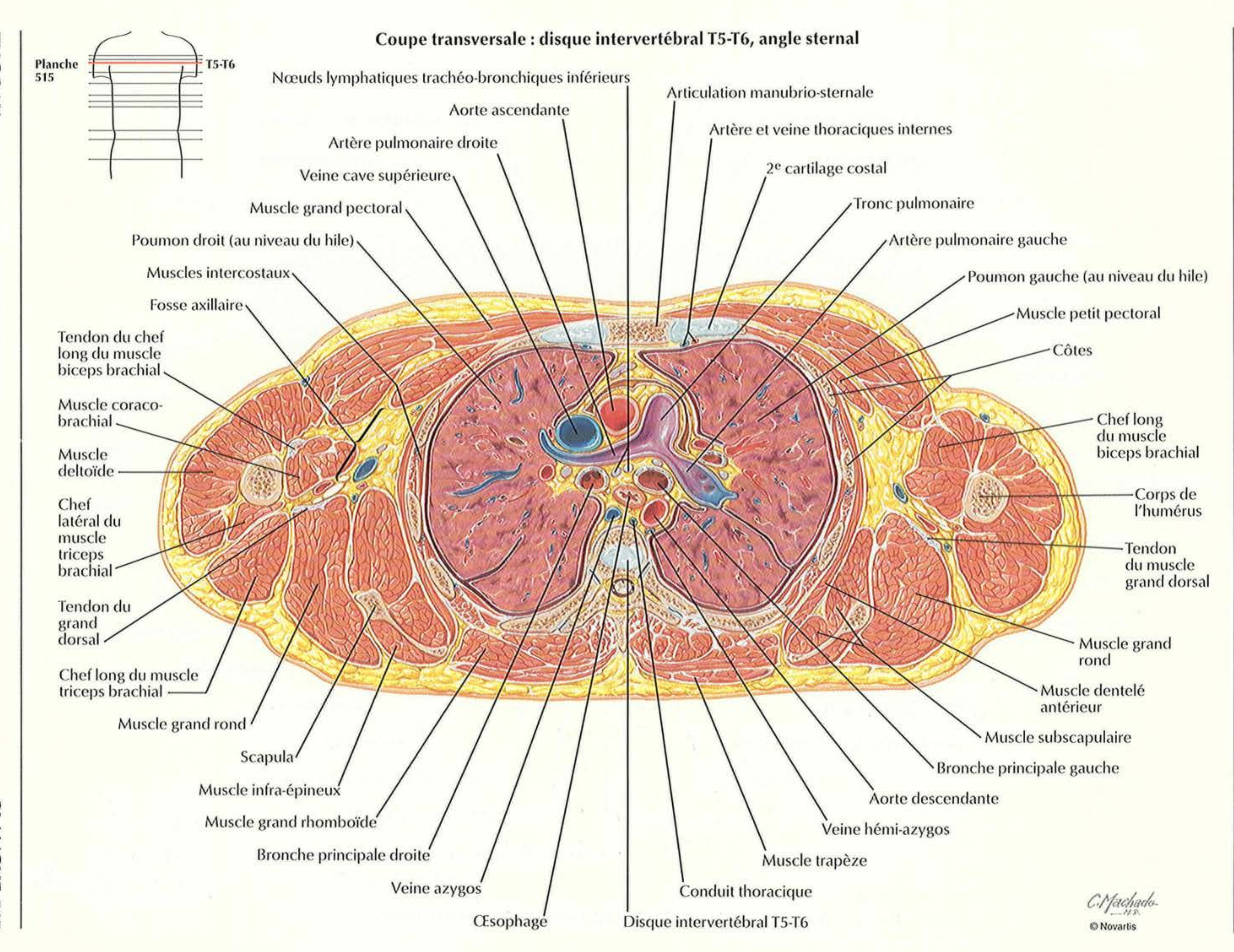
Niveau vertébral	Planche N°
T3–T4	513
T4–T5	514
T5–T6	515
T7	516
T10	517
T12	518
T12–L1	519
L1–L2	520
L5	521
S1	522
Co	523



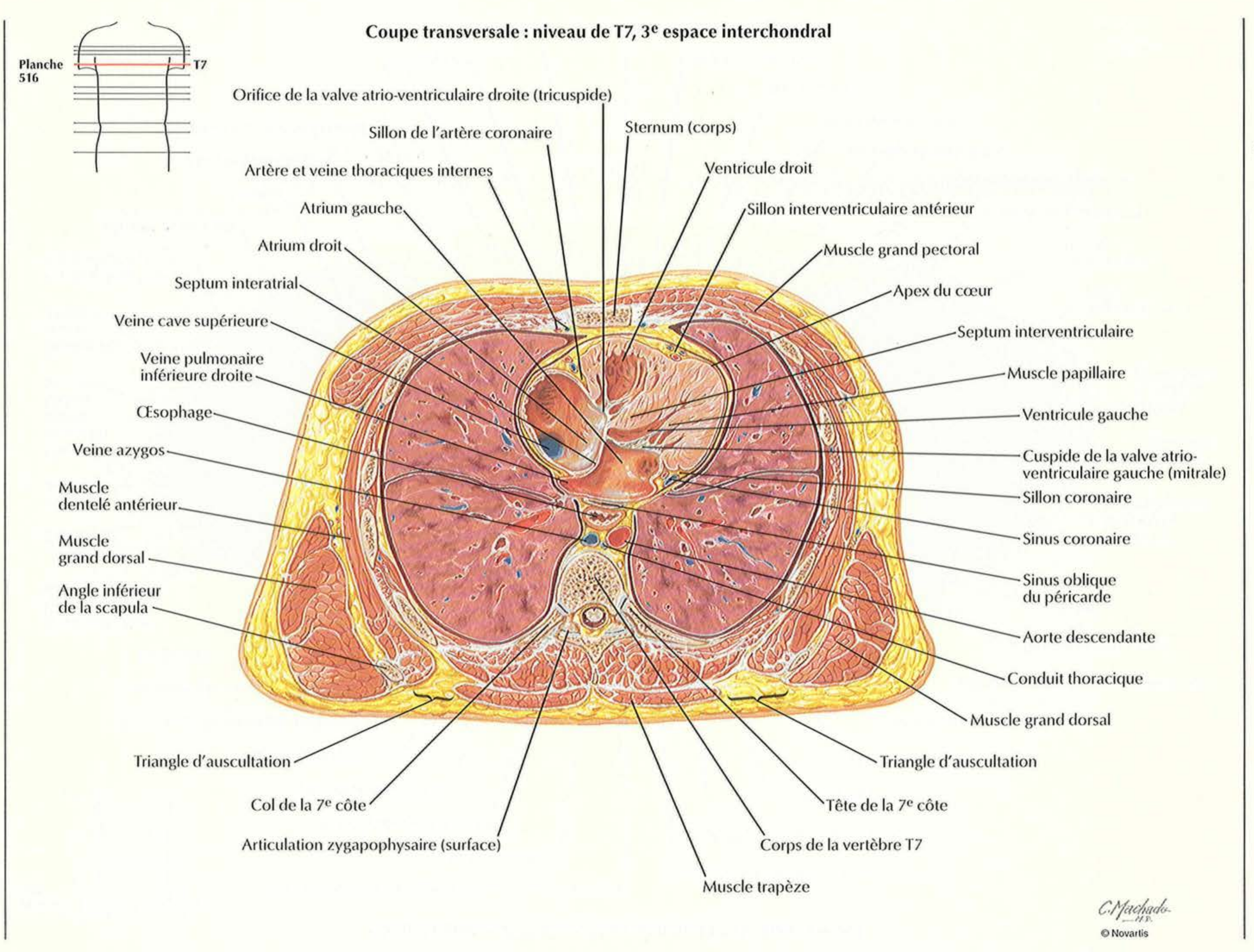
Coupe transversale : niveau supérieur de T4, articulation sterno-claviculaire




Planche 514
T4-T5
Coupe transversale : disque intervertébral T4-T5, manubrium
Nœud lymphatique trachéo-bronchique supérieur
Trachée
Veine cave supérieure
Thymus
Nerf phrénique droit
Manubrium
Arc de la veine azygos
Arc aortique
Poumon droit
Artère et veine thoraciques internes
Muscles intercostaux
Poumon gauche
Muscle grand pectoral
Muscle dentelé antérieur
Côtes
Muscle petit pectoral
Tendon du chef long du muscle biceps brachial
Fosse axillaire
Muscle grand dorsal
Fusion du chef court du biceps brachial et du muscle coraco-brachial
Corps de l'humérus
Tendon du chef long du muscle biceps brachial
Muscle deltoïde
Corps de l'humérus
Chef long du muscle triceps brachial
Chef latéral du muscle biceps brachial
Muscle grand rond
Chef long du muscle triceps brachial
Muscle petit rond
Tendon du muscle grand dorsal gauche s'insérant sur l'humérus
Scapula
Œsophage
Muscle grand rond
Conduit thoracique
Moelle spinale
Muscle subscapulaire
Disque intervertébral T4-T5
Nerf laryngé récurrent gauche
Muscle petit rond
Muscle rhomboïde
Scapula
Nerf vague gauche (X)
Muscle infra-épineux
Muscle trapèze
Fissure oblique (du poumon gauche)
C. Machado
© Novartis


Planche 515
T5-T6
Coupe transversale : disque intervertébral T5-T6, angle sternal
Nœuds lymphatiques trachéo-bronchiques inférieurs
Aorte ascendante
Artère pulmonaire droite
Veine cave supérieure
Muscle grand pectoral
Poumon droit (au niveau du hile)
Muscles intercostaux
Fosse axillaire
Tendon du chef long du muscle biceps brachial
Muscle coraco-brachial
Muscle deltoïde
Chef latéral du muscle triceps brachial
Tendon du grand dorsal
Chef long du muscle triceps brachial
Muscle grand rond
Scapula
Muscle infra-épineux
Muscle grand rhomboïde
Bronche principale droite
Veine azygos
Œsophage
Disque intervertébral T5-T6
Conduit thoracique
Muscle trapèze
Veine hémi-azygos
Aorte descendante
Bronche principale gauche
Muscle subscapulaire
Muscle dentelé antérieur
Muscle grand rond
Tendon du muscle grand dorsal
Corps de l'humérus
Chef long du muscle biceps brachial
Côtes
Muscle petit pectoral
Poumon gauche (au niveau du hile)
Artère pulmonaire gauche
Tronc pulmonaire
2e cartilage costal
Artère et veine thoraciques internes
Articulation manubrio-sternale
C. Machado M.D.

Thorax : quatre cavités du cœur



Abdomen : jonction gastro-œsophagienne

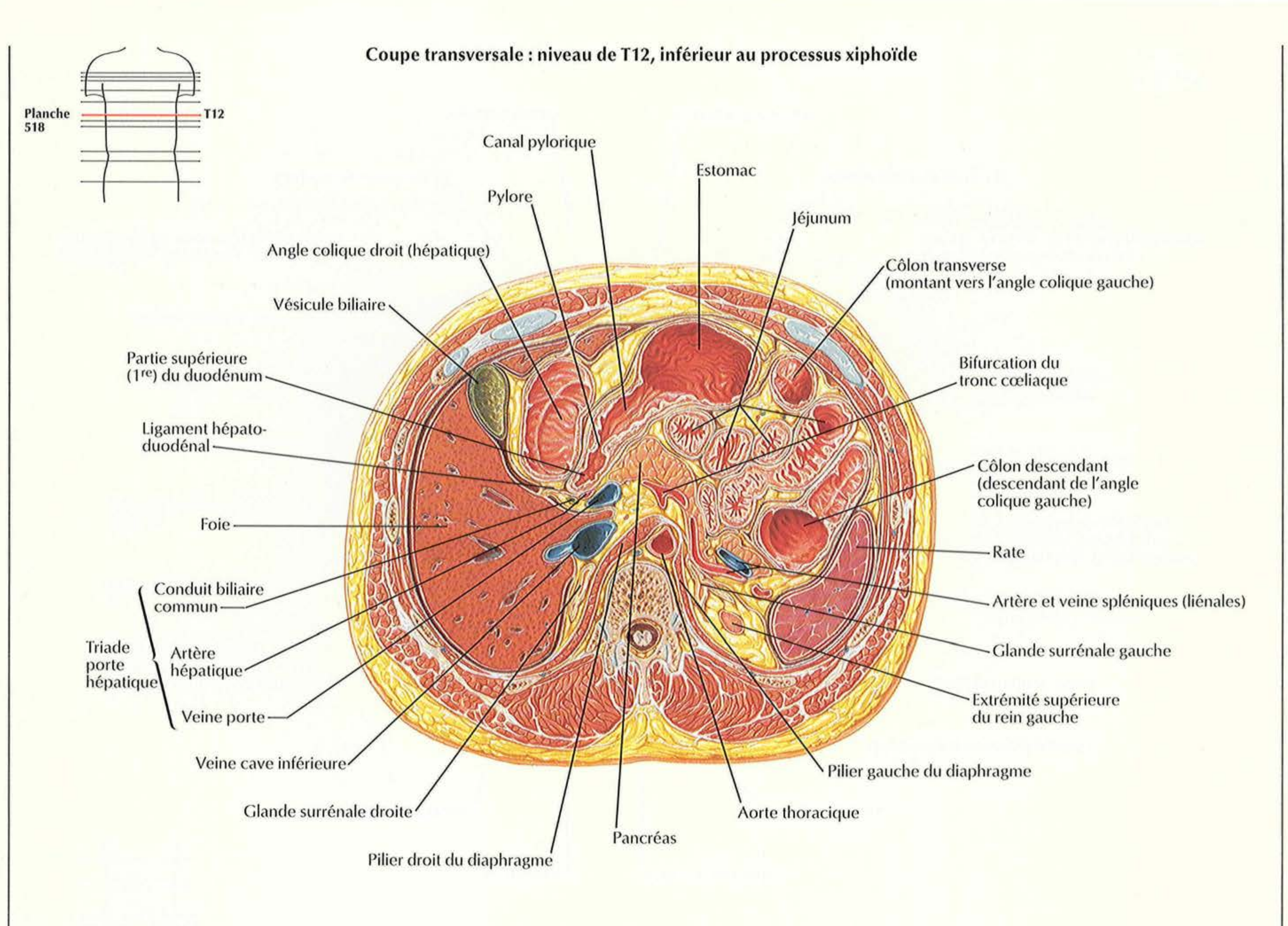
Coupe transversale : niveau de T10, synchondrose xipho-sternale

Planche 517
T10

Diaphragme
Processus xiphoïde
Muscle droit de l'abdomen
Cartilages costaux
Foie
Jonction gastro-œsophagienne
Pilier droit du diaphragme (formant le bord droit du hiatus œsophagien)
Plis gastriques (rides)
Fundus de l'estomac
Veine cave inférieure
Pilier droit du diaphragme (formant le bord gauche du hiatus œsophagien)
Muscle dentelé antérieur
Aorte thoracique
Veine azygos
Pilier gauche du diaphragme
Diaphragme
Rate
Muscle grand dorsal
Lobe inférieur du poumon droit dans le récessus costo-diaphragmatique
Lobe inférieur du poumon gauche dans le récessus costo-diaphragmatique
Corps de la vertèbre T10
Muscle érecteur du rachis
Muscle trapèze
Conduit thoracique



Coupe transversale : niveau de T12, inférieur au processus xiphoïde



Abdomen : origines de l'artère cœliaque et de la veine porte

Coupe transversale : niveau du disque intervertébral T12-L1

Planche 519

T12–L1

Veine mésentérique supérieure (devenant veine porte)

Tronc cœliaque

Pancréas (tête)

Veine splénique (liénale)

Côlon transverse

Côlon transverse

Côlon ascendant (angle colique droit)

Jéjunum

Muscle oblique externe

Conduit biliaire commun

Côlon descendant

Partie descendante (2e) du duodénum

Glande surrénale gauche

Veine cave inférieure

Rate

Glande surrénale droite

Cortex rénal

Rein gauche

Médullaire rénale

Extrémité supérieure du rein droit

Pilier droit du diaphragme

Pilier gauche du diaphragme

Disque intervertébral T12-L1

Aorte abdominale



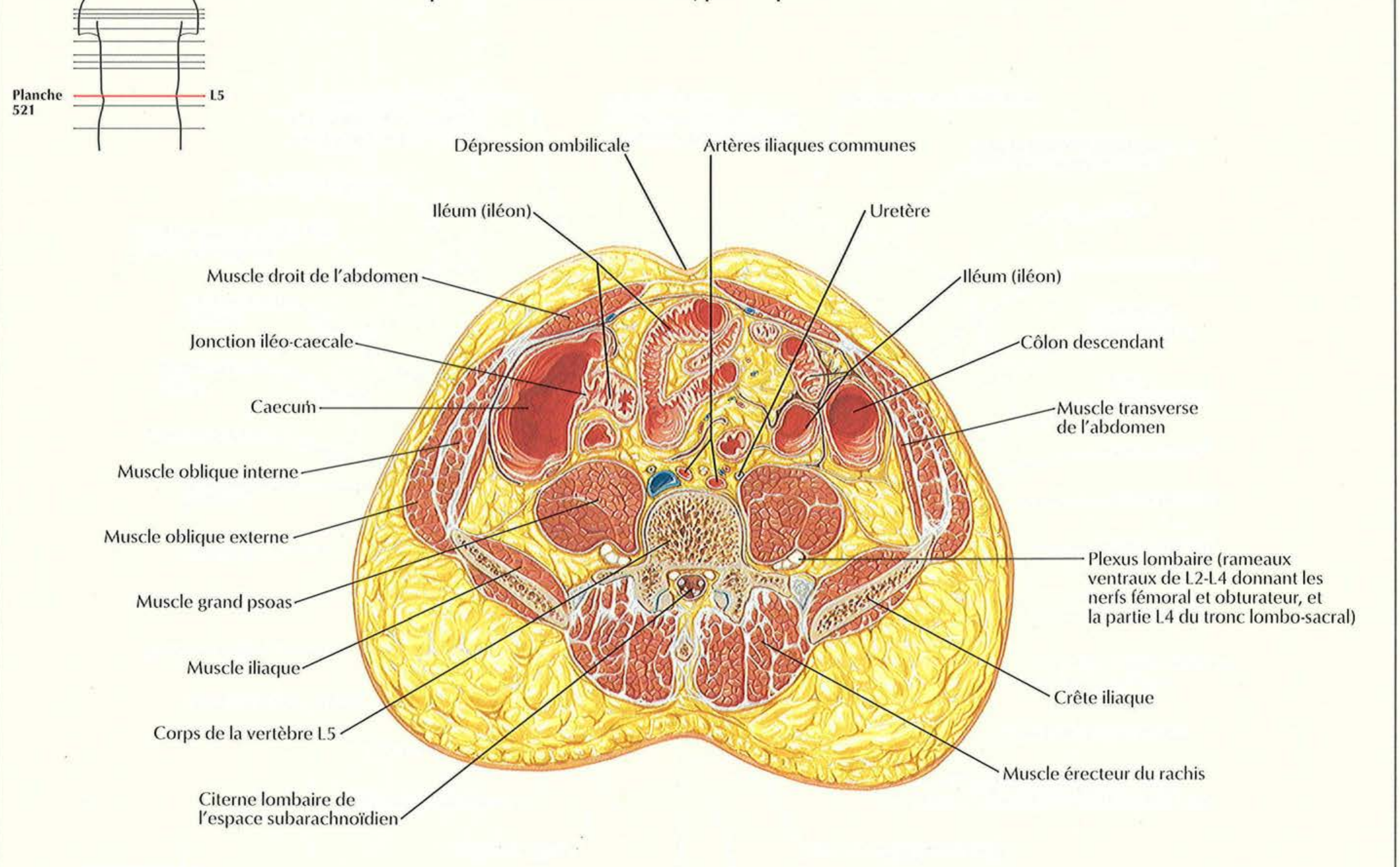
Coupe transversale : niveau du disque intervertébral L1-L2

Planche 520
L1–L2

Veine mésentérique supérieure
Grand omentum
Artère mésentérique supérieure
Pancréas et son processus unciné
Côlon transverse
Côlon transverse
Iléum (iléon)
Jonction des 2e et 3e parties du duodénum
Jéjunum
Capsule adipeuse du rein (graisse péri-rénale)
Côlon ascendant
Jonction urétéro-pelvienne
Foie
Veine rénale droite (s'ouvrant dans la veine cave inférieure)
Côlon descendant
Fascia rénal
Rein droit
Rein gauche
Petit calice et pelvis rénal
Veine cave inférieure
Graisse para-rénale
Pilier droit du diaphragme
Artère rénale gauche
Muscle grand psoas
Veine rénale gauche (s'ouvrant dans la veine cave inférieure)
Disque intervertébral L1-L2
Pilier gauche du diaphragme
Aorte abdominale
Cône médullaire et queue de cheval



Coupe transversale : niveau de L5, près du plan inter-tuberculaire



Coupe transversale : niveau de S1, épines iliaques antéro-supérieures

Planche 522

S1

Promontoire du sacrum

Ligne blanche

Iléum (iléon)

Ligament ombilical médial

Appendice vermiforme

Artère et veine épigastriques inférieures gauches (ligament ombilical latéral)

Caecum

Muscle droit de l'abdomen

Muscle oblique interne

Côlon descendant (devenant côlon sigmoïde)

Muscle oblique externe

Muscle transverse de l'abdomen

Artère iliaque externe

Uretère droit

Uretère gauche

Nerf obturateur

Muscle petit fessier

Nerf fémoral

Muscle iliaque

Muscle grand psoas

Artère iliaque interne

Veine iliaque commune

Muscle moyen fessier

Tronc lombo-sacral

Partie synoviale de l'articulation sacro-iliaque

Aile du sacrum

Muscle grand fessier

Foramen sacral antérieur avec le rameau ventral de S1

Syndesmose de l'articulation sacro-iliaque avec ses ligaments interosseux

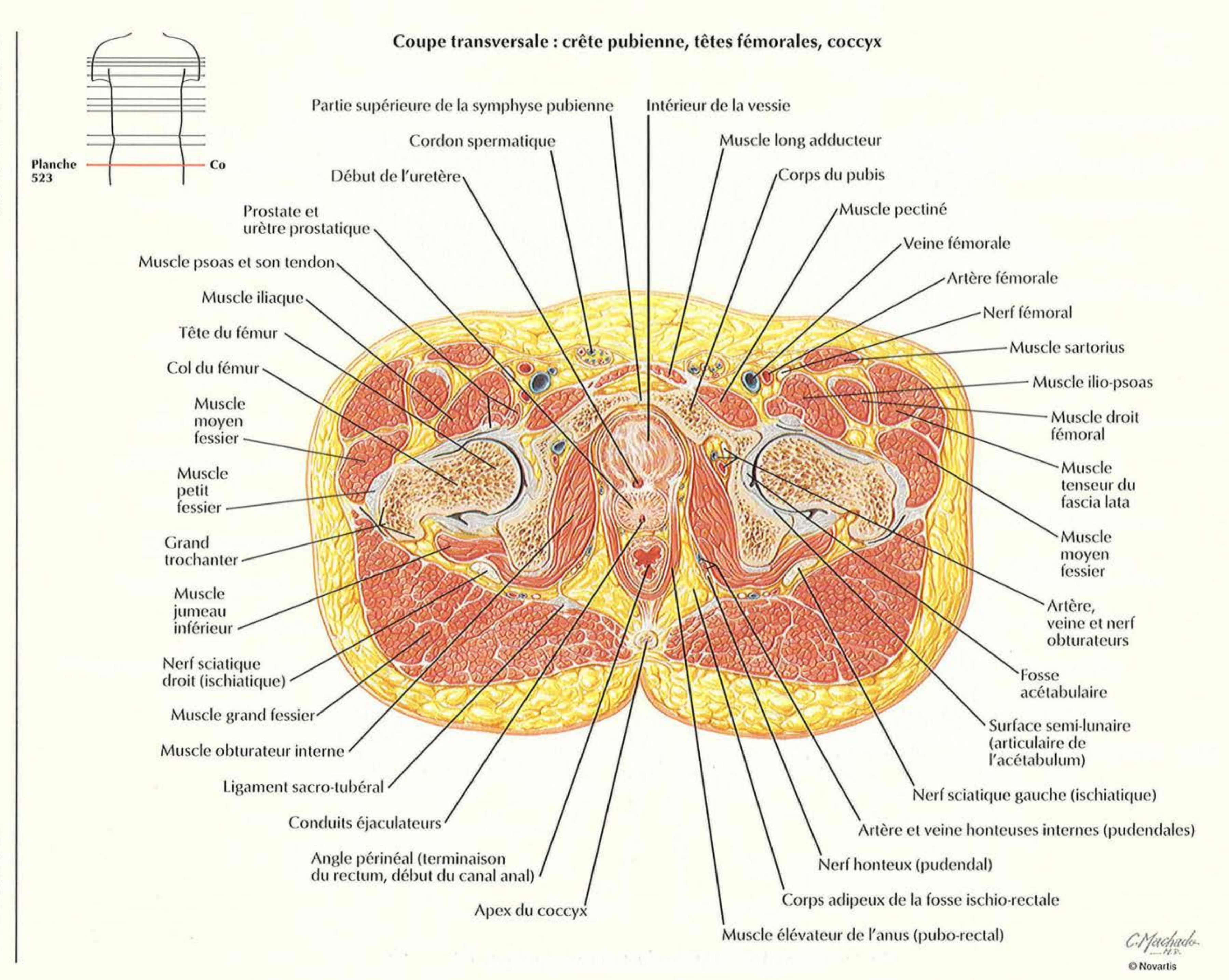
Foramen intervertébral et ganglion spinal sensitif (racine dorsale)

Foramen sacral postérieur

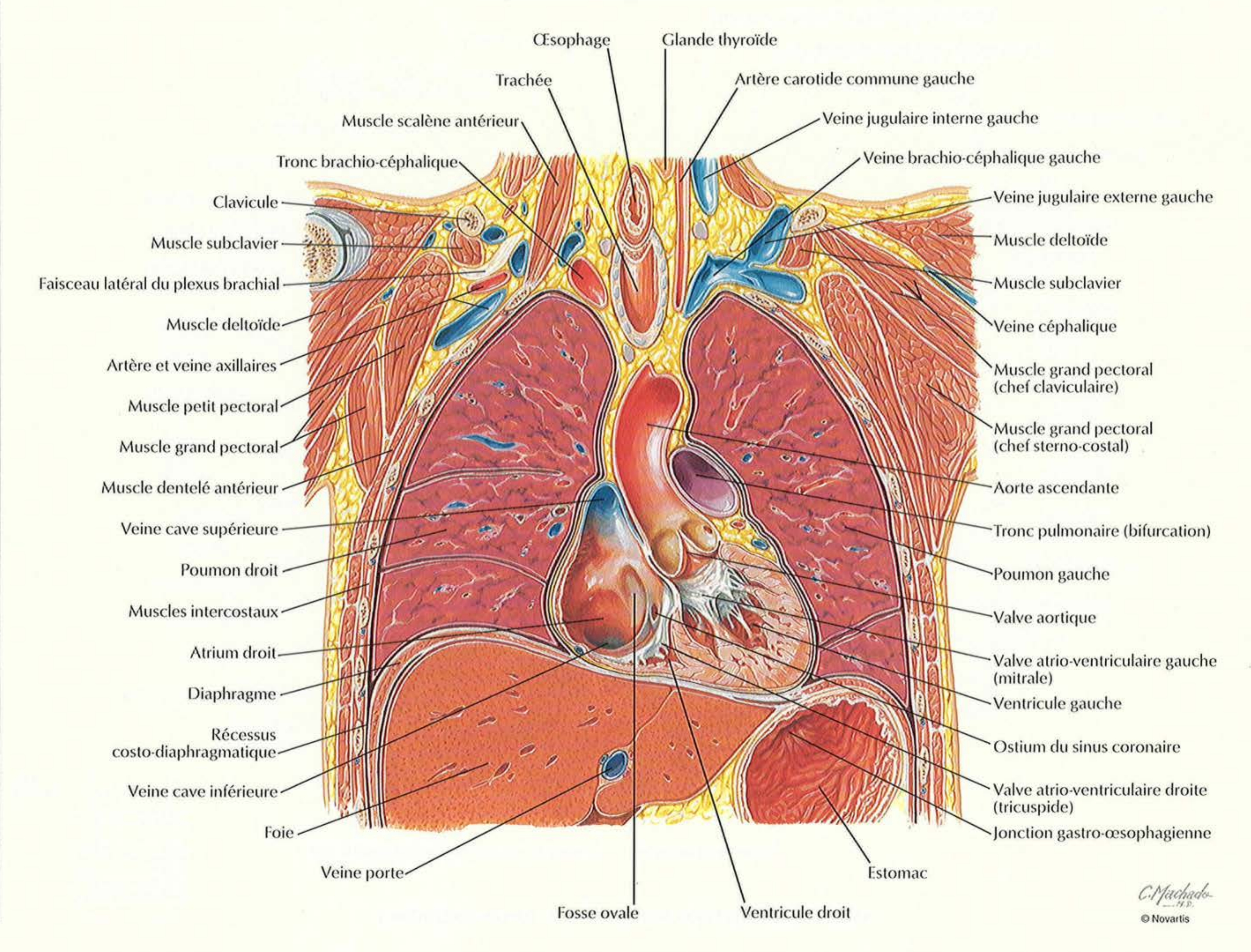


Pelvis masculin : jonction vésico-prostatique

Coupe transversale : crête pubienne, têtes fémorales, coccyx



Coupe coronale : ligne axillaire antérieure



Thorax : bifurcation trachéale, atrium gauche

Coupe coronale : ligne axillaire moyenne

Œsophage
Carina de la trachée
Artère vertébrale gauche
Arc de la veine azygos
Muscle scalène moyen
Muscle trapèze
Muscle scalène antérieur
Muscle scalène postérieur
Muscle supra-épineux
Trachée
Muscle subscapulaire
Muscle subscapulaire
Artère axillaire
Scissure oblique du poumon droit
Veine axillaire
Lobe moyen du poumon droit
Arc aortique
Artère pulmonaire droite
Nœuds lymphatiques axillaires
Bronche intermédiaire droite
Artère pulmonaire gauche
Scissure horizontale du poumon droit
Lobe supérieur du poumon gauche
Atrium gauche
Scissure oblique du poumon gauche
Sinus coronaire
Bronche principale gauche
Diaphragme
Muscles intercostaux
Œsophage
Lobe inférieur du poumon gauche
Récessus costo-diaphragmatique
Auricule gauche
Foie
Ostium de la veine pulmonaire inférieure gauche
Pilier droit du diaphragme
Estomac
Rate
Glande surrénale droite
Pancréas
Conduit thoracique
Aorte abdominale

C. Machado M.D.

RÉFÉRENCES

Planche 52

BRAUS, H. *Anatomie des Menschen*, Berlin, Verlag von Julius Springer, 1924.

Planche 85

NISHIDA, S. *The Structure of the Eye*, New York, Elsevier North-Holland, 1982.

Planche 150

KEEGAN, J.J. *J. Neurosurg.*, 1947 ; 4:115.

Planche 158

TURNBULL, I.M. «Blood supply of the spinal cord», dans Vinken P.J., Bruyn G.W. (éditeurs). *Handbook of Clinical Neurology*, XII, Amsterdam, Pays-Bas, 1972, p. 478-491.

Planches 188, 189

JACKSON, C.L. et HUBER, J.F. «Correlated applied anatomy of the bronchial tree and lungs with a system of nomenclature», *Dis. Chest*, 1943 ; 9:319-326.

Planche 191

IKEDA, S., ONO, Y., MIYAZAWA, S. *et al.* «Flexible broncho-fiberscope», *Otolaryngology* (Tokyo), 1970 ; 42:855-861.

Planches 236, 343, 345, 353, 357

MYERS, R.P., KING, B.F. et CAHILL, D.R. «Deep perineal "space" as defined by magnetic resonance imaging», presented at *14th Annual Scientific Session of the American Association of Clinical Anatomists*, Honolulu, HI, 1997, (Abstract: *Clin. Anat.*, 1998 ; 11).

Planche 265

DIDIO, L.J.A. «Anatomo-Fisiologia do Piloro ileo-ceco-colica no homem», *Actas das Primeiras Jornadas Interuniversitarias Argentinas de Gastroenterologia*, Rosario, 1954.

DIDIO, L.J.A. *Dados anatomicos sobre o «piloro» ileo-ceco-colico.* (Com observacao direta in vivo de «papila» ileo-ceco-colica.) (English summary), thèse, Faculté de médecine, Université de São Paulo, 1952.

Planche 273

HEALEY, J.E. Jr, SCHROY. «Anatomy of the biliary duct within the human liver; analysis of the prevailing pattern of branchings and the major variations of the biliary ducts», *Arch. Surg.*, 1953 ; 66:599.

HEALEY, J.E. Jr et SÖRENSEN. «The intrahepatic distribution of the hepatic artery in man», *J. Int. Coll. Surg.*, 1953 ; 20:133.

Planches 274, 275

ELIAS, H. «Liver morphology», *Biol. Rev.*, 1955 ; 30:263.

ELIAS, H. «Origin and early development of the liver in various vertebrates», *Act. Hepat.*, 1955 ; 3:1.

ELIAS, H. «Morphology of the liver», dans *Liver Injury*, Trans 11th Conference, New York, Macy Foundation, 1953.

ELIAS, H. «A re-examination of the structure of the mammalian liver; the hepatic lobule and its relation to the vascular and biliary system», *Am. J. Anat.*, 1949 ; 85:379.

ELIAS, H. «A re-examination of the structure of the mammalian liver; parenchymal architecture», *Am. J. Anat.*, 1949 ; 84:311.

Planches 288, 289

MICHELS, N.A. *Blood Supply and Anatomy of the Upper Abdominal Organs, with a Descriptive Atlas*, Philadelphia, JB Lippincott, 1955.

Planche 312

THOMAS, M.D. Dans *The Ciba Collection of Medical Illustrations*, Vol. 3, Part II, Summit NJ, CIBA, p. 78.

Planches 329, 338, 358, 368, 385

STORMONT, T.J., CAHILL, D.R., KING, B.F. et MYERS, R.P. «Fascias of the male external genitalia and perineum», *Clin. Anat.*, 1994 ; 7:115.

Planches 333, 337, 342, 345, 351, 352

OELRICH, T.M. «The striated urogenital sphincter muscle in the female», *Anat. Rec.*, 1983 ; 205:223.

Planches 336, 338

MYERS, R.P., GOELLNER, J.R. et CAHILL, D.R. «Prostate shape, external striated urethral sphincter and radical prostatectomy: the apical dissection», *J. Urol.*, 1987 ; 138:543.

Planches 336, 338, 357, 358

OELRICH, T.M. «The urethral sphincter muscle in the male», *Am. J. Anat.*, 1980 ; 158:229.

Planche 378

FLOCKS, R.H., KERR, H.D., ELKINS, H.B. *et al.* «Treatment of carcinoma of the prostate by interstitial radiation with radio-active gold (Au198): A preliminary report», *J. Urol.*, 1952 ; 68(2):510-522.

Planche 455

KEEGAN, J.J. et GARRETT, F.D. «The segmental distribution of the cutaneous nerves in the limbs of man», *Anat. Rec.*, 1948 ; 102:409-437.

Planche 511

KEEGAN, J.J. *J. Bone Joint Surg.*, 1944 ; 26:238.

LAST, R.J. «Innervation of the limbs», *J. Bone Joint Surg.*, 1949 ; 31(B):452.

INDEX

Les références renvoient aux numéros des planches ; les numéros des planches en caractères gras renvoient aux sources principales

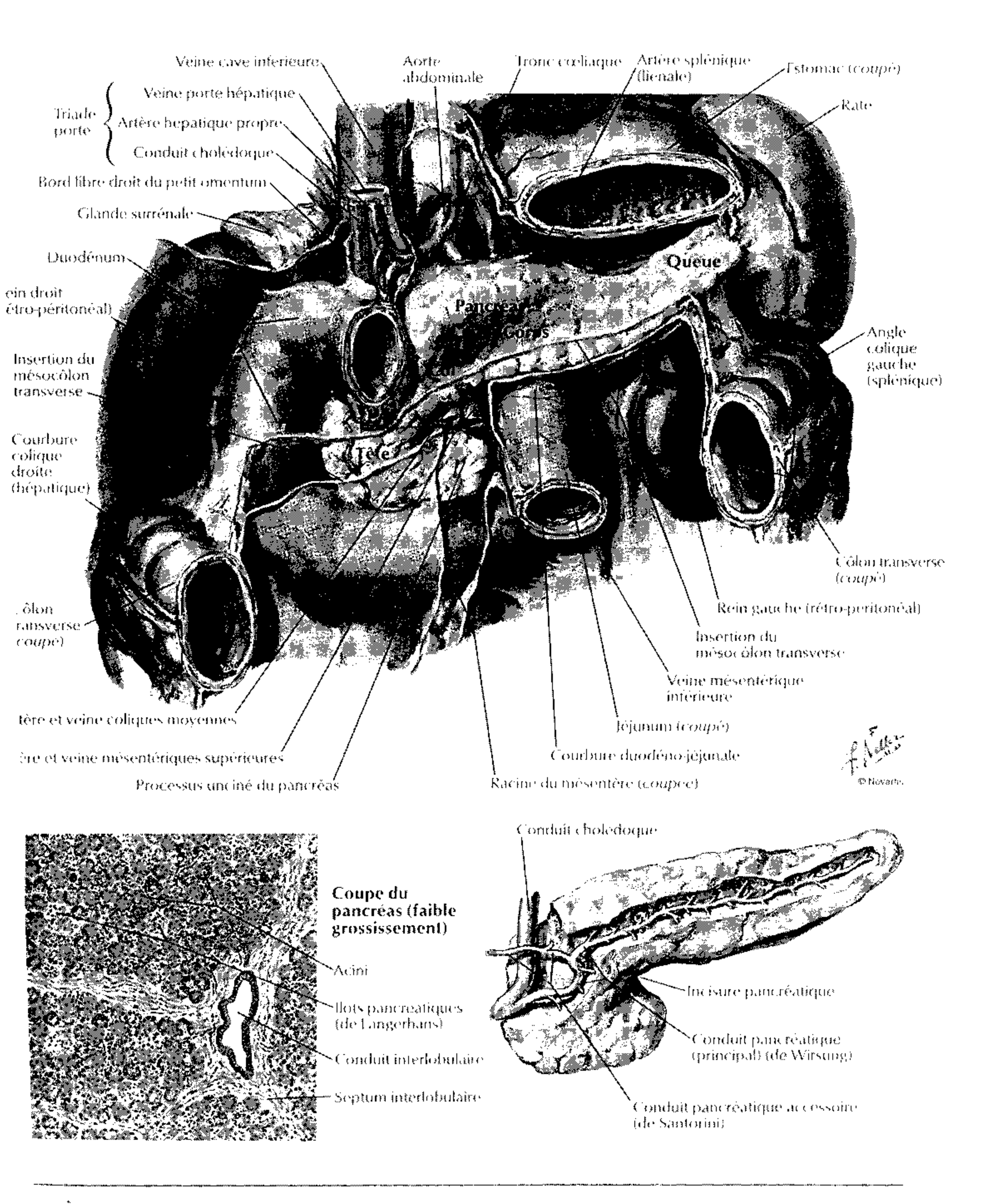
S

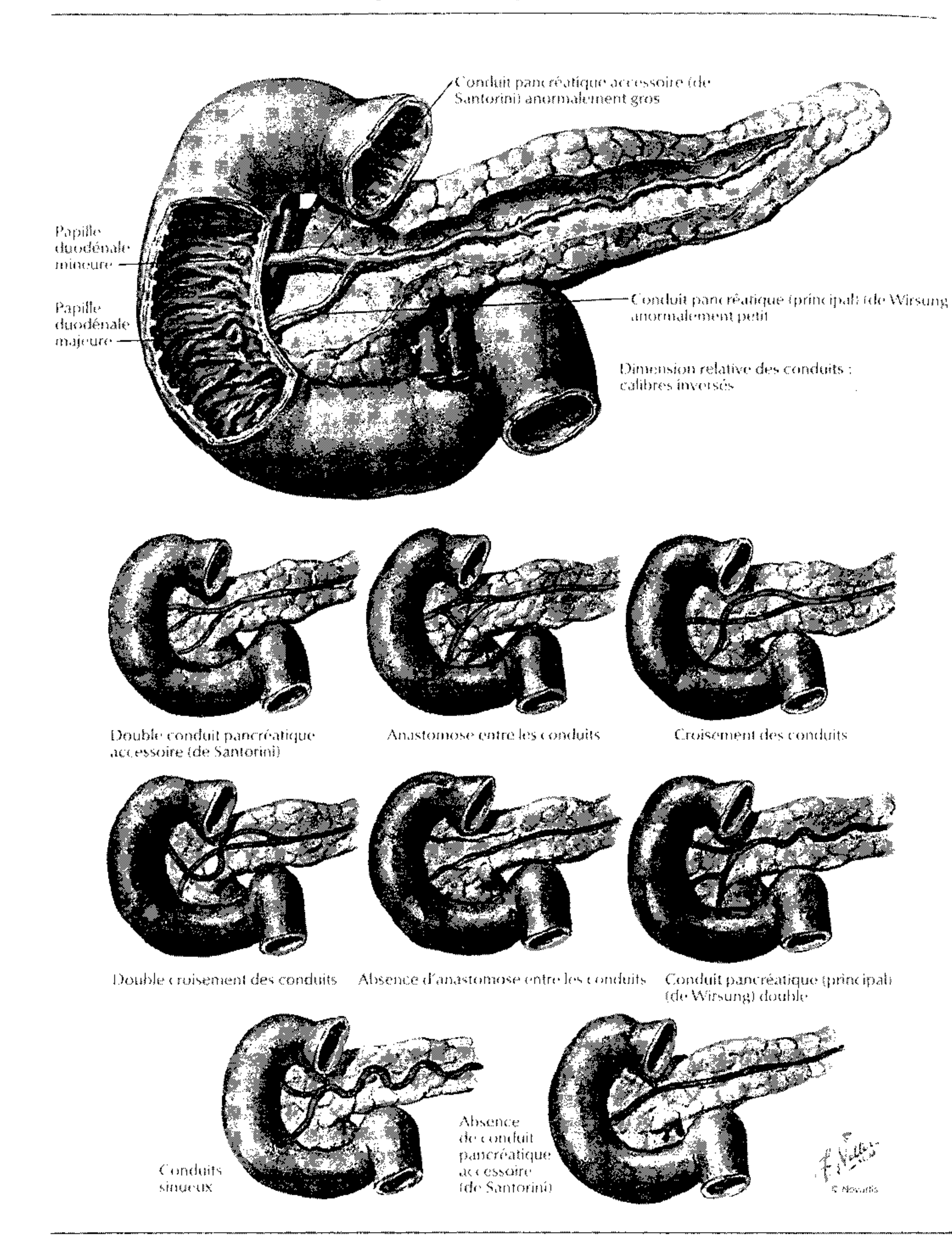
T

W

X

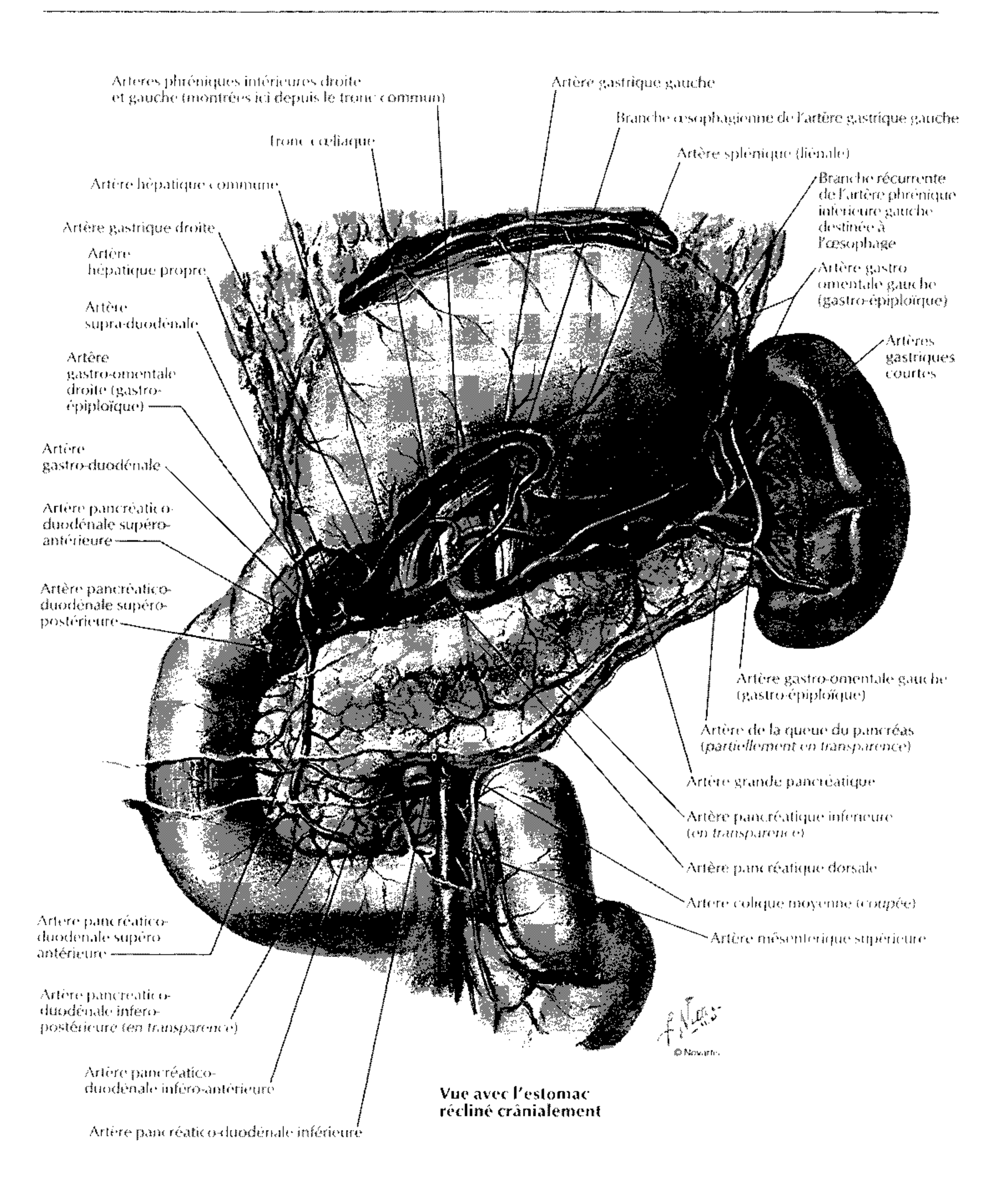
Z


Veine cave inférieure
Aorte abdominale
Tronc cœliaque
Artère splénique (liénale)
Estomac (coupé)
Rate
Triade porte
Veine porte hépatique
Artère hépatique propre
Conduit cholédoque
Bord libre droit du petit omentum
Glande surrénale
Duodénum
ein droit étro-péritonéal)
Insertion du mésocôlon transverse
Courbure colique droite (hépatique)
ôlon ransverse coupé)
Queue
Pancréas
Corps
Tête
Angle colique gauche (splénique)
Côlon transverse (coupé)
Rein gauche (rétro-péritonéal)
Insertion du mésocôlon transverse
Veine mésentérique inférieure
Jéjunum (coupé)
Courbure duodéno-jéjunale
Racine du mésentère (coupée)
tère et veine coliques moyennes
ère et veine mésentériques supérieures
Processus unciné du pancréas
© Novartis
Coupe du pancréas (faible grossissement)
Acini
Ilots pancréatiques (de Langerhans)
Conduit interlobulaire
Septum interlobulaire
Conduit cholédoque
Incisure pancréatique
Conduit pancréatique (principal) (de Wirsung)
Conduit pancréatique accessoire (de Santorini)

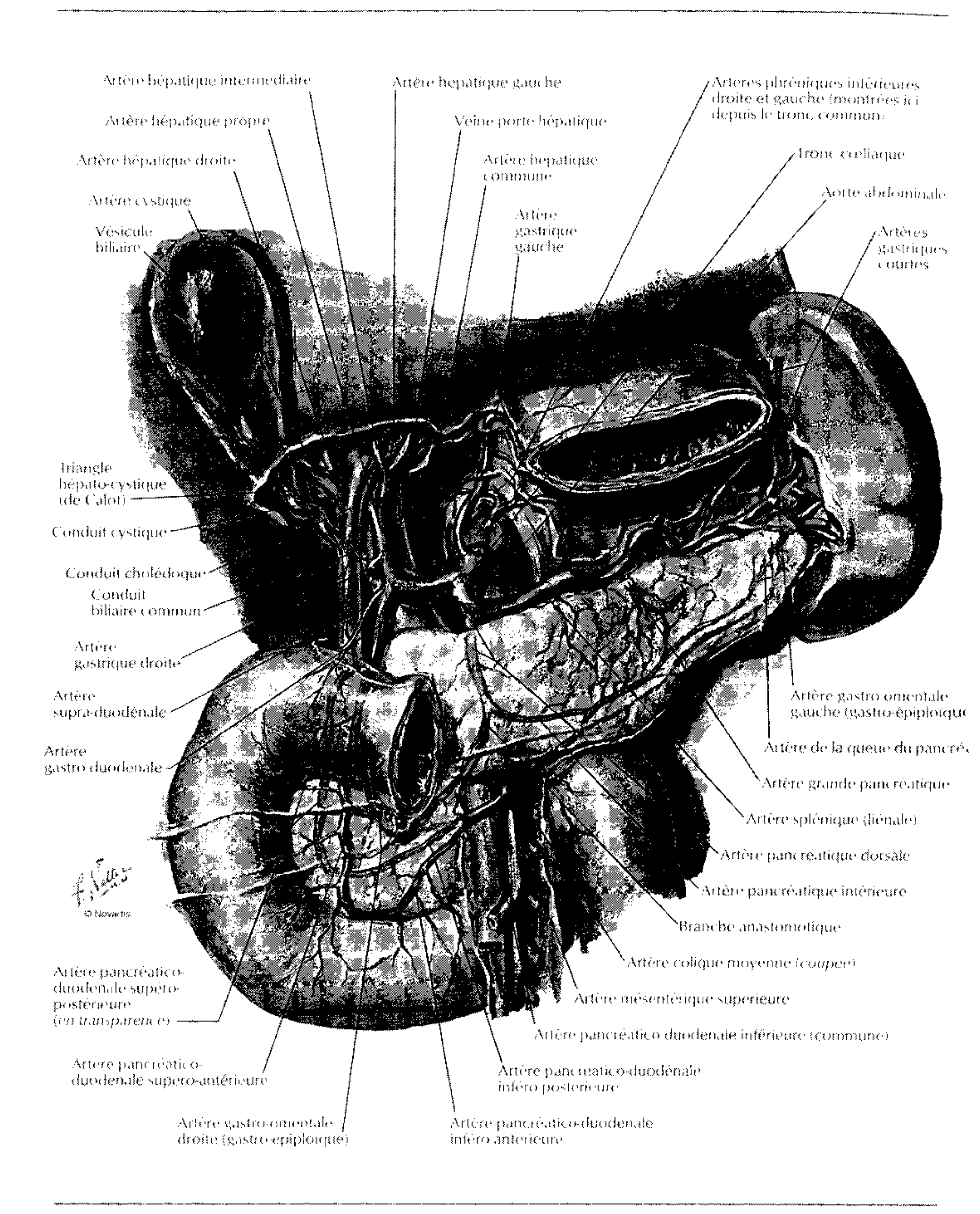


Conduit pancréatique accessoire (de Santorini) anormalement gros
Papille duodénale mineure
Papille duodénale majeure
Conduit pancréatique (principal) (de Wirsung) anormalement petit
Dimension relative des conduits : calibres inversés
Double conduit pancréatique accessoire (de Santorini)
Anastomose entre les conduits
Croisement des conduits
Double croisement des conduits
Absence d'anastomose entre les conduits
Conduit pancréatique (principal) (de Wirsung) double
Conduits sinueux
Absence de conduit pancréatique accessoire (de Santorini)
F. Netter
© Novartis

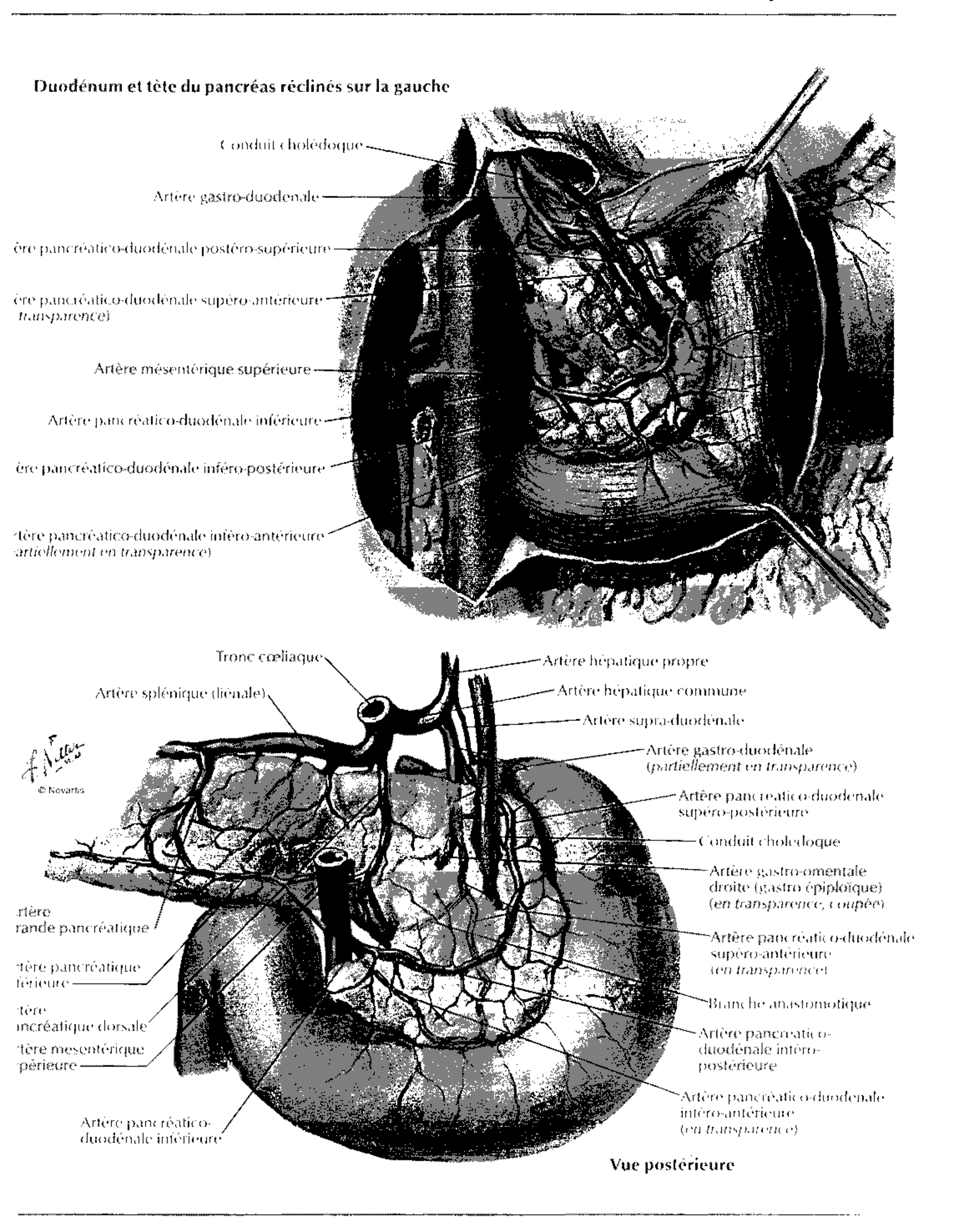
Artères de l'estomac, du duodénum, du pancréas et de la rate



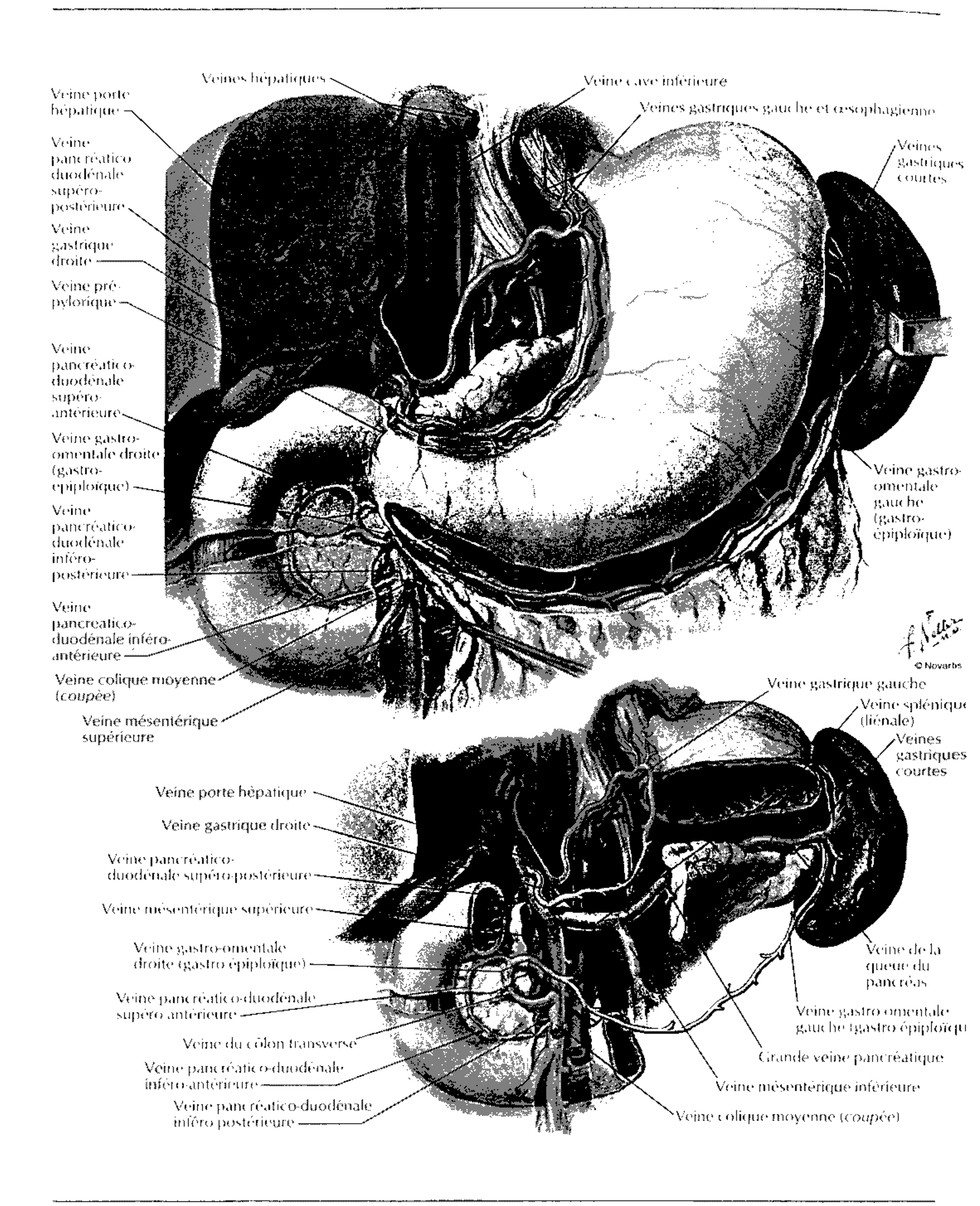
Vue avec l'estomac récliné crânialement


Artère hépatique intermédiaire
Artère hépatique gauche
Artères phréniques inférieures droite et gauche (montrées ici depuis le tronc commun)
Artère hépatique propre
Veine porte hépatique
Artère hépatique droite
Artère hépatique commune
Tronc cœliaque
Artère cystique
Aorte abdominale
Artère gastrique gauche
Vésicule biliaire
Artères gastriques courtes
Triangle hépato-cystique (de Calot)
Conduit cystique
Conduit cholédoque
Conduit biliaire commun
Artère gastrique droite
Artère supra-duodénale
Artère gastro duodénale
Artère gastro omentale gauche (gastro-épiploïque
Artère de la queue du pancré
Artère grande pancréatique
Artère splénique (liénale)
Artère pancréatique dorsale
Artère pancréatique inférieure
© Novartis
Branche anastomotique
Artère colique moyenne (coupée)
Artère pancréatico-duodénale supéro-postérieure (en transparence)
Artère mésentérique supérieure
Artère pancréatico duodénale inférieure (commune)
Artère pancréatico-duodénale supéro-antérieure
Artère pancréatico-duodénale inféro postérieure
Artère gastro-omentale droite (gastro-épiploïque)
Artère pancréatico-duodénale inféro antérieure

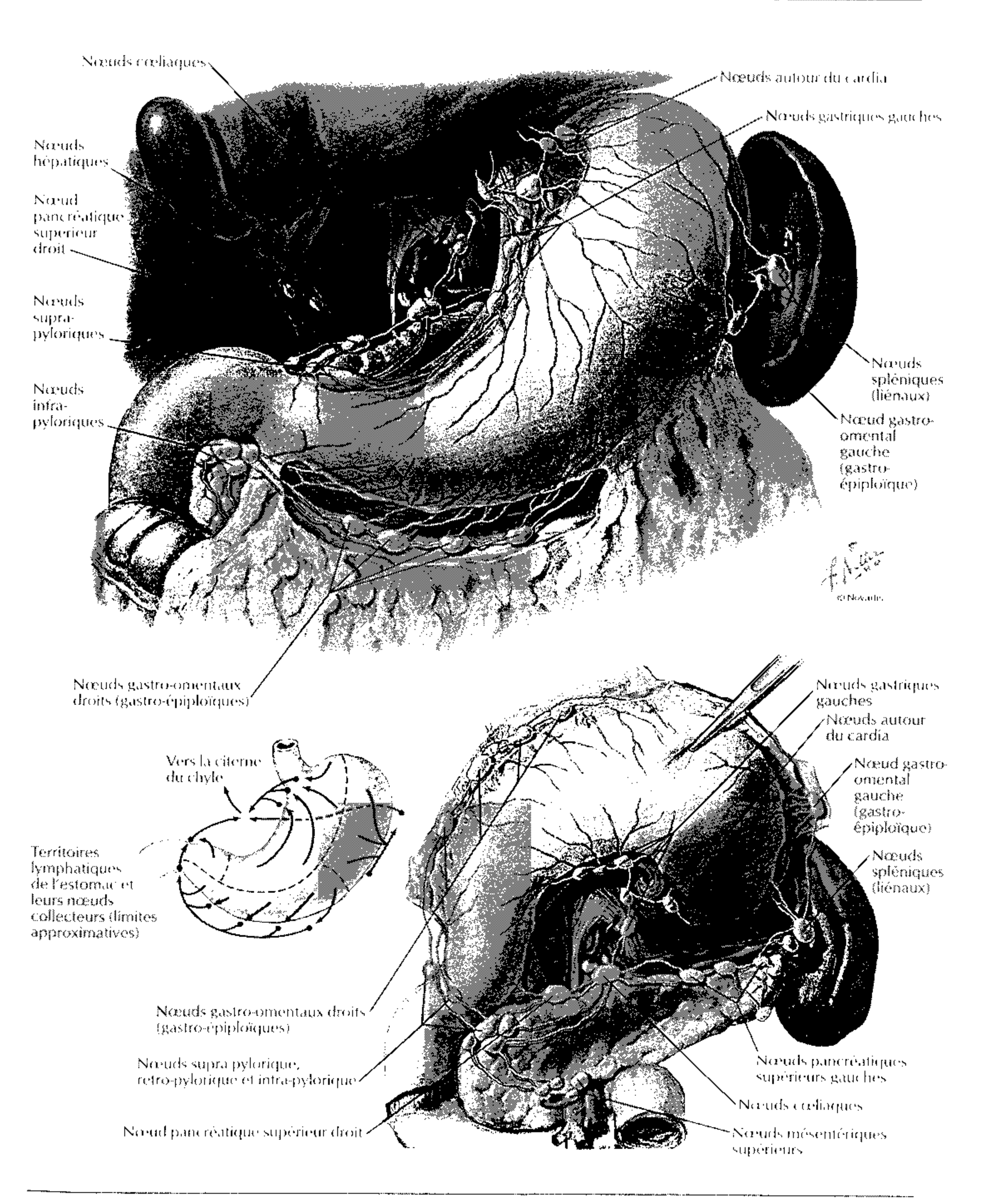
Artères du duodénum et de la tête du pancréas



Veines de l'estomac, du duodénum, du pancréas et de la rate

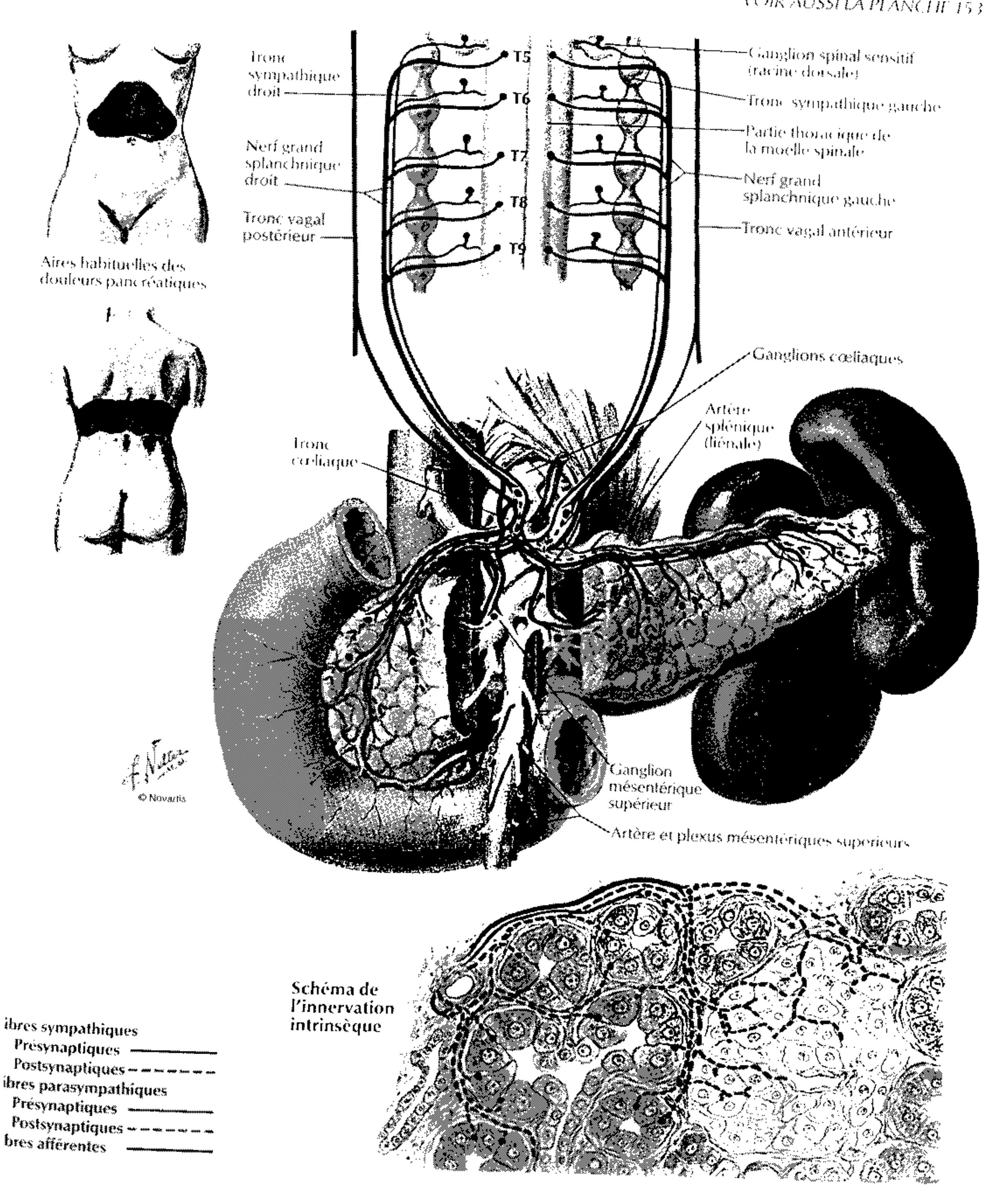


Vaisseaux et nœuds lymphatiques de l'estomac



Innervation du pancréas : schéma

VOIR AUSSI LA PLANCHE 153



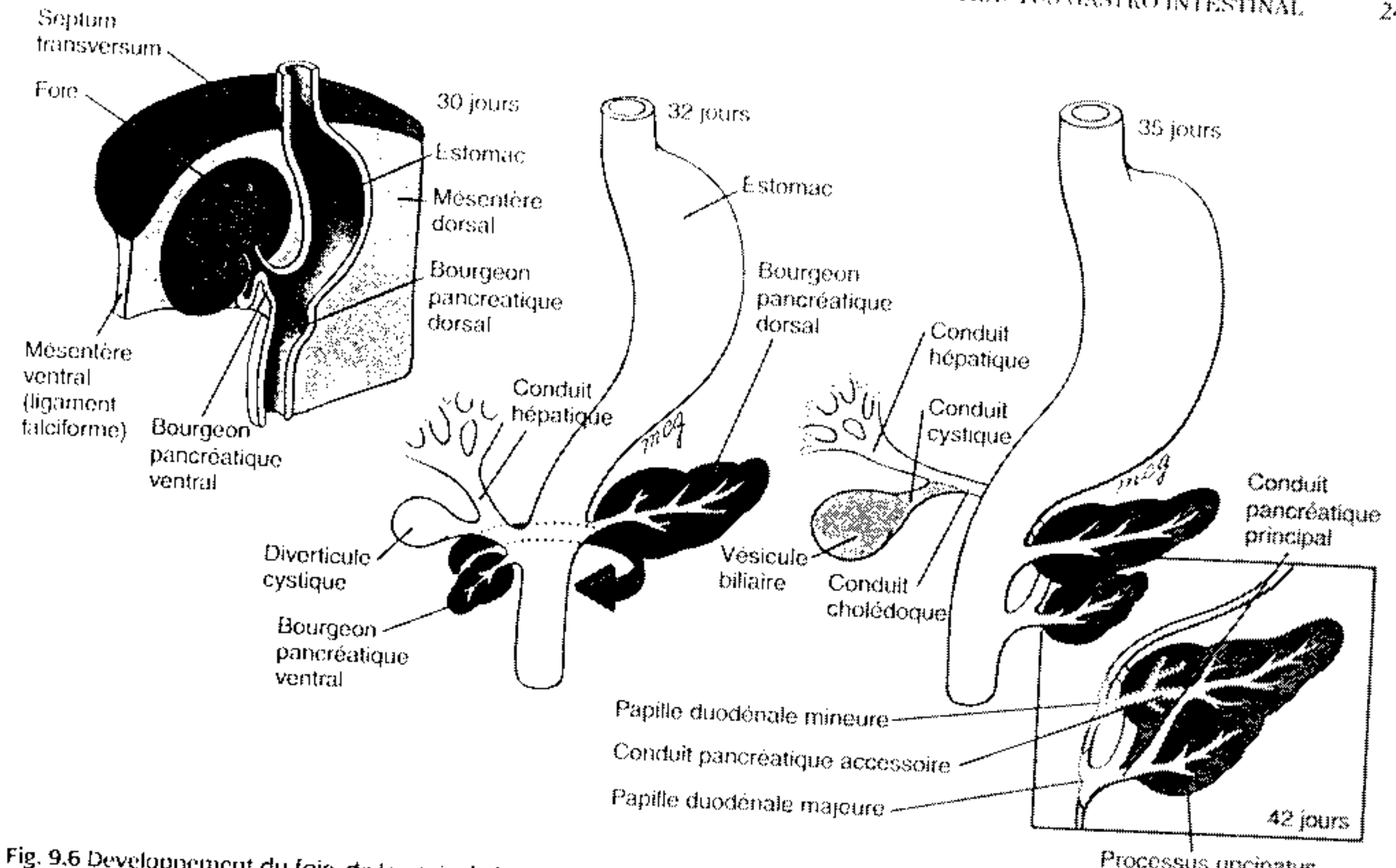


Fig. 9.6 Developpement du foie, de la vésicule biliaire, du pancréas et de leurs systèmes de conduits à partir de diverticules endodermiques du duodénum. Le bourgeon hépatique commence dans le mésentère ventral, au cours de la quatrième. Le diverticule cystique et le bourgeon pancréatique ventral se développent également dans le mésentère ventral alors que le bourgeon pancréatique dorsal s'étend dans le mésentère dorsal. Au cours de la cinquième semaine, le bourgeon pancréatique ventral migre autour du côté postérieur (initialement le côté droit) du duodénum pour fusionner avec le bourgeon pancréatique dorsal. Le conduit principal du bourgeon ventral deviendra, finalement, le conduit pancréatique principal qui draine tout le pancréas.

créatique ventral, prolifère dans le mésentère ventral, tout juste caudalement à la vésicule biliaire en formation (voir Fig. 9.6). Au jour 32, le conduit principal du bourgeon pancréatique ventral s'unit à l'extrémité proximale du conduit cholédoque.

Durant la cinquième semaine, l'ostium du conduit holedoque et le bourgeon pancréatique ventral nigrent dorsalement, autour du duodénum, jusqu'au nésentère dorsal (voir Fig. 9.6). Au début de la sixiène semaine, les bourgeons pancréatiques dorsal et entral se trouvent l'un à côté de l'autre, dans le plan u mésentère dorsal, et fusionnent, à la fin de cette ième semaine, pour constituer le pancréas définitif. e bourgeon pancréatique dorsal est à l'origine de la ête, du **corps** et de la **queue** du pancréas alors que le ourgeon pancréatique ventral donne le **processus ncinatus**, en forme de crochet. Comme le duodéum, le pancréas fusionne avec la paroi dorsale du rps pour devenir secondairement rétropéritonéal.

Occasionnellement, le pancréas forme parfois un anneau complet autour du duodénum, réalisant ce qui est connu sous le nom de **pancréas annulaire**. Comme indiqué dans la figure 9.7, cette anomalie se produit probablement lorsque les deux lobes d'un bourgeon pancréatique ventral bilobé (une variation normale) migrent dans des directions opposées, autour du duodénum, pour fusionner avec le bourgeon pancréatique dorsal. Un pancréas annulaire comprime le duodénum et peut provoquer une obstruction intestinale.

Lorsque les bourgeons pancréatiques ventral et dorsal s'unissent, leurs systèmes de canalicules et de conduits s'anastomosent également (voir Fig. 9.6). Le conduit originaire du bourgeon dorsal dégénère habituellement ; il ne persiste que le conduit ventral, appelé maintenant **conduit pancréatique principal**, comme communication avec le duodénum. Le conduit pancréatique principal et le conduit cholédoque s'unissent et déversent leurs sécrétions dans le duodénum,

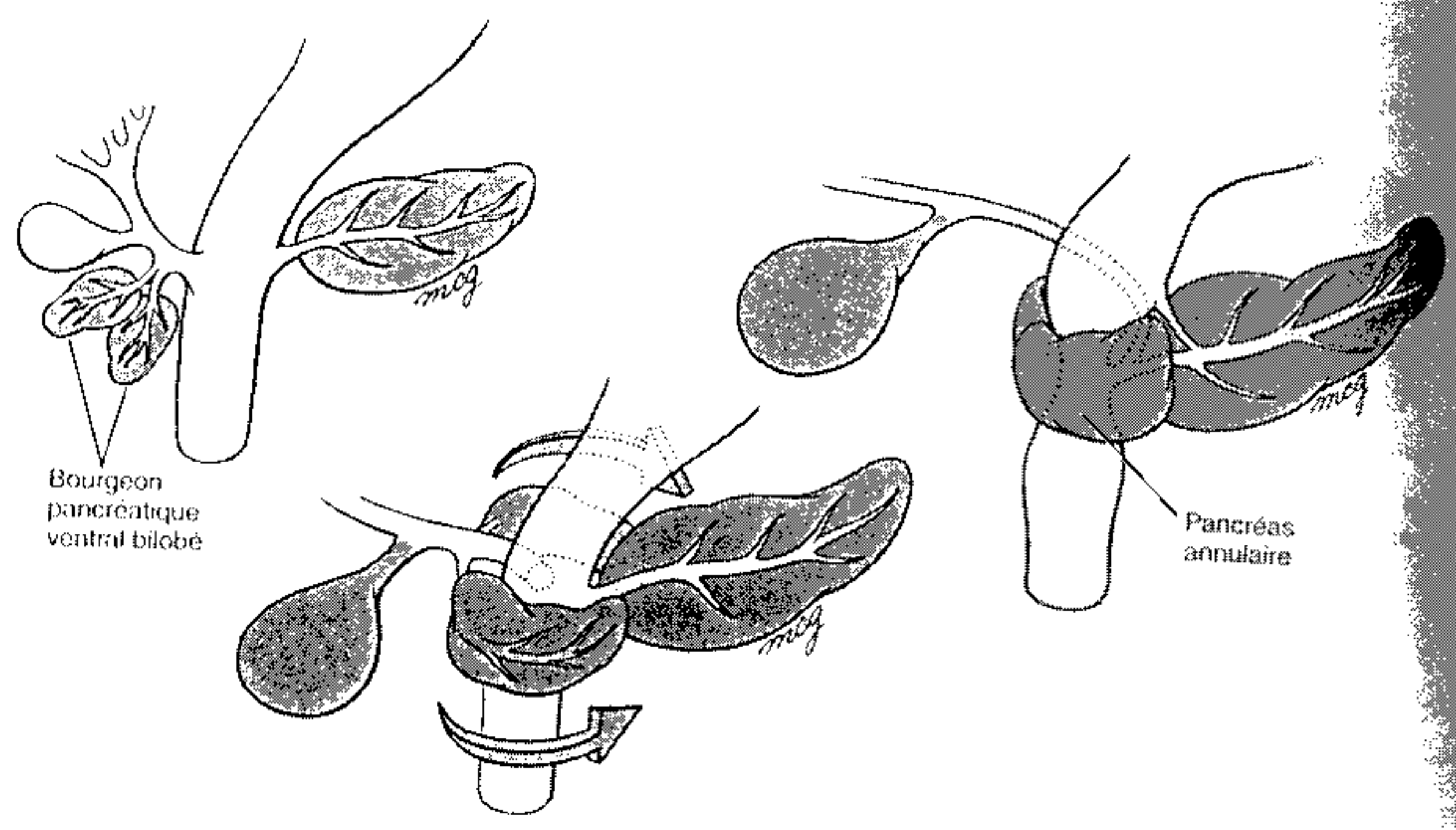


Fig. 9.7 Le bourgeon pancréatique ventral peut présenter deux lobes. Si ceux-ci migrent autour du duodénum, dans des directions opposées, pour fusionner avec le bourgeon pancréatique dorsal, il se constitue un pancréas annulaire.

par l'intermédiaire de l'ampoule hépato-pancréatique ou **ampoule de Vater**, qui s'ouvre au niveau de la **papille duodénale majeure**. Chez certains sujets, le conduit pancréatique dorsal ne disparaît pas ; il forme un conduit pancréatique accessoire qui débouche dans le duodénum au niveau de la **papille duodénale mineure** (voir Fig. 9.6).

Les **cellules exocrines** du pancréas, qui produisent les enzymes digestifs, se différencient à partir de l'endoderme des bourgeons pancréatiques. L'origine des **cellules pancréatiques endocrines** des îlots de Langerhans est controversée. Il a été suggéré qu'elles dériveraient de la crête neurale. Cependant, des expériences de marquage cellulaire (dont les embryons chimères caille-poulet) ou d'animaux transgéniques indiquent qu'elles proviennent de l'endoderme du tube intestinal.

LA RATE DÉRIVE DU MÉSOGASTRE DORSAL ET NON DE L'ENDODERME DU TUBE INTESTINAL

Lorsque le mésogastre dorsal de la petite cavité péritonéale commence à s'étendre, à la fin de la quatrième semaine, une condensation mésenchymateuse se développe, près de la paroi du corps. Cette condensation se différencie au cours de la cinquième semaine pour donner naissance à **la rate**, organe lymphoïde sur la circulation sanguine (voir Fig. 9.5). Des condensations spléniques plus petites, appelées **rates accessoires**, peuvent exister près du hile de l'organe principal. Il est important de se rappeler que la rate est un dérivé *mésodermique* et non un produit de l'endoderme intestinal comme la plupart des viscères intra-abdominaux. La rotation de l'estomac et la croissance du mésogastre dorsal déplacent la rate vers la gauche de la cavité abdominale. La rotation du mésogastre dorsal établit également une connexion, le **ligament spléno-rénal**, entre la rate et le rein gauche. La portion de mésentère dorsal située entre la rate et l'estomac a reçu le nom de **ligament gastro-splénique**.

À l'origine, la rate est un organe hématopoïétique et ce n'est que secondairement qu'elle acquiert son caractère lymphoïde définitif. Au cours du **stade préliminaire** de son développement et jusqu'à 14 semaines, la rate est strictement hématopoïétique. Entre les semaines 15 et 18 (**stade de transformation**), son architecture lobulaire caractéristique se développe et le **stade de colonisation lymphoïde** débute lorsque les précurseurs des lymphocytes-T l'envahissent. À

Ligament phrénico-gastrique
Petit épiploon
Epiploon gastro-splénique
Ligament phréno-colique gauche
Ligament phréno colique droit
Ligament gastro-colique
Mésocôlon transverse
Grand épiploon

Figure 53. Epiploons et mésos de l'estomac.

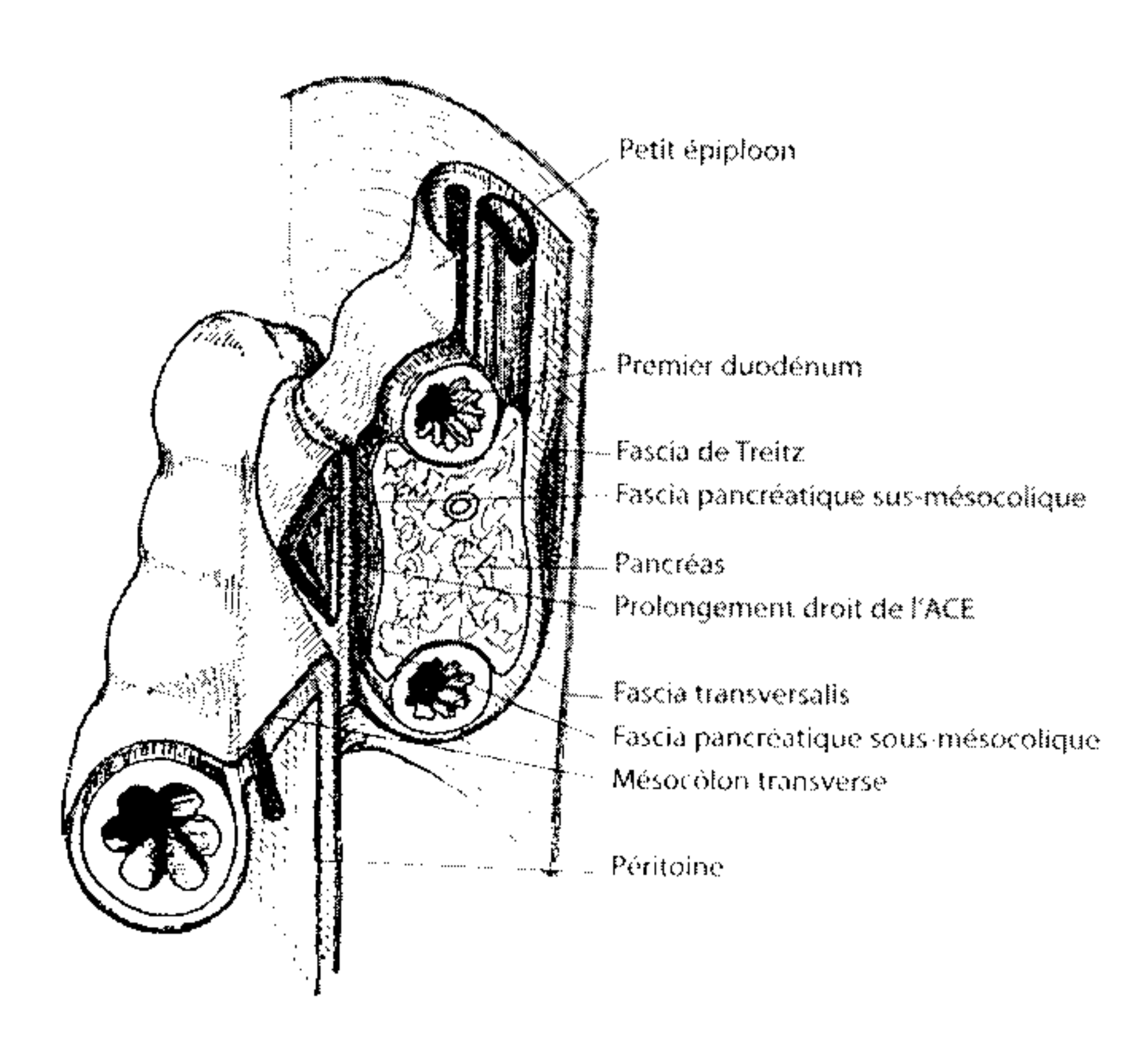


Figure 54. Fascias d'accolement pancréas-duodénum.



NOVARTIS



ISBN 2-224-02593-9
15M•0399•HPC